This is a digital copy of a book that was preserved for generations on library shelves before it was carefully scanned by Google as part of a project to make the world's books discoverable online.

It has survived long enough for the copyright to expire and the book to enter the public domain. A public domain book is one that was never subject to copyright or whose legal copyright term has expired. Whether a book is in the public domain may vary country to country. Public domain books are our gateways to the past, representing a wealth of history, culture and knowledge that's often difficult to discover.

Marks, notations and other marginalia present in the original volume will appear in this file - a reminder of this book's long journey from the publisher to a library and finally to you.

Usage guidelines

Google is proud to partner with libraries to digitize public domain materials and make them widely accessible. Public domain books belong to the public and we are merely their custodians. Nevertheless, this work is expensive, so in order to keep providing this resource, we have taken steps to prevent abuse by commercial parties, including placing technical restrictions on automated querying.

We also ask that you:

+ *Make non-commercial use of the files* We designed Google Book Search for use by individuals, and we request that you use these files for personal, non-commercial purposes.

+ *Refrain from automated querying* Do not send automated queries of any sort to Google's system: If you are conducting research on machine translation, optical character recognition or other areas where access to a large amount of text is helpful, please contact us. We encourage the use of public domain materials for these purposes and may be able to help.

+ *Maintain attribution* The Google "watermark" you see on each file is essential for informing people about this project and helping them find additional materials through Google Book Search. Please do not remove it.

+ *Keep it legal* Whatever your use, remember that you are responsible for ensuring that what you are doing is legal. Do not assume that just because we believe a book is in the public domain for users in the United States, that the work is also in the public domain for users in other countries. Whether a book is still in copyright varies from country to country, and we can't offer guidance on whether any specific use of any specific book is allowed. Please do not assume that a book's appearance in Google Book Search means it can be used in any manner anywhere in the world. Copyright infringement liability can be quite severe.

About Google Book Search

Google's mission is to organize the world's information and to make it universally accessible and useful. Google Book Search helps readers discover the world's books while helping authors and publishers reach new audiences. You can search through the full text of this book on the web at `http://books.google.com/`

Über dieses Buch

Dies ist ein digitales Exemplar eines Buches, das seit Generationen in den Regalen der Bibliotheken aufbewahrt wurde, bevor es von Google im Rahmen eines Projekts, mit dem die Bücher dieser Welt online verfügbar gemacht werden sollen, sorgfältig gescannt wurde.

Das Buch hat das Urheberrecht überdauert und kann nun öffentlich zugänglich gemacht werden. Ein öffentlich zugängliches Buch ist ein Buch, das niemals Urheberrechten unterlag oder bei dem die Schutzfrist des Urheberrechts abgelaufen ist. Ob ein Buch öffentlich zugänglich ist, kann von Land zu Land unterschiedlich sein. Öffentlich zugängliche Bücher sind unser Tor zur Vergangenheit und stellen ein geschichtliches, kulturelles und wissenschaftliches Vermögen dar, das häufig nur schwierig zu entdecken ist.

Gebrauchsspuren, Anmerkungen und andere Randbemerkungen, die im Originalband enthalten sind, finden sich auch in dieser Datei – eine Erinnerung an die lange Reise, die das Buch vom Verleger zu einer Bibliothek und weiter zu Ihnen hinter sich gebracht hat.

Nutzungsrichtlinien

Google ist stolz, mit Bibliotheken in partnerschaftlicher Zusammenarbeit öffentlich zugängliches Material zu digitalisieren und einer breiten Masse zugänglich zu machen. Öffentlich zugängliche Bücher gehören der Öffentlichkeit, und wir sind nur ihre Hüter. Nichtsdestotrotz ist diese Arbeit kostspielig. Um diese Ressource weiterhin zur Verfügung stellen zu können, haben wir Schritte unternommen, um den Missbrauch durch kommerzielle Parteien zu verhindern. Dazu gehören technische Einschränkungen für automatisierte Abfragen.

Wir bitten Sie um Einhaltung folgender Richtlinien:

+ *Nutzung der Dateien zu nichtkommerziellen Zwecken* Wir haben Google Buchsuche für Endanwender konzipiert und möchten, dass Sie diese Dateien nur für persönliche, nichtkommerzielle Zwecke verwenden.

+ *Keine automatisierten Abfragen* Senden Sie keine automatisierten Abfragen irgendwelcher Art an das Google-System. Wenn Sie Recherchen über maschinelle Übersetzung, optische Zeichenerkennung oder andere Bereiche durchführen, in denen der Zugang zu Text in großen Mengen nützlich ist, wenden Sie sich bitte an uns. Wir fördern die Nutzung des öffentlich zugänglichen Materials für diese Zwecke und können Ihnen unter Umständen helfen.

+ *Beibehaltung von Google-Markenelementen* Das "Wasserzeichen" von Google, das Sie in jeder Datei finden, ist wichtig zur Information über dieses Projekt und hilft den Anwendern weiteres Material über Google Buchsuche zu finden. Bitte entfernen Sie das Wasserzeichen nicht.

+ *Bewegen Sie sich innerhalb der Legalität* Unabhängig von Ihrem Verwendungszweck müssen Sie sich Ihrer Verantwortung bewusst sein, sicherzustellen, dass Ihre Nutzung legal ist. Gehen Sie nicht davon aus, dass ein Buch, das nach unserem Dafürhalten für Nutzer in den USA öffentlich zugänglich ist, auch für Nutzer in anderen Ländern öffentlich zugänglich ist. Ob ein Buch noch dem Urheberrecht unterliegt, ist von Land zu Land verschieden. Wir können keine Beratung leisten, ob eine bestimmte Nutzung eines bestimmten Buches gesetzlich zulässig ist. Gehen Sie nicht davon aus, dass das Erscheinen eines Buchs in Google Buchsuche bedeutet, dass es in jeder Form und überall auf der Welt verwendet werden kann. Eine Urheberrechtsverletzung kann schwerwiegende Folgen haben.

Über Google Buchsuche

Das Ziel von Google besteht darin, die weltweiten Informationen zu organisieren und allgemein nutzbar und zugänglich zu machen. Google Buchsuche hilft Lesern dabei, die Bücher dieser Welt zu entdecken, und unterstützt Autoren und Verleger dabei, neue Zielgruppen zu erreichen. Den gesamten Buchtext können Sie im Internet unter `http://books.google.com` durchsuchen.

UNIVERSITY OF CALIFORNIA
MEDICAL CENTER LIBRARY
SAN FRANCISCO



ARCHIV

FÜR

KLINISCHE CHIRURGIE.

BEGRÜNDET VON

Dr. B. von LANGENBECK,
weil. Wirklichem Geh. Rath und Professor der Chirurgie.

HERAUSGEGEBEN

VON

Dr. E. v. BERGMANN,
Prof. der Chirurgie in Berlin.

Dr. FRANZ KÖNIG,
Prof. der Chirurgie in Berlin.

Dr. A. Freih. von EISELSBERG,
Prof. der Chirurgie in Wien.

Dr. W. KÖRTE,
Prof. in Berlin.

VIERUNDSIEBZIGSTER BAND.

Mit 13 Tafeln und zahlreichen Abbildungen im Text.

BERLIN, 1904.

VERLAG VON AUGUST HIRSCHWALD.

N.W. Unter den Linden No. 68.

UNIV OF CALIF
MEDICAL SCHOOL

Inhalt.

		Seite
I.	Experimentelle Untersuchungen über die aseptische Einheilung direct erzeugter Gewebsnekrosen. (Aus dem Laboratorium der chirurg. Universitäts-Klinik zu Würzburg.) Von Privatdocent Dr. Burkhardt. (Hierzu Tafel I.)	1
II.	Die Behandlung der übergrossen Hernien. Von Dr. O. Madelung. (Mit 2 Figuren im Text.)	60
III.	Ueber Ureteren- und Blasenresectionen bei ausgedehnten Uteruscarcinomen. Von Professor A. Depage und Dr. L. Mayer. (Mit 4 Figuren im Text.)	71
IV.	Die chronische Colitis und ihre Behandlung auf Grund chirurgischer Erfahrungen. Von Prof. Dr. Bernhard von Beck.	94
V.	Ueber psychische Störungen bei einem Stirnhirnabscess. Von Medicinalrath Dr. Borchard	103
VI.	Intrahepatische Cholelithiasis. (Aus dem pathologisch-anatomischen Institute in Wien — Prof. A. Weichselbaum.) Von Dr. Edwin Beer	115
VII.	Einiges über Pankreaserkrankungen. Von Dr. Bardenheuer	153
VIII.	Ueber Frühoperation der Nierentuberculose. Von Dr. H. Kümmell. (Hierzu Tafel II und III.)	159
IX.	Ueber Entstehung und Behandlung der angeborenen Blasendivertikel und Doppelblasen. (Aus dem Diakonissenhaus Paulinenstiftung zu Wiesbaden.) Von Dr. Ernst Pagenstecher. (Mit 8 Figuren im Text.)	186
X.	Ueber die Catgutnaht bei frischer und bei veralteter Patellarfractur. Von Dr. Riedel. (Mit 1 Figur im Text.)	232
XI.	Zur Pathologie und Therapie des Magenvolvulus. (Aus der Königl. chir. Klinik zu Berlin. — Excellenz von Bergmann.) Von Privatdocent Dr. M. Borchardt. (Hierzu Tafel IV und V und 2 Figuren im Text.)	243
XII.	Die Resection des Nebenhodens bei der Tuberculose. (Aus der chirurgischen Facultätsklinik von Herrn Prof. W. I. Rasumowsky in Kasan.) Von Dr. W. Bogoljuboff	261

1270

Seite

XIII. Welchen Rückschluss gestatten uns heute die klinischen Zeichen der Blinddarmentzündung auf den pathologischen Zustand des Wurmfortsatzes und der Bauchhöhle. Von Dr. C. Lauenstein 300

XIV. Uebertragung ungestielter Periost-Knochen-Lappen zur Heilung von Pseudarthrosen und Knochenhöhlen. Von Dr. F. von Mangoldt. (Hierzu Tafel VI und VII und eine Figur im Text.) 345

XV. Ueber indurative Pankreatitis. Von Professor Dr. Barth. (Hierzu Tafel VIII.) 358

XVI. Ueber Operationen an Hufeisennieren. Von Professor Dr. Barth 368

XVII. Neue Beleuchtungsvorrichtung für Operationssäle. (Aus der Universitäts-Frauenklinik zu Jena. Von Professor Krönig und Dr. Siedentopf. (Mit 3 Figuren im Text.) 373

XVIII. Ueber Spätrecidive des Carcinoms. Von Professor Dr. Jordan. 379

XIX. Ueber Wundbehandlung mit Euguform. (Aus der chirurgischen Abtheilung des k. k. Kaiser Franz Josef-Spitals in Wien [Vorstand: Primararzt Docent Dr. G. Lotheisen]). Von Dr. Josef Vanicky 386

XX. Zur Frage der Röntgentherapie des Carcinoms. (Aus dem chirurgisch-poliklinischen Institute der Universität Leipzig.) Von Professor Dr. Perthes. (Mit 10 Figuren im Text.) 400

XXI. Multiple Knochensarkome mit Ostitis deformans. Von Professor Dr. L. Rehn. (Hierzu Tafel IX und X.) 426

XXII. Ueber Dermatitis der Hand nach Röntgenbestrahlung (Fingeramputation). Von Dr. Richard Mühsam. (Hierzu Tafel XI und 1 Figur im Text.) 434

XXIII. Ein Fall von subcutaner Ureterverletzung, Heilung durch Nierenexstirpation. Von Oberstabsarzt Herhold. (Mit 1 Figur im Text.) 454

XXIV. Totalexstirpation der Scapula wegen Osteomyelitis. Von Dr. Florian Hahn. (Mit 2 Figuren im Text.) 460

XXV. Zur Behandlung der Luxatio patellae inveterata. Osteotomie am Oberschenkel mit Einwärtsdrehung der unteren Epiphyse. Von Professor Ernst Graser. (Mit 9 Figuren im Text.) . . 485

XXVI. Beiträge zu den plastischen Operationen. Fingerbeuger- und Fingerstreckerplastik. Ersatz der Fingerkuppe. Nasenplastik aus der Zehe. Penishaut- und Scrotumplastik. (Aus der Kgl. chirurg. Klinik zu Breslau — Geheimrath von Mikulicz-Radecki.) Von Prof. Dr. W. Kausch. (Mit 14 Fig. im Text.) 495

XXVII. Ueber traumatische Leberruptur mit späterer Ausstossung grosser Lebersequester. Von Professor Ernst Graser. . . 533

XXVIII. Kriegschirurgische Erfahrungen aus der Zeit der nordchinesischen Wirren 1900. Von Dr. Haga. (Hierzu Tafel XII und XIII und 38 Figuren im Text.). 539

XXIX. Zur unblutigen Therapie der Luxatio coxae congenita. (Aus der chirurg. Universitätsklinik Sr. Excellenz des Herrn Geheimrath von Bergmann.) Von Dr. Otto Braun. (Mit 3 Fig. im Text.) 631

Seite

XXX. Ueber die von den Gallenwegen ausgehenden Peritonitiden. (Aus der chirurgischen Universitätsklinik zu Königsberg. — Geheimrath Professor Dr. Garrè.) Von Dr. Oscar Ehrhardt 658

XXXI. Giebt es „Impf-Carcinome"? Von Dr. Richard Milner . . 669

XXXII. Zur Epityphlitis-Frage. Ein Beitrag zur Pathologie und chirurgischen Behandlung der Epityphlitis und ihrer Folgezustände. Von Prof. Dr. O. v. Büngner. (Mit 7 Figuren im Text.) . . 723

XXXIII. Ueber das Ulcus der kleinen Curvatur, der vorderen und der hinteren Magenwand. Von Professor Riedel. (Mit 3 Figuren im Text.) 773

XXXIV. Kleinere Mittheilungen.

Berichtigung zu der in diesem Archiv Bd. 73, Heft 3 erschienenen Arbeit: „Weitere Erfahrungen über Colopexie". Von Dr. A. Weiss 851

Erwiderung. Von Professor Dr. A. D. Bevan 851

XXXV. Beiträge zum Diabetes in der Chirurgie. Von Prof. Dr. W. Kausch 853

XXXVI. Zur Verständigung in der Behandlung der acuten Perityphlitis. Von Professor Sonnenburg 862

XXXVII. Ueber doppelseitige Nierensteine. (Aus der I. chirurgischen Abtheilung des Allgem. Krankenhauses Hamburg-Eppendorf — Oberarzt: Dr. Kümmell.) Von Dr. Treplin. (Mit 9 Figuren im Text.) 868

XXXVIII. Progenitur Thyreopriver. Von Professor Dr. Lanz 882

XXXIX. Beitrag zur Lehre vom Riesenwuchs. Von Dr. M. Zondek. (Mit 7 Figuren im Text.) 890

XL. Beitrag zur Kropfverlagerung. Von Dr. Fritz Steinmann . 908

XLI. Beitrag zur Beseitigung der technischen Schwierigkeiten bei subcutanen Paraffinprothesen. Ein neuer Apparat für Paraffinplastik. (Aus dem gynäkologischen Ambulatorium der kgl. böhm. Universitäts-Poliklinik [Doc. Dr. Pitha], der chirurgischen Klinik [† Prof. Dr. Maydl] und dem pathologisch-anatomischen Institute [Prof. Dr. Hlava] in Prag.) Von Dr. Wilhelm Krlin. (Mit 6 Figuren im Text.) 915

XLII. Ueber den Verschluss des Ductus choledochus durch Echinokokkenblasen und Heilung durch Choledochotomie nebst Radicaloperation. (Aus dem Landeshospitale zu Paderborn.) Von Dr. Fr. Sasse 956

XLIII. Beiträge zur Bauchchirurgie. (Aus dem öffentlichen Kaiser Franz Josef-Hospital in Trebitsch.) Von Dr. J. Bakes. (Mit 8 Figuren im Text.) 967

XLIV. Zwei Vorschläge zur Modification der Pyloroplastik. Von Prof. Dr. A. Narath. (Mit 9 Figuren im Text.) 992

XLV. Giebt es „Impf-Carcinome"? Von Dr. Richard Milner. (Schluss.) 1009

I.

(Aus dem Laboratorium der chirurg. Universitäts-Klinik zu Würzburg.)

Experimentelle Untersuchungen über die aseptische Einheilung direct erzeugter Gewebsnekrosen.

Von

Privatdocent Dr. Burkhardt,

Universitäts-Assistent der chirurgischen Klinik.

(Hierzu Tafel I.)

Die nachstehenden Untersuchungen wurden zu dem Zwecke ausgeführt, das Verhalten des unter aseptischen Cautelen direct abgetödteten Gewebes nach Wiedereinbringen in den Körper zu prüfen und insbesondere die feineren histologischen Vorgänge bei der Einheilung bezw. Resorption desselben zu studiren. Die Arbeit verfolgte dabei den practischen Zweck, festzustellen, wie weit die bei aseptischen Operationen so häufig erfolgenden Gewebsnekrosen, sei es durch Quetschung, durch Cauterisation etc. entstanden, den glatten Verlauf einer primären, reactionslosen Heilung beeinflussen oder verzögern können und ob und bis zu welchem Grade noch Lebenserscheinungen in einem solchen sofort und scheinbar vollständig abgetödteten Gewebe, das sich im Organismus befindet, auftreten. Die Einheilung todten Gewebes war zwar schon wiederholt Gegenstand experimenteller Untersuchungen, indessen handelte es sich bei denselben ausnahmslos entweder um langsam abgetödtete, durch sogen. Nekrobiose zu Grunde gegangene Gewebe oder um todte Gewebsstücke, die durch längeres Aufbewahren oder Einlegen

in chemische Flüssigkeiten secundäre Veränderungen erlitten hatten. Es fehlen vor Allem eingehende mikroskopische Untersuchungen der dabei sich abspielenden feineren histologischen Vorgänge.

Von den Störungen des Wundverlaufes nach aseptischen Operationen sind es vor Allem die sogen. Späteiterungen, deren Genese vielfach ganz unaufgeklärt ist, und es wurde bereits die Vermuthung[1]) ausgesprochen, dass indirect vielleicht die bei der Operation stattgefundenen Gewebsquetschungen die Ursache sind, indem dieselben entzündliche Exsudate bilden könnten, die dann nach aussen durchbrechen und von da zur Infection führten. Die Frage, ob die Nekrosen selbst etwa durch Ausscheiden giftiger Eiweissstoffe eine bis zur Eiterung führende Entzündung veranlassen könnten, lag weiterhin sehr nahe, und es war die Möglichkeit einer solchen nach den bisherigen Untersuchungen durchaus nicht mit Sicherheit auszuschliessen. Es war bisher nur soviel festgestellt worden, dass die Einheilung toten Gewebes ohne Eiterung erfolgen kann, doch trat in einer Anzahl von diesbezüglichen Versuchen Eiterung ohne nachgewiesene bacilläre Infection ein. Die vor nicht allzulanger Zeit veröffentlichten Untersuchungen Buchner's[2]) konnten nun von neuem Zweifel hervorrufen, ob nicht doch auch ohne Einwirkung von Mikroorganismen gewisse Zerfallsproducte von nekrotischem Gewebe stärkere exsudative Entzündung oder gar Eiterung veranlassen könnten. Buchner wies nach, dass gerade die allerersten Umwandlungsproducte, die sich in nekrotischem Gewebe bildeten, eine ausserordentlich starke chemotactische Reizwirkung auf Leukocyten ausüben. Es fragte sich nur: können durch aseptische, frische Nekrosen derartige Umwandlungsproducte erzeugt werden? Die practische Bedeutung dieser Frage liegt auf der Hand.

Wir nehmen an, dass der sogen. directe Gewebstod — im Gegensatz zur Nekrobiose — durch drei Arten von Schädlichkeiten verursacht werden kann: durch mechanische, durch chemische und thermische Schädlichkeiten. Auf diese dreifache Weise wurde dann auch bei den folgenden Experimenten versucht, Gewebe direct abzutödten. Inwieweit dadurch eine Läsion der Gewebe erfolgt, hängt natürlich vor Allem vom Grade der Einwirkung der

[1]) Siehe: Poppert, Deutsche medicin. Wochenschrift. 1897.
[2]) Buchner, Berliner klin. Wochenschrift. 1891.

Schädlichkeiten ab. Ueber die Veränderungen der Gewebe infolge mechanischer Alteration, also nach Quetschungen und Zerreissungen, hatte bereits Gussenbauer[1]) vor längerer Zeit Untersuchungen angestellt. Seinen Befunden zufolge führt auch die stärkste Quetschung, d. h. Zermalmung, nie zu einer Zerstörung der feinsten anatomischen Elemente; nur die Intercellularsubstanzen weisen vielfache Continuitätstrennungen auf, die Muskelfasern werden stellenweise in Schollen zerrissen, doch war immer die Querstreifung erhalten. Kerne und Zellen hatten keine wahrnehmbaren Veränderungen erlitten. Um controliren zu können, welche Veränderungen an zertrümmerten Geweben erfolgen, stellte ich zunächst eine Nachprüfung dieser Gassenbauer'schen Untersuchungen an, indem ich kleine ca. bohnengrosse, Kaninchen entnommene Muskelstückchen mit verschiedensten Instrumenten, einem Steinzertrümmerer, einem Doyen'schen Compressorium und andern Instrumenten nach minutenlanger Einwirkung buchstäblich zu Brei zerquetschte. Die Stückchen wurden unmittelbar darnach eingelegt und untersucht. Dabei fanden sich mikroskopisch folgende Veränderungen: die einzelnen Muskelfasern sind oft weit auseinander gerissen und liegen ganz regellos durcheinander. Vielfach sind sie auch der Quere nach einfach durchgerissen oder der Länge nach gespalten und in einzelne Fibrillen oder mehr Fetzen zerlegt. Das die einzelnen Muskelfasern umhüllende Sarkolemm ist ebenfalls häufig, offenbar da, wo die Zerquetschung am intensivsten war, ganz losgelöst und zerrissen, sodass das Sarkoplasma ohne Umhüllung freiliegt. Oft sind auch einige Muskelfasern zu einer unterschiedslosen Masse vereinigt. Die Querstreifung ist an den der Quetschung am stärksten ausgesetzten Muskelfasern ganz verloren gegangen, auch von einer typischen Längsfaserung ist da nichts mehr wahrzunehmen. Die Muskelfibrillen bestehen hier vielmehr aus einer homogenen, oft zerbröckelten Masse und zeigen schollige Zerklüftung. Die Kerne sind zwar grösstentheils erhalten, sind jedoch verklumpt, und während man sonst an den Muskelkernen bei starker Vergrösserung die Structur derselben deutlich erkennen kann, erscheinen hier die Kerne wesentlich geschrumpft und als homogene, durch Hämotoxylin intensiv blaugefärbte Substanz.

[1]) Deutsche Chirurgie. 15.

Zwischen diesen so hochgradig veränderten Partien finden sich Stellen, wo die Querstreifung der Muskelfasern noch erhalten ist, auch die ganze Structur wenig Abweichungen zeigt. Offenbar war hier die Gewalteinwirkung eine geringere. Am Perimysium internum zeigt sich vor Allem eine Zerreissung der Bindegewebszüge, doch sind dessen Zellen meist gut erhalten, ebenso die Gefässe. Stellenweise findet sich eine geringe Ansammlung von Leukocyten oder etwas Fibrin. Stärkere Blutungen sind nicht vorhanden.

Die Befunde weichen demnach zum Theil von denen Gussenbauer's ab, indem durch eine sehr intensive mechanische Alteration wohl Structurveränderungen im Innern der zelligen Elemente und Zerklüftung und Zerbröckelung derselben eintreten können. Offenbar war eben doch bei den Gussenbauer'schen Versuchen die Intensität der Gewalt eine geringere (Gussenbauer führte die Quetschungen durch Hammerschläge herbei), während durch die oben genannten Instrumente eine viel stärker dosirte Gewalteinwirkung möglich war, und hier sollte es sich ja um das überhaupt mögliche Maximum einer Quetschung handeln.

Wie schon erwähnt, wurde in den folgenden Versuchen auch die Einheilung der durch Hitze und chemische Flüssigkeiten direct erzeugten Nekrosen untersucht. Was zunächst die durch Verbrennung erzeugten Gewebsveränderungen betrifft, so wurde die Verbrennung stets bis zur Verkohlung der Oberfläche der Musculatur herbeigeführt, theils direct über der Flamme, theils mittels des Thermokauters, theils durch Einlegen in siedendes Wasser. Danach sind die Veränderungen theilweise noch hochgradigere als nach Quetschungen. Sämmtliche Muskelfasern werden total structurlos, Sarkolemm und Kerne werden zerstört und sind meist ganz verschwunden, die Muskelfasern zeigen allenthalben scholligen Zerfall, confluiren vielfach miteinander oder sind der Quere oder Länge nach auseinander gerissen. Die äussersten verschorften Theile sind in schollige und bröckelige, schwärzliche und bräunliche Massen verwandelt, die oft wie zelliger Detritus aussehen. Da wo Kerne noch erkennbar sind, finden sie sich im Zustand der Pyknose. Da wo die Hitze weniger intensiv eingewirkt hatte, war ein Kernschwund oder eine Kernauflösung in den sonst auch structurlosen Muskelfasern nicht wahrnehmbar. Im Perimysium internum, zwischen den Muskelbündeln, ist stellenweise Leukocytenanhäufung wahr-

nehmbar, ferner auch Ausscheidung von Fibrin. — Hier sind also die Veränderungen gegenüber den durch Quetschung erzeugten Nekrosen meist noch graduell gesteigert, die Form der auftretenden Nekrose aber, abgesehen von den verkohlten Theilen, keine wesentlich andere.

Zur Erzeugung von Nekrose mittels chemischer Flüssigkeiten benutzte ich 3proc. Kalilauge, mit der die Muskelstückchen bis zu einer Stunde behandelt wurden. Kalilauge zerstört bekanntlich alle organischen Gewebe in sehr verdünntem Zustande total, das Gewebe quillt darin zunächst stark auf, um später rasch zu schrumpfen und starke Brüchigkeit anzunehmen. Im Mikroskop sehen wir dabei nahezu dieselben Veränderungen, wie nach intensiven Quetschungen oder Verbrennungen. Die quergestreiften Muskelfasern verlieren vollkommen ihre Structur, das Sarkolemm löst sich auf, die structurlosen Fasern confluiren mit einander. Die Kerne sind zum Theil verklumpt, zum Theil allerdings auch in den Muskelstückchen verhältnissmässig noch gut erhalten. Das bindegewebige Zwischengewebe zeigt ebenfalls grossentheils einen Zerfall und Auflösung der faserigen Substanz und Kerne. Fibrin findet sich nirgends in nennenswerther Menge, ebensowenig Ansammlung von Leukocyten.

So ist es denn zweifellos, dass sowohl durch Zermalmung wie durch Ueberhitzung und chemische Einwirkungen eine directe Nekrose des Gewebes erzeugt wird, wobei Structur und Constitution der zelligen Elemente selbst alterirt werden kann, indem der Zellleib sich auflöst und der Zellkern entweder in Fragmente zerfällt oder verklumpt, pyknotisch wird. Dabei finden sich so hochgradige Zerstörungen, allerdings wohl kaum je in der ganzen Masse des nekrotischen Gewebes, sondern es sind je nachdem immer mehr oder weniger Gewebsteile vorhanden, in denen es sich mehr um eine Zerreissung und Läsion der Intercellularsubstanzen sammt Gefässen handelt, während die Zellen keine structurellen Veränderungen zeigen. Blutaustritte konnte ich dagegen nie in nennenswerther Weise bemerken, ebensowenig stärkere Ansammlung von Leukocyten oder Ausscheidung von Fibrin.

Bei den Versuchen über die Einheilung von auf diese dreierlei Weise erzeugten Nekrosen ging ich so vor, dass ich nur Muskelgewebe dazu verwandte. Zum Theil schnitt ich Muskel-

stückchen heraus, die ich nach der Nekrotisirung meist in neu angelegte Wunden sofort wieder versenkte, zum Theil auch nahm ich die Nekrotisirung in der Continuität des Gewebes vor. Als Versuchsthiere dienten ausschliesslich Kaninchen. Da es mir darauf ankam, festzustellen, inwieweit nekrotisches Gewebe an sich Verzögerung der Heilung oder entzündliche Erscheinungen hervorzurufen im Stande war, so war natürlich das erste Erforderniss die peinlichste Wahrung der Asepsis während der Operation. Letztere wurde stets am Rücken zwischen den Schulterblättern des Kaninchens vorgenommen, da diese als die geschützteste Stelle gegen nachträgliche Insulte und Verunreinigung erschien. Nachdem gut etwa der halbe Rücken rasirt war, erfolgte die sorgfältigste Desinfection der Haut mit Seife und Bürste, Alkohol, Sublimat und Aether. Die kleine Wunde wurde stets mit Sublimatcompressen bedeckt, auch die umliegenden Theile damit geschützt. Der Schluss der Wunde erfolgte subcutan mit Aluminiumbroncedraht-Naht, der Verband mit Jodoformcollodium, der liegen blieb, bis die Controle-Operation vorgenommen wurde. Sämmtliche Wunden wurden bei der Controle-Operation auf ihren allenfallsigen Bakteriengehalt untersucht, indem Impfungen auf Agar, Gelatine und Bouillon aus dem Gewebssaft oder etwa vorhandenen Sekreten angelegt wurden, und es wurden mit Ausnahme eines einzigen Falles nur diejenigen Versuche verwerthet, bei denen die bakteriologische Prüfung ein negatives Resultat ergab. Wenn nicht ausdrücklich anders bemerkt, wurden herausgenommene und lädirte Muskelstückchen nicht wieder in die alte Muskelwunde versenkt, sondern in eine neu angelegte Wunde meist subfascial oder zwischen die Muskelbündel. Fast sämmtliche Experimentatoren hatten bei ihren Untersuchungen über die Einheilung der Fremdkörper oder lebender Organstückchen die Bauchhöhle benutzt. Da jedoch in praxi wohl die Mehrzahl der Nekrosen innerhalb der bedeckenden Weichtheile zu Stande kommt, so versenkte ich die nekrotischen Muskelstückchen meist unter die Muskelfascie oder in die Musculatur und beobachtete da die weiteren Veränderungen. Die einzelnen Stückchen wurden verschieden gross genommen, vielfach bis über Kirschgrösse, um zu sehen, ob vielleicht ausgedehntere Nekrosen heftigere Reactionserscheinungen seitens des umgebenden Gewebes bedingen als kleinere nekrotische Gewebstheilchen. Die

Beobachtungszeit erstreckte sich von den allerersten Tagen bis auf etwa 9 Monate, und sind die nachfolgenden Versuche chronologisch, d. h. entsprechend der Länge der Beobachtungszeit geordnet. Die nachfolgenden Protokolle geben nur einen Theil der zahlreichen vorgenommenen Versuche wieder. Weggelassen sind alle die Versuche, bei denen später in der Wundhöhle Mikroorganismen gefunden wurden (ausser einem Falle), ferner alle die, welche ganz gleiche Resultate wie andere ergaben, also nur eine Wiederholung darstellen würden. Wie schon bemerkt, wurde die Quetschung stets so intensiv als irgend möglich ausgeführt, bis zu totaler breiartiger Zermalmung, theils mit einem Doyen'schen Compressorium, theils mit einem Lithothriptor, theils durch Zerstampfen in einem kleinen Mörser. Natürlich waren alle Instrumente vorher ausgekocht. Die Protokolle geben nur ganz kurz das Wichtigste wieder; Einzelheiten werden später im Zusammenhange besprochen.

1. Versuch. Ein gut bohnengrosses Muskelstückchen eines Kaninchens wird total zermalmt; hierauf in einer neuen Wunde subfascial versenkt.

Controle nach 24 Stunden: Das Stückchen ist locker mittelst feinen Fibrins fast allseitig mit dem umgebenden Gewebe verklebt. Es ist nirgends ein Exsudat nachweisbar.

Mikroskopischer Befund: Die Muskelfasern sind fast durchweg total nekrotisch und structurlos, kernlos und ihrer Querstreifung und ihres Sarkolemmes beraubt. Nur ganz vereinzelt ist noch die Querstreifung theilweise erhalten. Eine Anzahl Muskelfasern bilden oft grössere verklumpte, homogene Massen. Ueberall, und zwar meist in sehr grosser Menge, finden sich zwischen ihnen Leukocyten, oft grosse Complexe bildend. Letzteres besonders am Rande, dabei ist in mässiger Menge feinfädiges Fibrin vorhanden. Letzteres verbindet brückenartig das Stückchen mit der Umgebung. Die dem Stückchen zunächst liegenden Muskelfasern verhalten sich normal, doch sind auch hier am Rande zwischen ihnen Leukocyten angesammelt.

2. Versuch. Einem Kaninchen wird ein ca. bohnengrosses Stückchen der Rückenmusculatur entnommen; dasselbe wird breiartig zermalmt und darauf auf der anderen Seite des Rückens unter die Muskelfascie eingelegt und hier weit verschoben.

Controle nach 3 Tagen: Das Stück liegt noch ganz unverändert unter der Muskelfascie, lose, ohne festere Verklebung. Es findet sich kaum eine Spur irgend eines Exsudates.

Mikroskopischer Befund: Die Structur der einzelnen Muskelfasern, d. h. Fibrillenbildung und Querstreifung ist nahezu nirgends mehr erkennbar und es erscheinen die Muskelfasern sowohl an Längs- wie an Querschnitten als eine gleichmässig homogene, röthlich gefärbte Substanz. Der Sarkolemm ist allerdings meist deutlich erhalten und nur an der Peripherie des Stückchens

an vielen Stellen abgelöstoder ganz verschwunden. Die Kerne der Muskelfasern sind zum Theile wahrnehmbar, aber vielfach verklumpt oder im Zerfall. Einzelne ausgedehntere Parthien sind allerdings auch ganz kernlos. Die Hauptveränderungen zeigt das die einzelnen Muskelfasern und -Bündel umgebende Bindegewebe, dasselbe ist dicht durchsetzt mit Anhäufungen von Leukocyten, zum Theil auch mit zerfallenen Zellen und Kerntrümmern. Die einzelnen Bindegewebszellen und Fasern sind meist nicht mehr erkennbar, sondern zwischen den Zellanhäufungen findet sich überall mehr oder weniger reichlich Fibrin, und zwar sind diese Veränderungen des Perimysium internum an allen Theilen des Stückchens ziemlich gleichmässig.

Zusammenfassung: Man sieht die typischen Veränderungen zermalmter Musculatur mit theilweise vollständiger Zerstörung der Muskelfasern. Das Perimysium internum durchsetzt mit massenhaften Leukocytenanhäufungen und Fibrin; das Bindegewebe selbst zerfallen. Eine nennenswerthe Reaction seitens des umgebenden normalen Gewebes ist makroskopisch nicht vorhanden.

3. Versuch. Entnahme eines Muskelstückchens wie vorher. Dasselbe wird ca. $^1/_2$ Stunde in 3 proc. Kalilauge gelegt, darauf mit aseptischen Compressen möglichst getrocknet und sodann in eine frische Wunde am Rücken subfascial versenkt.

Controle nach 3 Tagen: Das Stückchen ist durch feine Fibrinstränge mit der Umgebung ganz locker verklebt, ringsum finden sich etwas schmierige, weissliche Beläge. Letztere zeigen im Mikroskop reichlich Eiterkörperchen. Die bakteriologische Prüfung ergiebt ein negatives Resultat.

Mikroskopischer Befund: Die Muskelfasern bilden zum Theil eine ganz structurlose Masse, zum Theil befinden sie sich in scholligem Zerfall und zeigen quere Zerklüftungen. Die normale Structur ist nirgends mehr vorhanden; auch die Muskelkerne sind zum allergrössten Theile entweder völlig aufgelöst und nicht tingirbar oder verklumpt; ebenso ist das Sarkolemm grösstentheils ganz zerstört. Die einzelnen Muskelfasern sind weit auseinander gedrängt und liegen ganz regellos im Präparate. Zwischen ihnen lagert eine dichte Menge theils polynukleärer, theils mononukleärer Zellen, deren Protoplasma vielfach durch Eosin intensiv rot gefärbt ist. Zwischen diesen Zellen zieht ein feinmaschiges Fibrinnetz. Dies Fibrin und die kleinzellige Infiltration liegen den structurlosen Muskelfasern dicht an und dringen in dieselbe ein. Das das Muskelstück ganz lose umgebende Gewebe zeigt ebenfalls massenhafte Leukocytenanhäufungen und zwischen den zelligen und faserigen Bestandtheilen feinfädiges Fibrin. Die lockeren, das Muskelstück mit der Umgebung verklebenden Membranen, bestehen lediglich aus Fibrin mit reichlich eingelagerten Leukocyten.

Zusammenfassung: Das Muskelgewebe ist durch die Kalilauge total zerstört und hat eine heftige Reaction seitens des umgebenden Gewebes veranlasst, mit Eiterproduction. Die nekrotischen und zer-

fallenen Muskelfasern werden zum Theil von Fibrin und Leukocyten durchsetzt. Zwischen den Muskelfasern finden sich multiple, kleinste Abscesse.

4. Versuch. Entnahme eines Muskelstückchens wie vorher. Dasselbe wird ebenfalls $^1/_2$ Stunde in 3 proc. Kalilauge gelegt, dann in sterilen Tupfern vollständig getrocknet, und hierauf am Rücken subcutan versenkt.

Controle nach 3 Tagen: Das Stückchen ist durch feines Fibrin ganz lose mit der Umgebung verklebt, die das Stückchen umschliessenden Gewebstheile sind schmutzig verfärbt, aber nirgends findet sich Eiter oder sonst ein Exsudat.

Mikroskopischer Befund: Die Muskelfasern sind auch hier fast durchweg total zerstört und ganz structurlos; nur im Centrum des Stückchens finden sich Muskelfasern mit gut erhaltenem Sarkolemm und Muskelkernen, ganz vereinzelt sogar noch Querstreifung. An der Peripherie geht die Zerstörung am weitesten und confluiren da die nekrotischen Fasern zu einer homogenen, gleichmässig tingirten Masse. Das Perimysium internum ist zerrissen und auseinander gezerrt und durchsetzt von zahlreichen Lymphocyten und Leukocyten, auch reichlich Fibrin ist mit eingelagert. An einzelnen Stellen, und zwar besonders da, wo das Stückchen der Subcutis und Fascia angelegen hat, finden sich mächtige Fibrinmassen mit spärlichen eingelagerten Rundzellen; dieselben dringen direct in die anliegenden Muskelfasern ein. Das Fibrin und die kleinzellige Infiltration setzt sich fort in die anliegenden Gewebstheile der Subcutis und Muskelfascie, wo sie sich in mehr oder weniger reichlicher Menge zwischen den Bindegewebsfasern finden.

Zusammenfassung: Das ebenfalls grösstentheils total zerstörte Muskelstückchen ist durchsetzt von einer sehr starken, kleinzelligen Infiltration und von Fibrinfasern. Auch im umgebenden Gewebe findet sich kleinzellige Infiltration und Fibrin.

5. Versuch. Ca. 5 cm langer Schnitt am Rücken eines Kaninchens mit Durchtrennung der Muskelfascie. Nach sorgfältiger Auseinanderziehung der Wundränder wird in der Musculatur mit dem Porzellanbrenner ein ausgedehnter Brandschorf angelegt.

Controlle nach 3 Tagen: Die verkohlten Stellen sind brüchig, schwärzlich verfärbt, kein Eiter oder nennenswerthes Exsudat, keine Verklebungen mit der Umgebung; die Wunde sieht noch genau so aus, wie am Schlusse der Operation.

Mikroskopischer Befund: Die verkohlten Partieen sind vollständig in Detritus und schollige homogene Massen verwandelt, die keine Tingirung annehmen. Auf dem Schorf und zwischen den verschorften Partieen finden sich nun ausserordentlich reichlich Anhäufungen von Leukocyten, die zum Theil in ein feines Fibrinnetz eingelagert sind. Unter diesen verschorften Theilen zeigt die Musculatur durchweg noch weit in die Tiefe, soweit die Ueberhitzung überhaupt eingewirkt hat, scholligen Zerfall, die Muskelfasern sind zerklüftet, ihre

Kerne grössentheils zerstört oder verklumpt. Grösstentheils ist auch das Sarkolemm zerstört und sehen die einzelnen Muskelfasern wie fetzig zerrissen aus oder sind vollständig aufgelöst und als ursprüngliche Muskelfasern überhaupt nicht mehr kenntlich. Soweit dieser schollige Zerfall und diese Zerklüftung reicht, zeigt sich zwischen den zum Theil weit auseinandergerissenen Muskelfasern und Bündeln ein zierliches Fibrinnetz mit Einlagerung zahlreicher Leukocyten und massenhaft eosinophilen Zellen. Dieses Fibrinnetz dringt in die ihres Sarkolemms verlustig gegangenen zerfallenen Muskelfasern ein und durchsetzt dieselben. Auch in den tiefsten Muskelschichten, wo normale Muskelfasern wieder sichtbar sind, ist die kleinzellige Infiltration, wenn auch in wesentlich geringerem Grade noch zu beobachten.

Zusammenfassung: Durch die Cauterisation wurde eine sehr starke leukocytäre Infiltration und Fibrinausscheidung hervorgerufen. Auch die umliegenden Theile der erkrankten Gewebe zeigen starke Leukocytenansammlung und Fibrinbildung.

6. Versuch. Ein ca. mandelgrosses Muskelstückchen wird zu breiartiger Consistenz zermalmt, hierauf am Rücken unter die Muskelfascie versenkt.

Controlle nach 5 Tagen: Das Stück ist locker mittelst Fibrinfasern verklebt, ist morsch und weich, von weisser Schnittfläche.

Mikroskopischer Befund: Die Veränderungen des Muskelgewebes sind annähernd dieselben wie in Versuch 4. Die Muskelfasern sind grösstentheils in scholligem Zerfalle mit meist erhaltenem Sarkolemm, doch ist letzteres an verschiedenen, besonders Randstellen ebenfalls zu Grunde gegangen. Die Muskelkerne sind zum Theil noch erkennbar, während sonst die nekrotischen Muskelfasern eine gleichmässige, kernlose Masse bilden. In den mittleren Theilen des Stückes findet sich zwischen den Muskelfasern stellenweise spärliche kleinzellige Infiltration, sonst liegen die strukturlosen Muskelfasern ziemlich dicht ohne Zwischensubstanz beieinander. An den Randpartien ist das Verhalten allerdings ein anderes, da ist zwischen den zerfallenen Muskelfasern allenthalben eine ziemlich dichte Einlagerung von Leukocyten und Lymphocyten zu sehen, die in einem zierlichen Fibrinnetz liegen. An einzelnen Stellen treten zwischen den Fibrinzügen Bindegewebszellen auf, die feine Fasern bilden und scheinbar mit dem Bindegewebe des umgebenden Gewebes in Zusammenhang stehen; auch in letzteren ist, wenn auch spärliche, kleinzellige Infiltration wahrnehmbar.

Zusammenfassung: Von dem das Stückchen umgebende Gewebe beginnen eben Bindegewebszellen in letzteres einzudringen, d. h. zunächst in die beide Theile verbindende Fibrinschicht. Leukocyten-Infiltration und Fibrinausscheidung halten sich in mässigen Grenzen.

7. Versuch. Ein Muskelstückchen wird ca. 20 Minuten in siedendes Wasser gelegt; dann sofort unter die Muskelfascie am Rücken versenkt.

Controlle nach 5 Tagen: Das Stückchen ist durch feine Fibrinfasern fest mit der Umgebung verklebt; ist von fester aber bröckliger Consistenz.

Mikroskopischer Befund: Auch hier in den Präparaten allenthalben scholliger Zerfall der Muskelfasern mit theilweiser Zerstörung des Sarkolemms; die Muskelkerne sind grösstentheils gut erhalten. Viele Muskelfasern sind vollständig aufgelöst, sehen wie zerronnen aus und bilden eine gleichmässige, schlecht färbbare Masse. Besonders an den Randpartieen, aber auch gegen die Mitte des Stückchens zu finden sich massenhafte Fibrinausscheidungen, die die einzelnen Muskelfasern theils einfach auseinanderdrängen, theils in dieselben eindringen. In das Fibrin sind stellenweise nur spärlich, stellenweise dagegen in sehr reichlicher Menge Leukocyten und Lymphocyten eingelagert. Fibrin und kleinzellige Infiltration finden sich auch in den Randpartieen des das Stückchen umgebenden Gewebes, doch sind stärkere exsudative Vorgänge in letzterem nicht wahrnehmbar. Das sog. Perimysium internum ist als solches nicht mehr erkennbar, nur einzelne Gefässe mit reichlich um dieselben gelagerten Fibrin und Leukocyten sind noch sichtbar. Die Wandungen dieser Gefässe sind nicht wesentlich verändert, ihr Lumen mit Fibrin oft dicht erfüllt. Ganz vereinzelt beginnen in den Fibrinschichten und zwar mehr am Rande Fibroblasten aufzutreten, die zweifellos von den Bindegewebszellen des umliegenden normalen Gewebes stammen.

Zusammenfassung: Scholliger Zerfall der Muskelfasern mit theilweiser Zerstörung der Muskelkerne und des Sarkolemms; massenhafte Fibrinausscheidung und Leukocyten-Infiltration. Organisatorische bezw. proliferative Vorgänge ganz im Beginne.

8. Versuch. Nach Durchtrennung der Haut- und Muskelfascie wird die Rückenmuskulatur mit dem Porzellanbrenner etwa in der Ausdehnung eines 50 Pfennigstückes verschorft.

Controlle nach 5 Tagen: Hautwunde und Muskelfacie sind fest verklebt. Unter letzterer findet sich, soweit die Verschorfung reicht, dicker eitriger Belag, die erkrankten Gewebe sind in eine weissliche, weiche Masse umgewandelt. Im Ausstrichpräparat des Eiters keine Mikroorganismen sichtbar. Agar und Gelatine bleibt nach Impfung steril.

Mikroskopischer Befund: Soweit die Musculatur verschorft ist, ist dieselbe zum Theil in eine total structur- und kernlose Masse verwandelt, zum Theil in scholligen Detritus zerfallen. Die Oberfläche des Schorfes bildet eine dicke mit Leukocyten durchsetzte Fibrinschicht. Zwischen den scholligen Massen und den structurlosen homogenen Muskelfasern findet sich in reichlicher Menge leukocytäre Infiltration, stellenweise auch feines Fibrin. Diese Schorf- und totale Nekrosenbildung reicht etwa knapp $^1/_4$ cm in die Tiefe, die Grenze derselben gegen die darunter gelegene Muskelschicht ist ziemlich scharf demarkirt. Hier findet sich nämlich in ganzer Ausdehnung ein starker kleinzelliger Infiltrationswall. Die darunter gelegene Musculatur ist ebenfalls noch weit in die Tiefe alterirt, indem die normale Structur und Querstreifung der Muskelfasern fast nirgends mehr erhalten ist; letztere sind zerklüftet, zum Theil wie geschrumpft und die einzelnen Fibrillen durch quere Furchen von einander getrennt. Dagegen ist hier an den meisten Stellen der Kern mehr

oder weniger wohl erhalten. An dem erwähnten Infiltrationswall hat nun bereits eine reichliche Neubildung jungen Bindegewebes stattgefunden, das, wie sich genau verfolgen lässt, vom Perimysium internum der darunter gelegenen Muskelschicht seinen Ausgang nimmt, und allenthalben durchbricht und in die verschorften, nekrotischen Massen einzudringen beginnt. Hier fängt es an, die nekrotischen Muskelfasern und scholligen Trümmer zu umspinnen; stellenweise lagern denselben dicht Riesenzellen an und es kommt so zu einem Resorptions- und Auflösungsprocess. Auch die structurlosen Muskelfasern unter der genannten Infiltrationsschicht erleiden vielfach Veränderungen, indem sie atrophiren und zu einer kleineren protoplasmareichen Zelle schrumpfen.

Zusammenfassung: In die total nekrotischen, verschorften Massen beginnt bereits neugebildetes Bindegewebe einzudringen, das vom Perimysium internum seinen Ausgang nimmt. Infiltration und Fibrinbildung ist eine sehr reichliche. Der Resorptionsprocess der nekrotischen Massen wird durch Riesenzellenbildung eingeleitet.

9. Versuch. Ein ca. bohnengrosses Muskelstückchen wurde 2 Minuten in siedendes Wasser gelegt, und dann in einer am Rücken neuangelegten Wunde subfascial versenkt.

Controlle nach 6 Tagen: Das Stück ist ganz weiss, morsch und mittelst feinen Fibrins an die umgebende Musculatur und Fascie ganz locker fixirt.

Mikroskopischer Befund: Die Fixation ist besonders nach der Seite der Fascie eine etwas innigere und bestehen hier die feinen das Stück mit der Fascie verbindenden Membranen grösstentheils aus einem feinmaschigen Granulations- und neugebildeten Bindegewebe. Man sieht eine ziemlich reichliche Bindegewebsneubildung von der anliegenden Fascia ausgehen; es werden protoplasmareiche Fibroblasten gebildet und es entstehen vom Endothel der Gefässcapillaren massenhaft, oft lang ausgezogene Gefässsprossen. Dieses neugebildete junge Bindegewebe dringt nun allenthalben in die zunächst liegenden nekrotischen Muskeltheile ein, indem es mit bald breiteren, bald feineren Fasern die letzteren umspinnt und gegen das Centrum des Stückchens zu vordringt. An einzelnen Stellen sind die ganz structurlosen Muskelfasern dicht von breitem Bindegewebe umgeben, das Sarkolemm und Sarkoplasma der ersteren durchwuchert. Ganz vereinzelt ist es auch von Seiten der Fibroblasten zu Riesenzellenbildung gekommen, die den Fasern dicht anliegen und dieselben wie angenagt erscheinen lassen. Uebrigens ist dieses Eindringen von Bindegewebe in das Muskelstückchen erst ganz im Beginne und sind die centraleren Theile ganz frei davon. Indess sind auch gerade in den mittlersten Theilen des Stückchens zwischen den nekrotischen Fasern verschiedentlich feine Bindegewebsfasern bemerkbar, die mit dem von aussen eindringenden Bindegewebe nicht in Contact stehen, sondern wohl dem Perimysium internum des Stückchens angehören und durch die Ueberhitzung nicht direct vernichtet wurden; Wucherungserscheinungen sind an denselben nicht wahrnehmbar.

Sonst finden sich fast allenthalben die Muskelfasern in scholligem Zerfalle und nur ganz vereinzelt ist noch Querstreifung sichtbar. Die Kerne sind theils ganz geschwunden, theils ist ihr Chromatin geschrumpft. Zwischen den Muskelfasern ist überall Leukocytenanhäufung und Fibrinbildung in sehr reichlicher Menge vorhanden.

Zusammenfassung: Das Stückchen wird durch Bindegewebe, das vom anliegenden Gewebe ausgeht und in dasselbe einzudringen beginnt, fixirt. Dasselbe ist mit Hülfe von Riesenzellen im Begriffe, die einzelnen Muskelfasern aufzulösen.

10. Versuch. Ein ca. kirschgrosses Muskelstückchen wird bis zur Verkohlung der Oberfläche verbrannt, und dann wieder subfascial versenkt.

Controlle nach 7 Tagen: Das Stückchen ist durch dünne fibröse und fibrinöse Membranen mit der Umgebung verlöthet; an der Oberfläche des Stückchens, d. h. zwischen ihr und den Membranen finden sich allenthalben Beläge dicken weisslichen Eiters. Die Brandschorfe sind zum Theil noch unverändert vorhanden. Auf Agar, ebenso auf der Gelatineplatte ist je eine Cultur gewachsen, die aus Staphylokokken besteht. In den Ausstrichpräparaten des Eiters waren Bakterien nicht wahrnehmbar.

Mikroskopischer Befund: Die an der Oberfläche des Stückchens liegenden Brandschorfe sind fast überall von jüngerem Bindegewebe durchwachsen. Man sieht grosse Bindegewebszellen und vereinzelt auch Riesenzellen den scholligen Trümmern fest anliegen und sie zum Zerfalle bringen. Dabei findet sich fast überall reichliche Leukocyteninfiltration. Die Theile des Muskelstückchens, die nicht verschorft sind, haben ihre Querstreifung durchweg verloren: zum Theil sind auch Kerne und Sarkolemm vernichtet. Auch hier findet sich kleinzellige Infiltration und Fibrinausscheidung. Das Perimysium internum ist zum Theile erhalten, zum Theil sind die Kerne in Detritus zerfallen und die Fasern vernichtet. Das in die Schorfmasse in grosser Mächtigkeit eindringende Bindegewebe nimmt seinen Ausgang von dem dem Muskelstückchen anliegenden Gewebe, theils von der Fascie theils von der Musculatur. Auch in letzterer haben die Muskelfasern der obersten Schichten infolge der Einwirkung des beim Einlegen noch heissen Stückchens ihre Querstreifung verloren. Das Perimysium internum ist hier in starker Wucherung und drängt die Muskelfasern oft weit auseinander, um gegen das verschorfte Gewebe vorzudringen. Von den structurlosen Muskelfasern geht eine lebhafte Wucherung aus. Die jungen Muskelzellen sind klein aber protoplasmareich, sodass sie wie protoplasmareiche Fibroblasten aussehen und sind schliesslich von letzteren, zwischen die sie diffus eindringen, nicht mehr zu unterscheiden. Ihr weiteres Schicksal ist nicht mit Sicherheit zu verfolgen.

Zusammenfassung: Die Brandschorfe werden durch eindringendes Bindegewebe eingeschlossen und von ihm durchwachsen. Dies Granulations- und Bindegewebe stammt von den Bindegewebszellen der das Stückchen umgebenden Gewebe.

11. Versuch. Ein ca. bohnengrosses Muskelstückchen wird mehrere Minuten total zermalmt, dann für einige Zeit in 3proc. Kalilauge gelegt und hierauf subfascial versenkt, nachdem es in sterilem Wasser abgewaschen war.

Controlle nach 7 Tagen: Das Stückchen liegt wie abgeschliffen fast lose in der Wundhöhle, nur mit einem festeren Strange ist es seitlich mit der Umgebung verklebt. Die Wände der Wundhöhle sind mit feinem, sulzigem Fibrin belegt, auch an der Oberfläche des Stückchens ist solches wahrnehmbar.

Mikroskopischer Befund: Die Muskelfasern des Stückchens zeigen die typischen Veränderungen, sie sind vollständig strukturlos, zum Theil ihres Sarkolemms beraubt, grösstentheils auch kernlos und ganz homogen. Zwischen den Fasern findet sich sehr reichlich kleinzellige Infiltration und zwar mitunter in grosser Ausdehnung, sodass sie wie kleinste Abscesse erscheinen. An einigen Stellen ist das Perimysium internum noch erhalten, insbesondere sind dessen Zellen deutlich erkennbar; eine Wucherung derselben ist indess nirgends wahrnehmbar. Die Oberfläche des Stückchens bedeckt eine feine Fibrinschicht. Der Strang, mit dem das Stückchen mit dem umgebenden Gewebe in Verbindung steht, besteht aus ziemlich dickem Bindegewebe, das zwischen die nekrotischen Muskelfasern einzudringen beginnt und letztere theilweise völlig umschliesst und in sie eindringt; an einigen wenigen Stellen finden sich auch Riesenzellen, die den nekrotischen Fasern dicht anliegen und die letzteren theilweise in sich aufnehmen.

Zusammenfassung: Die Resorption des nekrotischen Stückchens ist erst ganz im Beginne, indem ein Bindegewebsstrang von der Umgebung in das Stückchen eindringt und die nekrotischen Massen durchwächst. Leukocyten-Infiltration findet sich in Form miliarer Abscesse sehr reichlich in dem Stückchen.

12. Versuch. Behandlung eines gut bohnengrossen Muskelstückchens genau wie im 11. Versuche. Dasselbe wird subfascial eingelegt.

Controlle nach 9 Tagen: Das Stückchen ist allenthalben ganz lose mit der Umgebung verklebt; das umgebende Gewebe ist etwas sulzig gequollen und infiltrirt. Eiter jedoch makroskopisch nicht nachweisbar.

Mikroskopischer Befund: Das nekrotische Muskelstückchen ist in seinem ursprünglichen Volumen zweifellos reducirt. Zwischen den total nekrotischen, kernlosen und meist ihres Sarkolemms beraubten Muskelfasern finden sich Anhäufungen von Leuko- und Lymphocyten in sehr reichlicher Anzahl, die in den Präparaten durchweg als kleinste Abscesse imponiren. Das Perimysium internum ist an einigen Stellen erhalten und hier sehr zellreich. Vom Rande her dringt von allen Seiten lockeres Bindegewebe zwischen die nekrotischen Muskelmassen ein, umwächst dieselben unter Bildung reichlicher Riesenzellen und bringt sie zur Resorption. Dies Bindegewebe geht von dem Perimysium internum des das Stückchen umgebenden Muskelgewebes aus; es sind in demselben zahlreiche Mitosen wahrnehmbar; vor Allem fällt dabei eine Wucherung des Endothels der feinsten Gefässe auf, dessen Protoplasma in feine Stränge übergeht und so an der Bindegewebsneubildung lebhaften Antheil nimmt; an

anderen Stellen umschliessen diese gewucherten Endothelien feine cylindrische Hohlräume und bilden so capilläre Gefässe; in einzelnen der letzteren sind auch rothe Blutkörperchen vorhanden. Die dem Stückchen anliegenden Muskelfasern sind gut $^1/_4$ cm weit ohne Querstreifung, überhaupt ihrer Structur verlustig gegangen. Auch hier findet eine lebhafte Wucherung derselben statt. Es entstehen massenhafte sogen. junge Muskelzellen vom Charakter protoplasmareicher Bindegewebszellen.

Zusammenfassung: Die Resorption am Rande des nekrotischen Stückchens ist eine sehr lebhafte. Es sind dabei vor Allem massenhaft Riesenzellen thätig. Ausgedehnte abscessartige leuko- und lymphocytäre Infiltration ist vorhanden. Die Bindegewebsneubildung geht vor Allem, wie übrigens schon in allen vorhergehenden Versuchen nachweisbar, von den Endothelien mit aus.

13. Versuch. Ein ca. 3 cm langes, ca 1 cm dickes und breites Muskelläppchen wird rings aus der Umgebung isolirt, die beiden Enden bleiben jedoch im Zusammenhang mit der Umgebung. Nun wird das Stückchen total zermalmt; hierauf die Wunde wieder geschlossen.

Controlle nach 13 Tagen: Das Stückchen ist weisslich verfärbt, brüchig, total nekrotisch, mit der Umgebung kaum nennenswerth verklebt.

Mikroskopischer Befund: Sämmtliche Muskelfasern des Stückchens sind in scholligem Zerfalle; jedoch das Sarkolemm meist erhalten; die Kerne sind sämmtlich geschrumpft, bezw. das Chromatin verklumpt, oft fehlen sie ganz. Das Stückchen ist zwar mit einer schmalen bindegewebigen Hülle umgeben, indes beginnt das Bindegewebe erst ganz am Rande in dasselbe einzudringen und die einzelnen Muskelfasern zu umwachsen und zur Resorption zu bringen. Auch hier geht das Bindegewebe vom Perimysium internum des umliegenden Muskelgewebes aus. Die dem Stückchen dicht anliegenden Muskelfasern sind normal erhalten. Das Perimysium internum des nekrotischen Stückchens ist zwar stellenweise noch erhalten, auch einzelne capilläre Gefässe noch scheinbar unverändert und oft prall mit rothen Blutkörperchen gefüllt; Wucherungserscheinungen sind jedoch nirgends zu beobachten.

Zusammenfassung: Das Stückchen ist von einer feinen bindegewebigen Hülle umgeben; Resorptionsvorgänge sind jedoch nur in der äussersten Peripherie zu beobachten.

14. Versuch. Ein ca. kirschgrosses Muskelstückchen wird bis zur oberflächlichen Verkohlung verbrannt, dann in sterilem Wasser wieder abgekühlt und subfascial am Rücken eingelegt.

Controlle nach 13 Tagen: Das Stückchen ist ganz brüchig und mit der Umgebung durch fibröse Membranen verklebt. Rings um das Stückchen zeigt das Gewebe starke Injection und fibröse schmierige Beläge, doch keinen freien Eiter. Impfung von diesen Belägen auf Nährböden ergiebt ein negatives Resultat; letztere bleiben steril.

Mikroskopischer Befund: Das Muskelstückchen ist total in scholligem Zerfalle; auch die Muskelkerne sind fast durchweg ganz geschwunden und das Sarkolemm zerstört, sodass die strukturlosen Muskelfasern unterschiedslos in einander übergehen. Auch das Perimysium internum ist fast vollständig in Detritus zerfallen. Das ganze nekrotische Stückchen wird durchsetzt von massenhaften Leukocytenanhäufungen und stellenweise auch etwas Fibrin, und ist umgeben von einem schmalen Strang lockeren Bindegewebes. Die Brandschorfe sind als schwärzlich tingirte Schollen überall in der Peripherie des Stückchens kenntlich. Diese und die zunächst peripherliegenden Muskelfasern werden von protoplasmareichen Bindegewebszellen und Riesenzellen umgeben und besonders letztere sind mit Trümmern der nekrotischen Massen beladen.

Zusammenfassung: Das umgebende Bindegewebe dringt noch kaum 2 mm weit in das Stückchen ein. Nur die Brandschorfe sind vollständig umwachsen. Die Resorption derselben übernehmen protoplasmareiche Bindegewebs- und Riesenzellen.

15. Versuch. Ein ca. bohnengrosses Muskelstückchen wird ca. $^1/_4$ Stunde lang in kochendes Wasser gelegt; darauf unter die Muskelfascie versenkt.

Controlle nach 17 Tagen: Das Stückchen ist von fester Consistenz, weisser Farbe und von Bindegewebe und von Fibrin umgeben. Nirgends ein Exsudat.

Mikroskopischer Befund: Das Stückchen ist von breiten fibrillären Bindegewebssträngen umgeben, die rings herum mehr oder weniger weit in dasselbe zwischen die völlig structurlosen, homogenen nekrotischen Muskelmassen eindringen. Dies Bindegewebe durchwächst die Muskelfasern und tritt schliesslich an deren Stelle, indem es die nekrotischen Massen auflöst und in seine protoplasmareichen Zellen aufnimmt; dabei sind am Resorptionsprocess zahlreiche Riesenzellen betheiligt. Etwa 2 mm von der Peripherie des Stückchens, sind so von Bindegewebe ersetzt und nur ganz vereinzelt sind in diesen Theilen noch spärliche Reste nekrotischer Muskelfasern zwischen den Zellen sichtbar. Eine stärkere Leukocyten-Infiltration ist nirgends vorhanden, auch in den mittleren Theilen des Stückchens nicht, letztere zeigen lediglich scholligen Zerfall, Kerne sind vielfach noch in Form geschrumpfter Chromatinpartikel wahrnehmbar. Nur Fibrin ist stellenweise sehr reichlich vorhanden.

Zusammenfassung: Ca. 2 mm des Stückchens sind von Bindegewebe fast vollständig ersetzt, während die übrigen Theile sich ziemlich unverändert verhalten. Auffallend ist die relativ geringe Leukocyten-Infiltration.

16. Versuch. Ein ca. kirschgrosses Muskelstückchen wird möglichst ausgiebig mit Compressorien zermalmt, sodann subfascial versenkt.

Controle nach 18 Tagen: Das Stückchen erscheint verkleinert und ist eingebettet in sulziges Bindegewebe, nirgends ist jedoch ein eitriges Exsudat vorhanden.

Mikroskopischer Befund: Etwa 3 mm des Stückchens von der Peripherie ringsum sind fast ganz von Bindegewebe ersetzt. Dies umspannt genau wie

in den vorhergehenden Fällen die einzelnen total nekrotischen kern- und structurlosen Muskelfasern, dringt in sie ein und bringt sie zur Resorption, indem sich die Zellen mit der nekrotischen Substanz beladen. Interessant ist dabei die Bildung der ausserordentlich zahlreichen Riesenzellen zu verfolgen, die sich an und um die nekrotischen Massen lagern und mit letzteren schliesslich zu einem grossen Protoplasmaklumpen mit oft unzählig vielen Kernen in der Mitte verschmelzen. Dabei ist die nekrotische Muskelsubstanz in dem Protoplasma nicht mehr zu differenziren. Die mittleren Theile des Stückchens sind total zerfallen. Leukocytenanhäufung und Fibrinbildung ist überall zwischen den structurlosen Massen massenhaft sichtbar.

Zusammenfassung: Wie im vorhergehenden Falle sind auch hier ca. 2—3 mm der Peripherie des Stückchens fast ganz durch Bindegewebe ersetzt. Die Riesenzellenbildung ist sehr reichlich. Die Bindegewebsneubildung geht von dem das Stückchen umgebenden Bindegewebe aus. Es besteht eine sehr reichliche leukocytäre Exsudation.

17. Versuch. Ein bohnengrosses Muskelstückchen wird total zermalmt und subcutan versenkt.

Controle nach 22 Tagen: Das Stückchen ist vollständig in Bindegewebe eingeschlossen und ziemlich fest verwachsen; durch feine grauweisse Verfärbung ist es leicht von dem umgebenden lebenden Gewebe kennbar.

Mikroskopischer Befund: Die bindegewebige Durchwachsung beschränkt sich auch hier, wie in den vorhergehenden Fällen, auf die peripherischen Theile. Ueberall sind hier viel kernige Riesenzellen am Resorptionswerk; manche gewaltige Riesenzellen beherbergen in ihrem Innern ganze Trümmer nekrotischer Muskelfasern. Bemerkenswerth ist, dass einzelne Muskelfasern noch Querstreifung zeigen, obwohl die Fasern kernlos und auch ihres Sarkolemms zum Theil beraubt sind. Im Centrum des Stückchens finden sich stellenweise auffallend reichlich Rundzellenanhäufungen in grossen abscessartigen Conglomeraten.

Zusammenfassung: Die Resorptionsvorgänge sind analog den vorhergehenden Fällen, nur etwas mehr vorgeschritten. Auffallend ist die vereinzelt noch gut erhaltene Querstreifung zerrissener Muskelfasern und die ausgedehnte starke Leukocytenanhäufung.

18. Versuch. Ein ca. kirschgrosses Muskelstückchen wird, nachdem es seitlich überall gelöst war, an beiden Enden ligirt und dann breiartig zerquetscht.

Controle nach 38 Tagen: Das abgebundene Stück ist in lockeres Bindegewebe fest eingebettet, ziemlich verkleinert, von weisser Farbe und morscher Consistenz.

Mikroskopischer Befund: Von den Stückchen sind die peripheren Theile kaum $^1/_2$ cm weit von Bindegewebe durchwachsen, so dass die nekrotischen

Muskelfasern einzeln oder zu mehreren von Bindegewebszügen eingeschlossen werden. An vielen Stellen sieht man eine Anzahl dicht zusammengedrängter Kerne mitten in einer nekrotischen Faser oder einem Trümmerstück einer solchen liegen und auch hier ist zu verfolgen, wie das Protoplasma mehrerer Zellen mit den nekrotischen Massen zu einer grossen Riesenzelle confluirt, da bilden dann Protoplasma und nekrotisches Gewebe eine einheitliche Masse. In anderen Riesenzellen ist das zerfallene Muskelstück deutlich erkennbar. Zwischen dem nekrotischen Gewebe im Innern des Stückchens sind reichlich Leukocyten, zum Theil ebenfalls in Zerfall, und verklumpte Fibrinmassen sichtbar, in welch' letztere das Bindegewebe von aussen eindringt.

Zusammenfassung: Kaum $^1/_4$ cm weit ist das Stückchen von Bindegewebe durchwachsen und auch in diesem peripherstен Theile sind noch einzelne nekrotische Reste vorhanden. Die Bildung von Riesenzellen durch Confluenz mehrerer Zellen und Aufnahme nekrotischen Materials ist hier sehr schön zu verfolgen.

19. Versuch. Ein haselnussgrosses Muskelstück der Rückenmusculatur wird mit dem Galvanokauter verschorft bei sorgfältigster Schonung der umgebenden Theile.

1. Controlle nach 4 Tagen: Die verbrannten Theile sind zerfallen, weich und matsch, von einem schmierigen, mikroskopisch nur Eiterzellen enthaltenden Belag umgeben. Im Ausstrichpräparate sind Bakterien nicht nachweisbar; Agar- und Gelatineplatten bleiben steril. Die Wunde wurde wieder geschlossen.

2. Controle nach 93 Tagen: Von dem nekrotischen Gewebe ist fast nichts mehr wahrnehmbar. Die Musculatur zeigt an der verbrannten Stelle weissliche Verfärbung und etwas festere Consistenz. Die ganze Parthie wird ausgeschnitten und eingelegt.

Mikroskopischer Befund: An Stelle der stattgehabten Verbrennung des Muskelgewebes findet sich ein reichlich entwickeltes, derbfaseriges Bindegewebe mit zahlreichen capillären Gefässen und schmalen Kernen. Dies Bindegewebe dringt in breiten Strängen zwischen die einzelnen benachbarten Muskelbündel ein. Die benachbarten Muskelfasern lassen zwar vielfach ihre Querstreifung vermissen, sind jedoch sonst ohne Veränderung.

Zusammenfassung: Das verbrannte Muskelgewebe von der Ausdehnung eines halben Centimeters in die Tiefe und $1^1/_2$ cm in die Länge und Breite, ist nach ca. $^1/_4$ Jahr fast vollständig resorbirt und an seiner Stelle findet sich eine derbe, breite Bindegewebsnarbe. Das Perimysium internum der anliegenden Muskeltheile ist verdickt und verbreitert; entzündliche Residuen sind nicht mehr wahrnehmbar.

20. Versuch. Ein gut haselnussgrosses Muskelstückchen wird bis zur Verkohlung der Oberfläche erhitzt; dann wird das Stückchen in sterilem Wasser abgekühlt und subfascial versenkt.

1. Controle nach 4 Wochen: Das Stückchen ist ganz lose, durch einige Fasern mit der Umgebung verklebt. Ringsum sulziger, fibrinöser Belag.

2. Controle nach 107 Tagen: Das Stückchen ist gut kirschkerngross, weisslich und morsch, aber fest in Bindegewebe eingebettet.

Mikroskopischer Befund: Das Stückchen ist nur am Rande ca. 4—5 mm breit von fibrillären Bindegewebszügen durchsetzt. Ganz besonders fallen wieder die ausserordentlich kernreichen Riesenzellen auf, die den nekrotischen Fragmenten und Muskelfasern dicht anliegen und sie zum Theil in sich aufnehmen; auch hier verschmelzen Riesenzellen und nekrotische Muskelfasern oft zu einem grossen, nicht differenzirten Zellleib. Zwischen diesen nekrotischen Schollen und Fasern finden sich in sehr reichlicher Menge meist zerfallene Leukocyten und verklumpte Fibrinmassen; beide bilden oft ausgedehnte Detritusmassen.

Zusammenfassung: Das Stückchen ist ungefähr zu $^2/_3$ resorbirt und durch fibrilläres Bindegewebe ersetzt. Die Resorption erfolgt ganz gleichmässig successive vom Rande aus, während das Innere zunächst keine Veränderungen zeigt. Eine ursprünglich reichliche leukocytäre Infiltration und Fibrinausscheidung sind nur mehr als Detritus vorhanden.

21. Versuch. Ein ca. haselnussgrosses Muskelstückchen wird wie vorher erhitzt, dann aber nicht abgekühlt, sondern in erhitztem Zustande unter die Fascie eingelegt.

1. Controlle nach 4 Wochen: Das Stückchen ist ganz lose mit der Umgebung verklebt; kein flüssiges Exsudat vorhanden, nur fibrinös-ödematöse Durchtränkung.

2. Controlle nach 107 Tagen: Das Stückchen ist noch klein bohnengross, allseitig von Bindegewebe umhüllt.

Mikroskopischer Befund: Das Stückchen ist allenthalben von breiten Bindegewebssträngen eingehüllt, die ca. 4 mm tief überall in die Randtheile einwachsen. Nur an einzelnen Stellen zieht es in lockeren Strängen tiefer und umwächst läppchenartig grosse Muskelbündel, um von hier diffus zwischen die einzelnen Muskelfasern einzudringen. Die Resorption der letzteren besorgen vor allem Riesenzellen. Das Stückchen enthält auch besonders an seinen Randpartien eosinophile Leukocyten in sehr reichlicher Menge eingestreut. Die mittleren Theile des Stückchens sind ziemlich unverändert. Zwischen den nekrotischen Muskelfasern finden sich in grosser Menge zerfallene Leukocyten und verklumpte homogene Fibrinstränge.

Zusammenfassung: Kaum die Hälfte des Stückchens ist resorbirt und durch Bindegewebe ersetzt, während der übrige Theil, total nekrotisch und in Zerfall, ziemlich unverändert ist.

22. Versuch. Ein ca. kirschgrosses Muskelstückchen wird breiartig zermalmt, dann in die Subcutis versenkt.

Controlle nach 137 Tagen: Das Stück ist noch etwa kirschkerngross, ganz fest im Bindegewebe eingebettet. Kein Exsudat.

Mikroskopischer Befund: Das Stückchen ist ganz von breiten, derben, kernarmen, fibrillären Bindegewebssträngen durchsetzt, die nekrotische Gewebsbezirke inselartig umgeben. Diese letzteren enthalten protoplasmareiche, vielkernige Riesenzellen in grosser Anzahl, zwischen denen und in denen die Reste des nekrotischen Muskelgewebes in Form dünner Stränge und feiner scholliger Gewebstrümmer eingelagert sind. Diese nekrotischen Trümmer sind total structur- und farblos und zeichnen sich durch ihr intensives Lichtbrechungsvermögen aus. Auch sie sind im Begriffe, von den massenhaft anliegenden Riesenzellen vollends vernichtet und resorbirt zu werden. Einzelne Riesenzellen beherbergen in ihrem Innern mehrere solcher nekrotischen Gebilde. Ueberall im Stückchen sind diffus eingestreut eosinophile Leukocyten.

Zusammenfassung: Das Stückchen ist bis auf einige unbedeutende Reste völlig resorbirt und durch derbes, fibrilläres, kernarmes Bindegewebe ersetzt. Die spärlichen glasig aussehenden Muskelreste sind von zahlreichen Riesenzellen und protoplasmareichen Bindegewebszellen umgeben und theilweise in sie aufgenommen.

23. Versuch. Ein ca. 3 cm langes und 2 cm dickes und breites Muskelstückchen wird bis auf seine Endtheile rings aus der Umgebung gelöst und an beiden Enden ligirt: danach mit einem Compressorium zu unförmlicher Masse in situ zermalmt.

Controlle nach 140 Tagen: Von dem gequetschen Stück ist fast nichts mehr zu erkennen; an dessen ursprünglicher Stelle zeigt sich der Muskel derber und weisslich verfärbt, wie wenn er derbes Narbengewebe enthielte.

Mikroskopischer Befund: In den Präparaten sieht man fast nur derbes, fibrilläres, ziemlich kernarmes Bindegewebe, das die zerquetschten und nekrotischen Muskelfasern substituirt hat. Von letzteren ist nirgends mehr etwas wahrnehmbar. An einzelnen Stellen findet sich wie inselförmig zwischen den derben Bindegewebszügen ein sehr zellreiches lockeres Gewebe, dessen Zellen epitheloiden Charakter haben und das reichlich capilläre Gefässe enthält. Das Endothel der letzteren hat grossentheils cubischen Charakter und geht in lebhafter Vermehrung in die Bindegewebsbildung mit über. Riesenzellen sind nirgends vorhanden.

Zusammenfassung: Das nekrotische Muskelgewebe ist vollständig resorbirt. An seine Stelle ist breites, meist derbes, fibrilläres Bindegewebe als Narbe getreten. Nur stellenweise zeigt sich noch fibroblastisches Gewebe, dessen Uebergang in fertiges fibrilläres Gewebe noch nicht vollendet ist.

24. Versuch. Entnahme eines gut bohnengrossen Muskelstückchens, das für kurze Zeit in kochendem Wasser verbrüht und hierauf subfascial versenkt wird.

Controlle nach 8 Monaten: Die ursprüngliche Lage des Stückchens ist

nur mehr an einer ungefähr kirschkerngrossen Resistenz erkennbar. Von dem nekrotischen Gewebe selbst ist makroskopisch nichts mehr wahrnehmbar, das Gewebe scheint lediglich aus Bindegewebe zu bestehen.

Mikroskopischer Befund: Rings um das kirschkerngrosse Stückchen findet sich schalenartig ein äusserst dickes, kernarmes fibrilläres Bindegewebe. Auch das Innere des Stückchens besteht zum grössten Theile aus festen, kernarmen Bindegewebssträngen, die breitzügig auftretend, die Hauptmasse des Stückchens bilden. Zwischen ihnen findet sich inselartig eingelagert ein fibroblastisches Gewebe mit zahlreichen protoplasmareichen Zellen, die ein feinfaseriges Gewebe produciren. Zwischen diesen sind stellenweise mehr- und vielkernige Zellen mit breitem Protoplasmarand eingelagert, die in ihrem Innern kleine meist länglich gestaltete stark lichtbrechende Partikel enthalten. Solch stark lichtbrechende, ganz homogene strukturlose Gewebstheile sind diffus auch zwischen den fibroblastischen Zellen, vereinzelt auch in letzteren selbst wahrzunehmen, und sind die letzten Reste der ursprünglichen nekrotischen Muskelfasern. Leukocyten-Infiltration ist nirgends vorhanden, meist aber zwischen dem fibroblastischen Gewebe lymphocytenänliche Zellen, die durch ihre mehr runde Configuration und dunkle Färbung deutlich von den Fibroblasten abstechen. Letztere stehen zum Theil in directem Contact mit den reichlich vorhandenen capillären Gefässen, bezüglich deren Endothelien, und sind von diesen als besondere Zellart nicht zu differenziren.

Zusammenfassung: Von dem nekrotischen Muskelgewebe sind nur noch ganz zarte, dünne, strukturlose und sich nicht tingirende Partikel vorhanden, die durch ihr starkes Lichtbrechungsvermögen auffallen. Zum grössten Theile ist das nekrotische Gewebe durch dichtes fibrilläres Bindegewebe ersetzt, und nur vereinzelt ist zwischen dem letzteren ein zellreiches Granulationsgewebe wahrnehmbar, das im Begriffe ist, die letzten nekrotischen Muskelreste zu vernichten.

Es war der Hauptzweck der Arbeit festzustellen, inwieweit aseptische Nekrosen Störungen der primären Heilung veranlassen und in welchem Grade entzündliche Erscheinungen dabei auftreten. Dementsprechend wurde bei der Controle der Versuche das Hauptaugenmerk auf das Vorhandensein solch entzündlicher Vorgänge gerichtet. In zweiter Linie sollte geprüft werden, nach welcher Zeit ungefähr die Einheilung nekrotischen Gewebes unter aseptischen Cautelen vollendet sein würde. Es haben die Versuche weiterhin ganz interessante Details bezüglich der dabei auftretenden entzündlichen Vorgänge ergeben, auch bezüglich der pathologischen Veränderungen am Muskelgewebe. Eine eingehende Beschreibung der-

selben wurde der Kürze halber bei der Mittheilung der mikroskopischen Befunde unterlassen, über dieselben wird weiter unten zusammenfassend genauer referirt werden.

Recapituliren wir die Versuchsresultate im Zusammenhange, so spielen sich die Einheilungsvorgänge folgendermaassen ab: die ersten mikroskopisch wahrnehmbaren Veränderungen, welche direct abgetödtetes Gewebe im Innern des Körpers erzeugt, sind massenhaft auftretende Leukocytenanhäufungen, die das nekrotische Gewebe in allen Theilen durchsetzen, allerdings meist stärker in den Randpartien aufzutreten pflegen als im Centrum der Nekrose. Diese leukocytäre Infiltration beginnt nahezu sofort nach der Abtödtung, und erreicht innerhalb der ersten 3—4 Tage ihren Höhepunkt. Sie wird geliefert von dem das Stückchen umgebenden Gewebe, indem die Zellen in die Nekrose einwandern, während letztere sich ganz passiv verhält. Diese leukocytäre Infiltration kann in einzelnen Fällen so hochgradig werden, dass es zu einem makroskopisch wahrnehmbaren Exsudat, zu Eiterung kommt. In den meisten Fällen bilden sich so umfangreiche Ansammlungen der Leukocyten, dass dieselben im Mikroskop als kleinste Abscesse angesprochen werden müssen. Gleichzeitig mit dieser leukocytären Infiltration tritt ein fibrinöses Exsudat auf, das in Form eines feinen Geflechtes vor Allem stark am Rande der Nekrose und am Rande des dieselben umgebenden Gewebes wahrnehmbar ist, und das auch die erste Verklebung der Nekrose mit der Umgebung bildet. Diese fibrinöse Verklebung erfolgt in der Regel in toto um das Stückchen herum bereits innerhalb der ersten 1—2 Tage, und zwar auch in den Fällen, in denen Eiterung auftritt, welch letztere sich allerdings stets in sehr mässigen Grenzen hielt, wenn die Wunde nicht gleichzeitig inficirt ist. Es ist höchst selten, dass das nekrotische Stückchen länger, etwa einige Tage ganz lose, ohne Verbindung liegen bleibt, und scheinen dabei rein Aeusserlichkeiten mitzuspielen, wenn z. B. das nekrotische Stückchen durch häufige Bewegungen ständig hin und her geschoben wird. Das nekrotische Muskelgewebe geht gleich im Verlaufe der ersten Tage noch weitere degenerative Veränderungen ein, indem die Muskelfasern schrumpfen und noch weiter in scholligen Zerfall gerathen. Das Perimysium internum des nekrotischen Stückchens, dessen Zellen zum Theil anfangs noch erhalten und lebensfähig schienen, geht,

wie sich im Verlaufe der Beobachtung verfolgen lässt, ebenfalls nach einigen Tagen vollständig zu Grunde, bezw. zerfällt und ist in späteren Stücken nur mehr als Detritus vorhanden.

Die eben besprochenen, stets einsetzenden exsudativen Vorgänge, die leukocytäre Infiltration und die Fibrinbildung, sind zweifellos bei den durch Verbrennung nekrotisirten Gewebsstückchen hochgradiger, als bei den durch chemische und mechanische Gewalt erzeugten Nekrosen, obschon auch bei Letzteren die leukocytäre Infiltration sich oft bis zu abscessartigen, starken zelligen Anhäufungen steigerte.

Erst nach etwa 4 Tagen, wenn diese entzündliche Exsudation ihren Höhepunkt überschritten hat und nun zunächst stationär bleibt, werden die ersten schüchternen Anfänge der Bindegewebsproliferation wahrnehmbar. Dieselbe beginnt damit, dass an den fixen Bindegewebszellen und den Gefässwandzellen der kleinen Gefässe Theilung und Vermehrung auftritt, indem sich zunächst die Zellen vergrössern, insbesondere protoplasmareicher werden, und sich die Gefässlumina erweitern. Und zwar sind es in erster Linie die dem nekrotischen Stückchen zunächst liegenden Theile des umgebenden Gewebes, an denen die Wucherung und Vermehrung ihrer Zellen wahrzunehmen ist, und welche dadurch bald ausserordentlich zahlreich erscheinen. Die so neuentstehenden Zellen sind verhältnissmässig gross, protoplasmareich, von epitheloidem Habitus, hängen durch feine Protoplasmafortsätze vielfach mit einander zusammen und scheiden eine feinfaserige Intercellularsubstanz ab. So entsteht von den dem nekrotischen Stückchen zunächst liegenden Gewebstheilen aus ein typisches Granulationsgewebe, dessen vielgestaltige protoplasmareiche Zellen, also sowohl Abkömmlinge des fixen Bindegewebes wie der Endothelzellen sind. Diese das Granulationsgewebe bildenden Fibroblasten vermehren sich weiterhin sehr rasch, und zwar sowohl durch indirecte, wie directe Kerntheilung; man sieht sowohl typische Mitosen, wie auch einfaches Einschnüren des Kernes und Zellleibes, und schliessliches Zerfallen in zwei Theile. Es erfolgt nun zunächst ein rasches Durchwachsen der das Stückchen umhüllenden Fibrinschicht, die in kurzer Zeit fast ganz von diesem Bindegewebe ersetzt ist. Dabei zerfällt einfach das Fibrin, indem es durchwuchert und von den Fibroblasten aufgenommen und so resorbirt wird. Auf diese

Weise entsteht eine das nekrotische Gewebe rings umgebende, bindegewebige, resp. aus Granulationsgewebe bestehende Kapsel. In der Mehrzahl der Fälle pflegt nach etwa 6—8 Tagen ein circa kirsch- wie bohnengrosses, nekrotisches Gewebsstück durch Bindegewebe abgekapselt zu sein. Eine sehr wesentliche Rolle spielte dabei die Hochgradigkeit der leukocytären Exsudation nicht, auch in den Fällen, in denen sich letztere bis zur Eiterbildung steigerte, war um die angegebene Zeit etwa eine, wenn auch oft nur ganz schmale, feine, bindegewebige Kapsel rings um die Nekrose gebildet. Gleichzeitig mit der Abkapselung beginnt das Granulationsgewebe von dieser Kapsel aus feine Ausläufer in Form von Fibroblasten zwischen die nekrotischen Gewebsfasern auszusenden, und damit nimmt der eigentliche Resorptionsprocess der Nekrose seinen Anfang. Das nekrotische Gewebe hat sich während dieser Zeit wenig oder gar nicht geändert, höchstens fangen die in's Innere eingewanderten Leukocyten an zu zerfallen, dagegen ist das Verhalten der nekrotischen Muskelfasern noch annähernd dasselbe, wie direct nach der Nekrotisirung; ja ganz vereinzelt sieht man besonders in den zermalmten Stückchen stellenweise auch um diese Zeit noch Querstreifung. Erst vom 10. Tage ab war nie mehr eine solche wahrnehmbar.

Mit dem Eindringen des Granulationsgewebes zwischen die peripherstenTheile der Nekrose treten auch die ersten Riesenzellen vom 6. Tage an auf, zuerst ganz vereinzelt, indem zwei oder mehr Zellen, die den nekrotischen Muskelfasern oder deren Fragmenten dicht anliegen, confluiren und so letztere völlig umschliessen. Sehr bald treten die Riesenzellen nun immer zahlreicher auf, sodass sie schliesslich in grosser Menge dicht am Rande der Nekrose sichtbar sind. Ihnen kommt in erster Linie die Resorption der nekrotischen Gewebstheile zu, indem sie die einzelnen nekrotischen Muskelfasern durch Einwuchern zerstückeln und dann die kleineren Fragmente meist ganz in ihren Protoplasmaleib aufnehmen, wo eine Art intracelluläre Verdauung stattfindet. Ausser diesen Riesenzellen, die die Resorption in erster Linie besorgen, betheiligen sich weiterhin auch die protoplasmareichen, einkernigen Fibroblasten daran, indem man auch sie nicht selten in die nekrotischen, structurlosen Fasern eindringen sieht;

dabei kann man auch in ihrem Zellleib. nekrotische Fragmente vereinzelt wahrnehmen; indessen ist ihre Antheilnahme an der Wegschaffung des todten Materials im Vergleich zu der der Riesenzellen eine zweifellos sehr untergeordnete. Bereits in den ersten Tagen und noch stärker vom 8. oder 10. Tage ab, während die Wucherung des Granulationsgewebes und die Entstehung der Riesenzellen eine immer lebhaftere wird, sind bereits regressive Veränderungen an den emigrirten Leukocyten der Infiltrationsherde zu bemerken, indem eine mehr oder weniger grosse Anzahl von Leukocyten einfach zerfällt und zunächst eine reichliche Menge von körnigem Detritus hinterlässt. Neue Exsudation oder Ansammlung von Leukocyten tritt dagegen nirgends mehr auf. Nun verschwinden auch die letzten Zeichen der vereinzelt, besonders in den zermalmten Stückchen bis dahin noch vorhanden gewesenen Lebenserscheinungen und ist nun das nekrotische Gewebe vollständig structurlos, indem die Kernfärbung nirgends mehr gelingt, oder nur noch zerfallene Trümmer specifische Färbung annehmen. Ganz langsam, aber continuirlich, schreitet weiterhin das Einwachsen des Granulationsgewebes und die Resorption fort; und zwar geht dies stets in der Weise vor sich, dass ganz gleichmässig vom Rande her ein Theil nach dem anderen vom Bindegewebe, bezw. dessen Zellen umschlossen und resorbirt wird, sodass also die peripheren Theile der Nekrose stets zuerst der Resorption verfallen, dabei bleiben die nächst tiefer, d. h. mehr central gelegenen Gewebstrümmer solange nahezu ganz unverändert liegen, bis die vor ihnen gelegenen, peripheren Theile eliminirt sind. Es findet also von Anfang an kein vollständiges Durchwachsen der Nekrose Seitens des Bindegewebes und dann erst resorptiver Zerfall statt; sondern beides geht gleichzeitig und ganz successive von der Peripherie nach dem Centrum zu vor sich. Dabei werden die in den Weg kommenden Leukocytenanhäufungen von den Zellen des Granulationsgewebes mit fortgeschleppt; die meisten Leukocyten sind um diese Zeit ja zerfallen, aber auch die noch in toto existirenden Leukocyten können vollständig von den Riesenzellen aufgenommen werden, wie mehrfach sichtbare, mit Leukocyten beladene, solche Zellen bewiesen. Dasselbe Schicksal hat natürlich das Fibrin, doch scheint es hier mehr zu einer Verflüssigung und Aufnahme

in die capillären Gefässe zu kommen, jedenfalls konnte eine directe celluläre Verdauung wie bei den nekrotischen Muskelfasern und Leukocyten hier nicht wahrgenommen werden.

Etwa 8—9 Tage nach Einführung der Nekrose ist erst circa 1 mm von der Peripherie derselben auf die geschilderte Art und Weise resorbirt und nach 14 Tagen höchstens etwa 2 mm. Brandschorfe pflegen länger Widerstand zu leisten, sie sind etwa nach 7 Tagen vollständig von Granulationsgewebe umschlossen, können aber noch viele Wochen später in Form kleiner homogener, dunkler Schollen nachgewiesen werden. Hier dringen, nicht etwa wie in die einfach nekrotischen Muskelfasern, die Zellen selbst in das Innere ein und zerlegen und zertrümmern dieselben, sondern die Riesenzellen und einfachen Zellen legen sich nur an die Schollen an und bröckeln ein Stückchen nach dem anderen ab, das sie dann in ihr Protoplasma aufnehmen, in dem es anfangs noch sichtbar ist, dann aber allmählich verschwindet. Trotzdem ist die schliessliche Resorption verbrannten bezw. verschorften Gewebes keine wesentlich langsamere, als die anderer Nekrosen, indem die von den Zellen umgebenen Schorfe einfach zunächst zwar länger liegen bleiben, das Einwachsen und Auflösen von Seiten des Granulationsgewebes aber nach dem Inneren zu indes ungehindert weiterschreitet.

Es ist nun zweifellos zu beobachten, dass die Einheilungsvorgänge nicht gleich schnell, wie sie begonnen haben, fortschreiten. Während ziemlich constant nach etwa 2—3 Wochen ca. 2 mm der Peripherie resorbirt waren, gehen nun die Vorgänge viel langsamer vor sich, sodass stets nach Ablauf von 2 Monaten noch nahezu die Hälfte der haselnuss- bis kirschgrossen Nekrose mehr oder weniger unverändert erhalten ist. Man kann beobachten, dass die Zellen des Granulationsgewebes, die ringsum die Resorption der nekrotischen Substanz besorgen, sich weiterhin viel langsamer vermehren und weiter wuchern, und daran mag wohl die resorptive Thätigkeit schuld sein. So verlangsamt sich also, je mehr Material resorbirt wird, die reproductive Thätigkeit der Zellen mehr und mehr. Mitosen und directe Zelltheilungen sind viel seltener zu beobachten, ja in vielen Präparaten ganz zu vermissen. So kommt es, dass ein etwa gut bohnengrosses, nekrotisches Muskelstückchen nach 4—5 Monaten noch nicht vollständig resorbirt ist, ja eventuell nach einem $^1/_2$ Jahr und noch länger wenigstens in vereinzelten

Resten noch vorhanden und nachweisbar sein kann. Wenn die Nekrotisirung in der Continuität des Gewebes erfolgte, d. h. also so, dass das nekrotische Gewebe nicht vollständig aus der Umgebung gelöst war, wie das in praxi ja wohl meist der Fall sein wird, dann geht die Resorption und Einheilung etwas rascher vor sich, da hier von Anfang an eine Brücke besteht, über die das neugebildete, entzündliche Granulationsgewebe vordringen kann, sonst sind die Verhältnisse jedoch ganz die gleichen und spielen sich die Vorgänge in derselben Weise ab. So war ein in der Continuität angelegter circa bohnengrosser Brandschorf vollständig nach gut 3 Monaten resorbirt und durch Bindegewebe ersetzt, obwohl zuerst steriles, eitriges Exsudat, wenn auch nur ganz gering, vorhanden war. Die Schwere der entzündlich exsudativen Vorgänge scheint einen sehr wesentlichen Einfluss auf das Auftreten der proliferativen Vorgänge nicht auszuüben.

Geht so das Weiterschreiten und der Auflösungsprocess seitens des Granulationsgewebes, je mehr nekrotisches Gewebe resorbirt wird, immer langsamer vorwärts, so dass es je nach dem Umfange der Nekrose mehrere Wochen und Monate dauert, bis das Granulationsgewebe gegen das Centrum der Nekrose vorgedrungen ist, so spielen sich gleichzeitig in den peripheren Theilen, die bereits der Resorption verfallen und durch Granulationsgewebe ersetzt sind, weitere Veränderungen in letzterem ab, indem die Theile, deren resorptive Thätigkeit beendet ist, sich ganz allmälig in ein dichtes, fibrilläres Bindegewebe umwandeln. Dabei schrumpfen in erster Linie die protoplasmareichen Fibroblasten, indem das Protoplasma zum grössten Theil in eine derbfaserige Intercellularsubstanz übergeht, der Kern schrumpft zu einem ganz schmalen, sich meist intensiv färbenden Gebilde zusammen. Die zahlreichen Granulationszellen bilden so ein sehr reichliches fibrilläres Gewebe. Die vielen vorhandenen Capillaren veröden dabei scheinbar zum grossen Theil, während ihre Endothelien zu einfachen Bindegewebszellen werden. Auch die Riesenzellen verschwinden, über die dabei sich abspielenden Vorgänge sowie über die im Narbengewebe auftretenden, oft herdweise zusammenliegenden lymphocytenähnlichen Zellen soll weiter unten noch die Rede sein. Von der ursprünglichen leukocytären, entzündlichen Infiltration ist, schon ehe das Granulationsgewebe in definitives Bindegewebe, d. h. Narbengewebe, übergegangen ist,

nichts mehr in ersterem wahrzunehmen, indem zu dieser Zeit die bis dahin meist alle zerfallenen Leukocyten von den Zellen des Granulationsgewebes resorbirt und eliminirt sind. In dieser Weise finden sich in den vorgerückteren Stadien der Einheilung sowohl fertiges Narbengewebe, als auch Bildung von Granulationsgewebe und unverändertes nekrotisches Gewebe nebeneinander vor. Der Einheilungsprocess erreicht sein Ende mit der vollständigen Umwandlung alles Granulationsgewebes in Narbengewebe, nachdem sämmtliche nekrotische Bestandtheile resorbirt sind. Die Dauer der Einheilung, d. h. bis zur Ausbildung des fertigen Narbengewebes, ist bis zu einem gewissen Grade, aber doch nicht sehr wesentlich, abhängig von der Art der Nekrotisirung, indem insbesondere reichliche Schorfbildung bei Verbrennungen 3. Grades einer Auflösung länger Widerstand leisten, als einfach strukturlose nekrotische Muskelfasern, indessen bleiben die Schorfe oft einfach liegen, während die Resorption weitergeht; so war ein ca. haselnussgrosses, bis zur oberflächlichen Verkohlung verbranntes Muskelstückchen nach 107 Tagen etwa zu $^2/_3$ Theilen resorbirt und ein ungefähr ebensogrosses zermalmtes Stückchen nach 137 Tagen auch noch nicht viel mehr. Dagegen werden Nekrosen in der Continuität der Gewebe, wie schon bemerkt, rascher resorbirt, ein gut bohnengrosser, in der Musculatur angelegter Brandschorf war nach 3 Monaten vollständig durch festes Narbengewebe ersetzt, und ein etwa haselnussgrosses, in der Continuität zermalmtes Muskelstückchen nach 140 Tagen ebenfalls fast vollständig durch dichtes Bindegewebe substituirt. Dagegen war ein herausgeschnittenes, ca. haselnussgrosses und zermalmtes Muskelstückchen, das dann subfascial eingelegt wurde, noch nach 8 Monaten nicht vollständig resorbirt. Es waren noch einzelne feinste nekrotische Fasern, umgeben von Riesenzellen und Granulationsgewebe, erkennbar. Da die Nekrotisirung und die Einheilung um und im Muskelgewebe in allen Versuchen vorgenommen wurde, so lieferten letztere auch gleichzeitig einen Beitrag über die Art und die Ausdehnung der Muskelregeneration nach mechanischen Läsionen. Ich werde auf sie später noch zu sprechen kommen. Soviel aber sei jetzt schon bemerkt, dass eine erheblichere, etwa den ganzen entstandenen Defect ersetzende Muskelregeneration nie zu beobachten war, dass vielmehr letztere, wo sie überhaupt vorhanden war, nur ganz unvollkommen auftrat, während die Hauptmasse des Defectes stets

durch dichtes Bindegewebe ersetzt wurde. Bei der Einheilung grösserer Nekrosen in die Muskulatur spielt also die Regeneration oder Proliferation quergestreifter Muskelfasern gar keine nennenswerthe Rolle.

Dies sind in kurzen Zügen geschildert die Vorgänge, wie sie sich bei der Einheilung nekrotischen Gewebes abspielen. Sie sind im Princip im Allgemeinen anolog, wie wir sie bei der Einheilung von Fremdkörpern überhaupt beobachten. Doch sind sie weder mit letzterer noch mit den Resorptionsvorgängen, wie sie nach Einbringen organischen, aber durch äussere Schädlichkeiten nicht wesentlich lädirten Gewebes in den Körper vor sich gehen, identisch. Es bestehen vielmehr ziemlich hochgradige graduelle Verschiedenheiten. Da kommen zunächst als Wesentlichstes und praktisch Wichtigstes, die unmittelbar oder wenigstens als direkte Folge nach dem Einbringen nekrotischen Gewebes auftretenden entzündlichen Erscheinungen in Betracht, die lediglich als mehr oder weniger heftige Reaction seitens des umgebenden Gewebes aufzufassen sind und zunächst jeden regenerativen Charakter vermissen lassen. Diese entzündliche Reaction pflegt auf jeden traumatischen Reiz hin aufzutreten und pflegt jeden Wundheilungsprocess einzuleiten. Die Untersuchungen über die Fremdkörpereinheilung haben ergeben, dass, wenn es sich nur um rein mechanische Einwirkungen handelt, diese entzündlichen Erscheinungen sich stets in verhältnissmässig bescheidenen Grenzen halten. Nach Einführung sogen. blander Fremdkörper oder unveränderter Gewebsstücke pflegen seröse und leukocyläre Infiltration nach spätestens 24—48 Stunden ihren Höhepunkt erreicht zu haben und in höherem Grade oder etwa gar bis zur Ausbildung eines makroskopisch sichtbaren Exsudates überhaupt nie aufzutreten. Bei der Einbringung traumatisch abgetödteten Gewebes, sei es mechanisch, thermisch oder chemisch, traten die entzündlichen Erscheinungen in der überwiegenden Mehrzahl der Fälle in weit höherem Grade auf. So waren in den meisten Fällen so flächenhaft ausgedehnte massenhafte Leukocytenansammlungen zu constatiren, dass diese Ansammlungen im Mikroskope durchaus den Charakter kleiner Abscesse hatten. Diese leukocytäre Exsudation war fast stets am stärksten am Rande der Nekrose wahrnehmbar, doch durchsetzte sie in allen Fällen in ausgedehntester Weise das Innere des nekrotischen Gewebes. Im Verhältniss zu diesen leuko-

cytären Ansammlungen trat die fibrinöse Exsudation, wenn sie auch oft sehr reichlich auftrat, doch stets entschieden zurück, ja war sogar in einzelnen Fällen sehr gering. In mehreren Fällen steigerten sich nun die entzündlichen Erscheinungen thatsächlich bis zu makroskopisch wahrnehmbaren Exsudaten; so wurde 5—6mal bei der Controle mehr oder weniger ausgedehntes sulziges Oedem protokollirt, das das Stückchen und dessen nächste Umgebung umgab, einige Male war die Umgebung der Nekrose etwas schmutzig imbibirt, wobei dieser abgestrichene Gewebssaft im Mikroskop fast nur aus Eiterkörperchen bestand, und 3mal wurde ausgesprochene eitrige Exsudation gefunden. Es wurde dann schon bemerkt, dass mit Ausnahme von ein paar Fällen, die makroskopisch ganz trocken und reizlos geblieben waren, bei allen Versuchen eine genaueste bacteriologische Prüfung vorgenommen wurde, indem von dem sorgfältig ausgetupften Gewebssaft Impfungen auf Agar, Gelatine und Bouillon und frische Ausstrichpräparate gemacht wurden. Mehrere Fälle, bei denen die bakteriologische Prüfung positiv ausfiel, wurden denn auch nicht weiter verwerthet. Unter den oben mitgetheilten 24 Versuchen befindet sich nur einer, bei dem zwar die Bouillon steril blieb, auch im Ausstrichpräparat keine Keime zu finden waren, bei dem jedoch auf der Gelatineplatte und auf Agar eine einzige Colonie von Staphylokokken aufging. Es ist dies der 10. Versuch, bei dem auch Eiter vorhanden war, der jedoch deshalb bei den 3 erwähnten Fällen mit eitrigem Exsudat nicht mitgerechnet ist. In den anderen 23 oben aufgeführten Versuchen konnten Keime nicht nachgewiesen werden, und insbesondere auch in den 3 Fällen mit eitrigem Exsudat nicht. Man könnte den Einwurf machen, dass die Bakterien schon zu Grunde gegangen gewesen seien oder im Eiter selbst wenigstens nicht mehr vorhanden gewesen waren, dass also doch eine Infection vorliegen könnte. Indes scheint dies sehr wenig wahrscheinlich; die Eiterung war schon wenige Tage nach der Einbringung der Nekrose vorhanden, und wurde bereits zu dieser Zeit die bakteriologische Prüfung vorgenommen, und dann wurde nicht einfach mit der Platinöse von dem Eiter etwas angetupft, sondern bei den Impfversuchen wurde die Wunde ausgewischt und davon mehrmals geimpft. So wurde thatsächlich die bakteriologische Controle der Wunden in exactester Weise unter rein aseptischen Cautelen vorgenommen, und es bleibt mir, wenn

man nicht zu gezwungensten Hypothesen seine Zuflucht nehmen will, keine andere Erklärung übrig, als dass die Exsudation und Eiterbildung thatsächlich allein durch den Reiz der Nekrose hervorgerufen wurde. Seitdem wir wissen, dass die eitrige Entzündung keine für einzelne Erkrankungen specifische Erscheinung ist, sondern sich nur graduell von der einfachen serösen und fibrinösen, exsudativen Entzündung unterscheidet, müssen wir theoretisch zugeben, dass jede Entzündung durch den Reiz, der sie hervorgerufen hat, eventuell bis zur Eiterung müsse gesteigert werden können, und in der That giebt es auch keine bestimmten Reizmittel, die stets direct Eiterung zur Folge haben, sondern meist zum grössten Theil kommt es auf die Dosirung dieser Reizmittel an, ob eine einfach seröse, fibrinöse oder eitrige Entzündung entsteht und in welchem Grade. Auch in den mitgetheilten Versuchen waren wohl dementsprechend die entzündlichen Erscheinungen verschiedene, und zwar war in mehreren Fällen gar kein makroskopisch wahrnehmbares Exsudat, sondern nur ein allerdings in der Regel sehr hochgradige leukocytäre Infiltration und Fibrinausscheidung vorhanden, in einigen fand sich sulzige, serös-fibrinöse Imbibition der die Nekrose umgebenden Theile und in wenigen hatte die leukocytäre Emigration bis zur Bildung dicken bröckeligen Eiters zugenommen. In den Fällen, in denen Eiterung wahrgenommen wurde, handelte es sich nun nie etwa um mit flüssigem Eiter gefüllte Hohlraume, so dass man von eigentlichen Abscessen reden könnte im gewöhnlichen Sinne des Wortes, sondern die Eiterung war in den beobachteten Fällen nur eine sehr geringe, es handelte sich mehr um eitrige Beläge, die sich leicht wegwischen liessen, besonders um und auf der Oberfläche des nekrotischen Stückchens. Das ändert aber an der Thatsache nichts, dass es eben doch bis zur Eiterung gekommen war. Auch diese ziemlich gleichmässige Umhüllung mit eitrigen Belägen ist nicht die gewöhnliche bei bacillärer Infection auftretende Art der Eiterung. Ein. weiteres Umsichgreifen, wie das bei bacillärer Eiterung doch auch häufig der Fall ist, hatte nie stattgefunden, auch eine eitrige Infiltration der anliegenden Gewebstheile nicht. Die Eiterung hatte also stets einen durchaus harmlosen, gutartigen Charakter bewahrt. Das zeigte sich auch darin, dass die Zunahme des eitrigen Exsudates stets nach wenigen Tagen aufhörte, dass, äusserlich wahrnehmbar wenigstens, der Wundverlauf

nicht wesentlich gestört, wenn auch wohl verlangsamt war. Das war besonders in Versuch 19 zu constatiren, da wurde nach 4 Tagen, selbstverständlich unter strengster Wahrung der Asepsis, die Wunde geöffnet, es wurden eitrige Beläge wahrgenommen, die typisch ausgeführte bakteriologische Prüfung fiel vollständig negativ aus, die Wunde wurde exact wieder aseptisch geschlossen, und als nach 93 Tagen wieder controlirt wurde, war das nekrotische Gewebe nahezu ganz eingeheilt, von Eiterzellen nicht das mindeste mehr vorhanden. Es muss danach durchaus für möglich gehalten werden, dass auch bei aseptischen Operationen in praxi auch bei äusserlich ganz rectionslosem Verlauf doch vielleicht häufiger, als man wohl annehmen möchte, an irgend einer Stelle in der Tiefe der Wunde eine aseptische Eiterung sich abspielen kann, ohne dass dieselbe zur Wahrnehmung des Operateurs zu kommen braucht. Das in solchen Fällen ja jedenfalls gewiss nur geringfügige eitrige Exsudat verfällt eben genau so anstandslos der Resorption, wie jede leukocytäre Infiltration, nur wird dieselbe vielleicht etwas längere Zeit in Anspruch nehmen.

Kommen wir zurück auf die Ursache, die diese starke entzündliche Exsudation auslöst, so würden, nachdem für eine bakterielle Infection sich keine Anhaltspunkte finden liessen, nur zwei Dinge, die eine so erhebliche Gewebsreaction hervorrufen könnten, in Betracht zu ziehen sein; denn der Reiz des Fremdkörpers genügt, wie wir gesehen haben, dazu nicht, wenn gewiss auch er dabei eine Rolle spielt, denn die Einführung einer Nekrose in den Körper hat für denselben zunächst die Wirkung eines Fremdkörpers. Diese ursächlichen Momente können einmal in dem Reiz gelegen sein, den die zerfallenen Zellen auf ihre Umgebung ausüben, und, in einigen Versuchen, in der Einwirkung chemischer und thermischer Schädlichkeiten auf das noch lebende Gewebe direct, zugleich mit der Nekrose auf letzteres. Es wurde schon bemerkt, dass Buchner fand, dass die allerersten Zerfallsproducte nekrotischen Gewebes eine starke chemotaktische Reizwirkung ausüben, und dass es sich jedenfalls um eiweissartige Producte dabei handelt, diese würden also direct eine Art Toxineinwirkung ausüben. Bei den totalen Zermalmungen des Muskelgewebes, wie ich sie ausführte, verliert die Zelle nicht nur ihre Structur, sondern es finden auch Läsionen und Zertrümmerungen

der Muskelzellen selbst statt, indem dieselben zerrissen werden, ihr Sarkolem theilweise verloren geht und stellenweise detritusartige Massen entstehen; es ist wohl zweifellos, dass es dabei zu mehr oder weniger ausgedehnten eiweissartigen Zerfalls- und Umsetzungsproducten des Zellinhaltes kommen kann, die eine dementsprechend erhöhte Reizwirkung ausüben, und wir dürfen uns vielleicht vorstellen, dass die alterirten Gewebselemente fermentartig wirken. In diesem Sinne müssen wir es wohl auffassen, wenn total breiartig zermalmtes Gewebe in den Organismus eingeführt, oft wesentlich hochgradigere entzündliche Exsudation veranlasst, als ein sogenannter blander Fremdkörper. In unseren Versuchen hat nun zermalmtes Gewebe vom Umfange etwa einer Kirsche nie zu einer eitrigen Exsudatbildung geführt, und es scheint mir auch unwahrscheinlich, dass aseptische Gewebszertrümmerungen, von der Ausdehnung wie sie practisch wohl nur in Frage kommen, so reichlich Zerfallsproducte liefern können, dass dadurch eine bis zur Eiterung sich steigernde Entzündung entsteht; indessen war einmal rings um die Nekrose sulzige Infiltration noch nach 18 Tagen zu beobachten, und in mehreren Fällen war es zu ganz enormen leukocytären Infiltrationen gekommen, die im Mikroskope von typischen Abscessen nicht zu unterscheiden waren. So muss es als Regel bezeichnet werden, dass starke Gewebszertrümmerungen den primären Heilungsverlauf wesentlich durch den Reiz, den sie auf die Umgebung ausüben, zu stören im Stande sind, dass, wenn es wohl auch kaum zur Eiterung kommt, doch eine mehr oder weniger heftige sero-fibrinöse Entzündung entsteht, die die Heilung wesentlich verzögert, so dass letztere vielleicht eine Mittelstellung zwischen primärer und secundärer Heilung einnimmt.

Es fiel bei den Versuchen sofort auf, dass die entzündlichen Erscheinungen bei den durch chemische und thermische Schädlichkeiten nekrotisirten Gewebsstückchen nach ihrer Wiedereinbringung in den Körper durchschnittlich heftiger auftreten, als nach den Gewebszertrümmerungen. Die chemische Abtödtung wurde durch längeres Einlegen der aseptischen Muskelstückchen in 3proc. Kalilauge erreicht, in der sie stark glasig aufquollen und wie Zunder so brüchig wurden. Die Stückchen wurden, nachdem die Kalilauge abgetupft war, sofort unter die Muskelfascie eingelegt. Hier kam es mehrmals zu einer schmutzig-sulzigen Infiltration, und

einmal zur aseptischen Eiterung, stets fanden sich die ausgedehntesten leukocytären Infiltrationen. Hier hat wohl neben den nekrotischen Zerfallproducten der Zellen die Kalilauge, die natürlich noch in geringer Menge in den Stückchen enthalten war, vor allem Leukocyten anlockend gewirkt. Um den Einfluss der 3proc. Kalilauge zu prüfen, habe ich mehrmals mehrere ccm davon Kaninchen unter die Haut unter allen Cautelen der Antisepsis gespritzt und schliesslich, wenn auch oft erst nach 10—14 Tagen eitrige Nekrotisirung des Gewebes erzielt. Also die Kalilauge wirkt an sich stark leukocytär. Practisch wichtiger waren die Versuche über die aseptische Einheilung durch Glühhitze verbrannten bezw. verschorften Gewebes. Hier waren die Resultate etwas verschieden, je nachdem die Verbrennung in der Continuität des Gewebes vorgenommen und ein verbranntes Stückchen Muskulatur nach heiss unter die Muskelfascie gelegt wurde, oder ob das verbrannte Stückchen vor dem Einlegen in sterilem Wasser abgekühlt war. In letzterem Falle waren die entzündlichen Erscheinungen graduell annähernd die gleichen wie bei den Gewebszertrümmerungen, sulzig-fibrinöse Exsudation und ausgedehnte leukocytäre Infiltrationen. Dagegen wurden in den Fällen, in denen die Verbrennung in der Continuität des Gewebes vorgenommen oder das verbrannte Stückchen glühend heiss eingelegt war, ein paar Mal aseptische Eiterungen beobachtet. Während einige Male der Brandschorf ohne nennenswerthes Exsudat einheilte, war ein paar Mal um denselben eitriger Belag wahrnehmbar, so dass wir annehmen müssen, dass Brandschorfe, auch wenn eine secundäre Infection vermieden wird, doch nicht stets ohne Eiterung einheilen; jedenfalls treten stets dabei lebhafte entzündliche Erscheinungen auf. Hier dürfte jedoch die enorme leukocytäre Exsudation vor allem mit auf die Einwirkung der Hitze auf das lebende Gewebe zurückzuführen sein, indem die Ueberhitzung eine starke entzündliche Alteration des den eigentlichen Brandschorf umgebenden Gewebes hervorruft. Das illlustriren deutlich Fall 19 und 20. Beide Versuche wurden an demselben Thiere gemacht, die Stückchen waren gleich gross, während das eine unmittelbar nach der Verbrennung so schnell wie möglich heiss unter die Muskelfascie versenkt wurde, wurde das andere vor dem Einlegen erst in sterilem Wasser abgekühlt. Im ersteren Falle waren eitrige Beläge vorhanden, im letzteren

nicht bei der Controlle nach 4 Tagen, und eitrige Beläge wurden nie beobachtet in den Fällen, in denen das verbrannte Stückchen vor dem Einlegen abgekühlt war. Immerhin möchte ich doch annehmen, dass auch der grössere oder vielleicht der grösste Theil der aseptisch angelegten Gewebsverschorfungen in der Continuität der Gewebe, wo also die Hitzewirkung über den verschorften Bezirk hinausgeht, doch ohne makroskopisch wahrnehmbare eitrige Exsudation verläuft. Warum unter sonst gleichen Verhältnissen verursachte Gewebsnekrosen doch immer noch mehr oder weniger graduell verschiedene entzündliche Erscheinungen hervorrufen können, so dass in einem Falle es zu makroskopisch wahrnehmbaren Exsudatbildungen kommt, im anderen nicht, dies zu erklären, fehlen mir objective Anhaltspunkte; auf Infection kann ich die ersteren, da ich mir eines Versuchsfehlers nicht bewusst bin, nicht zurückführen.

Es wurde schon bemerkt, dass es sich bei den auftretenden Eiterungen nie um Abscesse handelt, sondern dass dieselben nur in Form von flachen Belägen um das nekrotische Stückchen herum auftraten, so dass sich überhaupt keine eigentliche Flüssigkeitshöhle gebildet hatte. Sie hatten mehr den Charakter der sogenannten Oberflächeneiterungen und zu einer nennenswerthen eitrigen Einschmelzung des Gewebes ist es dabei nie gekommen, auch von dem nekrotischen Stückchen fand nie eine bemerkenswerthe Auflösung statt. Der Höhepunkt der Exsudatbildung war in den Versuchen immer nach spätestens 6—7 Tagen erfolgt, in der Regel eher, war jedoch nie vor dem 3. Tage erreicht, ein Zeichen dafür, dass thatsächlich nur die ersten Zerfallsproducte zu erheblichen entzündlichen Erscheinungen führen. Jedenfalls war von dem Zeitpunkte an, wo die Entstehung des Granulationsgewebes anfing, nie mehr eine stärkere leukocytäre Exsudation- und Fibrinbildung zu bemerken.

Was nun die zelligen Elemente des Exsudates anlangt, so bestanden dieselben in allen Fällen in der meist überwiegenden Mehrzahl aus Leukocyten und zwar Leukocyten mit fragmentirten Kernen, wobei erstere meist nicht etwa aus mehreren einzelnen Stücken bestanden, sondern die Kerne zeigten nur vielfache Einschnürungen, erst in den späteren Stadien der Exsudate traten Leukocyten mit mehreren kleinen einzelnen Kernen in reichlicher

Anzahl auf, die, je länger das Exsudat bestand, desto zahlreicher wurden. Es lässt dies den Schluss zu, dass die multinukleären Leukocyten nur Degenerationsformen der einkernigen Leukocyten mit fragmentirten Kernen darstellen, die auftreten, ehe die Leukocyten zu Grunde gehen. Auffallend reichlich fanden sich in vielen Versuchen gerade im Beginn der Exsudation eosinophile Leukocyten, die mehr und mehr verschwanden, je älter die Exsudate und Leukocytenansammlungen wurden, in multinukleären Leukocyten konnte ich eosinophile Granula selten finden. Nur sehr spärlich waren unter den Exsudat- und Infiltrationszellen sogenannte Lymphocyten zu sehen, d. h. Zellen mit grösserem, rundem, sich ziemlich intensiv färbendem Kerne. — Alle diese Zellmassen stammten fast ausnahmslos von den die Nekrose direct umgebenden Gewebstheilen und zwar liessen diese letzteren nur in einer Ausdehnung von vielleicht 3 mm ringsum entzündliche Veränderungen wahrnehmen. Man sah hier die Gefässe dilatirt, oft strotzend gefüllt, die Gewebstheile selbst gelockert und auseinandergedrängt, und zwischen ihnen in verschiedener, allerdings meist nicht sehr grosser Menge Leukocyten eingestreut, die, je näher sie der Nekrose lagen, desto dichter wurden. Es scheint die Lokomotionsfähigkeit der Leukocyten eine sehr grosse zu sein und die Auswanderung nach dem Orte des Reizes, wo sie sich in grössten Mengen ansammelten, sich in kürzester Zeit zu vollziehen, denn es war auffallend, dass am Ursprungsort der Leukocyten selbst keine grössere Menge von austretenden Leukocyten im Verhältniss zu den in kurzer Zeit so enorm zahlreich auftretenden Leukocyten am und im nekrotischen Gewebe zu beobachten war. Uebrigens scheint nur auf die Zahl, aber nicht auf die Schnelligkeit der Emigration der Leukocyten die Stärke des Reizes einen Einfluss zu haben. Auch die Ausdehnung der localen Einwirkung des Reizes war von diesem selbst nicht wesentlich abhängig; stets erstreckte sich die entzündliche Gewebsalteration auf eine Ausdehnung von höchstens 2—3 mm von der Nekrose entfernt in die Tiefe des anliegenden Gewebes, mochte die Nekrose traumatisch, chemisch oder thermisch zu Stande gekommen sein. Niemals stammten die Leukocyten vom nekrotischen Gewebe selbst, alle Zellanhäufungen kamen von aussen hinein; man mochte das Gewebe mechanisch alteriren so viel man wollte, nie trat in dem alterirten Stückchen entzündliche Leuko-

cytenemigration auf, entsprechend der Thatsache, dass zu starke traumatische Gewebsläsion einfach sofortige Gewebszertrümmerung, aber keine entzündlichen Vorgänge hervorruft. Man hat häufig diesen leukocytären Infiltrationen, die jede Entzündung einzuleiten pflegen, eine besondere Zweckmässigkeit vindicirt, indem man annahm, dass die Exsudatzellen durch ihre Emigration an die Stelle des die Entzündung auslösenden Reizes dazu da seien, letzteren möglichst auszuschalten und die Entzündungserreger in sich aufzunehmen und zu vernichten. Diese phagocytäre Thätigkeit der Leukocyten scheint auch bei Infectionen eine mehr oder minder ausgedehnte und nutzbringende zu sein. Indessen versagt dieselbe nekrotischem Gewebe, wie wohl überhaupt grösseren Fremdkörpern und compacteren, festeren Substanzen gegenüber fast vollständig. Ich habe besonderes Augenmerk darauf gerichtet, in wie weit die Leukocyten im Stande sind, die nekrotischen Gewebstrümmer zu zerstückeln und zu eliminiren, und es ist mir trotz eifrigen Suchens nur ganz vereinzelt gelungen mit Nekroseresten beladenen Leukocyten wahrzunehmen, wiewohl die Leukocyten oft dicht den nekrotischen Gewebsmassen anlagen. Dass die Phagocytose der Leukocyten nekrotischem Gewebe gegenüber bei dessen Resorption nur eine ganz untergeordnete sein kann, geht auch daraus hervor, dass das nekrotische Gewebe während der ersten Woche der Einheilung, in der es der Hauptsache nach nur von Leukocyten umgeben ist, so gut wie gar keine Verkleinerung und Veränderung in seinem Volum erfährt, was doch sein müsste, wenn die Leukocyten, die bereits Tage lang in so grosser Menge die Nekrose infiltriren, wirklich einen nennenswerthen Antheil an der Resorption hätten. Nur darin könnte man vielleicht etwas Zweckmässiges erkennen, dass sehr rasch das den Reiz auslösende nekrotische Gewebe grösstentheils von den Leukocytenansammlungen wie von einem Wall umgeben, und damit vom lebenden Gewebe isolirt wird. Sonst fehlt den Leukocytenexsudaten jeder Charakter der Zweckmässigkeit und sie erscheinen nur als der Ausdruck einer mehr oder weniger intensiven Entzündung, als die Folge chemotactischer Vorgänge bei derselben.

Von den Bindegewebszellen und ihren Abkömmlingen sind die bei der Entzündung auftretenden Exsudatzellen auch abgesehen von den morphologischen Verhältnissen hinsichtlich ihrer Function wie

ihres weiteren Schicksales gleichmässig verschieden. Ich konnte mich nirgends überzeugen oder dementsprechende Bilder finden, die die Annahme rechtfertigten, dass die auftretenden Exsudatzellen Abkömmlinge der Bindegewebszellen sind, beide sind von vornherein vor allem morphologisch grundverschieden; nach den mir vorliegenden Präparaten musste ich an der Provenienz der Exsudatzellen aus dem intermediären Ernährungsstrom, Blut und Lymphe, festhalten. Die grosse Menge desselben erklärt sich aus der in Folge des entzündlichen Reizes erfolgenden, hochgradig vermehrten, localen Durchströmung mit Blut und Lymphe, die Hand in Hand mit der Erweiterung der Gefässe und Capillaren geht, und in den Präparaten stets zu beobachten war. Entsprechend ihrer geringen nutzbringenden Leistung ist auch die Lebensfähigkeit der zelligen Elemente des Exsudates eine sehr vergängliche. Dieselben gehen ausnahmslos allmählich durch Zerfall zu Grunde, und zwar beginnt der Zerfall bereits in den ersten Tagen nach der Emigration. Die genaue Beobachtung macht es ziemlich sicher, dass es zunächst zu einer Zerbröckelung des Kerns kommt, bereits die Leukocytenformen, bei denen der Kern aus mehreren Theilen besteht, müssen als degenerirende und dem Untergang entgegengehende Zellen bezeichnet werden. Dem Zerfall des Kerns, der schliesslich aus mehreren, sich zunächst noch ziemlich intensiv mit Hämatoxylin färbenden Bröckeln besteht, folgt dann wohl auch bald die Auflösung des Zellleibes.

Man sieht zunächst Kernbröckel noch im Zellleib liegen, der schliesslich immer undeutlicher wird, die Zellmembran tingirt sich nicht mehr, und zuletzt sieht man die Kerntrümmer freiliegen. Diese Fragmente werden von den Zellen des Granulationsgewebes und besonders den Riesenzellen aufgenommen und von ihnen verdaut. Man sieht aber auch gar nicht selten ganze Leukocyten mit ihren fragmentirten Kernen von Riesenzellen aufgenommen, von denen sie jedenfalls auch vernichtet werden. So können die Leukocyten also auch in toto von den Riesenzellen intracellulär verdaut werden. Indes scheint der erstere Zerfallsmodus doch der häufigere sein; im weiteren Verlauf der Nekroseneinheilung sieht man zuletzt enorme Menge zerfallener freiliegender Leukocytenreste. Die Ursache des vom 7.—10. Tage an rapiden Zerfalles der Exsudatzellen liegt vielleicht vor allem mit in der mangelnden Er-

nährung, bezüglich der fehlenden Sauerstoffzufuhr der gefässlosen Theile, weshalb die zerfallenen Zellbestandtheile wohl auch nicht mehr als Nährmaterial für die noch lebensfähigen Leukocyten verwendet werden können. In Leukocyten konnte ich fast so gut wie nie von aussen aufgenommene Gewebstrümmer wahrnehmen. Es kommt dazu, dass die emigrirten Leukocyten schon an und für sich äusserst labile Elemente sind. Es schien mir bemerkenswerth, dass regelmässig die Exsudatzellen gerade zu der Zeit am meisten in Zerfall geriethen, wo die Bildung des Granulationsgewebes eine lebhaftere wird und die Nekrose so ziemlich von letzterem allseitig umgeben ist, so dass der Schutzwall der Leukocyten entbehrlich wird. Trotz des frühzeitigen, oft massenhaften Zerfalles waren aber die leukocytären Infiltrationen doch auffallend lange nachweisbar, in einzelnen Fällen waren noch nach 3 Monaten Reste davon, wenn auch oft nur in Form zerfallener Zellmassen in dem noch vorhandenen nekrotischen Gewebe sichtbar. Stets aber gingen sie schliesslich sämmtlich an Ort und Stelle zu Grunde, und es waren keine Zeichen dafür, die die Annahme rechtfertigten, dass ein Theil der emigrirten Leukocyten etwa wieder in die Circulation gelangte oder an andere Körpertheile, Lymphdrüsen und dergleichen, verschleppt wurden.

Die Entstehung des Granulationsgewebes begann durchschnittlich am 4. oder 5. Tag. Erst von dieser Zeit an also erhalten die rein entzündlichen Vorgänge einen regenerativen Charakter, denn letzterer kommt erst den einsetzenden, proliferativen Erscheinungen zu. Die Frage nach der Ursache der entzündlichen Gewebsneubildung ist auch jetzt noch eine strittige. Nach Marchand[1]) stehen sich im Allgemeinen zwei Anschauungen gegenüber: die organische und die mechanische. Während nach ersterer ein Reiz, der auf die Gewebszellen einwirkt, diese zur Wucherung veranlasst, ist nach letzterer die Ursache zur Wucherung die Verminderung der Wachsthumswiderstände. Die Neubildung des Bindegewebes geht nun, wie dies bei der Einheilung der Nekrosen stets zu beobachten war, in ganz gesetzmässiger Weise vor sich, indem das Wachsthum desselben immer in bestimmter Richtung erfolgt. Das neugebildete Gewebe, auch das in den tieferen, nicht mit der

[1]) Deutsche Chirurgie. 16.

Nekrose in directem Contact stehenden Schichten gebildete, hat durchweg die Tendenz von allen Seiten gegen den Fremdkörper vorzudringen. Dieses constante Wachsthum nach dem Orte des ursprünglichen Reizes hin, ist wohl nicht anders zu erklären, als dass die Nekrose eine ganz bestimmte Anziehungskraft ausübt, die sich ebenso, wie vorher auf die Leukocyten, die sie zur Emigration veranlasste, auch auf die fixen Gewebszellen geltend macht. Diese Erscheinung spricht meines Erachtens sehr dafür, dass die Ursache der entzündlichen Gewebsproliferation dieselbe ist, wie die der entzündlichen Exsudatbildung, bezüglich der leukocytären Infiltration, und es dürfte sich hier wie dort um chemotactische Vorgänge handeln, nur reagiren die fixen Gewebszellen nicht wie die Leukocyten mit Emigration, sondern mit Proliferation. Diese Erklärung der Ursache der Gewebsneubildung schien mir jedenfalls nach meinen Untersuchungen über die Einheilung der Nekrosen die plausibelste. Ob und inwieweit die gesteigerte Blutzufuhr, wie sie bei entzündlichen Processen aufzutreten pflegt, und die dadurch gegebene Möglichkeit einer gesteigerten Ernährung der Zellen die letzteren zur Proliferation befähigt und anregt, diese Frage scheint von mehr untergeordneter Bedeutung zu sein. Beides vermag wahrscheinlich wohl die zellige Proliferation zu befördern, vielleicht sogar bis zu einem gewissen Grade anzuregen, kann jedoch die Hauptursache der entzündlichen Gewebsneubildung nicht sein, da es das specifische Wachsthum des Gewebes nach dem Orte des Reizes hin nicht erklären kann. Meine Untersuchungen führen mich also im Wesentlichen zu den Anschauungen, die Marchand bezüglich der Ursache der entzündlichen Gewebsproliferation vertritt. Nekrotische Gewebstheile und deren Zerfallsproducte wirken in gleicher Weise chemotactisch erregend auf die Leukocyten wie auf die fixen Gewebszellen. Einen wesentlichen Reiz der Gewebselemente zur Wucherung konnte ich aber weder den zerfallenden Leukocyten noch dem Fibrin zuschreiben, denn die Proliferation trat stets bereits auf, noch ehe ein lebhafterer Leukocytenzerfall stattgefunden hatte, und auch in den Fällen in gleicher Weise, in denen die leukocytäre Infiltration und Fibrinbildung eine ganz geringe, und von einem Zerfall derselben nichts zu bemerken war. Den Wall von Fibrin und Leukocyten, der die Nekrose umgab, durchbrach das Granulationsgewebe rasch, derselbe bildete gleichsam die Brücke,

über die das Gewebe zur Nekrose vordrang, und nun begann sofort die resorptive Thätigkeit des Granulationsgewebes. Eine Einwanderung junger Bindegewebszellen in die Nekrose, wie das besonders Marchand bei porösen Fremdkörpern häufig beobachtete, konnte ich mit einiger Sicherheit nirgends wahrnehmen. Stets war der unmittelbare Zusammenhang des jungen Gewebes mit dem Muttergewebe zu verfolgen, sodass es sich thatsächlich stets um ein Hineinwachsen handelte. Dabei hingen die einzelnen jungen Zellen durch feine Fasern und Ausläufer ihres Protoplasmas mit einander zusammen, die Intercellularsubstanz bestand nur in einem ganz spärlichen, feinfaserigen Gewebe. Doch war durchaus nicht bei allen Zellen die Bildung von Intercellularsubstanz nachweisbar; viele Zellen lagen vielmehr scheinbar ohne jede Verbindung mit den anderen im Gewebe, oft auch lagen die protoplasmareichen, voluminösen Zellen des Granulationsgewebes zusammenhangslos dicht aneinander. Dies letztere war besonders der Fall an den jüngsten, am meisten peripher nach der Nekrose zu gelegenen Gewebsparthieen. Insbesondere war stets an den Zellen die Bildung von Intercellularsubstanz oder der Uebergang des Protoplasmas derselben in solche zu vermissen, die den nekrotischen Massen direct anlagen und mit der Auflösung und Aufzehrung derselben beschäftigt waren; an letzteren konnten auch niemals weder directe noch indirecte Kern- oder Zelltheilungen beobachtet werden; ein Zeichen, dass die formative Thätigkeit der Zelle stille steht, solange diese resorptiv thätig ist. Dieselbe tritt jedoch und zwar meist in erhöhtem Masse wieder in Erscheinung, sowie die Zelle das von ihr bearbeitete nekrotische Stück aufgezehrt hat, dann bleibt sie als bindegewebsbildende Zelle liegen, während Abkömmlinge der hinter ihr gelegenen Zellen vorrücken und die nächstliegenden nekrotischen Theile angreifen. In der That sind die meisten Kerntheilungen zu sehen in den Gewebsparthieen, die den den nekrotischen Massen am peripherstеn anlagernden Zellen zunächst liegen, je älter dabei das Granulationsgewebe wird, desto reichlichere Intercellularsubstanz tritt auf. So wechselt resorptive und formative Thätigkeit miteinander ab, bis das nekrotische Gewebe vollständig aufgezehrt ist.

Besondere Aufmerksamkeit wandte ich der Entstehung des jungen Granulationsgewebes zu. In meinen Versuchen ging das-

selbe stets aus, entsprechend der Einschiebung der Nekrose zwischen Fascie und Muskel, oder in letzterem allein, vom fascialen Bindegewebe und dem intermusculären Bindegewebe, dem Perimysium internum, bezw. von diesem allein. Die Wucherung erfolgte ringsum von allen Seiten her gleichmässig, und zwar betheiligten sich an derselben alle zelligen Elemente des Bindegewebes sowohl die Zellen des fibrillären Bindegewebes, als auch die dem letzteren angehörigen Endothelien der Lymphräume, der Lymph- und Blutgefässe. Man sieht, wie die schmalen langgestreckten Bindegewebszellen zunächst voluminöser werden, der vorher kaum wahrnehmbare Zellleib wird protoplasmareich, tritt deutlich abgrenzbar hervor, indem die Zellmembran intensiv Hämatoxylinfärbung annimmt, auch der vorher langgestreckte Kern wird kürzer und breiter und lässt seine Bestandtheile schärfer erkennen; früher oder später erfolgt indirecte Kern- und Zelltheilung, wie aus den mehrfach sichtbaren Mitosen zu entnehmen ist, wobei die jungen Zellelemente wie die Mutterzelle gross und protoplasmareich werden. Die Zellen gehen zwar in feine oft langgestreckte Fortsätze aus, schicken wohl auch feine, zarte Fibrillen aus, indes kommt es zu einer reichlicheren Bindegewebsneubildung zunächst nicht. Ein ungefähr ganz analoges Verhalten wie die Zellen des Bindegewebes bieten nun auch die Endothelien der capillären Gefässe und Lymphräume. Der Streit, ob und inwieweit das Endothel der Gefässe im Stande ist, sich an der Bindegewebsneubildung zu betheiligen, ist zur Zeit noch nicht entschieden. Die Mehrzahl der Pathologen, besonders Baumgarten[1]), Thomas[2]), Borst[3]) und Andere, nimmt wohl an, dass die Endothelien jedenfalls unter pathologischen Verhältnissen Bindegewebe bilden können, indes mehrten sich gerade in jüngster Zeit die Stimmen derer, darunter vor Allem Marchand und Ribbert, die wenigstens bezüglich der Frage, ob die Endothelien der Blut- und Lymphgefässe fibrilläres Gewebe liefern können, einem mehr ablehnenden Standpunkte zuneigen. Nur für die platten, die Lymphräume zum Theil bekleidenden Zellen, wird die Möglichkeit der Bindegewebsbildung wohl allgemein anerkannt.

---

[1]) Organisation des Thrombus. Leipzig 1877. Berl. klin. Wochenschr. 1900.
[2]) Virchow's Archiv. Bd. 95. 1881.
[3]) Verhandlungen der physikalisch-medicinischen Gesellschaft. Würzburg 1897.

Die letzten eingehenden Untersuchungen stammen von Merkel[1]), der allerdings nur die Endothelien der Blutgefässe prüfte, bezüglich ihres Verhaltens zur Bindegewebsneubildung bei der Organisation der Thromben. Er spricht ihnen die Fähigkeit, Bindegewebe zu bilden, ab, fand jedoch meist eine mehr oder weniger starke Vermehrung der Endothelien. Nahezu in sämmtlichen mir vorliegenden Präparaten, die bei den Untersuchungen über Nekrose-Einheilung gewonnen wurden, beobachtete ich nun vor Allem eine Erweiterung der Lymphräume und der capillaren Gefässe, auch der Blutcapillaren, die an ihrem Gehalt an massenhaften rothen Blutkörperchen zu erkennen waren, und zwar gleich am Beginne der Gewebswucherung, zugleich mit den eben beschriebenen Veränderungen an den Bindegewebszellen. Dadurch schien auch dies ganze Gewebe gefässreicher zu sein. Die die Gefässe und Spalträume auskleidenden Endothelien zeigen dabei ebenso wie die fixen Bindegewebszellen eine Volumszunahme, indem sie zu epitheloiden, protoplasmareichen Zellen werden und sie gehen dabei an einigen Stellen mehr, an anderen Stellen weniger in eine lebhafte Vermehrung und Wucherung über, sodass die Gefässlumina oft von einer mehrfachen Lage gewucherter und vergrösserter Endothelien dicht umgeben sind. Die Zellen liegen dabei theilweise scheinbar ohne irgend eine Verbindung im Gewebe, theilweise hängen sie mittelst feiner Protoplasmafortsätze mit einander zusammen. Diese sich vergrössernden und vermehrenden Endothelien sind morphologisch von den wuchernden, fixen Bindegewebszellen und deren Abkömmlingen nicht zu unterscheiden. Sie wuchern mit den letzteren in gleicher Weise weiter, ohne irgend welche sie weiterhin besonders charakterisirende Eigenschaften zu zeigen. Wie schon bemerkt, ist es ganz unmöglich, dabei einen Unterschied zwischen den wuchernden Saftspaltenzellen, oder Lymphcapillarendothelien, oder den Endothelien der Blutcapillaren zu finden, sie bilden ganz identische Zellen. Die gewucherten, den Granulationszellen der fixen Bindegewebszellen ganz gleichartigen Endothelien, siedeln sich in dem neugebildeten Gewebe an, vermehren sich hier weiter und bilden einen erheblichen Bestandtheil der zelligen Theile des letzteren. In dieser Weise betheiligen sich die Endothelien der sämmtlichen

[1]) Sitzungsberichte der physik.-med. Societät. Erlangen 1902.

oder gewiss meisten Capillaren und Lymphspalten am Aufbau des entzündlichen Granulationsgewebes, anders wenigstens kann ich die mir vorliegenden Bilder nicht deuten. Eine andere Frage ist die, ob die wuchernden Endothelien, bezüglich deren Abkömmlinge im Granulationsgewebe, sich an der Bildung von faseriger Intercellularsubstanz betheiligen. Diese Frage kann ich weder mit Ja noch Nein beantworten. Das Auftreten von faseriger Intercellularsubstanz ist sowieso im Granulationsgewebe verhältnissmässig spärlich, die wuchernden Endothelien gehen zwar meist in feine Fortsätze aus, und hängen vielfach mittelst solcher unter einander zusammen, gleich viel, ob sie von den Endothelien der Gefässe oder Lymphspalten stammen; ob sie indess freie Intercellularsubstanz ausscheiden, wage ich nach den mir vorliegenden Bildern nicht zu entscheiden. Innige Beziehungen zwischen den Producten des Bindegewebes und den gewucherten Endothelien bestehen jedenfalls, indem eine Unterscheidung zwischen beiden schliesslich nicht mehr möglich ist, und beide sich eng verbinden. Es mag sein, dass die Gefässendothelien schon mehr specifisch differenzirte Zellen sind, die nur in geringem Grade und vielleicht auch theilweise garnicht mehr bindegewebsbildende Eigenschaften besitzen, und sich dadurch von den gewöhnlichen Bindegewebszellen unterscheiden; dass dieselben aber auch unter pathologischen Verhältnissen den Epithelien näher stehen, wie Merkel annimmt, als den Bindegewebszellen, dem kann ich nach den mir vorliegenden Befunden nicht beipflichten, vielmehr scheint mir die Gleichwerthigkeit mit Bindegewebszellen wahrscheinlicher, wenn auch zwischen beiden graduelle Unterschiede hinsichtlich ihrer bindegewebsbildenden Eigenschaften bestehen mögen, vor Allem war es mir aber nicht möglich, durchgreifende Unterschiede zwischen den einzelnen Endothelarten der Blut- und Lymphcapillaren und Lymphspalten zu machen. So nehme ich also an, dass sich die zelligen Bestandtheile des entzündlichen Granulationsgewebes aus den fixen Bindegewebszellen und den Endothelien bilden. Es wäre übrigens in unseren Fällen auch garnicht verständlich, was aus den massenhaft wuchernden Endothelzellen werden soll; die Gefässneubildung geht durch Sprossung von Seiten der präexistirenden Gefässe und Vermehrung der Endothelien derselben, vor sich. Indess findet dazu nur ein ganz kleiner Theil der reichlich gewucherten Endothelien Ver-

wendung. Dass etwa der übrige Haupttheil der endothelialen Wucherung wieder zu Grunde gehen solle, dafür liegen auch nicht die geringsten Anhaltspunkte vor. Nimmt man also nicht an, dass die Endothelien am Aufbau und an der resorptiven Thätigkeit des Granulationsgewebes sich betheiligen, dann fehlt auch jede Erklärung, wieso es zu einer so lebhaften Vermehrung derselben kommt, und was aus den zahlreich gewucherten Endothelien weiterhin wird. Nur kurz bemerken möchte ich noch, dass ich auch nach meinen Befunden mit ziemlicher Sicherheit glaube ausschliessen zu können, dass etwa Leukocyten oder Lymphocyten an der bindegewebigen Wucherung participiren, trotz verschiedener, allerdings wohl nur noch weniger Stimmen, die sich für eine Bindegewebsbildung aus diesen Elementen aussprechen. Es war mir nie möglich zu constatiren, dass die Leukocyten, auch die einkernigen nicht, bezüglich deren Zellleib, in feinfaserige Fortsätze übergehen oder solche ausscheiden, wie das bei den Fibroblasten zu beobachten ist, sondern stets konnte ich sie als isolirte, deutlich von der Umgebung sich absetzende Gebilde erkennen. Auch Zellformen, die ich als sogenannte „Uebergangsformen" von Leukocyten in Fibroblasten hätte deuten können, sind mir nicht begegnet.

Als Phagocyten fungirten wohl nahezu die meisten Zellen des Granulationsgewebes. Die Resorption der Gewebsnekrosen ist eine vollständige, doch gehören dieselben zweifellos zu den schwer resorbirbaren Substanzen. Ich habe schon hervorgehoben, dass ich eine nennenswerte Betheiligung der Leukocyten an dem Resorptionsprocess des nekrotischen Materials nicht habe beobachten können. Als Phagocyten des letzteren konnte ich im Allgemeinen nur die Zellen des Granulationsgewebes in Anspruch nehmen, und zwar traten zunächst die epitheloiden Fibroblasten als solche auf, die in typischer Weise durch indirecte Kerntheilung, zum Theil wohl auch durch directe Theilung von den ursprünglichen Bindegewebszellen abstammen. Diese Zellen können ohne weitere Veränderung, Vergrösserung oder dergleichen, direct als Phagocyten functioniren. Ziemlich einwandsfrei glaube ich weiterhin constatiren zu können, dass ebenso ausgedehnt auch die Gefäss- und Lymphendothelien als Phagocyten thätig sind. Ja fast möchte es mir scheinen, als ob das eine ihrer Hauptaufgaben mit wäre. Allerdings sind es, soweit

sich feststellen liess, mehr die Abkömmlinge derselben. Man konnte beobachten, wie die oft strangweise gewucherten Endotheline eines kleinen Gefässes gegen die zunächst liegende nekrotische Substanz vordrangen, wo sich dieselben, wie die Fibroblasten, dicht an die Nekrose anlegten, durch Eindringen sie zertheilten und zerbröckelten und Stücke davon in ihr Protoplasma aufnahmen. Die Hauptmasse des nekrotischen Gewebes wird aber ganz gewiss von den Riesenzellen eliminirt. Es gelang mir, Riesenzellen erst vom 6. oder 7. Tage des Einheilungsprocesses an nachzuweisen, erst dann, als das Granulationsgewebe den Fibrin- und Leukocytenwall, von dem die Nekrose mehr oder weniger umgeben war, durchdrungen hatte und mit dem Resorptionsprocess intensiv begann. Fibrin und leukocytäres Exsudat bezw. dessen Zerfallsproducte waren also in meinen Versuchen nicht im Stande, Riesenzellenbildung zu veranlassen. Von dem genannten Zeitpunkte an waren die Riesenzellen in nahezu allen Fällen in meist ausserordentlich reichlicher Menge vorhanden. Die Riesenzellenbildung war jedoch in den Fällen stets eine sehr geringe, ja einmal vollständig fehlende, in denen es zu makroskopisch wahrnehmbaren, eitrigen Belägen der Nekrose gekommen war. Es bestätigt dies bis zu einem gewissen Grade die Beobachtung von Marchand, dass bei Eiterbildung die Riesenzellenbildung auszubleiben pflegt. Bezüglich der Bildung der Riesenzellen glaube ich nach den mir vorgelegenen Bildern annehmen zu müssen, dass dieselben zum grössten Theil, oder die voluminöseren vielleicht ausschliesslich, einfach durch Verschmelzen mehrerer einfacher Zellen entstehen. Es waren wohl Zellen mit zwei und drei Kernen wahrnehmbar, die wahrscheinlich durch Kerntheilung ohne folgende Zellleibstheilung entstanden waren; sonst handelte es sich aber fast immer um Riesenzellen mit mindestens ein Dutzend Kernen und vielfach noch viel mehr, und es fehlten die Zwischenglieder zwischen den zwei- und dreikernigen und vielkernigen Zellen fast völlig. Dagegen war häufig zu beobachten, wie oft ein grosser Protoplasmaleib, der in seinem Innern schon eine ganze Anzahl Kerne enthielt und in der Mitte ein nekrotisches Stück umschloss, mit benachbarten Zellen mittels einer mehr oder weniger schmalen Protoplasmabrücke communicirte, was wohl als das Uebergangsstadium der Verschmelzung dieser Zellen mit der Riesenzelle gedeutet werden musste. Dann sah man auch oft einen grossen

Protoplasmaklumpen mit vielen Kernen, der an der Peripherie rundliche Protoplasmaanhänge mit je einem oder zwei Kernen besass. Auch diese Bilder weisen wohl auf Zellverschmelzung hin. Besonders häufig confluirten die Zellen, wenn sie zu mehreren einem nekrotischen Stück dicht anlagen; es schien, als wollten sie ihre Kräfte zur Fortschaffung des Fremdkörpers vereinen. Das ist wohl zweifellos, dass die Riesenzellenbildung nur durch den Reiz des Fremdkörpers verursacht wird, und dass ihr stets etwas Zweckmässiges anhaftet, nämlich die dadurch leichter mögliche Entfernung des Reizes. Mitosen sah ich nie in Riesenzellen, immerhin ist es möglich, dass in denselben directe Kerntheilung vorkommt; die massenhaften Kerne, ich zählte oft über 100, weisen wenigstens darauf hin; doch konnte ich diesbezüglich einwandfreie Beobachtungen nicht machen. Ganz besonders trugen zur Riesenzellenbildung wieder die Endothelien bei, und oft confluirten die ein Gefässlumen auskleidenden, vergrösserten Endothelien mit benachbarten, gewucherten, endothelialen Zellen, wozu fast immer, deutlich erkennbar, ein nekrotisches Gewebsstück, das ihnen dicht anlag, die Veranlassung gab. In den grossen Riesenzellen waren oft auffallend voluminöse, nekrotische Theile enthalten; die Auflösung derselben schien allein durch das Protoplasma zu erfolgen, stets waren wenigstens die Kerne mehr oder weniger weit vom Fremdkörper entfernt; nach der Auflösung bildete Fremdkörper und Protoplasma eine ziemlich gleichmässig homogene Masse, nur mitunter von kleineren Vacuolen unterbrochen. Was wird nun im weiteren Verlaufe der Einheilung aus diesen Riesenzellen? Diese Frage habe ich mir oft vorgelegt, und ich habe mich bemüht, das weitere Schicksal derselben zu verfolgen. Jedenfalls sind sie stets aus dem schliesslich entstehenden fibrillären Narbengewebe verschwunden. Sie persistirten jedoch oder bildeten sich immer wieder nur so lange, wie noch ein geringer Rest der Nekrose vorhanden war. Beim Uebergang des Granulationsgewebes in das definitive Narbengewebe lässt sich wahrnehmen, dass dabei eine Art Auflösungsprocess der Riesenzellen stattfindet. Man kann beobachten, dass das Protoplasma dieser oft enormen Riesenzellen in die Umgebung, d. h. in die umgebende, sich reichlich bildende Intercellularsubstanz des entstehenden Narbengewebes diffundirt, wobei die Zellmembran zum Theil fehlt und eine scharfe Ab-

grenzung der Protoplasmamasse nicht mehr wahrzunehmen ist. Die Protoplasmamasse läuft in fädige Fortsätze aus, die analog den anderen intercellulären Fibrillen sind, und man darf wohl annehmen, dass von ihr die Bildung von reichlich fibrillärem Gewebe ausgeht, wobei die Hauptmasse des Protoplasmas der Riesenzelle jedenfalls verbraucht wird. Schwieriger war es, über das Schicksal der vielen Kerne ins Klare zu kommen. Es scheint, dass wenigstens ein Theil derselben zu Grunde geht, durch körnigen Zerfall; man konnte sehen, dass der grosse Zellleib kleine, sich ziemlich intensiv mit Hämatoxylin färbende Bröckel enthielt, die wohl als zerfallene Kerne zu deuten sind; dieselben waren schliesslich spurlos verschwunden; ein weiterer Theil der Kerne verliert die Farbe mehr und mehr und dürfte wohl auch zu Grunde gehen. Ein letzter Theil der Kerne jedoch scheint lebensfähig zu bleiben, und ich möchte es als das Wahrscheinlichste annehmen, dass die einzelnen Kerne sich wieder mit Protoplasma umgeben und sich in einfache, einkernige Zellen zurückverwandeln, die im Bindegewebe fortleben; man konnte wenigstens Ein- und Abschnürungen von Kernen mit Protoplasma umgeben beobachten. Darnach würden also die Riesenzellen, nachdem ihre resorptive Function beendet ist, zur Bildung des fibrillären Narbengewebes wesentlich beitragen können, wobei ein Theil ihrer Kerne wohl zu Grunde geht, ein Theil jedoch in einfache Bindegewebszellen sich zurückbildet. Dafür, dass die Zellen bezw. ihre Kerne einfach in toto zu Grunde gehen und der Resorption anheimfallen, dafür lagen mir jedenfalls niemals diesbezüglich zu deutende Bilder vor, und glaube ich das ausschliessen zu können.

Der ganze Process der Einheilung der Nekrosen wird vollendet mit der Bildung einer derben Narbe, die an Stelle des nekrotischen Gewebes tritt und die aus dem Granulationsgewebe hervorgeht, indem sich dieses in fibrilläres Bindegewebe umwandelt. Diese Umwandlung vollzieht sich ganz allmälig, indem immer die Theile des Granulationsgewebes, die mit der Resorption des nekrotischen Materiales fertig sind, durch weitere Differencirung in Narbengewebe übergehen, so dass man in den späteren Stadien des Einheilungsprocesses fertiges Narbengewebe neben Granulationsgewebe mit Riesenzellen beobachten konnte. Diese Differencirung des Granulationsgewebes in Narbengewebe wurde stets damit eingeleitet, dass

die protoplasmareichen Zellen schrumpften, indem das Protoplasma des Zellleibes intercelluläres fibrilläres Gewebe bildete bezw. ausschied. Der zuletzt restirende schmale Zellleib ist oft kaum mit starken Vergrösserungen mehr deutlich erkennbar und geht stets in feine fibrilläre Fortsätze über. Der Kern wird schmal und lang und färbt sich intensiv. Ein Untergang von Zellen konnte dabei nicht beobachtet werden. Die Rolle der Riesenzellen, die dieselben bei diesem Narbenbildungsprocess spielen, wurde eben erörtert. Dadurch, dass das Granulationsgewebe sehr zellreich und protoplasmareich ist, ist auch die Masse der ausgeschiedenen Intercellularsubstanz eine sehr grosse, das zuletzt vorhandene fibrilläre Zwischengewebe ist dementsprechend ein sehr reichliches, derbes und dichtgefügtes. Was dabei speciell das weitere Schicksal der von den Endothelien abstammenden Phagocyten und Granulationsgewebszellen betrifft, so waren bei der Umbildung des Granulationsgewebes in Narbengewebe diese Elemente von den anderen Fibroblasten nicht mehr zu differenciren. Es war schlechterdings unmöglich, in diesen späteren Stadien, bez. im Endstadium der Einheilung die anfangs wohl isolirbaren endothelialen Abkömmlinge noch weiterhin herauszufinden, sie wurden schliesslich nach Beendigung ihrer resorptiven Thätigkeit ganz identisch mit den übrigen Fibroblasten, und es ist mir nicht zweifelhaft, dass sie weiterhin wohl dieselbe Bedeutung wie diese letzteren hatten und zum Theil jedenfalls typische Bindegewebsbildner wurden, zum Theil vielleicht auch als sessile nicht specifisch charakterisirte Zellen im fibrillären Bindegewebe persistirten. Mit dem Uebergang des Granulationsgewebes in fibrilläres Bindegewebe traten nun stets in mehr oder weniger reichlicher Menge die für die Bildung des entzündlichen Narbengewebes so typischen sogen. kleinzelligen Infiltrationsherde auf. Die Ansichten über die Herkunft und den Zweck derselben sind noch immer sehr getheilt. Eines lassen die genaueren histologischen Untersuchungen wohl stets immer ziemlich sicher feststellen, nämlich dass diese Zellen der sogen. kleinzelligen Infiltration von den Fibroblasten und Granulationszellen morphologisch gleich verschieden sind und daher mit letzteren in keinerlei Zusammenhang stehen dürften. Marchand bezeichnet sie als leukocytoide Zellen und rechnet dazu die lymphocytenartigen Zellen, wie Mast- und Plasmazellen. In

neuerer Zeit beschäftigte sich am ausführlichsten Maximow[1]) mit diesen Zellarten. Er glaubte nachweisen zu können, dass die gleich anfangs durch den entzündlichen Reiz emigrirenden Leukocyten zum Theil im Granulations- und späteren Narbengewebe erhalten bleiben und sich hier in clasmatocytenähnliche Zellen verwandelten, die sich zum Theil um die Gefässe lagerten und Adventitialzellen bildeten; er nennt diese Zellen „Polyblasten". Er glaubt sogar annehmen zu können, dass sich wenigstens ein kleiner Theil derselben in Fibroblasten umwandeln könne. Dagegen gehen die ursprünglich gebildeten Plasmazellen nach Maximow schliesslich im Narbengewebe der Hauptsache nach zu Grunde.

Mir fiel bei meinen Untersuchungen besonders auf, dass die kleinzelligen Infiltrate, ich möchte fast sagen, ganz plötzlich oft in grosser Ausdehnung entweder diffuszerstreut im Gewebe, oder in einzelnen grösseren Anhäufungen dann auftraten, wenn sich das Granulationsgewebe in Narbengewebe umbildete, während sie in früheren Stadien desselben gar nicht oder nur in ganz geringem Maasse vorhanden waren. Den Grund, weshalb sie gerade bei der Umbildung in Narbengewebe in so grosser Menge auftraten, vermag ich aus meinen Beobachtungen allerdings nicht anzugeben, ein entzündlicher Reiz kann in dem Stadium doch kaum mehr in Frage kommen. Uebrigens vermochte ich in meinen Präparaten Anhaltspunkte dafür, dass sie wenigstens zum Theil auf die ursprünglichen, extravasirten, erhalten gebliebenen Leukocyten zurückzuführen seien, nicht aufzufinden. Diese extravasirten Leukocyten waren zur Zeit der Umbildung in Narbengewebe nahezu alle bereits zerfallen, und eine wesentliche Neu-Emigration von solchen war nicht zu constatiren. Wenn auch ein grosser Theil dieser Zellanhäufungen um die Gefässe herum auftrat, so waren doch auch vielfach solche mitten im Gewebe ohne Beziehung zu Gefässen wahrzunehmen. Ob sie in irgendwelchen Beziehungen zu den Adventitialzellen stehen, wie dies Marchand, Borst und andere annehmen, vermochte ich auch nicht zu entscheiden. Stets handelte es sich um deutlich abgrenzbare, von der Umgebung leicht isolirbare Zellen, und zwar sowohl Zellen mit grossem, rundem Kern, der sich intensiv färbte, und schmalem Protoplasmasaum, als auch um eckige, grössere

[1]) Ziegler's Beiträge. Bd. 34.

Zellen mit eckigem sich ebenfalls starkfärbendem Kern, sodass nicht nur lymphoide Zellen, sondern auch plasmazellenähnliche Elemente die kleinzelligen Infiltrationen bildeten. Nie konnte ich auch nur die geringsten Zeichen dafür auffinden, dass sie etwa in bindegewebsbildende Zellen übergehen, sie stellten vielmehr immer eine von den Fibroblasten ganz verschiedenartige Zellart dar. Es schien jedoch, als ob ein Theil dieser Zellen im Narbengewebe sich festsetzte und sessil würde. In den späteren Stadien der Narbe erfolgte nämlich mehr und mehr eine Verkleinerung der ursprünglichen Zellanhäufungen, die letzteren wurden immer seltener und es fand eine Vertheilung und Dissemination der Infiltratzellen im Narbengewebe statt, wo sie als besonders differencirte Zellen weiterhin nachweisbar waren. In dieser Beziehung stimmen meine Beobachtungen mit den Angaben Maximow's überein, wonach die „Polyblasten" als von den Bindegewebszellen unterscheidbare und besondere Zellen im Narbengewebe erkennbar bleiben; und es scheint mir, als ob durch Einlagerung dieser Elemente das auf entzündlicher Basis beruhende Narbengewebe sich zunächst vom gewöhnlichen fibrillären Bindegewebe unterscheide, d. h. dass dies überhaupt anfangs das einzige Merkmal des ersteren bildet. Ob allerdings nicht wenigstens ein Theil der Infiltratzellen zu Grunde geht, vermag ich nicht zu sagen. Später verschwinden die leukocytoiden Zellen jedenfalls fast vollständig aus dem Narbengewebe.

Die bisherigen Ausführungen lassen erkennen, dass die Einheilung der frischen aseptischen Gewebsnekrosen im Principe analog den Vorgängen sich abspielt, wie sie bei der Einheilung von Fremdkörpern oder frischen oder getrockneten Gewebes überhaupt uns bereits bekannt sind. Nur bezüglich der Intensität der entzündlichen Erscheinungen und Dauer der Einheilungsvorgänge treten zum Theil nicht unwesentliche Verschiedenheiten auf. Die obigen Untersuchungen ergeben zweifellos, dass die (wenn ich mich so ausdrücken darf) directen Gewebsnekrosen zu den schwer resorbirbaren Substanzen gehören, während sonst die thierischen Gewebe, besonders die Weichtheile und die indirecten Gewebsnekrosen von Marchand zu den leicht resorbirbaren Substanzen gerechnet werden, und darin liegt speciell auch ein Unterschied bezügl. ihrer Einheilung zwischen den Nekrosen und Nekrobiosen. Für die schwere Resorbirbarkeit der ersteren spricht vor allem auch das so massen-

hafte Auftreten von Riesenzellen, während nach Marchand leicht resorbirbare Massen in der Regel keine Riesenzellenbildung zur Folge haben. Von allen Fremdkörpern unterscheiden sich aber die Nekrosen wesentlich dadurch, dass die alsbald auftretenden entzündlichen Erscheinungen bei letzteren viel intensiver zu sein pflegen. Das zellige Exsudat pflegt viel hochgradiger zu sein, und kann bis zur Bildung von der Nekrose anhaftenden eitrigen Belägen führen, was sonst bei aseptischer Fremdkörpereinheilung nicht beobachtet wird. Der von der Nekrose ausgehende Reiz ist dementsprechend als ein stärkerer zu bezeichnen, als sonst bei Fremdkörpern, und es lässt sich kaum anders erklären, als dass bei der Nekrose ausser der mechanischen Irritation noch ein zweites Moment mitspielt, nämlich bei dem Zellzerfall entstehende fermentartige Producte, die stark chemotaktisch wirken. Während bei porösen Fremdkörpern oder frischen thierischen Geweben spätestens am 2. Tage die leukocytäre Emigration nachlässt oder jedenfalls von da ab wesentlich geringer wird, wie die Untersuchungen von Marchand, Binaghi, Büngner und anderen zeigen, war bei Nekrosen der Höhepunkt der zelligen Exsudation in der Regel erst am 3. oder 4. Tage erreicht, und nahm letztere erst von da an ab. Weiterhin verzögerte sich bei letzteren auch das erste Auftreten der Proliferationserscheinungen, die meist am 4. oder Ende des 3. Tages, vielfach noch später erst begannen, während sie bei den erst erwähnten Fremdkörpern meist am 2., spätestens am 3. Tage sehr lebhaft sich entwickelnd nachweisbar sind. Erst im Verlaufe der 3. Woche waren bei den Nekrosen etwa 2 mm des Gewebsumfanges resorbirt. Dementsprechend war die Zeitdauer der Einheilung bis zur vollendeten Narbenbildung etwa doppelt so lang, als die bei porösen oder leicht resorbirbaren Fremdkörpern. Nur Gewebsnekrosen, in der Continuität des Gewebes entstanden, zeigten etwas raschere Einheilung. Dementsprechend ist also die Einheilung der „directen" Gewebsnekrosen mit der gewöhnlichen Fremdkörpereinheilung nicht zu identificiren, sondern sie nimmt eine gewisse Sonderstellung ein.

Zum Schlusse möchte ich noch mit einigen Worten das Verhalten des die Gewebsnekrose direct umgebenden quergestreiften Muskelgewebes beschreiben. Nicht nur in den Fällen, in denen die Gewebsnekrose durch Cauterisatien bewirkt wurde und wo die Hitzeeinwirkung sich noch auf die Umgebung mehr oder weniger

weit erstreckte, war es zu Zerstörungen der umgebenden quergestreiften Muskelfasern gekommen, sondern in fast allen Fällen hatte lediglich die mechanische Manipulation des Einbringens des nekrotischen Stückchens unter die Muskelfascie oder zwischen die Muskelsubstanz, wenn auch meist nur geringfügige, Läsionen der letzteren verursacht. Da wo die Hitze eingewirkt hatte, kam es in gewisser Ausdehnung stets zu totaler Nekrose der nächsten Muskelfasern, sonst bewirkten die Läsionen degenerative Erscheinungen und zwar in der Weise, dass die lädirten Muskelfasern ihre Querstreifung vorloren. Die Fasern wurden vielfach dünner und schmäler, atrophisch, zum Theil auch von Vakuolen durchsetzt. Dasselbe Verhalten zeigten die Muskelfasern, die dicht hinter den durch Verbrennung direct abgetödteten Theilen lagen. Diese degenerativen Erscheinungen traten im unmittelbaren Anschluss an die Läsion gleich in der allerersten Zeit danach auf, und es waren nun an den meisten dieser Fasern bald darauf, jedoch nicht vor dem 5. Tage, Vorgänge regenerativer Art zu bemerken. Die atrophischen, homogenen sonst aber erhaltenen Muskelfasern wurden kernreicher, es traten 3, 4 und mehr Kerne besonders am Ende derselben auf; weiterhin konnte man Einschnürungen ebenfalls am Ende der Muskelfasern beobachten und darauf erfolgt eine vollständige Abtrennung eines Stückes derselben mit einem oder mehreren Kernen als selbstständige Zelle, die sich weiterhin sehr rasch vermehrte. So konnte man nach mehreren Tagen, auch noch nach einigen Wochen, massenhafte junge, neu entstandene Zellen sehen, die von den alten Muskelfasern ausgingen; und zwar sah man in ziemlich genauer Reihenfolge die verschiedensten Abstufungen bezüglich der Grösse und des Volumes der Zellen, indem die von den alten Fasern zunächst abstammenden Zellen relativ gross langgestreckt sind, weiterhin immer kleiner und kürzer werden und in der weitesten Peripherie schliesslich kaum mehr von gewöhnlichen Bindegewebs-Spindelzellen zu unterscheiden waren, ja scheinbar ganz identisch mit ihnen wurden, indem das Protoplasma der ersteren in die umgebende faserige Intercellularsubstanz ohne Abgrenzung überging. Diese oft in sehr grosser Anzahl neugebildeten jungen Muskelzelzellen entbehren eines Sarkolemms und lassen überhaupt meist eine deutliche Abgrenzung in Form einer Zellmembran vermissen; der Zellleib zeichnet sich durch

sein gleichmässig homogenes sich ziemlich intensiv färbendes Protoplasma aus, wodurch diese Zellen von den anderen Zellen des Granulationsgewebes zunächst leicht zu erkennen sind; je kleiner die Zellen sind, desto mehr verwischen sich allerdings diese Merkmale und ist dann, wie bemerkt, eine exacte Differenzirung nicht mehr möglich. Von irgend einer specifischen Structur, Quer- oder Längsstreifung ist auch bei genauester Untersuchung nichts zu erkennen. Es scheint mir zweifellos, dass diese neugebildeten jungen Muskelzellen identisch sind mit den besonders von Waldeyer, Nauwerck und Anderen beschriebenen zelligen Wucherungen, wie sie nach traumatischen Einwirkungen von den structurlosen, atrophischen Muskelfasern ausgehen. Ganz gewiss haben diese Wucherungen einen regenerativen Charakter, indes scheint es zu Neubildung von Muskelfasern von ihnen aus nicht zu kommen. Die Ansichten der Pathologen, ob es von ihnen aus zur Neubildung von quergestreiften Muskelfasern kommen kann, sind allerdings noch nicht ganz übereinstimmend. Nauwerck schreibt in seiner ausführlichen Arbeit über Muskelregeneration, dass die nach jeder Verletzung bald entstehenden neuen Muskelzellen nur eine atrophische Wucherung darstellen, nur einen Anlauf zur Regeneration, der im Sande ergebnisslos verläuft; sie gingen in der 3. Woche wieder zu Grunde. Thatsächlich konnte auch ich niemals in meinen Präparaten Anhaltspunkte dafür finden, dass von diesen jungen Muskelzellen quergestreifte Muskelfasern gebildet wurden; die Zellen blieben immer verhältnissmässig schmal und klein, insbesondere wurde an ihnen, wie schon bemerkt, niemals ein typisches Sarkolemm bemerkt und auch die innere Structur liess jemals weder eine Andeutung von Quer- oder Längsstreifung erkennen. Vielmehr scheinen die Zellen wirklich zu Grunde zu gehen, sie verschwinden wenigstens später wieder. Freilich directe Zeichen des Zerfalles konnte ich an ihnen nicht nachweisen. Obwohl die jungen Muskelzellen stellenweise von Bindegewebs- resp. Granulationszellen kaum mehr zu unterscheiden sind, so dürften sie doch nicht etwa als Bindegewebszellen anzusprechen sein. Ob sie jedoch nicht, ähnlich den Plasmazellen und andern, sessile Zellen des Granulationsgewebes werden können, vermag ich nicht zu entscheiden. Die Ursache der reichlichen Neubildung dieser Muskelzellen bleibt

freilich ungeklärt. Uebrigens fanden sich diese Muskelzellen noch nach 4 und 6 Wochen in den Präparaten vor.

Wenn auch von den gewucherten sogenannten Muskelzellen niemals eine Neubildung von quergestreiften Muskelfasern zu beobachten war, so trat doch stellenweise eine wahre Regeneration quergestreifter Musculatur zu Tage. Dieselbe hielt sich allerdings in sehr bescheidenen Grenzen. Es waren jedoch in verschiedenen Präparaten und am lebhaftesten bei Verbrennungen, an den der Nekrose zunächst liegenden vollständig auch bezüglich ihrer Querstreifung intacten Muskelfasern, und zwar an den Enden der Faserstümpfe, diejenigen Gebilde, die von Neumann zuerst als Muskelknospen beschrieben wurden, zu erkennen. Man sah an einem Theile dieser Fasern eine kolbige Verdickung des Endtheiles derselben mit einer oft ziemlich reichlichen Ansammlung von Kernen. Von diesen Verdickungen gingen nun weiterhin schmälere Fasern mit einem oder mehreren Kernen aus, die stellenweise wenigstens Andeutung von Querstreifung erkennen liessen, von Sarkolemm umkleidet waren und ziemlich stumpf rundlich ausliefen. Sie sind wohl als neugebildete echte quergestreifte Fasern zu deuten. Mitosen an den Kernen waren nie sichtbar, die Kerntheilung scheint auf directem Wege zu erfolgen, ebenso wie die Theilung der Zelle durch Abschnürung. Der Vorgang der Muskelneubildung war auch so zu beobachten, dass die kolbigen Anschwellungen sich direct in mehrere Fasern spalteten, die sich dann abtrennten. Es fand also die Muskelregeneration dann genau so statt, wie sie von Neumann, Nauwerck, Steudel und Anderen beschrieben wurde. Wie bemerkt, war jedoch diese Regeneration eine sehr unvollständige und ungenügende, insofern durch sie nur ein ganz geringer Theil der zerstörten Muskelfasern ersetzt wurde, während der übrige Theil einfach durch Narbengewebe ersetzt wurde. Davon, dass etwa in das nekrotische Gewebe zugleich mit dem Granulations- und Bindegewebe neugebildete Muskelfasern eindrangen, konnte nie die Rede sein. Die ganze Nekrose wurde einfach durch Bindegewebe, das vom Perimysium internum der umgebenden Musculatur vor allem stammte, substituirt. Die Regenerationsvorgänge beobachtete ich übrigens erst vom 7. oder 8. Tage ab, und waren nach 5—6 Wochen überhaupt nicht mehr nachweisbar;

sie waren also in dieser Zeit schon abgelaufen. Nach meinen Beobachtungen kann ich also nicht bestätigen, dass stets der ganze Muskeldefect durch neugebildete Muskelfasern ersetzt wird; dies kann höchstens für ganz kleine Defecte, etwa wie sie Nauwerck durch einfaches Einstechen mit einer glühenden Nadel gesetzt hatte, zutreffen.

Recapituliren wir zum Schlusse kurz die Hauptpunkte unserer Untersuchungsresultate, so sind dieselben folgende:

Die direct zur Nekrose gebrachten Gewebe, sei es durch mechanische, thermische oder chemische Einflüsse, erleiden nicht nur Läsionen und Zerreissungen der Intercellularsubstanzen, sondern auch Alterationen der molekularen Zellbestandtheile, so dass die Zellen selbst direct zum Zerfall gebracht werden können.

Werden solch' directe Gewebsnekrosen unter aseptischen Cautelen zur Einheilung gebracht, so entsteht zunächst immer eine stärkere entzündliche leukocytäre Exsudation und Fibrinausscheidung, die hochgradiger als bei der gewöhnlichen Fremdkörpereinheilung aufzutreten pflegt, ja unter Umständen sogar bis zu wahrnehmbaren eitrigen Belägen um die Nekrose führen kann, häufig jedenfalls sulzig ödematöse Infiltration der Umgebung verursacht; eigentliche Abscesse treten jedoch nie danach auf, stets scheint es sich, wenn letztere vorhanden sind, um Infection zu handeln. Der die entzündlichen Erscheinungen auslösende Reiz ist sowohl ein mechanischer, als auch ein chemischer, letzterer wohl bedingt durch die stark chemotactisch wirkenden Zerfallsproducte der Nekrose; von letzteren hängt wohl in erster Linie die Hochgradigkeit der leukocytären Exsudation ab.

Es ist daher sehr wohl möglich, dass solche Gewebsnekrosen auch bei aseptischem Wundverlauf Störungen der primären Heilung in der Weise verursachen können, dass sie zunächst immer einen Locus minoris resistentiae abgeben, und die Heilungsvorgänge jedenfalls nicht unwesentlich compliciren und verzögern.

Speciell die durch thermische Einwirkungen erzeugten Nekrosen, also Verbrennungen, Brandschorfe, rufen im Allgemeinen ebenso wie die durch Chemikalien erzeugten lebhaftere Exsudation hervor, als die durch Zermalmungen entstandenen Nekrosen. Schaltet man jedoch die Einwirkung der Hitze oder der chemischen

Flüssigkeit auf das umgebende normale Gewebe aus, so sind die entzündlichen Erscheinungen bei allen 3 Nekrosen ungefähr dieselben.

Die Nekrose wird nach Abklingen der exsudativen Vorgänge schliesslich vollständig resorbirt und es entsteht stets schliesslich eine feste Narbe aus derbem, kernarmem, fibrillärem Bindegewebe. Die Nekrosen gehören zu den schwer resorbirbaren Substanzen. Die Resorption besorgt das Granulationsgewebe unter Bildung von massenhaften Riesenzellen, wobei sämmtliche Endothelien regen Antheil daran nehmen. Letztere werden jedenfalls zum Theil Bindegewebsbildner, ob dies alle gewucherten Endothelien werden, ist fraglich. Es ist möglich, dass sie zum Theil ebenso wie die Zellen der sogenannten kleinzelligen Infiltration einfach sessile Zellen des Bindegewebes werden.

Die Riesenzellen entstehen durch Confluenz einfacher Zellen, und können sich nach Beendigung ihrer resorptiven Function wieder in einfache bindegewebsbildende Zellen zurückverwandeln.

Die vollständige Resorption eines etwa gut bohnengrossen nekrotischen Stückchens bis zur fertigen Ausbildung der Narbe nimmt stets mindestens ein paar Monate in Anspruch. Die Resorption beginnt durchschnittlich am 6. Tage der Einheilung. An der Resorption des nekrotischen Gewebes selbst betheiligen sich die Leukocyten so gut wie garnicht, letztere gehen vielmehr durch Zerfall zu Grunde und werden ebenfalls von den Zellen des Granulationsgewebes resorbirt.

Das zielbewusste, stets nach dem Orte des Reizes hin erfolgende Wachsthum des Granulationsgewebes macht es wahrscheinlich, dass überhaupt die Ursache der Gewebsproliferation, ähnlich wie die der leukocytären Exsudation, in chemotactischen Vorgängen, die von der Nekrose ausgehen, zu suchen ist.

Grössere Defecte des Muskelgewebes heilen stets durch Narbenbildung; es findet zwar Neubildung von Muskelfasern statt, doch ist dieselbe eine zur Deckung eines solchen Defectes ungenügende.

Die Stärke der entzündlichen Erscheinungen hängt bis zu einem gewissen Grade mit ab von der Grösse und dem Umfang der Gewebsnekrose. Die bei aseptischen Operationen erzeugten Gewebsquetschungen dürften wohl kaum je zu eitriger Exsudatbildung führen, leichter schon die durch Verbrennung erzeugten Nekrosen. Eventuell auftretende eitrige Exsudatbildungen sind stets

gutartiger, harmloser Natur und dürften meist spontan der Resorption verfallen.

Erklärung der Abbildungen auf Tafel I.

Figur 1. Aus Versuch 12 stammend. Zermalmung. 9. Tag der Einheilung. Man sieht die total structurlosen, zermalmten Muskelfasern (a) und eine ausserordentlich reichliche, abscessartige, leukocytäre Exsudation (b) um dieselbe herum; makroskopisch war nur „sulzige Infiltration" bemerkbar. Am Rande der Nekrose beginnende Einwucherung von Granulationsgewebe (c). (Zeiss Ocular 4, Objectiv 16.)

Figur 2. Aus Versuch 8 stammend. Verschorfung. 6. Tag der Einheilung. Beginn der Granulationsgewebsentwicklung vom Perimysium internum des die Nekrose (b) umgebenden Muskelgewebes (a). Sehr lebhafte Wucherung der Muskelfasern selbst (c), die jedoch zu quergestreifter Muskelsubstanz nicht führt; die gewucherten Muskelzellen verlieren sich allmälig unterschiedslos im Granulationsgewebe. (Zeiss Ocular 4, Objectiv 16.)

Figur 3. Aus Versuch 10. Hier sind ganz vereinzelt quergestreifte, neugebildete Muskelfasern im Gegensatze zu Figur 2 wahrnehmbar. Sonst ist eine ähnliche Wucherung junger Muskelzellen wie in Figur 2 zu beobachten. Die Abbildung stammt dicht vom Rande der Nekrose gegen die umgebende Muskelsubstanz und illustrirt also die Reaction des der Nekrose direct anliegenden, ursprünglich normalen Muskelgewebes.

a = junge Muskelzellen, bei b Querstreifung sichtbar, c = Wucherung des Perimysium internum. (Zeiss Ocular 4, Objectiv 16.)

Figur 4. Zeigt die Thätigkeit der meist enorm grossen Riesenzellen, durch Confluenz vieler einfacher Fibroblasten entstanden. Die nekrotischen, schollenartigen Massen sind grossentheils in das Innere der Riesenzellen aufgenommen, wo sie vollends resorbirt werden.

a = Protoplasmamassen der Riesenzellen, b = nekrotische Gewebstheile.

Aus Versuch 20. (Zeiss Ocular 4, Objectiv 16.)

Figur 5. Aus Versuch 17. Zermalmte Muskelsubstanz (a) am 22. Tage der Einheilung. Die noch erkennbaren leukocytären Exsudatmassen (b) sind total zerfallen und fast nur noch Detritus. Die peripherstен Theile der zermalmten Substanz sind bereits resorbirt. Man sieht am Rande das weiter vordringende Granulationsgewebe (c). Die einzelnen, gänzlich structurlosen Fasern werden umwachsen, mehr und mehr rareficirt und schliesslich vollends aufgelöst. (Zeiss Ocular 4, Objectiv 8.)

Figur 6. Zeigt die letzten Reste zermalmten nekrotischen Gewebes, $4^1/_2$ Monate nach der Einheilung. Die feinen noch vorhandenen nekrotischen Gewebsreste haben sich nicht mehr tingirt, sind aber an ihrem stärkeren Lichtbrechungsvermögen deutlich erkennbar. Sie sind umgeben von protoplasmareichen, theils einfachen, vielfach aber nicht deutlich gegen einander abgrenzbaren und zu Riesenzellen confluirenden Zellen. Am Rande der Uebergang des Granulationsgewebes in Narbengewebe sichtbar.

a = Nekrosereste, b = Riesenzellen, c = kleinzelliges Infiltrat am Rande zwischen Narben- und Granulationsgewebe, d = fertiges Narbengewebe. Bei e sieht man, wie die protoplasmareichen Zellen des Granulationsgewebes und die Riesenzellen, nach Beendigung ihrer resorptiven Thätigkeit, in dieses fibrilläre Bindegewebe übergehen und sich in dasselbe auflösen, bezw. dasselbe bilden helfen. (Zeiss Ocular 4, Objectiv 8.)

II.

Die Behandlung der übergrossen Hernien.[1]

Von

Dr. O. Madelung.

(Mit 2 Figuren im Text.)

M. H.! Uebergrosse Hernien möchte ich solche Unterleibsbrüche nennen, deren Inhalt mit keinem zur Verfügung stehenden Verfahren, auch nicht mittelst Operation, in die Bauchhöhle reponirt werden kann.

Nur über die Behandlung solcher möchte ich einiges sagen.

Es braucht kaum besprochen zu werden, dass nicht allein die „Grösse", die Massenhaftigkeit des Bruchinhaltes Irreponibilität in diesem Sinne bedingt. Die Mehrzahl der übergrossen Brüche bilden allerdings solche, die, wie Jean Louis Petit sagte, ihr „domicile", ihr „Heimathsrecht" in der Bauchhöhle verloren haben (s. Abbildung). Aber auch ein Uebermaass in der Ausdehnung der flächenhaften Verwachsungen von Därmen untereinander oder mit dem Bruchsacke (besonders häufig in Nabelbrüchen), allzu weitgehende Senkung von Eingeweidetheilen (dem Colon) die nur theilweise von Peritoneum überzogen sind, und andere Umstände können Gleiches bewirken.

Zweifellos ist der Begriff der „Uebergrösse" ein relativer. Er wird abhängig sein von dem technischen Können der Chirurgen einer bestimmten Zeitperiode; er wird auch abhängig sein heut zu Tage von den Ansichten, die der einzelne Chirurg betreffs der Operabilität von Hernien hat.

[1] Vorgetragen am 4. Sitzungstage des XXXIII. Congresses der Deutschen Gesellschaft für Chirurgie zu Berlin, 9. April 1904.

Aber darüber besteht doch wohl kein Zweifel, dass auch jetzt, trotz der eminenten Fortschritte im radicalen Operiren, Brüche vorkommen und zwar in nicht kleiner Anzahl, die jeder Chirurg als irreponibel ansieht.

Es sind durchaus nicht nur, wie man oft lesen kann, alte und decrepide Menschen, Menschen, an deren Existenz so zu sagen nicht

Fig. 1.

mehr viel gelegen ist, die solche übergrosse Brüche haben. Männer in den besten Jahren, mit ungebrochener Lebenskraft werden durch Leistenbrüche, ebensolche Frauen vor Allem durch Nabelbrüche nicht nur dauernd zu Vollinvaliden gemacht, sondern auch zu vorzeitigem Sterben gebracht.

Solche zur Zeit, wie gesagt, nicht selten vorkommende Brüche werden auch, wie ich glaube, in absehbarer Zukunft nicht wesent-

lich seltener werden. Der immer härter werdende Kampf um's Dasein vermehrt die Bedingungen für Bruchbildung, die Scheu vor rechtzeitiger Bruchradicaloperation bleibt. Und auf Grund meiner Beobachtungen muss ich sagen, übergrosse Brüche entstehen nicht allzuselten, nachdem Radicaloperationen, die aus irgend welchem Grunde, nicht immer durch die Schuld des Operirenden misslungen sind, vorausgingen.[1])

Der Arzt, von dem die Behandlung solcher übergrossen Hernien aus irgend einem Grunde gefordert wird, befindet sich in übler Lage. Guten Rath zu geben, wird ihm schwer fallen.

Ich vergesse nicht den Tag, an dem ich mich selbst zum ersten Male einem solchen Patienten gegenüber sah, die Verlegenheiten, die mir durch ihm bereitet wurden. Ich war erst einige Monate im Besitz des Arzttitels; die Verhältnisse der Kriegszeit 1870 zwangen mich selbstständig zu arbeiten. Und nun sollte ich dem Manne, einem ungewöhnlich grossen Bierbrauer von ca. 40 Jahren,

---

[1]) Ein charakteristisches Beispiel solcher Entstehung giebt die folgende Krankengeschichte:

54 Jahre alte Frau. 1897 wurde ihr ein eigrosser (!) Nabelbruch operirt. Am 2. 2. 1900 geht sie einem anderen Chirurgen mit Ileus zu. „Sie ist schwerkrank. Ungeheuer ausgedehnter Bauch. Die Gegend der alten Operationsnarbe ist sehr schmerzhaft. — Laparotomie. Es gelingt an keiner Stelle die Darmwand von der Bauchdecke zu differenziren. Eine einzige, derbe, breite Platte von sehnigem Gewebe liegt direct unter der Haut. Dabei scheint die Darmwand sehr dünn zu sein. An 3 Stellen kommt man endlich in die Nähe der Serosa. Doch gelingt auch hier eine Ablösung des Darmes keineswegs; wegen Blutung muss man von allen weiteren Versuchen abstehen. An diesen 3 Stellen wird tamponirt; sonst die Wunde geschlossen. An denselben 3 Stellen bricht in den nächsten 2 Tagen der Darm durch. Koth entleert sich reichlich. Damit fällt der Bauch zusammen; die Ileussymptome verschwinden. Zwei der Oeffnungen schliessen sich in den folgenden 14 Tagen. Die dritte bleibt als kleine, kaum stecknadelkopfgrosse Darmfistel. Entlassung mit Leibbinde."

Am 12. 9. 1903 sah ich die P. zuerst. Die Frau hatte seit der letzten Operation ihre sämmtlichen Haushaltungs- und auch Feldarbeiten verrichten können. Es kam vor, dass die Fistel wochenlang vollständig geschlossen war, und dass während dieser Zeit täglich in normaler Weise Stuhl erfolgte. Dann kamen Zeiten, wo die Stuhlentleerung seltener und spärlicher, das Abdomen dicker wurde, Pat. sich unwohl und krank fühlte. Es erfolgte dann — meist schon nach 2 Tagen — Wiederaufbruch der Fistel. Es entleerten sich viele Gase und dünne Stuhlmassen. Pat. fühlte sich jedes Mal sofort erleichtert und empfand es nur noch beschwerlich, dass sie gar so oft am Tage neuen Verband auf die Fistel auflegen musste.

Sie hatte schon lange nicht mehr die Leibbinde getragen, welche ihr nach der zweiten Operation verordnet worden war.

Die Frau hatte, als ich sie im September 1903 sah, einen Bauchbruch, der, wenn sie stand, einen Theil der Oberschenkel überdeckte, im sagittalen Durchmesser 43 cm, im horizontalen 39 cm mass.

helfen, bei dem Darmverschluss bestand und bei dem ich einen Leistenbruch grösster Art, der weit bis unter die Kniee hinunter reichte, constatirte.

Aber auch jetzt noch, nach 34 Jahren, bringen mich, wie ich eingestehe, solche übergrosse Brüche nicht allzuselten in Verlegenheit, und ich vermuthe, es geht allen Chirurgen so wie mir.

Aus den herniologischen Lehrbüchern, auch den umfangreichsten, wird man kaum etwas mehr erfahren, als dass solche Brüche vorkommen, und dass man ihnen gegenüber machtlos ist. Sie werden eigentlich nur besprochen, um den Werth sorgfältiger Behandlung der Brüche überhaupt, vor Allem frühzeitiger Operation zu beweisen.

Ich denke, es ist zweckmässig, dass in diesem Kreise einmal die Frage, wie der Arzt sich übergrossen Hernien gegenüber zu verhalten habe, besprochen wird.

Es ist schon nicht leicht, einem Menschen, dessen Allgemeinbefinden, im Besonderen dessen Darmfunction durch solche Brüche nicht wesentlich beeinträchtigt, der nur durch das grosse Anhängsel seines Bauches belästigt wird, palliativ zu nützen.

Es versteht sich, dass man sich Mühe geben wird, ihm einen wirklich seinen Zweck erfüllenden Tragbeutel zu geben. Dass man da nicht mit solchen, die den gewöhnlichen Suspensorien oder Leibbinden ähnlich sind, auskommt, braucht kaum gesagt zu werden. Man muss in starken, etwa aus Leder mit Einfügung von Metallspangen gebildeten Säcken, die an festen Leibgürteln, an über die Schultern gelagerten Tragriemen getragen werden, die Massen halten und zugleich soviel wie möglich sie comprimiren.

Ist in einem grossen Leistenbruch der Penis, dessen Haut vollständig zur Deckung des Bruches verwendet wird, so verschwunden, dass der nicht mehr im Strahl entleerte Urin, eczemerzeugend, durch einen schmalen, „nabelähnlichen“ Spalt hervorrieselt, so kann man nützen — ich lernte dies von einem Patienten, der selbst ein Kuhhorn benutzte — wenn man dem Kranken eine Röhre giebt, die, in den Spalt geführt, die Glans in sich aufnimmt und dachrinnenartig wirkt.

Man kann für Männer, die wegen ihrer grossen Leistenbrüche an der Benutzung der gewöhnlichen Closetanlagen gehindert sind, Nachtstühle bauen lassen, die in einer Art von Kasten den Hoden-

sack aufnehmen und ihn vor Beschmutzung schützen. Ich lernte auch solche Vorrichtung von einem Kranken.

Aber solche und ähnliche Mittelchen sind und bleiben doch jämmerlich ungenügend.

Weiter aber — solche Brüche thun dem Arzte nicht den Gefallen, so zu bleiben, wie sie waren, als er sie zu überwachen übernahm.

Sie wachsen und wachsen. So lange es geht, wird zur Bedeckung Haut aus der Nachbarschaft herangezogen. Dann wird dieselbe mehr und mehr verdünnt. Die seidenpapierdünne Haut wird geschwürig. Die Geschwüre heilen wohl wieder bei besonderer Pflege. Pigmentirte Narben bilden sich. Aber dann brechen auch diese Narben wieder auf. Der darunter liegende, gleichfalls auf's Aeusserste verdünnte Bruchsack öffnet sich. Der Bruchinhalt liegt frei; er prolabirt. Es bilden sich im besten Falle Darmfisteln; es kommt aber auch zur Peritonitis im Bruchsack, zur allgemeinen Peritonitis. Ich sah Solches, unter meinen Augen, sich bei einem 56jährigen Hausirer, 1883 in Rostock, an einem übergrossen Nabelbruch abspielen (s. Abbildung 2).

Viel häufiger aber bekanntlich — und zwar ist garnicht besonders mächtige Grösse dazu nothwendig — treten die Störungen des Allgemeinbefindens ein, die durch die sogenannte „Kothstauung" im Bruch bedingt sind. Wohl kein Bruchkranker der besprochenen Art bleibt vollständig davon verschont. Die meisten werden in grösseren oder kleineren Zeitzwischenräumen derartig geplagt. Manche gewöhnen sich an das Auftreten solcher Zustände, lernen durch Bettruhe, durch Abführmittel, durch Manipulationen am Bruch, durch hochgehende Darmspülungen dieselben zu beseitigen. Sie rufen nicht, oder nur wenn ungewöhnlich starke Schmerzen entstehen, wenn Erbrechen und Störung des Allgemeinbefindens allzulange anhält, den Arzt. Der thut dann auch meist nichts anderes als das, was die auf solche Verhältnisse eingeübten Kranken gethan haben. Er fügt vielleicht — und mit Vortheil — Ausheberungen des Magens hinzu, giebt Opium innerlich.

Der Zweck wird manchmal erreicht, die Darmwegsamkeit hergestellt, manchmal auch nicht. Die Kothstauung dauert an. Die Menschen werden — allein schon durch Nahrungsmangel —

schwächer und schwächer. Manchmal nach Wochen, manchmal ganz plötzlich tritt das Ableben ein.

In anderen Fällen — und durchaus nicht so selten wie zu lesen ist — kommt es zur Incarceration im Bruch und durch sie zur Darmgangrän.

Hier möchte ich hervorheben, dass, nach meinen Erfahrungen, dieses üble Ereigniss bei solchen übergrossen Brüchen oft genug nicht zu diagnosticiren ist, oft erst wahrscheinlich gemacht wird, wenn wirksame Hülfe nicht mehr zu bringen ist.

Fig. 2.

Man muss sich, was übrigens von anderer Seite schon oft hervorgehoben ist, daran erinnern, dass das die Darmeinklemmung und damit die Darmgangrän bedingende Moment nicht, wie bei den meisten anderen Brüchen, in der Bruchpforte liegt — diese ist ja gewöhnlich sehr weit — sondern in im Inneren des Bruches liegenden Verhältnissen mannigfacher Art: Divertikelbildung im

Bruchsack[1]), einschnürenden Netzsträngen, Zurückfallen von einer Darmschlinge aus dem Bruchsack in die Bauchhöhle[2]) u. a. Hiermit wird bedingt, dass der Bruch im Ganzen bei solchem Zustande durchaus nicht besonders stark gespannt und hart zu sein braucht, dass sein Inhalt sich oft theilweise reponiren lässt, dass vielleicht zwischen Darminhalt und Bruchpforte sich durch Einstülpung der dünnen Haut ein, ja mehrere Finger einbringen lassen. Vor allem aber ist oft das Allgemeinbefinden der Kranken in einer auch den erfahrenen Arzt täuschenden Weise wenig gestört. Die alarmirenden nervösen Symptome des Ileus per incarcerationem können fast völlig fehlen, wenn bereits ausgedehnte Darmgangrän vorhanden ist.

Vor wenigen Monaten wurde ich zu einer 68jährigen Frau gerufen, bei der Darmverschluss in einer allerdings ganz colossalen Nabelhernie seit 5 Tagen bestand. Die Frau ass und trank und erbrach das Genommene. Ihr Aussehen, ihr Puls war fast unverändert. Sie fühlte sich nicht besonders krank, war nicht dauernd bettlägerig. Sie war ebenso wie ihr Arzt überzeugt, dass bei ihr nichts anderes vorhanden sei, als was sie seit vier Jahrzehnten — so lange Zeit bestand ihr Bruch — unzählige Male, im letzten Halbjahr allerdings in ansteigender Stärke durchgemacht hatte. Die Operation zeigte, dass ungefähr ein halber Meter Dünndarm gangranös war.

Was ist nun in solchen Fällen zu thun? Wie entspricht man der Aufgabe, das Wachsen des Bruches möglichst zu hindern? Wie beseitigt man die Kothstauung, wie behandelt man Darmincarceration in übergrossen Brüchen?

Die Hände in den Schoss zu legen, wird sich kein echter Chirurg entschliessen.

Das Nächstliegende ist, dass man das, was man bei nüchternem Ermessen für unmöglich erklären muss, doch versucht, d. h. dass man nach Freilegen des Bruchinhaltes, nach Lösung der vorhandenen Verwachsungen u. s. w. die Einfügung desselben in die Bauchhöhle zu erzwingen versucht. Selbstverständlich wird man dabei alles

[1]) Eine instructive Abbildung giebt G. Sultan im Atlas und Grundriss der Unterleibsbrüche. München 1901. S. 199.

[2]) Benno Schmidt, Eigenthümliches Zustandekommen einer Darmeinklemmung bei einem grossen Nabelbruch. Centralbl. für Chirurgie. 1880. No. 32. S. 513.

benützen, was die Radicaloperation sonst erleichtern kann. Man wird, wenn man dazu Zeit hat, den Patienten vorbereiten. Energische Entfettungscuren werden den Inhalt von Bauch und Bruch verkleinern. Wochenlanger Aufenthalt im Bett bei hochgelagertem Becken werden Theile des Bruchinhaltes an den Aufenthalt im Bauch gewöhnen. (Vor Allem mache ich zu gleichem Zwecke Gebrauch von andauernder Belastung des Bruches mit Schrotbeuteln und täglich mehrmals durch die Hand des Arztes ausgeübten taxisartigen Manipulationen.) Selbstverständlich wird man auch — ich thue dies bei allen besondersartigen Brüchen — Hernio-Laparotomie machen. Man wird möglichst durch Zug vom Bauch her den Bruchinhalt in den Bauch zu befördern suchen u. s. w.

Ab und zu gelingt das dann wohl. Man hat sich dann über die Bedeutung der Irreponibilitätshindernisse, pessimistisch urtheilend, getäuscht.

Allzu oft zeigt aber leider die Operation, dass wirklich unüberwindliche Hindernisse bestehen.

Der Verlauf solcher Operationen gestaltet sich dann verschieden. Man wird überhaupt nicht fertig. Die Blutung aus den Wänden des entwirrten Darmes ist so reichlich, die Dauer der Operation so lang, die Abkühlung der eventrirten Baucheingeweide so gross, die Herzthätigkeit derartig sinkend, dass man aufhören muss, wenn man den Menschen nicht auf dem Operationstisch sterben lassen will.

Oder nach langer, stundenlanger Arbeit sind die flächenhaften Verwachsungen gelöst, die Entwirrung des Darmes vollendet; zahlreiche entstandene Peritonealrisse, unbeabsichtigt entstandene Darmeröffnungen sind genäht, zu stark geschädigt scheinende Darmtheile sind resecirt. Nun will man die Massen in den Leib einschieben. Der aber fasst sie nicht. Man wendet einige Gewalt an. Da platzt der Darm an einer von Serosa entblössten Stelle. Koth läuft in die Bauchhöhle. Neues Auspacken der Därme. Neue Darmnaht. Reinigung der Bauchhöhle. Reposition. Der Leib ist endlich geschlossen. Wenige Stunden später sind die Patienten, die sich aus dem Shok der Operation trotz aller möglichen Excitantien nicht erholt haben, todt. Oder sie überleben die erste Zeit, dann aber tritt Peritonitis ein, die raschest den Exitus herbeiführt.

Ich glaube, ich habe mit meiner Schilderung, die eigenen, zumeist in jüngeren Jahren gemachten Erlebnissen entnommen ist,

auch wohl Erinnerungsbilder an Situationen, in denen Sie, meine Herren, sich befunden haben, wieder wachgerufen.

Nun was kann, was soll man sonst thun?

Wie ich schon besprochen, ist die Uebergrösse häufig dadurch bedingt, dass die Bauchhöhle zu eng ist, um den Bruchinhalt aufzunehmen. Kann man sie vergrössern? Man könnte daran denken, eine Pleurahöhle, etwa die linksseitige, dem Bauche zuzufügen. Menschen mit grossem Zwerchfellbruch leben ja nicht selten, ohne besonders durch diesen belästigt zu werden. Vor Incarceration würde die Bildung eines grossen Fensters im Zwerchfell schützen. Ich halte einen solchen Gedanken nicht für unsinnig, hüte mich aber wohl, eine solche Operation zu empfehlen.

Hingegen kann es keine Frage sein, dass es Fälle giebt, wo es richtig ist, den gesammten Bruchinhalt, also ausser dem hypertrophischen lipomatösen Netz auch den Darm zu resceciren. Natürlich ist hieran nur zu denken, wenn man Menschen zu behandeln hat, die gut resistent zu sein scheinen, wenn der wegzunehmende Darmtheil nicht gar zu gross ist. Es giebt ja Leistenbrüche, wo selbst die Pars pylorica des Magens, selbst Theile des Duodenum im Bruchsack sich befinden[1]). Aber ein 1—2 m langes Dünndarm- und Dickdarmstück ist ohne wesentliche Schädigung der Ernährung ja schon öfters weggenommen worden[2]).

Im Besonderen werden sich für Behandlung mit Darmresection übergrosse Brüche eignen, deren Inhalt Dickdarm ist, die Brüche, die die Franzosen als Hernies par glissement bezeichnen. In solchen Fällen sind Enterektomien schon öfters mit Erfolg gemacht worden, so von Bruce Clarke (1893)[3]) von E. Julliard (1895)[4]).

---

[1]) Chiari, H., Prager med. Wochenschrift. 1888. No. 14.

[2]) R. Trzebicky, Ueber die Grenzen der Zulässigkeit der Dünndarmresection. Dieses Archiv. 1894. Bd. 48. S. 54.

[3]) W. Bruce Clarke, A case of excision of the Caecum, in which the two ends of the divided Bowel were succesfully united by a continuous suture. Transactions of the clinical society of London. 1893. Bd. 26. S. 200 (es handelte sich um einen 4 Jahre alten Knaben).

[4]) E. Julliard, Deux cas d'entérectomie pour la cure radicale des hernies non étranglées. IX Congrès de Chirurgie. Paris 1895. p. 453. 55jähr. Mann. Seit 9 Jahren bestehende, unreponirbare, sehr schmerzhafte Leistenhernie, die bis zu den Knien herabreicht. 47 cm Dickdarm werden resecirt, auch der Hoden weggenommen. — 62jähr. Mann. Hernie derselben Art und Grösse. 49 cm Dickdarm werden resecirt. — Beide Männer werden vollständig geheilt, auch wieder arbeitsfähig.

Bei Incarceration, die zur Gangrän in übergrossen Brüchen führte, wird Resection sogar das einzige sein, was man mit einiger Aussicht auf Erfolg machen kann. Von derartigen Operationen berichten z. B. Kocher[1]) (1886), Kosinski[2]) (1893), W. Koch[3]) (1896).

Ich selbst habe bisher keinen Fall gefunden, in dem die Verhältnisse mir gestatteten solch heroisches Verfahren anzuwenden.

Ich habe bisher nur mit kleineren operativen Mitteln gearbeitet.

In manchen Fällen, besonders dann, wenn es sich um alte, decrepide Menschen handelt, wenn die Kothstauung allzu lang andauerte, ist es sehr zweckmässig, dass man an dem in den Bruch eintretenden Theil des Darmes eine Fistel anlegt, also eine, wenn in Localanästhesie ausgeführt, auch für den entkräftetsten Menschen absolut ungefährliche Operation macht.

Man bildet die Fistel nur klein, so wie sie die Spitze eines mittelgrossen Paquelinbrenners bewirkt. Sie soll nur einen Theil des Darminhaltes ableiten; sie soll eigentlich nur als eine Art Sicherheitsventil wirken. Ich beobachtete Patienten solcher Art, die seit Jahr und Tag mit solchen Darmfisteln gehen. Für gewöhnlich entleert sich aus derselben nichts oder nur so wenig, dass der gewöhnliche Pelottenapparat vor grösserer Beschmutzung schützt. Dann eines Tages, wohl eben dann, wenn sonst Kothstauung im Bruch mit ihren Folgen eintreten würde, fliesst reichlich Koth aus der Fistel ab.

Selbstverständlich ist der Träger einer solchen Fistel in mancher Beziehung in übler Lage. Mancher der von mir so Operirten, der die Gefahr, in der sein Leben war, nicht richtig schätzte, wird glauben, aus der Scylla in die Charybdis gefallen zu sein.

Wenn die Kräfte der Hernienkranken für eine grössere Operation ausreichen, wenn man handeln kann ohne durch die Noth des Augenblickes gezwungen zu sein, wird man mehr thun können. Dann ist die theilweise Darmausschaltung, die nach Lapa-

[1]) Correspondenzblatt für Schweizer Aerzte. 1886. No. 5.
[2]) Medycyna. 1893. No. 34.
[3]) Deutsche Zeitschrift für Chirurgie. 1896. Bd. 43. S. 119.

rotomie auszuführende Anastomosenbildung zwischen dem zum Bruch führenden und dem von diesem abführenden Darmtheil am Platz.

Die Technik solcher Operation bedarf keiner Erörterung. Bei Leisten-, bei Schenkelbrüchen wird man durch Schnitt oberhalb des Poupart'schen Bandes, bei Nabelbrüchen in gleicher Weise wie bei der Condamin'schen Operation vorgehend sich zu den zu anastomosirenden Darmtheilen einen Weg bahnen.

Gewiss wird man mit den von mir an letzter Stelle genannten Operationen das Wachsen der Brüche nicht völlig verhindern, das Eintreten von Incarceration nicht sicher vermeiden können. Aber nach meiner Erfahrung können durch sie die Beschwerden und die Gefahren übergrosser Brüche verringert werden.

Das wäre es, was ich zu diesem Thema zu sagen hätte.

Wer Besseres weiss, der möge es mittheilen. Er wird dann nicht nur zum Wohle solcher Kranken beitragen. Er wird auch die Chirurgen aus den Nothlagen, die ihnen solche bereiten, befreien.

III.

Ueber Ureteren- und Blasenresectionen bei ausgedehnten Uteruscarcinomen.[1]

Von

Professor A. Depage und **Dr. L. Mayer,**

Vorst. der II. chirurg. Univ.-Klinik. Assistent am Hospital St. Jean (Brüssel).

(Mit 4 Figuren im Text.)

Bis zu den letzten Jahren wurde die Verletzung eines Ureters im Verlaufe einer Uterusexstirpation als eine schwere Complication betrachtet und das Abpräpariren der Harnleiter bei ausgedehnten Uteruscarcinomen bildete stets den gefährlichsten Moment der Operation.

So schrieb z. B. F. Krause (57)[2] in einer vor wenigen Jahren veröffentlichten Arbeit über die Chirurgie der Uretern folgendes:

„Es widerspricht nun eigentlich unseren allgemeinen Anschauungen über Entfernung bösartiger Geschwülste, dass wir so dicht von der Neubildung umwachsene Theile, wie es die Harnleiter häufig sind, auch wenn ihre Wand gesund erscheint, von der Exstirpation ausschliessen. Der Grund hierfür liegt eben in der neuen Gefahr, welche jede Ureterverletzung der an sich ja schon sehr eingreifenden Operationen hinzufügt. Wenn wir in der Technik der Uretereinpflanzung in die Blase weiter vorwärts kommen, wird sich auch jene Gefahr vermindern und wir werden dann weniger Bedenken tragen, die vom Carcinom umwachsenen Ureterabschnitte mit fortzunehmen."

Seitdem haben, den Mittheilungen von Blazy (35) und von Novaro (cf. 79) zufolge, eine beträchtliche Anzahl einzelner Fälle

[1] Vorgetragen am 4. Sitzungstage des XXXIII. Congresses der Deutschen Gesellschaft für Chirurgie zu Berlin, 9. April 1904.

[2] Die kleinen Ziffern im Text beziehen sich auf das am Schlusse befindliche Litteraturverzeichniss.

und zusammenfassender Arbeiten den Beweis erbracht, dass die Einnähung des Ureters in die Blase, sei es im Verlaufe einer gynäkologischen Operation, in welcher er verletzt wurde, sei es zur Heilung einer Ureterovaginalfistel, eine durchaus gefahrlose Operation ist.

Trotzdem sind die meisten Chirurgen noch nicht genügend davon überzeugt, dass, wenn zur ausgiebigen Entfernung eines ausgedehnten Uteruscarcinoms die Resection beider Ureteren und der Blasenwand als nöthig erscheint, man diesen Eingriff ohne besondere Bedenken unternehmen kann.

Chalot (81), Lotheisen (61), Halban (107), Bakes (108), Franz und Graf (48) sind unseres Wissens die Einzigen, die absichtlich einen von der Geschwulst umwachsenen Harnleiter resecirt haben; wir haben aber nur einen einzigen Fall von Sampson[1]) berichtet gefunden, in welchem die beiden Harnleiter resecirt und mit Erfolg in die Blase neueingenäht worden sind. Deswegen möchten wir uns erlauben, die zwei folgenden Krankengeschichten (Fall I und II), hier kurz anzuführen, da wir bei diesen Patienten jene Operation mit sehr gutem Erfolg ausgeführt haben.

Fall I. L . . ., Adele, 46 Jahre alt. Eintritt 9. 2. 04.

Anamnese: Belanglos. Für Lues und Potus kein Anhaltspunkt. Die Menses, die zuerst im 16. Lebensjahr auftraten, waren bis vor etwa einem Jahre stets regelmässig von vierwöchentlichem Typus und dreitägiger Dauer, nie schmerzhaft, aber reichlich. Patientin hat zwei gesunde Kinder; beide Geburten und Wochenbetten verliefen normal.

Seit einem Jahre leidet die Patientin an beinahe anhaltenden Blutungen, die zeitweilig sehr profus werden und von krampfartigen, in den letzten Monaten ziehenden, ins Kreuz ausstrahlenden Schmerzen im Hypogastrium begleitet sind. Seit Anfang ihrer Krankheit will Patientin stark abgemagert sein. Sie klagt auch über Dys- und Pollakiurie. Mittelgrosse, kräftig gebaute Frau von blasser Gesichtsfarbe und mässigem Ernährungszustande.

Bei der Untersuchung des Abdomens ist nichts Besonderes zu erwähnen; man fühlt nur undeutlich kleine, harte, bewegliche Drüsen in der Tiefe des Beckens.

Die Untersuchung per vaginam ergiebt eine abnorm harte Portio, die durch in ihrer Wandung entwickelte harte Knollen trichterförmig gestaltet ist.

[1]) Franz (10. Congress der deutschen Ges. f. Gynäk., Juli 1903) und Sampson (Johns Hopkins Hospital Bulletin, December 1902) haben, unabhängig von einander, eine Methode der Ureterocystoneostomie beschrieben, welche der von uns schon im October 1902 (Fall IV) ausgeführten Technik sehr ähnlich ist. Es ist wohl kaum nöthig zu erwähnen, dass ihre Arbeiten uns erst kürzlich bekannt geworden sind.

Bei combinirter Untersuchung erweist sich der Uterus vergrössert, ca. faustgross, hart, auf Druck sehr empfindlich, aber gut beweglich. Im rechten Parametrium fühlt man auch undeutlich umschriebene Härten, das linke Parametrium scheint normal. Von der Untersuchung der Brust- und Bauchorgane sei nur kurz eine nicht unbedenkliche Erweiterung der Aorta angeführt; bedeutende Arteriosklerose der peripheren Gefässe; Puls sehr langsam, etwa 48 p. M. Harn enthält kein Eiweiss.

Diagnose: Carcinoma uteri.

Am 16. 2. 04 wurde Patientin operirt. Da zweifellos die Geschwulst ziemlich ausgedehnt sein musste, machte Herr Dr. Depage unter Chloroformnarkose mit der üblichen Asepsis und in Beckenhochlagerung nach Trendelenburg die abdominale totale Hysterektomie mit Exstirpation des infiltrirten Nachbargewebes, Resection eines 3—4 cm langen Stückes beider Ureteren und der hinteren Blasenwand, Ureterocystoneostomie nach dem unten beschriebenen Verfahren. Wundhöhle mit Jodoformgaze tamponirt und diese in die Vagina geleitet. Abschliessen des Peritonealcavum. Etagennaht der Bauchdecken. Aseptischer Verband. Dauerkatheter in die Blase. Dauer der Operation $^3/_4$ Stunden.

Am nächsten Tage wurden 600 g etwas blutig gefärbten Urins entleert. Vom 7. Tage an wurde der Dauerkatheter entfernt und die Blase wegen der durch die Sonde etwas gesteigerten Cystitis zweimal täglich mit Borsäure ausgespült. Am 10. Tag wurden die zur Hautnaht gebrauchten Michel'schen Agraffes abgenommen und die Patientin verliess das Krankenhaus vollständig geheilt am 21. 3.

Die mikroskopische Untersuchung des Tumors ergab Adenocarcinoma uteri.

Fall II. P..., Clémence, 52jährig, trat in das Hospital St. Jean am 16. 3. 04 ein.

Anamnese: Patientin ist hereditär nicht belastet und will nie krank gewesen sein. Seit 2 Monaten ist es ihr aufgefallen, dass ihr Leib an Umfang stark zugenommen hat, so dass sie sich in letzter Zeit kaum mehr bewegen kann. Seit der Zeit ist sie stark abgemagert. Schmerzen waren nie vorhanden. Menses waren im 17. Lebensjahre aufgetreten, stets regelmässig und schmerzlos. Menopause mit 46 Jahren; 7 normale Geburten. In den letzten Wochen Kurzathmigkeit und Erbrechen nach den Mahlzeiten.

Status praesens: Mittelgrosse, schwächlich gebaute Frau von gelber Hautfarbe und kachektischem Aussehen; ziemlich schlechter Ernährungszustand. Cyanose der Extremitäten. Abdomen stark aufgetrieben, Bauchform oval, erinnert an eine 9monatige Schwangerschaft. Caput Medusae nicht vorhanden. Ascites deutlich nachweisbar. Dämpfung bis zweiquerfingerbreit oberhalb des Nabels. Per vaginam nichts Besonderes.

Diagnose: Der Habitus, das schnelle Fortschreiten des Leidens und das Fehlen sonstiger positiver Befunde führten zu der Diagnose: Carcinoma ovarii.

Die am 21. 3. 04 ausgeführte Operation bestätigte diese Diagnose. In Chloroformnarkose und nach üblicher Desinficirung des Abdomens und der Vagina wurde, in Beckenhochlagerung nach Trendelenburg, von Herrn

Assistenten Lemoine ein Paramedianschnitt von dicht oberhalb der Symphyse bis zum Nabel geführt und die Bauchhöhle transmusculär eröffnet. Nach Abfliessen mehrerer Liter hellgelber Flüssigkeit konnte der etwa kindskopfgrosse linke Eierstock hervorgezogen werden. Es zeigte sich nun, dass der rechte Eierstock und beide Ligam. lata gleichfalls infiltrirt waren und es wurde sogleich die totale Hysterektomie mit Evidement des Beckens ausgeführt. Da beide Ureteren in Mitleidenschaft gezogen waren, wurden sie in einer Länge von etwa 3—4 cm resecirt, sowie die an dem Uterus schwer verwachsene Blasenwand. Ureterocystoneostomie nach der Methode von Depage. Jodoformgazetampon per vaginam herausgeleitet. Abschliessen der Peritonealhöhle. Bauchdeckennaht en masse. Aseptischer Verband. Dauerkatheter in die Blase. Dauer der Operation $1^3/_4$ Stunden. Verlauf nach der Operation ohne Besonderheiten. Die Patientin ist noch in Behandlung, aber ihr Zustand ist sehr befriedigend. Harnmenge ungefähr 700 g pro die.

Diese zwei Krankengeschichten bieten mehrere interessante Gesichtspunkte.

I. Prognose der Ureterocystoneostomie.

Wir hatten uns dazu entschlossen, die zwei Harnleiter zu reseciren, erstens, weil wir uns im allgemeinen bei der Exstirpation bösartiger Geschwülste stets bemühen, die kranke Stelle weit zu überschreiten und die infiltrirten Gewebe in einer Masse mit dem Tumor zu entfernen. Zweitens war es uns in mehreren Fällen, wo wir die Operation einseitig ausgeführt hatten, aufgefallen, wie leicht und schnell unsere Patienten geheilt waren.

Den Beweis hierfür sollen die drei folgenden Krankengeschichten bringen; in den zwei ersten (Fall III und Fall IV) wurde jedesmal ein in der Geschwulst eingebetteter Ureter resecirt und in die Blase neu eingepflanzt, in dem dritten, haben wir die $^2/_3$ der mit einem enormen Fibrom intim verwachsenen Blase resecirt. Sämmtliche Kranken sind geheilt entlassen worden.

Fall III. E . . ., Marie, Arbeitsfrau, 33 Jahre alt, tritt ins Hospital St. Jean am 27. 1. 04 ein.

Die Anamnese ergiebt weder hereditäre, noch persönliche Belastung. Menses seit dem 16. Lebensjahr, stets regelmässig; keine Schwangerschaft. — Vor 8 Tagen starke Metrorrhagie während 3 Tage anhaltend. Seit einem Monat starke Abmagerung.

Status praesens (kurz zusammengefasst): Ueber mittelgrosse, kräftig gebaute Frau von fahler Hautfarbe. Leichte Cyanose der Extremitäten und der sichtbaren Schleimhäute. Am Abdomen nichts Besonderes. Untersuchung per vaginam ergiebt den charakteristischen Befund eines ulcerösen Carcinoms der Portio. Die Blutung ist so stark, dass eine Tamponade nöthig ist.

Operation am 29. 1. 04. Abdominale totale Hysterektomie. Resection eines 5 cm langen Stückes des rechten Harnleiters. Ureterocystoneostomie nach der üblichen Methode. Etagennaht der Bauchdecken. Dauerkatheter in die Blase. Aseptischer Verband. — Am nächsten Tag beträgt die etwas blutige Urinmenge 600 g. Vom 8. 2. 04 urinirt Patientin spontan, täglich 1500 bis 1800 g. Geringe Bauchdeckeneiterung; am 29. 2. 04 ist die Wunde geheilt und die Patientin steht auf. Gegen die bestehende Cystitis täglich Borsäureausspülung der Blase. Am 6. 3. 04 verlässt Patientin das Spital, völlig geheilt; der Harn ist klar und enthält kein Eiweiss.

Fall IV. L..., Marie, 56 Jahre alt. Eintritt 9. 10. 02.

Anamnese: Bis auf einen an Lungentuberculose gestorbenen Bruder ohne Besonderheiten. Menses vom 13. Lebensjahr an, immer regelmässig, reichlich und schmerzhaft. Zwei normale Geburten. Menopause ohne Beschwerden vor 5 Jahren. — Seit 8 Monaten profuse Blutungen während 2 bis 3 Tagen und von Schmerzen im Epigastrium begleitet. Bettruhe und warme Ausspülungen erfolglos.

Status praesens: Mittelgrosse, nicht abgemagerte, etwas fahl aussehende Frau von relativ gutem Ernährungszustand. — Abdomen normal. Portio uteri hart, hypertrophisch, leicht blutend; vordere Lippe des Muttermundes ulcerirt; harter Knoten in der Wand.

Diagnose: Papillärer Uteruskrebs von der Portio vaginalis ausgehend.

Operation: 13. 10. 02. Asepsis. Chloroformnarkose. Beckenhochlagerung nach Trendelenburg. Schnitt in der Linea alba dicht über der Symphyse beginnend, bis etwas über die Nabelhöhle (links) reichend. Totale Hysterektomie. Da der linke Ureter in der Nähe der Vagina von dem infiltrirten Gewebe dicht umhüllt ist, wird ein $5\,^1/_2$ cm langes Stück desselben resecirt; die hintere Blasenwand, die mit dem Uterus stark verwachsen, ist bei dessen Exstirpation mit abgetragen worden. Etagennaht der Blase. Einnähen des centralen Endes des Ureters in die Blase. Tamponade der Wundhöhle. Zunähen des Peritoneums. Etagennaht der Bauchdecken. Aseptischer Verband. Dauerkatheter in die Blase. — Am 3. Tag nach der Operation wurde der Dauerkatheter entfernt und die Blase mit dem Leblerc'schen Apparat fortwährend gespült. Das Befinden der Patientin wurde zweimal durch Auftreten von Bronchopneumonie sehr beeinträchtigt. Am 22. 10. wurden die Ausspülungen der Blase unterbrochen und am 10. 11. konnte sie geheilt das Spital verlassen. Ihr Allgemeinbefinden war sehr gebessert und der locale Zustand sehr befriedigend.

Etwa 8 Monate später bekam sie Schmerzen beim Uriniren und der Harn wurde trüb und blutig. Am 20. 11. 03 wurde per vaginam ein taubeneidicker Blasenstein entfernt, in dessen Mitte sich ein Seidenfaden befand. Entsprechende Behandlung der Cystitis. Glatte Heilung.

Fall V. C..., Celine, Nähterin, 45 Jahre alt. Eintritt in Herrn Depage's Privatklinik am 12. 2. 03.

Anamnese: Belanglos. Seit 2 Jahren sind die sonst vom $13\,^1/_2$ Lebensjahre an regelmässigen Menses reichlicher geworden. Im November 1902 ohne

bekannte Ursache profuse Blutung während 8 Tage. Vor 14 Tagen Anschwellen des linken Fusses, des Beins und des Knies. Keine Schmerzen.

Status praesens: Abdomen stark entwickelt, ähnlich einer 7monatigen Schwangerschaft. Haut normal. Die Percussion ergiebt eine bis 5 cm oberhalb des Nabels reichende Dämpfung, convex nach oben. Bei der Palpation des Bauches fühlt man einen voluminösen, wenig beweglichen, ziemlich weichen Tumor, der sich in die Tiefe des Beckens fortsetzt. Ascites deutlich vorhanden. Per vaginam ist es leicht festzustellen, dass der Tumor von dem Uterus ausgeht. Allgemeinbefinden recht gut. Brust- und Bauchorgane normal. Die Blase ist stark nach vorne verlegt. Pollakiurie aber keine Dysurie.

Diagnose: Voluminöses Uterusfibrom.

Operation: 14. 2. 03. Exstirpation des Tumors. Abdominale totale Hysterektomie. Resection und Naht der Blase. Chloroformnarkose. Paramediane Koeliotomie; bei Eröffnung des Bauches erscheint eine kopfgrosse Geschwulst, nach allen Seiten stark verwachsen; Lospräpariren der Serosa, wobei sich zeigt, dass die Blase, die auf der Convexität des Tumors ganz ausgebreitet war, in ihrer ganzen hinteren Wand zerrissen worden ist. Trotzdem wird der Tumor schnell herausgeschält und die totale Hysterektomie nach üblichem Vorgehen vollendet. Wundhöhle tamponirt. Die Blasenöffnung wird dann durch zwei fortlaufende Seitennähte geschlossen und ein Jodoformgazetampon von der Wundfläche durch die Vagina herausgeleitet. Abschliessen des Peritonealcavum. Etagennaht der Bauchdecken. Aseptischer Verband. Dauerkatheter in die Blase.

Normaler Verlauf: Am 2. 3. 03 wurde der Dauerkatheter entfernt. Der Harn war klar und frei von Eiweiss. Patientin verliess das „Sanatorium" geheilt am 14. 3. 03. Etwa 4 Monate später wurde der Harn blutig, dann eitrig; cystoskopisch wurde ein nussgrosser Blasenstein nachgewiesen, der am 20. 11. 03 per vaginam exstirpirt wurde. Entsprechende Behandlung der Cystitis. Am 12. 12. 03 geheilt entlassen.

Abgesehen von unseren persönlichen Erfahrungen aus den vier angegebenen Fällen von Ureterocystoneostomia — wovon zwei beiderseitig, — welche alle glatt verliefen, beweist auch die Literatur die günstige Prognose dieser Operation. Sokoloff (72) hat die 28 bis zum Jahre 1899 publicirten Fälle von Ureterocystoneostomie wegen Ureterovaginalfisteln gesammelt und findet einen Procentsatz von 10,7 Mortalität. Dabei müsse aber in Betracht gezogen werden, dass sich die Operation im Entwickelungsstadium befand, und dass der letale Ausgang nicht immer auf Kosten der Operation zu setzen gewesen wäre. Eine Uebersicht der chirurgischen Literatur der 5 letzten Jahre hat uns Gelegenheit gegeben, 60 neue Fälle von Einpflanzung des Harnleiters in die Blase zusammen zu stellen. Sie können wie folgt eingetheilt werden:

1. Ureterocystoneostomia wegen Ureterenfisteln: 25 Fälle mit 1 Todesfall. Operateure: Israël (51, 52), Bertazzoli (in 36), Poppert (citirt von Buschbeck: 40), Bremken (38), Calderini (41), Chiaventone (42), Delagénière (in 36), Garovi (47), Krug (58), Fritsch (in Stöckel's Arbeit: 16), Lichtenauer (60), Martin (62), Pernice (64), Pestalozza (in 36), Racoviceanu (67), Routier (70)[1]), Saenger (71), Thiry (citirt in Boari: 36), Neumann[2]).

2. Ureterocystoneostomia wegen Verletzung eines Harnleiters im Verlaufe einer gynäkologischen Operation oder einer Blasenresection: 24 Fälle, wovon 5 mit letalem Ausgang.

Operateure: Amann (34)[3]), Bremken (38), Brin (2), Delaunay (44), Fritsch (45), Hünner (50), Leguerne (59), Mac Monagle (12), Onufrowitsch (103), Noble (13), Poppert (in Buschbeck: 40), Verhoogen (74), Wertheim (75).

3. Anastomosenbildung zwischen Blase und Ureter in Folge absichtlicher Resection: 9 Fälle, worunter ein Todesfall.

Operateure: Chalot (81), Graf (48), Lotheisen (61)[4]), Franz, Sampson, Halban, Bakes.

Ausserdem verfügen wir noch über 4 Fälle, welche Herr Prof. Rouffart operirte und deren Krankengeschichte er die Güte hatte, uns zur Publication zu überlassen. Bei diesen Patienten führte Herr Prof. Rouffart die Ureterocystoneostomie nach der von ihm im Jahre 1894[5]) beschriebenen Methode aus; nur in Fall VII benutzte er mit grosser Befriedigung die Technik von Depage.

Fall VI. P., Josephine, 40 Jahre alt. Eintritt 3. 9. 03. Patientin ist hereditär nicht belastet und will nie krank gewesen sein. Menses seit dem 15. Lebensjahr regelmässig, zuletzt am 29. 8. 03 sehr reichlich und übelriechend; seit 2—3 Jahren weisser Fluss; Metrorrhagien seit 3 Monaten; 4 normale Geburten, 2 Abortus.

---

[1]) Ein früherer Fall desselben Chirurgen ist bei Sokoloff referirt.

[2]) Neumann, P. H., Obstetrische Uretercervixfistel; Uretero-cysto-anastomosis nach Mackenrodt. Tod. (Refer. im Centralbl. f. Gynäk. 1904. No. 12, S. 402).

[3]) Zwei frühere Fälle desselben Chirurgen sind von Sokoloff angegeben.

[4]) Lotheisen hat 44 Fälle, wovon ein persönlicher, gesammelt mit einer Mortalität von 9,09%. Seine Statistik enthält alle von Sokoloff angeführten Fälle.

[5]) Dieser Fall ist unter No. 6 bei Sokoloff (72) referirt.

Allgemeinbefinden gut, keine Abmagerung. Portio uteri höckerig, sehr hart.

Diagnose: Carcinoma uteri.

Operation am 7. 9. 03. Vaginale Hysterektomie, während welcher der rechte Ureter durchtrennt und in der Tiefe der Vagina fixirt wird.

Am 15. 10. 03. Zur Beseitigung der Ureterovaginalfistel wurde eine Laparotomie vorgenommen. Exstirpation dicker metastatischer Drüsen, Abpräpariren des durchtrennten Ureters aus der Vaginalnarbe. Einpflanzung in die Blase. Abschliessen des Peritoneums. Dauerkatheter im Ureter und in der Blase. Verband.

Am 17. 11. 03 verlässt Patientin das Krankenhaus völlig geheilt.

Fall VII. K., Nina, 34 Jahre alt. Eintritt 8. 3. 04. Anamnestisch ist aus der Heredität nichts Besonderes zu erwähnen. Vor zwei Jahren linksseitige Ovariotomie. Menses seit 5 Jahren, zweimonatlich, zuletzt am 9. 2. 04. Seit 2 Jahren weisser Fluss und Leibschmerzen.

Diagnose: Metritis, Ovarosalpingitis rechts.

Operation: 23. 3. 04. Bauchschnitt. Nach Ablösen zahlreicher Verwachsungen Uterusexstirpation; bei Abtrennung des rechten Ligamentum latum zeigt sich, dass dasselbe ein Ovarium supplementarium enthält, auf dessen Oberfläche der rechte Ureter wie in einer Rinne eingebettet liegt. In Folge dieser abnormen Verhältnisse wurde der Ureter während der Hysterektomie verletzt; er wurde quer durchtrennt und in die Blase eingenäht. Dauerkatheter in den Ureter und in die Blase. Jodoformgaze-Tamponade der Wundhöhle. Abschliessen des Peritoneums. Bauchdeckennaht. Verband.

Am 9. Tage wurde der Katheter, am 10. die Fäden entfernt. Wundheilung per primam intentionem.

Fall VIII. V., Zoé, $22^1/_2$ Jahr alt, Dienstmädchen, wegen doppelseitiger eitriger Salpingitis ins Krankenhaus eingetreten. Am 6. August 1895 vaginale Hysterektomie; in Folge zweimaligen Abreissens der Klemmen wurde das linke Ovarium zurückgelassen. Vom 8. Tage an wurde Urin per vaginam verloren. Am 4. September zeigten sich Darmstörungen und am nächsten Tage trat unter hohem Fieber Erbrechen auf. Bei der Untersuchung der Vagina gelang es Prof. Rouffart die Uretereinmündung aufzufinden und eine Pawlick'sche Sonde in dieselbe einzuführen; der tropfenweise abfliessende Urin enthielt weisse und rothe Blutkörperchen. Es wurde nun sofort zur Laparotomie übergegangen. Nach Exstirpation des zurückgelassenen linken Ovariums wurde der Ureter von der Vaginalnarbe abgelöst und nach der Rouffart'schen Methode auf die Blase implantirt. Der eingelegte Dauerkatheter musste schon am nächsten Tage entfernt werden. Wundverlauf normal. Die Cystitis mit Ausspülungen behandelt, besserte sich schnell. Vom 12. September an urinirt Pat. spontan. Völlige Heilung.

Fall IX.[1]) E. F., 24jähr. Dienstmädchen. Menses seit dem 14. Lebensjahr, immer unregelmässig; ein Partus vor $1^1/_2$ Jahren. Seitdem Schmerzen im Unterleib und weisser Fluss.

[1]) Fall VIII und IX sind bereits von E. Martin (63) im Journal Médical de Bruxelles referirt worden. Alle anderen Fälle sind noch nicht veröffentlicht worden.

Mit der Diagnose eines doppelseitigen Pyosalpinx in das Spital aufgenommen. Vaginale Hysterektomie am 29. Juli 1896. Am 11. Tage p. o. wurde der Urin per vaginam entleert; die Blase functionirte absolut nicht mehr, woraus eine Durchtrennung beider Ureteren zu entnehmen war. Der Harn enthielt zahlreiche Cylinder und Nierenepithel. Laparotomie am 22. September. Der linke, an der Vaginalnarbe adhärente Harnleiter wurde leicht aufgefunden, freigelöst und in die Blase eingepflanzt. Rechts konnte man weder Ureter noch Niere auffinden. Das Fieber hielt nach der Operation an; die Harnmenge betrug zwar 800 g bis 1200 g, er war aber stark eitrig.. Der Zustand verschlimmerte sich schnell und Patientin starb im Coma am 11. October.

Die Autopsie zeigte, dass die Blasenanastomose sehr gut gehalten hatte; die linke, stark vergrösserte, 1120 g wiegende Niere befand sich im Stadium der eitrigen Nephritis. Die rechte Niere, ca. mandelgross, war völlig drüsenlos und unthätig. Diesen abnormen anatomischen Verhältnissen sind wohl die schweren Folgen der Fistelbildung und der letale Ausgang zuzuschreiben.

Fassen wir diese verschiedenen Fälle zusammen, so ergiebt sich eine Mortalität von 11,77 pCt. (8 auf 68).

In Wirklichkeit müssen aber davon ein von Mac Monagle und zwei von Noble berichtete Todesfälle, sowie derjenige von Rouffart abgerechnet werden, da sie gewiss nicht in Folge der Operation eingetreten sind; so wäre der Procentsatz auf etwa 5,9 pCt. reducirt.

Uebrigens, um die Gefahr der Ureterocystoneostomia richtig zu schätzen, ist es richtiger, nur diejenigen Fälle zu berücksichtigen, in welchen sie zur Heilung einer Ureterfistel vorgenommen wurde, und da finden wir, abgesehen von dem Falle IX Rouffart's, wo der Tod trotz der Operation erfolgte, keinen einzigen letal endenden Fall, mit Ausnahme desjenigen Neumann's.

II. Technik der Ureterocystoneostomie. Es würde den Rahmen unserer Abhandlung weit überschreiten, wollten wir die verschiedenen vorgeschlagenen Verfahren auch nur kurz schildern. Es sei nur erwähnt, dass sie in drei Hauptgruppen zerfallen:

A. Anastomosenbildung zwischen Ureter und Blase durch Einführung einer Gummisonde oder eines Metallkatheters. Diese Methode übten Bazy (35), Novaro (in 36), Boldt (37), Gallet (23), Podrès (65), Reynolds (68), Rouffart (69) etc. Sie wird intraperitoneal (Büdinger-Witzel) und extraperitoneal (Israël-Mackenrodt) ausgeführt.

B. Einnähen des Harnleiters in die Blase mittels eines Knopfes oder eines Röhrchens: z. B. die von Boari (36), Chalot (81), Chiaventone (42), Taddei (30) u. A. angegebenen Apparate.

C. Anastomosirung durch directe Naht, wie sie Lotheisen (61) ausführte. Die Methode von Depage gehört zu dieser Gruppe und besteht aus folgenden Maassregeln.

Nachdem der Ureter in einer Péan'schen Klemme gefasst worden ist, wird er 2 cm bis 6 cm oberhalb seiner Einmündung in die Blase, weit ausserhalb der infiltrirten Gewebe, durchtrennt; der periphere Stumpf wird ohne Ligatur gelassen, da durch die Untersuchungen von Courtade und Guyon (4) festgestellt wurde, dass die Gefahr einer Regurgitation nicht zu befürchten ist.

Das Ende des oberen Stückes wird schräge abgeschnitten und ein genügender Theil des Ureters vom Peritoneum freigelegt, um leicht an die Blase angelegt werden zu können. Dieses Abpräpariren bietet keine Gefahr von Nekrose, da durch die Untersuchungen von Margarucci (11) bewiesen ist, dass der Ureter eine von der Blase und dem periureteralen Gewebe unabhängige Blutversorgung besitzt. Nach Monaro (26) kann er sogar in einer 12—13 cm langen Strecke isolirt werden, ohne dass Nekrose eintritt; nur muss er vom Peritoneum überdeckt werden[1]).

Am geeignetsten Punkte der Blase wird dann ein kleiner, knopflochartiger Einschnitt durch die ganze Wand gemacht, durch welchen der centrale Stumpf des Ureters, nachdem sein schräg abgeschnittenes Ende mit einem Seidenfaden No. 0 durchstochen worden ist, in die Blase eingestülpt wird; die zwei auf Hagedorn'schen Nadeln eingefädelten Enden des Fadens werden von innen nach aussen, ca. 15 mm von dem Knopfloch, durch die Blase geführt und an der Aussenseite zugeknüpft (Fig. 1). Diese sehr sichere und einfache Art der Fixation erinnert an die Versorgung des Bruchsacks in der Barker'schen Methode der Leistenbruchoperation.

Nachdem der Harnleiter im Innern der Blase fixirt ist, wird eine fortlaufende Seidennaht No. 1, etwas nach innen von dem

[1]) In seiner jüngst erschienenen Arbeit resumirt Garovi in folgendem Satz die Resultate Margarucci's: „Senza negare ilcontributo dei rami vescicali nella porzione piu bassa dell' uretere, e di qualche ramuscolo della spermatica nella porzione media di esso, la sorgente principale nutritizia proviene dall' arteria renale, e la dispozizione dei vasi sanguigni e tale che l'uretere, fornito di circolazione propria, può impunemente essere dissociato dai tessuti circonvicini senza che la sua nutrizione venga menomamenta compromessa (47 Seite 5).

Auch haben Chrobak (3) und Rühl (15) über Fälle berichtet, wo der Ureter, ohne nekrotisch zu werden, auf 8 cm und 7 cm abpräparirt wurde.

Knopfloch beginnend, auf die Serosa angelegt und ziemlich weit auf den Ureter fortgesetzt (Fig. 2), sodass dieser in einen wahren seroserösen Tunnel eingebettet wird (Fig. 3 und 4).

Ist die Blasenöffnung ein wenig zu breit gemacht worden, so nimmt man auf eine kleine Strecke die Muscularis mit in die Naht.

Wenn, im Verlaufe der vorausgegangenen Operation, die Blase auch resecirt worden ist, so wird dieselbe, vor Beginn der Anastomosirung, durch zwei Etagennähte verschlossen.

Ohne näher auf die Kritik der verschiedenen Methoden einzugehen[1]), möchten wir nur die Vorzüge, die wir dieser Technik zuschreiben zu dürfen glauben, kurz erwähnen.

1. Grosse Einfachheit, da keinerlei besondere Instrumente erforderlich sind, sodass man die Methode unvorbereitet benutzen kann. Aus diesem Grunde haben wir uns nie entschliessen können die zwar häufig recht gut erdachten Knöpfe, Sonden und speciellen Instrumente der oben angegebenen Autoren zu gebrauchen; alle besitzen den Nachtheil die Operation zu compliciren, und wir sind im Allgemeinen der Meinung, dass unser Instrumentarium auf das Nöthigste reducirt werden muss. Ausserdem können die Knöpfe, wie aus dem Fall Calderini's (41) hervorgeht, die Ursache zu Complicationen sein und die Heilung verzögern.

2. Geschwindigkeit: eine Knopfnaht und eine fortlaufende Naht nehmen gewiss nicht mehr Zeit in Anspruch, als das Anlegen und Einnähen einer Sonde oder eines Knopfes. Auch ist es bei der Methode Depage's nicht nöthig, die Blase aufzublähen oder mit Borsäure zu füllen; das Einführen eines Metallkatheters per urethram, wodurch eventuell eine Infection entstehen könnte, ist ebenfalls unnöthig.

3. Sicherheit. Da die von uns empfohlene Technik den schrägen anatomischen Verlauf des Ureters in der Blasenwand möglichst gut wiederherzustellen versucht und da der Harnleiter in einer enganliegenden serösen Scheide eingeschlossen wird, glauben wir, dass alle Garantie gegen die Gefahr einer Fistelbildung

[1]) In einer jüngst erschienenen Arbeit bespricht Stoeckel die verschiedenen Methoden; was die Technik von Franz anbetrifft, sind wir ganz seiner Meinung; dahingegen können wir uns nicht entschliessen, die Blasennaht mit Catgut zu machen. (Stoeckel, W., Die intraperitoneale Implantation des Ureters in die Blase. Ztschr. f. Geburtsh. u. Gynäk. 1904. S. 520.)

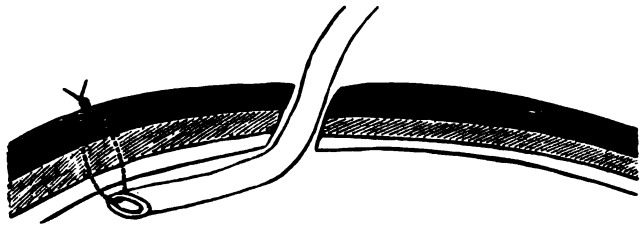

Fig. 1.



Fig. 2.

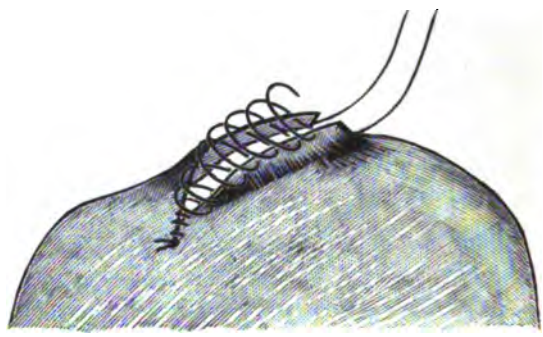

Fig. 3.

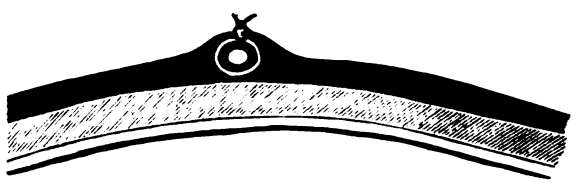

Fig. 4.

oder einer Harninfiltration geboten ist. Die glatte Heilung der vier oben referirten, in unserer Klinik operirten Patienten, dürfte wohl auch als ein Beweis hierfür angesehen werden.

Was die Infection anbelangt, genügt es, die Bauchhöhle durch

grosse sterilisirte, Perl-Schürzen zu schützen, um die Gefahr einer Peritonitis zu umgehen; die Anastomosirung geschieht dann, so zu sagen, ausserhalb der Bauchhöhle, wie bei einer Enterostomie. Die Möglichkeit, das Lumen des Ureters durch die Naht zu verschliessen, dürfte wohl, in Anbetracht der recht widerstandsfähigen Wand des Harnleiters, als ausgeschlossen angesehen werden.

III. Bei operativen Verletzungen des Ureters sind verschiedene Wege vorgeschlagen worden, um dem Harn Abfluss zu verschaffen.

a) Die directe Naht. Bei seitlichem Einriss genügt oft die einfache Naht nach der Lembert'schen Darmnaht. Bei der queren Durchtrennung galt die directe Naht für das geeignetste Verfahren, so lang die Ureterocystoneostomie nicht genügend ausgearbeitet war; Depage (22) selbst hat diese Meinung noch vor 5 Jahren vertreten und einen, auch jetzt noch geheilt gebliebenen Fall publicirt. Coe (21), Perlis (27), Bovée (19), Lavisé (25), Gallet (23), v. Gubaroff (24), Cabot (20), Rochard (29), Tauffer (31) etc. haben auch diese Methode mit Erfolg ausgeführt.

Angewandt wurden entweder die directe oder die laterale Ureteroureteroanastomose oder das Verfahren von Poggy (in 28) (Einstülpung des centralen Endes in das erweiterte vesicale Stück) oder die Methode von van Hook (17) (das centrale Stück wird durch ein Schlitz des vesicalen Stumpfes durchgezogen), oder von Reynier und Paulesco (28) (muco-mucöse Anastomosirung), oder von Bovée (schräge Anfrischung).

b) Die Einpflanzung in die Blase nach einer der oben angedeuteten Methoden.

c) Das Annähen an die Haut, von Trekaki (106) besonders empfohlen und von Le Dentu zuerst, dann von Pozzi (104), Noble (13), Seiffert (105) etc. ausgeführt. Mit einem guten Urinal kann man zuweilen ein leidliches Resultat erzielen.

d) Die Implantation in die Vagina, welche wir, mit Trekaki, als eine „infirmité dégoûtante" bezeichnen möchten.

e) Die Einpflanzung in den Darm. Sie ist besonders zur Heilung der Blasenektopie benutzt worden. Erst warm empfohlen, später gänzlich verworfen, scheint sich diese Methode gegenwärtig wieder eines gewissen Ansehens zu erfreuen; es ist gewiss eine „Spes novissima", aber in manchen Fällen hat sie doch recht befriedigende Resultate ergeben.

Die hauptsächlichste Einwendung, die gegen dieses Verfahren erhoben worden ist, ist die Gefahr einer ascendirenden Infection der Niere durch den Bacillus coli. Die Uretero-trigono-sigmoïdeostomia nach Maydl (8), die Anastomosirungsknöpfe von Chalot (81) und von Boari (79), die Methoden von Krynski (90), von Fowler (84), von Helferich (nach Angaben von Revenstorf [96]), von Barbat (78), haben versucht, dagegen anzukämpfen. Die Experimente an Thieren haben allerdings immer sehr schlechte Resultate erwiesen, so namentlich bei den Untersuchungen von Nagano (93), Peterson (94), Frank (85), Enderlen und Walbaum (83), Zeit (102).

Beim Menschen dagegen sind ermuthigende Erfolge veröffentlicht worden. Fowler hat durch seine Methode ein 6jähriges an Blasenextropie leidendes Kind geheilt. Soneira (98) stellt in einer 1899 erschienenen Dissertation 25 glücklich verlaufene Fälle zusammen. Resegotti (95), welcher zuerst in Italien die beiden Ureteren nach Maydl in das Colon implantirte, hat eine andauernde Heilung bei einem 9jährigen Knaben erzielt. Mathes (91) plublicirte zwei von v. Eiselsberg wegen Blasenectopie mit Erfolg operirte Fälle. Schnitzler (97) hat die einseitige Uretero-Colostomie ohne üble Folgen ausgeführt; dagegen verlor er nach wenigen Tagen eine wegen Vesicovaginal-Krebs durch beiderseitige Uretero-Colostomie behandelte Patientin. Unter 4 beiderseitige Implantationen der Ureteren in den Darm mittelst seines Knopfes erlangte Chalot 1 Ueberleben von 14 Monaten, 2 Septikämien, 1 Tod durch Knickung des Ureters über den Knopf. Enderlen und Walbaum in ihrem im vorigen Jahre veröffentlichten casuistischen Beitrag berichten über 68 Maydl'sche Operationen mit 22 pCt. Mortalität und über 27 Fälle directer Anastomose mit 55 pCt. Sterblichkeit. Revenstorff (96) beschreibt einen von Helferich operirten Fall, der seit einem Jahre geheilt bleibt. Wieck (101) hat ein $8^3/_4$ jähriges Kind seit $1^1/_2$ Jahren geheilt. Krause hat einen Operirten nach 13 Monaten, an aufsteigender Pyelonephritis verloren. Peterson (94) fasst 28 Fälle zusammen mit 32 pCt. Mortalität. Katz (88) hat ein nach Maydl operirtes Kind nach 8 Tagen schon an Pyelonephritis zu Grunde gehen sehen. Alexandrow (77) dagegen weist bei einer 21jährigen, schon vorher sehr häufig wegen Ureterovaginalfistel operirten Frau auf eine perfecte Heilung hin. Desgleichen

haben Casati (80), Peters (109) und Wosskresensky (110) je einen günstigen Erfolg erzielt. Die Fälle von Küster in 1891, von Chaput in 1892 und von Trendelenburg in 1895 sind so bekannt, dass wir darauf nicht näher einzugehen brauchen. Schliesslich sei noch erwähnt, dass Guinard (86) im Verlaufe einer sehr mühsamen Hysterektomie einen Ureter verletzte und ohne spätere Beschwerden in den Darm einpflanzte und dass Maydl selbst 17 Blasenextrophien nach seiner Methode zur Heilung brachte (92).

Obwohl wir also Drucbert (82) beistimmen müssen, wenn er behauptet, dass die Verpflanzung in den Darm ein Nothverfahren ist, und nicht eine zu bevorzugende Methode, so müssen wir doch nach dieser schnellen Uebersicht zugeben, dass wir damit manchmal recht Gutes erzielen können, und dass man berechtigt ist, diese Methode zu versuchen, wenn die Blasenanastomose nicht ausführbar ist, sei es, weil die Blase selbst der Sitz einer Geschwulst ist, sei es, weil die Entfernung zwischen Ureter und Blase gar zu gross ist (in letzterem Fall wird man noch versuchen, sich durch Ablösen der Blase nach Krause zu helfen).

Vor einigen Monaten hatten wir Gelegenheit die Implantation der Ureteren in den Darm wegen Blasenkrebs vorzunehmen, um unsere Patientin von den schweren während des Urinirens auftretenden Schmerzen zu befreien. Der rechte Harnleiter wurde, nach derselben Technik, die wir für die Ureterocystoneostomia angegeben haben, in das Colon ascendens, der linke in das Colon descendens eingenäht. Unsere Kranke überstand diesen Eingriff ausgezeichnet und ist seit 3 Monaten geheilt geblieben. Ihre Geschichte möchten wir kurz referiren.

Fall X. L. Ursule, 52 Jahre alt, tritt in unsere Klinik am 9. März 1902 ein. Bis auf eine vor zwei Jahren durchgemachte Lungenentzündung will P. nie krank gewesen sein. Von hereditärer Belastung ist nichts zu eruiren. Menses im 18. Lebensjahr, immer regelmässig, zuletzt vor 6 Wochen. Ein Abortus, 4 normale Geburten, die letzte vor 17 Jahren.

Anfang des Leidens vor 5 Monaten durch Dysurie, besonders Morgens. In den letzten 14 Tagen haben sich die Beschwerden beim Uriniren so gesteigert, dass mehrmals der Katheterismus wegen Retention ausgeführt werden musste. Ausser den Schmerzen beim Uriniren weiss die Kranke über nichts zu klagen.

Objectiv ist bei der ziemlich elend aussehenden Frau seitens der Brust- und Bauchorgane nichts Besonderes nachweisbar. An der Vulva besteht ein

ulcerirter Tumor, der sich ringförmig um die Urethra und an der vorderen Seite der Vagina nach hinten ausbreitet. Die Urethralöffnung ist vollständig zerstört, doch gelingt es relativ leicht die Blase zu sondiren. Durch die Untersuchung per vaginam wird festgestellt, dass die Geschwulst etwa bis zur Hälfte derselben sich erstreckt und dass der hinterste Antheil der Urethra noch nicht in Mitleidenschaft gezogen ist.

Der Uterus, etwas nach hinten verlagert, scheint normal. Der durch Sondirung gewonnene Urin ist sehr trübe, reagirt sauer, enthält reichlich Eiter, Albumen und Blasenepithel.

Diagnose: Carcinom des vorderen Theiles des Urethra.

Operation am 14. März 1902. Umschneidung und Exstirpation der Geschwulst. Resection der Urethra bis zum Sphincter vesicae und der vorderen Hälfte der anterolateralen Scheidenwand. Naht. Tamponade.

Die Folgen waren sehr einfach. Am 5. April 1902 verliess Patientin das Krankenhaus; die Wunde war zugeheilt; es bestand ein geringer Grad von Cystitis und vollständige Incontinenz.

Am 28. 12. 03 kam die Patientin wieder in unsere Behandlung. Die Incontinenz war nach ihrer Entlassung allmählig geschwunden und während 5Monaten hatte sich die Kranke recht wohl gefühlt. Aber seit etwa 6 Wochen sind die Schmerzen wieder aufgetreten und sind nach und nach ganz unerträglich geworden. Das Allgemeinbefinden hat sich ziemlich bedeutend verschlimmert. In der Clitorisgegend ist ein ca. apfelgrosses Recidiv entstanden, welches durch den fortwährend abtröpfelnden Urin derart inficirt wird, dass es einen sehr üblen Geruch verbreitet. Am 12. 1. 04 wurden, in Chloroformnarkose, die beiden Ureteren in das Colon implantirt. Desinficirung des Abdomens. Beckenhochlagerung nach Trendelenburg. Paramediane subumbilicale Laparotomie. Aufsuchen der Ureteren an dem Vorsprung der Art. und Ven. iliac. nach Ablösung des sie überdeckenden Peritoneums. Abklemmen und Durchschneiden des rechten, etwa 5 cm weit freigelösten Ureters. Zwei Darmklemmen werden an das Colon ascendens angelegt um ein keilförmiges Stück auszuschalten, in welches der Ureter nach der Depage'schen Methode implantirt wird. Dasselbe Verfahren zur Implantation des linken Ureters in das Colon descendens. Beide Anastomosen werden so ausgeführt, dass sie retroperitoneal, zwischen den Blättern des Mesenteriums liegen. Bauchdeckennaht en masse. Verband. Dauer der Operation: $^1/_2$ Stunde.

In den ersten Tagen nach der Operation 12—16 flüssige Stühle. Am 26. 1. 04 steht Patientin auf. Die Schmerzen sind ganz verschwunden; 4 bis 6 Stühle täglich. Guter Appetit. Am 31. 1. 04 verlässt sie die Klinik. Am 30. März ist ihr Zustand unverändert.

Wir haben in diesem Fall von der Exstirpation der Blase und der carcinomatösen Gewebe wegen der grossen Ausdehnung der Recidive und wegen des schlechten Allgemeinbefindens der Patientin absehen müssen. Wir haben eine nur palliative Operation ausführen können, aber sie hatte doch den doppelten Erfolg: die un-

erträglichen Schmerzen, die der Kranken den Schlaf raubten, zum Verschwinden zu bringen und die fortwährende Reizung des Tumors durch abfliessenden Urin zu verhindern. Das Resultat war ein ähnliches, wie es jeder oft bei inoperabelem Magenkrebs durch die Gastroenterostomie erzielt hat.

f) Die Implantation des Ureters in die Urethra, nach den Versuchen von Schwarz ausführbar, ist eine beim Menschen ausnahmsweise zu unternehmende Operation.

g) Von der Kolpokleisis und der früher so beliebten Nephrektomie sei schliesslich erwähnt, dass sie nur als Allerletztes in Betracht kommen.

Resumiren wir nun unsere Ausführungen, so dürfen wir wohl in dieser kurzen Arbeit folgende Schlüsse ziehen:

1. Bei ausgedehnten Uteruscarcinomen empfiehlt es sich, die mit dem infiltrirten Gewebe verwachsenen Ureteren in breiter Ausdehnung sowie den an dem Uterus adhärenten Theil der Blasenwand zu recesiren.

2. Die Uretero-cysto-neostomia nach der von uns angegebenen Methode ist eine erfolgreiche und leichte Operation. Bei ausgedehnten Uteruscarcinomen ermöglicht sie die Hysterektomie in zweckmässiger Weise zu vervollständigen.

3. In Fällen, wo die Uretero-cysto-neostomia nicht ausführbar, ist es gestattet, die Uretero-colostomie zu versuchen. Die Maydl'sche Methode scheint die empfehlenswertheste; wenn sie nicht zu benützen, kann man sich mit der Methode von Depage auch gute Resultate verschaffen.

Literaturverzeichniss der im Laufe der Arbeit angegebenen Autoren.

I. Allgemeines über die Chirurgie der Ureteren.

1. Boari, A., Chirurgia del uretere. Studio experimentale e clinico. Buch von 444 Seiten mit 126 Zeichnungen und 147 Fällen. Vorwort von Albarran. Rome 1900.
2. Brin, Implantation de l'uretère sectionné. Revue de Gynécol. et de chirurgie abdom. 1901. T. 9/10.

3. Chroback, Sitzungsbericht der geburth.-gynäkolog. Gesellsch. in Wien, 21. Februar 1893. Centralbl. f. Gynäk. 1893, No. 15. S. 346.
4. Courtade D. u. Guyon J. F. Sur le reflux du contenu vésical dans les uretères. Annales des maladies des organes génito-urinaires. 1894. p. 561—568.
5. Fritsch, Die Krankheiten der weiblichen Blase. In Veit's Handbuch der Gynäkologie. 1897.
6. Glantenay, L., Chirurgie de l'uretère. Paris, chez Henri Jouve. 1895. 293 pp.
7. Israel, J., Chirurgie du rein et de l'uretère. Französische Uebersetzung von Guillermo Rodriguez. Paris 1900. 210 pp.
8. Kocher, Ch., Manuel de chirurgie opératoire. Französische Uebersetzung von J. Stas. Anvers. Paris 1904. Chirurgie des uretères. p. 408—412.
9. Legueu, F., Chirurgie du rein et de l'uretère. Rueff 1894.
10. Liaudet, J., De l'urétérectomie partielle et totale. Paris, J. B. Bailliére. 1894. 174 pp.
11. Margaruccci, Policlinico, 15. Juli 1894.
12. Monagle, B. Mac, San Francisco. The menagement of Surgical injuries to the ureters. Amer. Journ. of the medic. Sc. 1899, December.
13. Noble, Ch. P., Clinical report upon ureteral Surgery. Transact. of the Americ. Gynec. Soc. Americ. Journ. of obstetr. Vol. XLV p. 540.
14. Rochet (Lyon), Chirurgie du rein et de l'uretère. Indications. Manuel opératoire. Thèse de Paris, G. Steinheil. 1900. 367 pp.
15. Rühl, Centralbl. f. Gynäkol. 1898. No. 39. S. 1057.
16. Stöckel, W., Ureterfisteln und Ureterverletzungen. Leipzig, Breitkopf u. Härtel. 1900. 150 Ss. — 10. Vers. d. deutschen Gesellsch. f. Gynäkol., Juni 1903.
17. Van Hook, Weller (Chicago), The surgery of the ureters; a clinical, litterary and experimental Research. Americ. med. Assoc. Wilwaukee, 8. Juni 1893.
18. Zondek (Berlin), Beitrag zur Anatomie der Ureteren und ihre Bedeutung für die Nierenchirurgie. XXXII. Congr. der deutschen Gesellsch. f. Chir. Juni 1903. Selbstbericht in Centr. f. Chir. No. 36. S. 140. 1903.

II. Ueber Ureterennaht.

19. Bovée, W., Uretero-ureteral anastomosis Annals of surgery, Januar 1897.
20. Cabot, Suture d'un uretère coupé. Guérison sans fistule. Boston. med. and surg. Journ. 11. December 1902. Ref. in Ann. d. mal. d. org. g.-u. 1903. p. 1193.
21. Coe, H., Three cases of ureteral surgery. Amer. Journ. of med. Sc. Januar 1902.
22. Depage, A., Un cas de suture de l'uretère au cours d'une hystérectomie abdominale. Société belge de chirurgie. 29. November 1899.
23. Gallet, A., Urétérorraphie. Manuel opératoire et résultat éloigné. Société belge de chirurgie. 20. Januar 1900.

24. v. Gubaroff, A. (Moskau), Ueber ein Verfahren zur Restitution des durchschnittenen Ureters vermittels directer Vernähung desselben. Centralbl. f. Chir. 1901. No. 5. S. 121—123.
25. Lavisé, Observation d'urétérorraphie. Société belge de chirurgie. 24 decembre 1898.
26. Monaro, Ueber Ureteranastomosen. Beitr. z. klin. Chir. Bd. XV, Heft 3.
27. Perlis, Zur Ureterenchirurgie. Monatschr. f. Geburtsh. u. Gynäkol. 1902. Bd. XV. S. 322.
28. Reynier, P. und Paulesco. Urétéro-anastomose. Soc. franç. de chirurgie. 9. Februar 1898.
29. Rochard, Un cas d'urétérorraphie. Soc. franç. de chir. 28. Mai. 1901.
30. Taddei, D. (Padova). L'uretero-uretero-anastomose, con uno speciale tubo di magnesio. Riforma medica 1903. No. 26.
31. Tauffer, Ueber einige Fragen der Nieren- und Ureterenchirurgie. Pest. med. chir. Presse 1893. No. 42 und 44. Refer. im Centralbl. f. Chir. 1894. No. 28. S. 671.
32. Turner, Ureternaht. Annal. of surgery 1901. 2 Sem. S. 817.
33. Urso, G., d'et Fabii, A. de, Recherches expérimentales sur l'urétéro-étero-plastique. Annales des maladies des organes génito-urinaires. 1900. No. 11. S. 1175—1178.

III. Ueber Uretero-cysto-neostomie.

34. Amann jun. J. A., Ueber Neueinpflanzung des Ureters in die Blase auf abdominalem Wege zur Heilung von Ureter-Cervicalfisteln. Münch. med. Wochenschr. 1899. No. 34.
35. Bazy, De l'urétéro-cysto-néostomie. Annal. des mal. des org. génito-urinaires. Juli 1894. p. 481—499.
36. Boari, A., L'urétéro-cysto-néostomie (étude clinique et expérimentale). Annal. des mal. des org. génito-urinaires. 1899. p. 1059—1088 u. 1144—1170.
37. Boldt, Impl. of the ureter into the bladder per abd. section for the cure of uretero-vaginal fistula. Amer. J. of obst. Januar 1896. S. 844.
38. Bremken, Deux cas d'opération d'urétéro-néo-cystostomie. Soc. médico-chirurg. d'Anvers. 19. Juli 1902.
39. Büdinger, Beiträge zur Chirurgie des Ureters. Arch. f. klin. Chirur. 1896. Bd. 47.
40. Buschbeck, Arbeiten aus der königl. Frauenklinik in Dresden. 1895. Bd. II. (Nach Lotheisen.)
41. Calderini, G., Transperitoneale Einpflanzung des Ureters in die Blase behufs Heilung der Ureter-Gebärmutterfisteln. Monatschr. f. Geburtsh. u. Gynäkol. 1899. Bd. IX. p. 174.
42. Chiaventone, U., Greffe extrapéritonéale d'un uretère sur la vessie pour le traitment d'une fistule urétérale. Annales des mal. des org. génito-urinaires. 1900. No. 5. p. 507—526.
43. Creuz, Ueber einen Fall von Resection der Harnblase mit Verlagerung des Ureters. Inaug.-Diss. Giessen 1898.

44. Delaunay (Paris), Blessure de la vessie et de l'uretère au cours d'une hystérectomie abdominale pour fibrôme à développement rétropéritonéal; suture de la vessie, urétéro-cysto-néostomie. Guérison. Congrès français de chirurgie. 1901.
45. Fritsch, Zwei Fälle von Ureterocystoneostomie nach Witzel. 71. Versamml. der deutschen Naturf. u. Aerzte in München. Ref. im Centralbl. f. Chir. 1899, No. 48. p. 1286.
46. Füth, Beitrag zur Behandlung der Ureterenverletzungen. Centralbl. für Gynäkol. 1898.
47. Garovi, Luigi, Contributo alla chirurgia dell' uretere nella cura della fistola uretero-vaginale. Gaz. med. italian. 1904, anno LV, No. 8. 16 pp.
48. Graf, Fr. W., Zur Casuistik der Uretereneinpflanzung in die Blase. Inaug. Diss. Leipzig 1902.
49. Graupner, Ueber Harnleiterverletzungen im Verlauf gynäkologischer Operationen. Inaug. Dissert. Strassburg 1897.
50. Hunner, G. L., Ureterovesical anastomosis; an improved method; report of two cases. John Hopkins Hosp. Bull. p. 256. Vol. XIII. No. 31.
51. Israël, J., Ueber extraperitoneale Uretero-Cysto-Neostomie nebst anderen Beiträgen zur Ureterchirurgie. Therapie der Gegenwart. Juli 1899.
52. Israel, J., Beitrag zur Ureterchirurgie. Freie Verein. der Chirurgen Berlins, 6. Februar 1899.
53. Derselbe, Zwei Demonstrationen zur Ureterenchirurgie. Freie Verein. der Chir. Berlins, 10. März 1902.
54. Derselbe, Künstlicher Ersatz beider Ureteren. Freie Verein. der Chir. Berlins, 11. Januar 1904. Im Centralbl. f. Chir. 12. März 1904. No. 10. S. 301.
55. Kayser, F. (Sundsvall), Ein Fall von Implantation des Ureters in die Blase. Centralbl. f. Chir. 1897. No. 47. S. 1221—1223.
56. Kelly, Howard A., Ureterocystostomie performed seven weeks after vaginal hysterektomy. John Hopkins Hospital Bulletin. Febr. 1895. S. 25
57. Krause, F. (Altona), Intraperitoneale Einpflanzung des Ureters in die Harnblase. Centralbl. f. Chir. 1895. No. 9. S. 228.
58. Krug, F., Implantation of the ureter into the bladder New-York obst. Society, 13. Mai 1902. Amer. Journ. of obst. Vol. XLVI. S. 539. (An der Discussion betheiligten sich Emmet und Boldt).
59. Leguerne, Une observation d'urétéro-néo-cystostomie. Gaz. des hôpitaux 1903. No. 147.
60. Lichtenauer, K., Zur Ureterchirurgie. Monatsschr. f. Geburtsh. u. Gyn. Bd. XIX. H. 1.
61. Lotheisen, G., Ueber Uretertransplantation. Wien. klin. Wochenschr. 1899. No. 36. S. 883—888.
62. Martin, A. (Greifswald), Zur Ureterenchirurgie. 71. Versamml. dtsch. Naturf. u. Aerzte in München. Ref. im Centralbl. f. Chir. 1899. No. 48. S. 1286.
63. Martin, Ern., Du traitement des fistules urétéro-vaginales, consécutives

à l'hystérectomie. Service du docteur Rouffart. Journal médical de Bruxelles. 26. November 1896. p. 568.
64. Pernice, L., Ueber die Ureterocystoneostomie. Monatsschr. f. Geburtsh. u. Gynäk. 1900. Bd. XII.
65. Podrès (Charkoff), Ureterocystoneostomia. Centralbl. f. Chir. 1898. No. 23. S. 593—596.
66. Pozzi, S., Observation de greffe de l'urétère dans la vessie (urétéro-néocystostomie) pour remédier à une blessure de ce canal au cours d'une laparotomie. Résultats éloignés. Annales des mal. des org. génito-urinaires. 1895. p. 428—433.
67. Racoviceanu, N. Pitesti (Bukarest), Ein Fall von Uretero-Cysto-Neostomie. Revista de Chirg. 1899. No. 1 und 2. Ref. im Centralbl. f. Chir. 1899. No. 24. p. 717.
68. Reynolds, A case of vesical implantation of the ureter by Dudleys forceps: method after the failure of several plastics. Boston med. and surg. Journ. 1901. No. 4.
69. Rouffart, Edm., Abouchement de l'uretère dans la vessie. Acad. roy. de méd. de Belgique. 29 décembre 1894.
70. Routier, Opération césarienne rendue nécessaire par une urétéro-cystonéostomie antérieure. Indépend. méd. 1901. No. 9.
71. Saenger, M., Zur abdominalen Uretero-cysto-anastomosis bei Uretergenitalfisteln. Monatsschr. f. Geburtsh. u. Gyn. 1899. S. 187.
72 Sokoloff, N. A., Operative Anastomosenbildung zwischen Ureter und Blase. Dtsch. Zeitschr. f. Chir. Bd. LII. 1899. S. 185—205.
73. Derselbe, Uretero-cysto-neostomie. Medicinskoje Obosringe. März 1889. Ref. im Centralbl. f. Chir. 1899. No. 24. p. 717. (Es steht der Name Ssokoloff, A. A., aber das wird wohl irrthümlich sein.)
74. Verhoogen, J., Un cas de résection de la vessie. Urétérocystonéostomie. Société belge de Chirurgie. 6. November 1897.
75. Wertheim, Zwei Fälle von Ureterocystoneostomie. 71. Versamml. dtsch. Naturf. u. Aerzte in München. 1899.
76. Westermark, Ein Fall von Implantation des Ureters in die Blase. Centralbl. f. Gynäk. 1895. No. 7. S. 177.

IV. Ueber Implantation der Ureteren in den Darm.

77. Alexandrow, S. A., Zur Harnleiterchirurgie. Journal f. Geburtsh. u. Gynäk. December 1900. Ref. im Centralbl. für Chirurgie. 1901. No. 40. S. 1000.
78. Barbat, Ureterimplantation in den Darm. Journ. of am. Med. Assoc. 1901. Aug. 3. Ref. Frommels Jahresb. über die Fortschritte auf dem Gebiete der Geburtsh. u. Gynäk. Wiesbaden 1903.
79. Boari, A., Manière facile et rapide d'aboucher les urétères sur l'intestin sans sutures, à l'aide d'un bouton spécial. Recherches expérimentales. Ann. des mal. des org. gén.-urin. Janvier 1896. p. 1 à 25.

80. Casati, E. (Ferrara), Einpflanzung des Trigonum vesicale ins Rectum bei einem Falle von Blasenektopie. (Zeitschr. für Gynäkol. 1904. No. 4. p. 125.
81. Chalot, V., Tubes anastomotiques pour l'urétéro-rectostomie. Indépendance médicale. Paris 1896. No. 38. — In Traité élément. de méd. et de chir. opér. 1900. p. 1150.
82. Druebert, J. (Lille), Dérivation de l'urine par l'intestin. Arch. prov. de chir. 1903. No. 1 et 4.
83. Enderlen und Walbaum, Ein Beitrag zur Einpflanzung der Ureteren in den Darm. Festschrift zum 60. Geburtstage O. Bollingers. Wiesbaden 1903. S. 27.
84. Fowler, G. Ryerson (New-York), Implantation of the ureters into the rectum in exstrophy of the bladder, with the description of a new method of operation. Amer. journ. of med. Sciences. Mars 1898. p. 270.
85. Frank, J. (Chicago), Sur l'anastomose vésico-rectale. 13e Congrès intern. méd. Paris 9 Août 1900. Centralbl. f. Chir. 1900. No. 50. p. 1281.
86. Guinard, Résection d'un segment de l'uretère au cours d'une hystérectomie laborieuse. Abouchement de l'S iliaque. Guérison. Soc. de chirurg. 28. Mai 1901.
87. Kalabin, J., Zur Frage von den Veränderungen in der Schleimhaut des Darmes und der Nieren nach der Implantation des Harnleiters in den Darm. Centralbl. f. Chir. 1899. No. 51. S. 1339—40.
88. Katz, Abouchement des deux uretères dans l'S iliaque pour extrophie de la vessie. Mort de pyélonéphrite double. Soc. anat. Mars 1903.
89. Krause, Einpflanzung der Ureteren in die Flexura iliaca. Centralbl. f. Chir. 1903. No. 7. S. 205.
90. Krynski, Zur Technik der Ureterimplantation in den Mastdarm. Centralblatt f. Chir. 1896. No. 4. S. 73—75.
91. Mathes, P., Zur Casuistik der Ureterimplantation in den Darm. Deutsche Zeitschr. f. Chir. Bd. XIV.
92. Maydl, Wiener med. Wochenschr. 1894 und 1896.
93. Nagano, J., Experimentelle Beiträge zur Chirurgie der Harnblase. Beitr. z. klin. Chir. Bd. XXXVIII. H. 2.
94. Peterson, Anastomosis of ureters with intestin. Medic. news. 1900. 11 Août. p. 206—209.
95. Resegotti, Luigi, Sopra un caso di innesto degli ureteri nella inflessione iliaca. Comm. acad. med. Turin 17. Juli 1896. In Giornale della R. Acad. di Medic. di Torino. 1890. p. 372—377.
96. Revenstorff, Ueber die Implantation der Ureteren in den Darm zur Heilung der Ectopia vesicae. Inaug.-Dissert. Kiel 1901.
97. Schnitzler, J., Zwei Fälle von Harnleitereinpflanzung in den Darm. K. K. Ges. der Aerzte in Wien, 21. Oct. 1898. Ref. Centralbl. f. Chirurg. 1899. No. 16. S. 497.
98. Soneira, M., L'implantation des uretères dans le colon. Thèse. Paris 1899. 87 pp.

99. Spassokukowski, S., Harnblasenplastik aus dem Darm mit Bildung eines künstlichen Harnrecipienten bei Ektopie. Chirurgie. Juni 1903. Ref. Centralbl. f. Chir. 1903. No. 46. S. 1266.
100. Vignoni, E., Del trapiamento degli ureteri, nell' intestino. Gaz. med. di Torino. 1895. No. 2.
101. Wieck, Implantation der Ureteren in die Flexura coli sigmoidea wegen Blasenspalte. Centralbl. f. Chir. 1903. No. 7. S. 205.
102. Zeit, R., Pathology and bactériology of urétéro intestinal anastomosis. New-York medic. journal. Mai 1901.

V. Ueber Annähen der Ureteren an die Haut.

103. Onufrowitsch, J. B., Zur Frage von der Behandlung der zufälligen Durchtrennung des Harnleiters bei Operationen. Wratsch 1903. No. 22 bis 25. Ref. Centralbl. f. Chir. 1903. No. 41. S. 1139.
104. Pozzi, S., Congrès français de chirurgie. 1891. p. 606.
105. Seiffert, Beitrag zur Ureter-Bauchfistelfrage. Centralbl. f. Gynäkol. 1897. No. 21.
106. Trekaki Pandia, Du méat urétéral artificiel. Greffe de l'urétère à la paroi abdominale latérale ou postérieure. Thèse. Paris 1892. Steinheil. 86 pp.

Addendum.

107. Halban, Cystokopische Demonstration. Ureterresection bei vaginaler Totalexstirpation wegen carcinoma uteri. Vaginale Implantation des Uterus. Durchwandern von Seidenfäden in die Blase. Endovesikale Entfernung derselben. (Centralbl. f. Gynäk. 1903, No. 46, S. 1370.)
108. Bakes, J., Ein Beitrag zur Radicaloperation des Uteruskrebses nach Wertheim. (Wien. klin. therap. Wochenschr. 1904, No. 16 S.)
109. Peters, Transplantation of ureters into rectum by an extraperitoneal method for extrophy of bladder and a new operation for procidentia recti in the tame patient. Brit. med. journ., 22. Juni 1901.
110. Wosskressenski, G., Zur Chirurgie der Harnleiter. Methode von Maydl etc. Refer. in Hildebrands Jahresb. f. d. ges. Chir. 1902, S. 966.
111. Weinreb, Ein Beitrag zur Therapie der Ureterverletzungen bei Laparotomien. Arch. f. Gynäk. Bd. 65, Heft 1.
112. de Zwoon, Ureter-onderbinding. Niederlandsch. Tydschr. v. Geneesk. 1901, 1, 501.
113. Werder, X. O. (Pittsburg). Contribution to the surgery of ureters with four cases including a new method. Journ. of the amer. med. assoc., 15. August 1902.

IV.

Die chronische Colitis und ihre Behandlung auf Grund chirurgischer Erfahrungen.[1]

Von

Prof. Dr. Bernhard von Beck,

Director des städt. Krankenhauses und der chirurg. Abtheilung zu Karlsruhe.

Unter den Darmerkrankungen zeigt wohl das häufigste Vorkommen die chronische Colitis. Von Seiten der Kranken wird ihr im Anfangsstadium wenig Berücksichtigung zu Theil, entweder behandeln sich die Patienten zuerst mit Hausmitteln oder sie verlassen sich darauf, dass die Krankheit von selbst bald verschwindet. Erst wenn nach längerer Zeit die Plagen des unregelmässigen Stuhlganges, bald Verstopfung, bald häufigere stossweise, fetzige Entleerungen, Stuhlzwang, Schleimabgänge, krampfhafte Schmerzen des Morgens früh nüchtern schon, oder Koliken 1—2 Stunden nach den Mahlzeiten bestanden haben, wird zum Arzt gegangen und Rath erholt.

Bis zu diesem Zeitpunkt sind die Kranken aber schon im Allgemeinbefinden durch die Beschwerden der Colitis heruntergekommen, oft anämisch, meist sehr erregbar und von hypochondrischen Gedanken gequält, und machen so den Eindruck von Neurasthenikern oder Hysterischen.

So wird denn von Seiten des Arztes sehr häufig die Diagnose gestellt: chronischer Darmkatarrh auf nervöser Basis; nach anderen Ursachen der Colitis wird nicht eingehend genug gesucht

[1] Vorgetragen am 4. Sitzungstage des XXXIII. Congresses der Deutschen Gesellschaft für Chirurgie zu Berlin, 9. April 1904.

und nicht daran gedacht, dass in diesen Fällen die Nervosität **nicht** das primäre ist, wohl aber die **Folge** der Darmerkrankung und ihrer schon lange Zeit verursachten Beschwerden.

So wird häufig unter falscher Voraussetzung die Therapie eingeleitet. Die gewohnte Behandlung besteht in Bädern, hydropathischen Proceduren, Eisen etc. gegen die Neurose, diätetischen Vorschriften, Eingiessungen, Oelclystieren, Tannineinläufen, Stuhlregelung gegen die Darmerkrankung, innerlich Bismuthpräparaten. Die hiermit erzielten Heilerfolge sind aber meist nicht sehr befriedigend, in der Mehrzahl der Fälle tritt nur langsam Besserung ein, um bald wieder der Verschlechterung Platz zu machen.

Die diätetischen Vorschriften werden den Kranken langweilig, sie halten sich nicht mehr an dieselben, wechseln den Arzt mehrmals, um dann weiter in die Hände der Kurpfuscher oder Naturheilkünstler überzugehen, und endlich ungeheilt wieder zum Arzt zurückzukehren.

Colitiskranke mit solchem Leidensverlauf habe ich nun in den Jahren 1897—1903 in einer Zahl von 500 zu beobachten und zu behandeln Gelegenheit gehabt, und habe vor Allem nach den Ursachen des chronischen Dickdarmkatarrhs aus der Anamnese und bei der Untersuchung des Körpers gefahndet, um dann auf dem ätiologischen Moment die Therapie aufzubauen. Unter den 500 Fällen sind nur solche inbegriffen, die ich Wochen, Monate, ja Jahre lang behandelt habe und die jetzt noch zum grössten Theil unter meiner Controle stehen.

Der Chirurg hat oft die Gelegenheit zu beobachten, dass im Anschluss an plötzlich auftretende Entzündungsherde im Bauchraum, in der Umgebung des Darmes z. B. phlebitische oder lymphangitische Abscesse im Mesenterium, subphrenische Abscesse, peri- und parametrane Entzündungen etc. sich rasch ein Dickdarmkatarrh entwickelt mit Schleimabgängen, Koliken, Stuhlzwang, der ebenso rasch wieder schwindet, sobald die Entzündungsherde in der Umgebung des Dickdarmes abgelaufen oder beseitigt sind. Es ist das eine ähnliche Erscheinung wie bei der Osteomylitis der Extremitäten, wobei meist das dem erkrankten Knochen angrenzende Gelenk Erguss und Schwellung seiner Synovialis aufweist. Wird die Knochenerkrankung beseitigt, so schwindet die Gelenkerkrankung rasch, wird die Knochenerkrankung chronisch, so stellen sich auch

chronische Erkrankungen im Gelenk ein, Kapselverdickungen, recidivirende Ergüsse.

Ebenso ist es mit dem Dickdarm und müssen Entzündungen in der Umgebung des Colons, die im acuten Stadium im Stande sind acute Colitis zu erzeugen, auch im Stande sein, wenn sie chronisch werden, chronische Colitis zu unterhalten.

Und solche chronische Entzündungsprocesse im Bauchraum mit Rückwirkung auf das Colon giebt es viele. In erster Linie kommt in Betracht die chronische Entzündung des Wurmfortsatzes, dann die der Gallenblase, des Magens und Duodenums, und bei dem weiblichen Wesen die Erkrankungen der Eierstöcke, Tuben und des Uterus.

Bei all diesen Erkrankungen tritt das Colon durch entzündliche Verklebungen, Adhäsionsbildungen in engere Beziehung zum primär erkrankten Organ (Perityphlitis, Pericholecystitis, Perigastritis, Perimetritis, Pericolitis etc.), und wird nicht nur durch Uebergreifen der Entzündung auf seine Wand geschädigt, sondern auch durch die Verklebungen und Adhäsionsbildungen sehr häufig in seinem Mechanismus durch Aenderung seiner normalen Lagerung beeinträchtigt.

Hierher gehören auch die Fälle von Enteroptose, die ja stets eine Lageanomalie des Colons bedingen, meist in Verbindung mit Lageveränderung der anderen Bauchorgane und fast immer begleitet sind von chronischen Entzündungsvorgängen irgend eines Organes der Bauchhöhle.

Bei den 500 Colitisfällen nun bestanden chronische Entzündungen in der Umgebung des Colon 394 Mal.

Durch	Perityphlitis	120 Mal
„	Gallenblasenerkrankungen	46 „
„	Magenerkrankungen	44 „
„	Erkrankung der weiblichen Genitalien	110 „
„	Peritoneal-Tuberculose	7 „
„	Verkäste Mesenterialdrüsen	1 „
„	Enteroptose	66 „

Ein anderes Moment der Unterhaltung der chronischen Colitis sind die meist umschriebenen localen Erkrankungen der Colonschleimhaut, deren Krankheitsproducte einen allgemeinen

Katarrh der Colonmucosa bewirken. Ich rechne hierhin Carcinom, Tuberculose und Aktinomykose des Dickdarmes.

In unseren Fällen fanden sie sich 41 Mal.

Carcinom	31 Mal
Tuberculose . . .	8 „
Aktinomykose . . .	2 „

In den noch übrigen 65 Colitisfällen fanden sich folgende Ursachen der Erkrankungen:

Diffuse Gastroenteritis	20 Mal
Posttyphöse Colitis	6 „
Intoxikation (Blei, Quecksilber) . . .	8 „
Alkoholismus	6 „
Nicotismus	3 „
Lebercirrhose	6 „
Nephritis	4 „
Geschlechtliche Ausschweifungen . . .	8 „
Gonorrhoea post. u. Prostatitis . . .	4 „

Unter der Zahl der 500 Erkrankten befanden sich 170 Männer, 330 Frauen.

Dass so viele Frauen an chronischer Colitis leiden, liegt nicht, wie sonst angenommen wird, an dem stärkeren Vorkommen der Nervosität und Hysterie beim weiblichen Geschlecht, sondern daran, dass die Frauen einmal durch die Erkrankungen ihrer im Bauchraum gelegenen Sexualorgane vielfachen Miterkrankungen des Colon unterworfen sind, und dann durch Schwangerschaft und Geburtsarbeit und Veränderung in der Gestaltung des Bauchraumes während dieser Zeit die Entstehung der Enteroptose gefördert wird.

Da die chronische Colitis in der Mehrzahl der Fälle den Charakter einer Secundärerkrankung hatte, so war in der Behandlung zuerst das Grundleiden in Angriff zu nehmen, daneben symptomatische Behandlung der Colitis und des Allgemeinbefindens.

Operativ eingegriffen wurde 257 Mal, bei Entzündung in der Umgebung des Colon 218 Mal.

Resectio proc. vermif.	90 Mal
Gastroenterostomie	26 „
Gallenblasenoperationen	18 „
Weibliche Genitaloperationen . .	83 „
Exstirp. tub. Mesenterialdrüsen .	1 „

Bei Localerkrankungen des Colon 27 Mal.
Carcinom = 19 Mal (Colostomie 15, Resectionen 4, Enteroanastomosen 3).
Tuberculose = 5 „ (Enteroanastomose).
Aktinomykose = 1 „ (Resection).

Bei diffusen Colonerkrankungen oder recidivirender Colitis hartnäckiger Natur wurde 6Mal die Ausschaltung des ganzen Colon durch Enteroanastomosis ileo-flexurae sigmoid. ausgeführt.

Die übrigen 243 Fälle, von denen 120 sich zur vorgeschlagenen Operation nicht entschliessen konnten, wurden diätetisch-symptomatisch behandelt.

Was nun die Erfolge der Colitisbehandlung betrifft, so sind die Fälle mit Lebercirrhose, Nephritis, Alkoholismus so gut wie unbeeinflusst von der Therapie geblieben. Die Abgewöhnung des Tabakgenusses hat in 3 Fällen, die Ausschaltung der weiteren Blei- und Quecksilberintoxikation in 8 Fällen Heilung gebracht. 4 Fälle von Colitis bei Gonorrhoe wurden wesentlich gebessert, die 8 Fälle von Colitis nach geschlechtlichen Ausschweifungen besserten sich bei solidem Leben und kehrten wieder nach sexuellen Excessen; die posttyphöse Colitis dauerte im Durchschnitt bei 4 Fällen 12—18 Monate bis zur relativen Heilung und erheischte in zwei Fällen nach dieser Zeit wegen Fortdauer der unerträglichen Beschwerden die operative Anschaltung des Colon. Die chronische Colitis, im Anschluss an diffuse Gastroenteritis, fand in allen 20 Fällen nach einigen Monaten Ausheilung.

Wesentlich raschere und sicherere Heilerfolge zeigen die Fälle, bei denen der primäre Erkrankungsherd entweder operativ entfernt oder durch Ausschaltung ruhig gestellt wurde. Unter den 218 wegen Perityphlitis, Ulc. ventric., Cholecystitis, Genitalerkrankungen Operirten befinden sich nach meinen im Januar 1902 vorgenommenen Erhebungen 191 Fälle, deren Colitis vollkommen ausgeheilt ist, 24 Fälle, die wesentlich gebessert sind, und nur 3 Fälle, die nur vorübergehende Besserung verspürten; die Heilung wurde gehindert durch chronische Entzündung verschiedener Bauchorgane.

Bei dem Coloncarcinom ist die Colitis durch Colostomie rasch vermindert worden. Bei drei Enteroanastomosen trat für Monate wesentliche Erleichterung auf, und von den Colonresectionen ist ein

Fall mit Carcinom, ein Fall mit Aktinomykose seit mehreren Jahren vollkommen geheilt.

Bei der Tuberculose brachte die Enteroanastomose 3 Mal Monate dauernde Besserung, 2 Mal vollkommene Heilung. In diesen 8 Fällen von Enteroanastomose bei Carcinom und Tuberculose sassen die ulcerirten und stenosirenden Processe im Coecum und Colon ascendens, und wurde die Enteroanastomose zwischen Ileum und Colon transversum ausgeführt.

Die 120 Fälle, die sich zur vorgeschlagenen Operation nicht entschliessen konnten, haben durch die conservative Behandlung nicht wesentliche Besserung erfahren und manche von ihnen haben sich jetzt mit dem Gedanken an eine operative Behandlung vertraut gemacht.

Vorzüglich dagegen befinden sich von 6 der hartnäckigsten Colitisfälle, die Jahre lang krank waren und zum Theil anderweitige Operationen durchmachten, 5 Fälle. Sie verdanken ihre Genesung der Ausschaltung des ganzen Colon durch die Enteroanastomosis ileo-flexur. sigmoid.

Fall I. 62jähriger Herr; zwei Jahre lang angeblich nach Obstgenuss chronische Colitis, häufig Blut- und Schleimabgänge, starke Abmagerung, zunehmende Nervenschwäche und Arbeitsunfähigkeit. Colon ascendens und transversum stark druckempfindlich, walzenförmig verdickt. August 1898 Operation. Coecum, Colon ascendens und transversum zeigen wulstige Wandung, geschrumpftes Mesocolon, starke Gefässinjection. Enteroanastomose zwischen unterem Ileumabschnitt und Flexura sigmoidea. Rasche Heilung, schon nach 4 Wochen Erscheinungen der Colitis vollkommen geschwunden. Nach einem Jahr Zunahme des Körpergewichts um 40 Pfund. Zur Zeit, 6 Jahre nach der Colonausschaltung, vollkommenes Wohlbefinden, seit der Operation nie Darmstörungen, Stuhlgang täglich einmal, geregelt, breiig. Sämmtliche Nahrungsmittel werden vorzüglich vertragen. Vollkommene Arbeitsfähigkeit. Nervosität gänzlich weg schon einige Monate nach der Operat.

Fall II. 29jährige Frau, Lungentuberculose. 1 Jahr lang Durchfälle, abwechselnd mit Obstipation, zunehmende Schmerzen im Coecum und Colon ascendens, viel Schleim- und Blutabgänge, Koliken. Juni 1901 Operation: Colitis chron. tuberculosa des Coecum und Colon ascendens ohne Stenose; Enteroanastomosis ileo-flexur. sigmoid. Rasche Erholung, Zurückgehen der Darmbeschwerden, Zunahme des Körpergewichtes. 1903, also 2 Jahre nach der Operation, Tod an Lungentuberculose. Obduction zeigt die Colontuberkulose ausgeheilt. Colon fest contrahirt, Mucosa atrophirt.

Fall III. 20jähriges Mädchen. Frühjahr 1900 schwerer Typhus, daran anschliessend chronische Colitis mit täglichen Schleim- und Blutabgängen, die trotz jeglicher Therapie anhalten, starke Anämie und Schwäche, heftige

Koliken. August 1901, Vorschlag der Anlegung eines Anus praeternaturalis coecalis wird abgelehnt, Enteroanastomose einige Wochen später gestattet. September 1901 Operation. Enteroanastomosis ileo-flexur. sigmoid. mit Murphyknopf behufs Kürzung des operativen Eingriffes. Das ganze Colon fest infiltrirt und contrahirt vom Coecum bis zur Flexura sigmoidea. Wandungen ödematös, brüchig. 6 Tage nach der Operation Perforation des Murphyknopfes in die Bauchhöhle, septische Peritonitis, Tod. Die Schleimhaut des ganzen Colon zeigte das Bild der Colitis polyposa mit massenhaft kleinen Geschwürsbildungen, an der Einpflanzungsstelle des Murphyknopfes Gangrän der Wand der Flexura sigmoidea.

Fall IV. 36jährige Frau. Winter 1901 Typhus und Typhusrecidiv, 4monatliches Krankenlager, Abort im 4. Schwangerschaftsmonat während des Typhus, Typhusosteomyelitis im linken Tibiakopf, Aufmeisselung, Ausräumung des Knochenabscesses. Sommer 1901 acute Enteritis nach Obstgenuss. daran anschliessend chron. Colitis, die 8 Monate ohne Erfotg behandelt wird. Abnahme der Kräfte, starke Nervenschwäche, Anämie. Juni 1902 Operation: Enteroanastomosis ileo-flexurae sigmoid. Glatter Verlauf, rasches Schwinden der Koliken und Schleimabgänge, Stuhl vom 3ten Tag nach der Operation an geregelt, Zunahme des Körpergewichtes, Heilung der Nervosität. Zur Zeit kräftige Frau, nie mehr Darmbeschwerden, vollständige Arbeitsfähigkeit.

Fall V. 37jährige Krankenschwester. 1898 Gastroenterostomie wegen Ulcus ventriculi, Perigastritis; Cholecystotomie bei Cholecystitis und Pericholecystitis. 1 Jahr beschwerdenfrei, dann Dickdarmkoliken in Folge der Verwachsungen des Colon transversum in der Gallenblasengegend und chron. Colitis. 1902 operative Lösung der Colonverwachsungen und Beseitigung eines Bauchbruches in der alten Operationsnarbe. Für 3 Monate Besserung, dann Wiederauftreten der Colitis, Schleim und Blutabgänge, Tenesmus, heftige Koliken nach jeder Nahrungsaufnahme rasche Abmagerung in Folge der Unterernährung, Anämie, starke psychische Depression. Herbst 1903 Operation: Enteroanastomosis ileo-flexurae sigmoid. Vom Tag nach der Operation schmerzfrei, am 3. Tage normaler Stuhl, von da ab Stuhl spontan täglich, rasche Wiederkehr der Esslust und Schwinden der psychischen Depression. Zur Zeit wesentliche Körpergewichtszunahme, Unternehmungslust und Beginn der Arbeitsfähigkeit, während Patientin von 1898—1903 kaum zum Gehact fähig war. Gastroenterostomie ebenfalls normal functionirend.

Fall VI. 22jähriges Mädchen. 1900 Perityphlitis mit Abscessbildung, Spaltung, Kothfistelbildung, mehrfache Kothfisteloperation. 1901 Colitis chronica, häufig heftige Koliken, viel Schleimabgänge, hie und da Blut. 1902 recidivirende Perityphlitis mit Abscessbildung. Resectio proc. vermif., starke Verwachsungen am Coecum, Colon ascendens und Ileum; vorübergehende Besserung; 1903 wieder zunehmende Beschwerden durch die chron. Colitis täglich Koliken, Schleimabgänge. December 1903 Operation: Enteroanastomosis ileo-flexur. sigmoid. Seither Stuhlgang geregelt. keine Schleimabgänge mehr, Besserung der Nahrungsaufnahme.

Zur Ausschaltung des ganzen Colon wurde in diesen Fällen die Enteroanastomose ausgeführt zwischen dem untersten Abschnitt des Ileum — ca. 30—50 cm oberhalb der Einmündungsstelle des Ileum in das Coecum — und zwischen dem Bogen der Flexura sigmoidea. Die Anastomose wird breit angelegt, mindestens 4 cm Schnittlänge an der Convexität der zu vereinigenden Darmschlingen, die Vereinigung der Darmabschnitte geschieht durch Naht. Den Murphyknopf habe ich bei Fall III verwendet mit schlechtem Erfolg, er erzeugte Gangrän und Perforation und die Dauer der Operation war nicht viel kürzer als bei der Naht. Für Enteroanastomosen bin ich von der Verwendung des Murphyknopfes ganz abgekommen, während ich bei Gastroenterostomia posterior stets den Knopf mit gutem Erfolg verwendet habe. Bei den Enteroanastomosen giebt der Knopf zu kleine Anastomosenöffnungen und bei pathologisch veränderter Darmwand führt er leichter zur Darmwandgangrän als eine mehrschichtige Naht.

Die Enteroanastomosis ileo-flexur. sigmoid. ist rasch und leicht ausführbar und ist sicher zweckmässiger, als die Einpflanzung des unteren Ileum in das Colon transversum, wodurch ein grosser Abschnitt des Colons noch in Function bleibt und wieder zu Colitis den Sitz abgeben kann. Auf jeden Fall aber ist die Enteroanastomosis ileo-flexur. sigmoid. der Colostomia coecalis vorzuziehen zur Ausschaltung des Colons, wenn der Krankheitsprocess oberhalb der Flexura sigmoidea seinen Sitz hat und der Zustand des Kranken die Ausführung der Anastomose zulässt. Die Ausschaltung des Colon wird, wie unsere Fälle es beweisen, gut vertragen und führte zu keinerlei Störungen im Körperhaushalt, im Gegentheil durch den Wegfall der Krankheitsbeschwerden, Beseitigung der Stagnation der Kothmassen und der Resorption von Toxinen im erkrankten Darmabschnitt ist den operirten Kranken wieder eine ungestörte Verdauung und normale Ausnützung der Nahrungsmittel verschafft und dadurch wieder eine Zunahme an Körperkraft und Lebensfrische gegeben.

Der Dickdarm hat für uns Menschen bei unserer feineren, an Cellulose nicht so reichen Kost nur noch untergeordnete Bedeutung und ist in seinem Anfangstheile schon ein mehr oder weniger rudimentäres Gebilde. Der Wurmfortsatz ist schon ein rudimentärer Darmrest und auch der Blinddarm ist in Bildung zum Rudiment

begriffen. Der Dickdarm hat nur noch seinen vollen Functionswerth bei den Herbivoren, wo er zur Verdauung der gröberen, an Cellulose reichen Nahrung nothwendig ist. Gegenüber der geringen Nützlichkeit aber zeigt der Dickdarm nur grosse Gefährlichkeiten, so in den häufigen und heimtückischen Erkrankungen des Wurmfortsatzes, ferner als Hauptsitz und Entwicklungsort bösartiger Geschwülste, als Brutherd von Mikroorganismen, als Stagnationsort der Kothmassen, als Urquelle der Ueberwanderung von Ptomainen und Toxinen in die Lymph- und Blutbahnen und dadurch Vergiftung unseres Organismus.

Um so weniger sollen wir zögern, bei hartnäckigen chronischen Entzündungszuständen dieses Darmabschnittes, welcher durch diese noch mehr der Träger von Gefahren für unser Leben wird, operativ seine Ausschaltung zu bewirken. Wir werden hierdurch nicht nur die chronischen Entzündungszustände ausheilen, sondern auch in vielen Fällen frühzeitig bösartige Tumoren des Dickdarmes aufdecken und diese noch rechtzeitig und gründlich entfernen können.

Für die Behandlung der chronischen Colitis mögen daher folgende Vorschläge gelten:

1. Die Ursache der Colitis ist in jedem Falle zu ergründen und auf dem ätiologischen Moment die Therapie aufzubauen.

2. Ist die Colitis die Folge entzündlicher Processe in der Umgebung des Colon, so sind diese primären Herde zuerst zu bessern oder zu beseitigen, wenn möglich durch operatives Eingreifen.

3. Sind Carcinom, Tuberculose, Aktinomykose des Colon die Erzeuger der Colitis, so sind diese localen Colonerkrankungen radical- oder palliativ-operativ anzugreifen (Resection, Enteroanastomose, Colostomie).

4. Colitiden anderen Ursprungs sind entsprechend dem Grundleiden symptomatisch-diätetisch zu behandeln.

5. Hartnäckige Colitisfälle, welche auf diese Behandlungsmethoden keine Besserung aufweisen, müssen durch die operative Ausschaltung des ganzen Colon mittelst Enteroanastomosis ileo-flexurae sigmoid. zur Heilung geführt werden.

V.

Ueber psychische Störungen bei einem Stirnhirnabscess.[1]

Von

Medicinalrath Dr. Borchard in Posen,

dirig. Arzt der chirurg. Abtheilung des Diakonissenhauses.

Als Ferrier[2]) durch Thierexperimente glaubte, erwiesen zu haben, dass nach Abtragung grösserer Theile des Stirnhirns eine gewisse Stumpfheit, Veränderung im Wesen eintrat und diese Ergebnisse auf Menschen übertrug, haben sich die Stimmen derer gemehrt, welche in den Stirnlappen gewisse seelische Functionen localisiren und ihren Ausfall resp. Beeinträchtigung für die Localdiagnose verwerthen. Am weitesten ist wohl in dieser Beziehung Allen Starr[3]) gegangen, aber auch am glücklichsten in der Diagnose gewesen. Unter Verwerthung des Ausfalls gewisser psychischer Functionen wurde die Localisation des Hirntumors in den Stirnlappen verlegt, und die Operation bestätigte die Annahme. In ebenso glänzender Weise hat v. Bergmann[4]) diese Erscheinung im Verein mit der circumscripten Schmerzhaftigkeit bei Percussion in einem mit Erfolg operirten Falle von Stirnhirntumor verwandt. Vergleichend anatomische Untersuchungen, anthropologische Studien scheinen die Annahme, dass das Stirnhirn als ein Organ höherer seelischer Functionen aufzufassen sei, zu bestätigen. So ist bei den Thieren der Stirnlappen kaum angedeutet oder nur im geringen

[1]) Vorgetragen am II. Sitzungstage des XXXIII. Congresses der Deutschen Gesellschaft für Chirurgie zu Berlin, 7. April 1904.

[2]) Ferrier, Die Localisation der Hirnkrankheiten. Braunschweig 1880, Vieweg.

[3]) Allen Starr, Am. Journ. of the med. sciences. 1894.

[4]) v. Bergmann, Berliner klin. Wochenschrift. 1901.

Grade entwickelt; bei den niederen Kulturvölkern tritt er in seiner Grösse und Ausdehnung zurück hinter dem der Europäer; die anatomisch nachweisbaren Veränderungen der Dementia paralytica haben mit Vorliebe ihren Sitz im Frontallappen. Als nun die Mittheilung von Leonore Welt[1]) erschien, die über eine Charakteränderung nach Verletzung des Stirnhirns berichtete und zum ersten Male den Versuch machte, unter Verwerthung von 12 aus der Literatur gesammelten Beobachtungen nicht allein gewisse psychische Functionen und Eigenschaften in das Stirnhirn überhaupt, sondern in einen speciellen Theil desselben zu localisiren, glaubte man einen bedeutenden Schritt weiter gekommen zu sein. Unter dem Eindruck der Welt'schen Arbeit beschrieb Wendel[2]) 2 Fälle von Verletzungen der Stirngegend, in denen sich nach Abklingen der durch den Unfall bedingten Bewusstlosigkeit Charakterveränderungen einstellten, für die er eine Läsion des Stirnhirns verantwortlich macht. Der Ansicht Ferrier's, dass es sich bei diesen psychischen Störungen um Ausfallerscheinungen handle, tritt schon Welt entgegen mit dem berechtigten Einwande, dass sich dann das so häufige Fehlen dieser Symptome bei den weitgehendsten Zerstörungen des Stirnhirns nicht erklären liesse. Aber auch ihr Erklärungsversuch an Stelle des physiologischen oder anatomischen Todes, also der Ausfallserscheinungen, Veränderungen ganz bestimmter Art zu setzen, ist nicht minder missglückt. Hierzu kam noch, dass den 12 Beobachtungen Welt's so und so viele gegenüberstanden, in welchen ohne die geringsten psychischen Veränderungen die weitgehendste Läsion des Stirnhirns durch Trauma, Tumoren, Abscess etc. vorgelegen hatte. So anerkennenswerth der Versuch Welt's, psychische Functionen im Stirnhirn genauer zu localisiren, gewesen ist, so war es doch werthvoll, dass ihre Ansichten durch die Arbeit Müller's[3]) einer Revision unterworfen wurden. Vor allen Dingen war Müller's Ansicht nach der Hirndruck und die circulatorischen und Reactionsvorgänge in der Umgebung der Verletzungs- oder Erkrankungsstelle nicht genügend berücksichtigt, eine Scheidung also in Allgemeinsymptome, Nachbarsymptome und die durch den Erkrankungsherd selbst bedingten

[1]) Welt, Deutsches Archiv für klinische Medicin. 1888.
[2]) Wendel, Mittheilungen aus den Grenzgebieten. Bd. VII.
[3]) Müller, Deutsche Zeitschrift für Nervenheilkunde. 1902.

Localsymptome nicht vorgenommen. Müller hält die Versuche Ferrier's, Welt's und Wendel's, Charakterveränderungen in das Stirnhirn zu localisiren, für gescheitert; ebenso will er keinen einzigen einwandsfreien Fall in der Literatur gefunden haben. Er glaubt mit viel grösserer Wahrscheinlichkeit annehmen zu können, dass eine diffuse Schädigung der Hirnrinde vorgelegen habe. Es ist ihm sicherlich darin recht zu geben, dass in der Anamnese mehr Rücksicht genommen werden muss auf eventuelle psychopathologische Belastung und den Umstand, dass sich auch an sonstige Schädelverletzung geistige Störungen anschliessen, deren Art bedingt ist durch die Art der eventuellen psychischen Belastung. Letztere ist in dem Welt'schen Falle nicht berücksichtigt, wiewohl es sich um ein hereditärbelastetes Individuum handelte und wiewohl die nach Abklingen der ersten acuten psychischen Erscheinung einsetzende Alteration auf Vererbung, Potus, Schädeltrauma überhaupt und nicht Localisation eines Processes im Stirnhirn zurückgeführt werden kann. Es hat also den Versuchen, im Stirnhirn den Sitz gewisser höherer psychischer Functionen zu suchen, auch in der letzten Zeit nicht an berechtigten Einwänden gefehlt, die uns mahnen, an unsere Beobachtungen noch schärfere Anforderungen zu stellen, wenn sie wirklich zur Förderung auf diesem schwierigen und unklaren Gebiet dienen sollen.

Die Art der psychischen Function, deren Sitz man in das Stirnhirn verlegte, wurde verschieden gekennzeichnet. Fritsch und Hitzig vermutheten hier den Act des abstracten Denkens, Ferrier verlegte die Fähigkeit zu aufmerksamer Beobachtung, zu geistiger Concentration in dasselbe. Und zwar erklärt er die Veränderungen bei Erkrankung dieses Hirntheils als bedingt durch den Ausfall gewisser durch die Erziehung entstandener Vorstellungen. Allen Starr glaubt, dass der Verlust des Frontallappens gefolgt sei von Mangel an Aufmerksamkeit, an Selbstbeherrschung. Diesen wenig präcisen Annahmen steht die geistreiche Hypothese Flechsig's[1]) gegenüber, der in das Stirnhirn das dritte seiner grossen Associationscentren verlegt, dessen Bedeutung besteht in der Regelung des Verhältnisses der von eigenem Ich ausgehenden Antriebe und Vorstellungen zu der Umgebung, also beruht in dem Bewusstsein der Persönlichkeit und seiner Stellung zur Aussenwelt. Bei einer

[1]) Flechsig, Gehirn und Seele. Leipzig 1896.

Störung muss es also kommen zu einer gewissen Ueber- oder Unterschätzung des eigenen Ichs, zu einem Ueberwiegen der Persönlichkeitstriebe über die durch Erziehung, Vererbung (Scham), Bewusstsein bedingten Hemmungsvorgänge. Es laufen somit in dem Associationscentrum treibende und hemmende Bahnen zusammen, und durch die normale Regelung beider Impulse wird die Richtigkeit resp. Correctheit der Persönlichkeit gegenüber der Aussenwelt bedingt. Diesen sozusagen positiven Ergebnissen stehen die negativen gegenüber, welche bei Erkrankungen des Stirnhirns, also bei Störung seiner normalen Function erhoben sind. Wenn es auch schon älteren Autoren bekannt war, dass sich bei Stirnhirntumoren besonders gern Störungen der seelischen Function einstellen, so ist doch erst in neuerer Zeit besonderes Gewicht hierauf gelegt und gewisse psychische Abnormitäten als charakteristisch für eine Affection des Stirnhirns bezeichnet worden. Vor allen Dingen war es Jastrowitz[1]), der eine gewisse läppische Art im Reden, das Behagen der Patienten, sich in witzelnden Wortspielen, die im auffallenden Contrast mit ihrem sonstigen elenden Status standen, zu gefallen, als eigenthümlich für die Stirnhirntumoren bezeichnet. Er nannte diese Erscheinung des heiteren Blödsinns, Witzelsucht, Moria. Eine Anzahl ähnlicher Beobachtungen [Oppenheim[2]), v. Bergmann, Bruns[3])] schien diese Ansicht zu bestätigen. Allein schon Jastrowitz selbst hatte darauf hingewiesen, dass sich das Symptom auch bei manchen anderen Patienten, z. B. Paralytikern, Potatoren findet; Uhlenhuth[4]) fand es bei einer Geschwulst des rechten Schläfenlappens und Höniger[5]) bei einem linksseitigen otitischen Schläfenabscess. Wenn letzterer glaubt, dass es auf einer Reizung des Sprachcentrums beruhe, so stehen dem Beobachtungen gegenüber, in denen bei rechtsseitigem Sitz im Stirnlappen auch die Erscheinung von Witzelsucht vorhanden war. Es ist also die Moria kein unbedingt gültiges Symptom für eine Localisation im Stirnhirn, wenn man auch zugeben muss, dass es mit Vorliebe im Gefolge von Stirnhirnaffectionen auftritt. Die

[1]) Jastrowitz, Deutsche med. Wochenschrift. 1888.
[2]) Oppenheim, Archiv für Psychiatrie. 1890. — Nothnagel's Handbuch.
[3]) Bruns, Die Geschwülste des Nervensystems. 1897 u. Neurol. Centralbl. 1898.
[4]) Uhlenhuth, Inaug.-Diss. Berlin 1893.
[5]) Höniger, Münch. med. Wochenschr. 1901.

Erscheinung selbst ist wohl als eine Störung des Persönlichkeitsbewusstseins, als eine Ueberschätzung der eigenen Persönlichkeit gegenüber der Umgebung aufzufassen.

Als fernere psychische Störungen sind erwähnt: einfache geistige Schwäche, Gedächtnissschwäche, Stumpfheit, Erregungszustände.

Die Veränderung des Charakters zum Schlechteren, eine gewisse Depravation, eine wissentliche und absichtliche Schädigung und Kränkung der Umgebung scheint nach den Beobachtungen der letzten Zeit mit Vorliebe das Bild der Stirnhirnerkrankungen zu begleiten. Zu ihnen gesellen sich gern Aeusserungen, die das sexuelle Gebiet betreffen und sich in cynischen Redensarten und Handlungen documentiren. Ich erinnere nur an die sehr genaue und interessante Beobachtung Friedrich's[1]), an den zweiten Fall Wendel's, an die Mittheilung Nehrkorn's[2]). Es scheint, als wenn es sich hier nicht so sehr um den Ausfall gewisser Hemmungsbahnen, als wie um vermehrte Reizung anderer Bahnen handelt. Aus dem Gesagten geht zur Genüge hervor, dass es erstens nicht sicher ist, welcher Art die psychische Function des Stirnhirns ist, und zweitens, welche Erscheinungen auf psychischem Gebiet den Erkrankungen des Stirnhirns entsprechen. Soviel darf man jedoch als feststehend annehmen, dass das Stirnhirn kein gleichgültiger Theil des Grosshirns ist, sondern dass ihm ebensogut gewisse Functionen zukommen wie den übrigen Theilen des Gehirns. Und wenn auch die Veränderungen, die bei Erkrankungen des Stirnhirns auf psychischem Gebiete gefunden sind, auch bei Erkrankungen anderer Gehirntheile vorkommen können, so sind doch einzelne Symptome (Moria, Depravation des Charakters), also Abnormitäten, die die Aeusserungen des Ichs gegenüber der Umgebung betreffen und in einer Depravation des Charakters bestehen, sehr häufig gerade im Gefolge der Stirnhirnaffection beobachtet. Es hat nicht an Versuchen gefehlt, diese einzelnen psychischen Erkrankungsbilder enger zu umschreiben und im Gebiet des Stirnhirns zu localisiren [Schuster[1])]. Wenn auch trotz allen aufgewandten Fleisses derartige Versuche als noch sehr früh zu bezeichnen sind, so geht doch aus ihnen die interessante Thatsache

[1]) Friedrich, Deutsche Zeitschrift für Chirurgie. 67.
[2]) Nehrkorn, Münch. med. Wochenschr. 1903.

hervor, dass es einmal recht ansehnliche Tumoren waren, die zu den Erscheinungen führten, und dass ferner bei postfrontalen Geschwülsten die Störungen seltener sind als bei praefrontalen. Ausserdem aber ist es von Wichtigkeit, dass in nahezu allen Fällen die Rinde mehr oder weniger mitbetheiligt war. (In sämmtlichen Fällen von Welt, in dem Falle Friedrich's etc.) Weiter aber kann man vorläufig nicht gehen. Wenn die einen Autoren annehmen, dass bei rechtsseitigen Erkrankungen mit Vorliebe die psychische Störung und relativ früh einsetzt, so ist dem entgegenzuhalten, dass bei der Nähe des Sprachcentrums links schon relativ geringfügigere Affectionen andere Erscheinungen (Sprachstörungen) machen können, und dass auch links psychische Störungen als erstes Symptom und als Charakteristicum für Stirnhirnerkrankungen beschrieben sind. Nur das ist sicher, dass bei der Affection beider Stirnlappen besonders gern diese Symptome eintreten. Ebenso ist es nicht angängig nach unseren bisherigen Erfahrungen das Ergriffensein der Convexität oder Basis als die prävalirende Ursache der psychischen Störungen anzusehen.

Am weitesten werden wir durch unsere klinische Beobachtung in der Beantwortung der Frage gefördert, ob es der Ausfall gewisser Partien des Stirnhirns ist, welcher die Störung verursacht, oder ob es gewisse Reize sind, die von dem Krankheitsherd auf die Umgebung ausgeübt werden. Streift doch diese Ueberlegung die Frage, ob in der That die Annahme eines Associationscentrums im Stirnhirn eine gewisse Wahrscheinlichkeit auch nach unseren klinischen Beobachtungen für sich hat und müssen wir doch hierbei dem Einwand Müller's, dass die bis jetzt beobachteten psychischen Störungen ebenso gut als Allgemeinerscheinungen bedingt durch Alteration der gesammten Hirnoberfläche erklärt werden konnten, begegnen. Es ist jedem Chirurgen genugsam bekannt, wie ausgedehnte Zerstörungen des Stirnhirns ohne irgendwelche Erscheinung verlaufen können. Es sind gewiss keine Beobachtungsfehler, wenn in der weitaus grössten Mehrzahl derartige Ausfallserscheinungen vermisst wurden. Beweisender als ein Experiment ist die eine Beobachtung Friedrichs, wo operativ das ganze linke vordere Stirnhirn in einer Breite von reichlich 5 cm entfernt war, der Ventrikel $1^1/_2$ cm breit klaffte, der Schnitt also hart an der Grenze

[1]) Schuster, citirt nach Friedrich.

des motorischen Sprachcentrums verlief und doch an der Psyche des Patienten auch psychiatrischerseits keine Abnormität nachgewiesen werden konnte. Daraus geht doch mit Bestimmtheit hervor, dass eine Entfernung eines sehr grossen Theiles eines Stirnlappens Ausfallserscheinungen nicht bedingt. Ob dies nach eben demselben Ausfall beider Stirnlappen eintritt, bleibt dahingestellt. Es können also die psychischen Störungen, sollen sie überhaupt auf das Stirnhirn bezogen werden, nicht als Ausfallserscheinungen angesehen werden.

Betrachten wir aber die Fälle mit Alteration der Psyche genauer, so handelt es sich stets um anatomische Veränderungen, die im Stande waren, auf die noch erhaltenen Theile des Stirnhirns einen Reiz auszuüben, sei es, dass derselbe bedingt war durch den Druck und die Circulationsstörungen des von vorn her wachsenden Tumors, sei es durch Reactionserscheinungen und Druck in der Nähe eines Abscesses, sei es durch Reactionserscheinungen in der Nähe des Verletzungsherdes. Um mit dem letzteren zu beginnen, so ist es bekannt, dass um jeden kleinen Quetschungsherd im Gehirn sich eine locale Kreislaufstörung einstellen wird, die nach den eigenthümlichen Circulationsverhältnissen in der Schädelhöhle grössere Dimensionen annehmen kann. Beruhen nun die eigenartigen Störungen nach manchen Stirnhirnverletzungen hierauf, so müssen sie sich auch nach Ausgleich dieser anatomischen Veränderungen zurückbilden. Es ist dies um so mehr anzunehmen, als es nicht ersichtlich ist, wieso beim Abklingen der psychischen Störungen nach einigen Tagen gewisse Gehirntheile schon befähigt sein sollen, derartige complicirte psychische Functionen zu übernehmen. Wenn z. B. Nehrkorn aus seinem Falle, in dem sich unmittelbar an eine Verletzung des Stirnhirns eine psychische Störung mit der eigenthümlichen Depravation des Charakters anschloss, die nach einigen Wochen schwand, gegenüber Friedrich argumentirt, dass die Ursache der psychischen Alteration weniger local gesteigerter Hirndruck als die Läsion des Stirnhirns an sich ist, so kann man dem nicht beipflichten. Einmal handelte es sich um eine recht schwere und zweitens stark verunreinigte Verletzung, bei der also die Reactionserscheinungen des angrenzenden Gehirns keine geringen gewesen sein werden. Und dann, wie ist es anders zu erklären, dass die psychischen Störungen nach etwa

10 Tagen völlig schwanden, also in einer Zeit, wo auch sonst bei normalem Verlauf die Reactionserscheinungen aufzuhören pflegen. Und dann ist doch nicht zu vergessen, dass durch die Entfernung des Tumors, also durch Aufhebung des durch denselben ausgeübten Reizes bei dem Patienten Friedrich's alle psychischen Störungen sofort und dauernd schwanden. Aehnlich wie in dem Falle Nehrkorn's lassen sich auch die Erscheinungen in dem Falle Welt's und Wendel's als Reizsymptome deuten.

Einfacher ist die Erklärung bei den Tumoren. Hier ist es in einem Theil der Beobachtungen überhaupt nicht zu Zerstörungen des Frontallappens gekommen, sondern nur der Druck der von vornher wachsenden Geschwulst hatte die Symptome ausgelöst. In der zweiten Gruppe hatte der im Frontallappen selbst entstandene Tumor wohl zur Zerstörung einzelner Gehirnabschnitte geführt, nebenher aber durch Druck, locale Circulationsstörungen, eine deutlich makroskopisch sichtbare Veränderung der benachbarten Gehirnoberfläche hinterlassen. In allen Fällen gingen nach Entfernung des Tumors die psychischen Störungen zurück (v. Bergmann, Friedrich, Allen Starr u. s. w.). Da nun die Symptome nicht einzusetzen scheinen, wenn bei weitgehender Eröffnung des Schädels eine Druckwirkung durch den Tumor aufgehoben ist (Friedrich), so kann man doch nur annehmen, dass nur ein bestimmter Druck, besonders wenn er von vorher auf das Stirnhirn wirkt, geeignet ist, die in Rede stehenden Veränderungen der Psyche auszulösen. Dafür, dass ausserdem oder allein gewisse chemische oder toxische Reize in Frage kommen, fehlt uns jeder Anhaltspunkt. Bei den Abscessen wirken Reaction der Umgebung, Druck zusammen, um die Nachbarerscheinungen hervorzurufen.

Nun tritt Müller mit vielem Geschick und grossem Eifer für die Annahme ein, dass nicht die locale Einwirkung, sondern die Alteration der gesammten Hirnrinde es wäre, welche die Erscheinungen veranlasst. Wohl ist es zuzugeben, dass diese localen Veränderungen nicht so circumscript sind, besonders wenn es sich lediglich um Druckveränderungen handelt, dass nicht auch an den übrigen Hirntheilen eine vermehrte Spannung sich zeigt; wohl ist ferner dem beizustimmen, dass nach einem schweren Trauma auch Veränderungen an anderen Theilen der Hirnrinde vorhanden sind. Es muss aber doch auffallen, dass die Symptome, die wir sonst

bei erheblicheren Einwirkungen auf die Gehirnoberfläche in erster Linie zu sehen gewohnt sind, Bewusstseinstörung, Pulsverlangsamung, Stauungspapille entweder ganz fehlen, oder doch weniger ausgeprägt sind, als wie es dem Grade der psychischen Störungen entspricht. Und dann, weshalb sehen wir die erwähnten psychischen Störungen so häufig bei den Affectionen des Stirnhirns und so selten selbst bei hochgradigen Veränderungen der übrigen Hirntheile. Dass es am Stirnhirn schon zu erheblichen Veränderungen und bedeutender Drucksteigerung gekommen sein kann, ehe wir bei der Abwesenheit motorischer oder sonst bestimmter Centren in diesem Abschnitt sichere locale Zeichen haben, erklärt doch nicht das Fehlen der charakteristischen Symptome der Drucksteigerung oder der Veränderungen an der gesammten Hirnrinde. Ebenso ist mit der Erklärung, dass nach einem Trauma mit Vorliebe diejenige Gehirnerkrankung aufträte, zu welcher das betreffende Individuum disponirt sei, nichts gewonnen. Sind doch Fälle bekannt, wo auch bei genauester Anamnese eine erbliche Belastung nicht nachzuweisen war, und wo auch die Einwirkung anderer Schädlichkeiten Lues, Potus sich ausschliessen liess. Die Erscheinungen aber auch in den Fällen, wo sie nach Ablauf einiger Tage abklangen, als eine Psychose aufzufassen, dürfte kaum angängig sein.

Die Beobachtungen dieser psychischen Alterationen fanden gewöhnlich statt nach Verletzungen und in weitaus grösserer Zahl bei Tumoren. Nur selten hat man hierzu bei Abscessen des Stirnhirns Gelegenheit gehabt. Vor 6 Jahren hatte ich einen derartigen Fall in Behandlung, dessen genauere Analyse ich aber erst durch die Anregung des Vortrages von Friedrich in die Hand genommen habe.

O. St., 8 Jahr alt, aufgenommen den 23. 5. 98. Tags zuvor hatte das bis dahin immer gesunde und auch in seinem Wesen normale Kind einen Hufschlag gegen die linke Stirn erhalten. Eltern und Geschwister sind gesund. Geisteskrankheiten sind in der Familie nicht vorgekommen. Die Eltern werden von anderen Personen als ruhige Menschen bezeichnet. Kein Potatorium in der Familie.

Aufnahmebefund: An der linken Stirnseite des seinem Alter entsprechend kräftigen Kindes von blassem Aussehen ist eine 8 cm lange 5 cm breite Wunde, in welcher das mehrfach zersplitterte Os frontale freiliegt. Zwischen den Knochensplittern ist eine wallnussgrosse, zertrümmerte, blutig verfärbte Gehirnmasse zu Tage getreten, die deutlich pulsirt. Die Zertrümmerung des

Gehirns reicht bis weit in die Marksubstanz hinein. Nach gehöriger Freilegung sieht man eine Fortsetzung des Schädelbruches nach der Sagittalnaht hin in Form einer einfachen Fissur. Die deprimirten, zum Theil in das Gehirn eingetriebenen Knochenstücke werden entfernt, sodass ein Defect im Knochen von 5 : 3 cm etwa entsteht. Verband. Das Kind ist stark benommen, reagirt nur wenig auf Anrufen, lässt Urin unter sich. Am 3. Tage wird das Bewusstsein klarer, der Urin willkürlich gelassen. Beim 1. Verbandswechsel am 28. 5. zeigte sich bei fieberfreiem Verlauf die Wunde reactionslos. Da die vorgefallene Gehirnmasse auch noch nach Wochen stärker geschwollen bleibt und die Wunde an der Vernarbung hindert, so wird sie mit dem Thermokauter im Niveau der Wunde abgetragen. Hierbei wird das Vorderhorn des Seitenventrikels eröffnet.

Die Ueberhäutung der Wunde nahm dann noch längere Zeit in Anspruch, sodass das Kind erst am 2. 12. entlassen werden konnte. Während der ganzen Zeit waren Besonderheiten in seinem Wesen nicht aufgetreten. Es war stets eine artige, folgsame Patientin. Am 18. 8. 99, also $3^1/_2$ Monate später, kam dar Kind wieder zur Aufnahme, da sich seit 5 Tagen die alte Verletzungsstelle sehr stark vorwölbte. In der Zwischenzeit war nun folgendes vorgegangen, wie ich aus den mir freundlichst zur Zerfügung gestellten Gerichtsakten sowie den späteren Erzählungen der Eltern entnahm.

Nachdem bis Ende Februar das Kind sein früheres normales Wesen gezeigt hatte, begann es dann ohne irgend welche Veranlassung sich vor den Spiegel zu stellen, zu lachen, sich aus Papier Cigarren zu drehen, diese anzuzünden, zu rauchen, sich albern zu benehmen. Dann lief es plötzlich aus dem Hause unter lautem Lachen, schwatzte viel, sprach die Leute auf der Strasse an, führte unzüchtige, gemeine Redensarten. Ferner erzählte es oft, dass es heirathen müsse. Am 8. März lief es einem unverheiratheten Manne nach, der früher in dem elterlichen Hause gewohnt hatte, ging mit dem nach Hause, sagte ihm er möge ihr das zeigen, was er ihr versprochen habe — womit sie die Genitalien meint — kletterte zu ihm in das Bett, beleuchtete und befühlte dessen Geschlechtstheile und blieb die ganze Nacht sowie den nächsten Tag bei ihm (diese Vorgänge sind von Nachbarsleuten beobachtet, unter Eid in der Gerichtsverhandlung ausgesagt und der betreffende Mann wegen der unzüchtigen Handlungen zu schwerer Gefängnissstrafe verurtheilt). Am 9. März, während das Kind noch bei dem Manne war, stellte sich ein länger dauernder Krampfanfall ein. Die Erscheinungen, welche sich in dem läppischen Wesen besonders gezeigt hatten, blieben, bis sich tags vor der Aufnahme die Vorwölbung an einer kleinen Stelle öffnete und Eiter entleerte. Bei der Aufnahme wurde die im Stirnlappen, dicht unter der bedeckenden Haut gelegene Eiterhöhle von etwa noch Wallnussgrösse breit eröffnet und aseptisch verbunden. Stauungspapille bestand nicht. Das Kind, das anfangs noch etwas sonderbar in seinem Wesen war, viel redete und lachte, wurde nach 2 Tagen ruhiger und war dann wieder wie früher normal. Der Sicherheit wegen wurde es sehr lange auf der Station behalten. Da sich aber keine Erscheinungen von Alteration der Psyche wieder einstellten am 12. 12. entlassen.

Ich habe dann die Patientin nach einigen Jahren und auch jetzt kürzlich wieder untersucht. Sie ist ein grosses, gut entwickeltes Mädchen geworden, das in der Schule ordentlich mitkam und auch in seinem Wesen keine Auffälligkeiten zeigte. Sie dient jetzt bei anderen Leuten. Nur ab und dann wölbt sich die verletzte Stelle weiter vor, und dann beginnt auch jenes eigenthümliche Wesen in leichtem Maasse wieder. Patientin lacht viel, dreht sich Papiercigarren, die sie anzündet, stellt sich vor den Spiegel, macht Erwachsenen nach. Nach einigen Tagen, wenn die Vorwölbung zurückgeht, hören auch diese Erscheinungen auf. Aeusserungen, Abnormitäten, die auf das sexuelle Gebiet hinweisen, sind nicht wieder vorgekommen.

Ich habe nach obigen Ausführungen dieser Krankengeschichte nur wenig hinzuzufügen. Es lassen sich 3 zeitliche Momente hervorheben: Erstens die Zeit von der Verletzung bis zur Ausbildung des Abscesses, gleichbedeutend mit normalem psychischen Verhalten; zweitens die Zeit während des Abscesses — abnormes psychisches Verhalten drittens die Zeit nachher — normales psychisches Verhalten, das nur leichte Störungen erfährt bei stärkerem Vortreten der Operationsnarbe.

Es ist nach dem ganzen Verhalten unmittelbar sowie fast ein Jahr lang nach der Verletzung ausgeschlossen, dass die Zerstörung nicht unbeträchtlicher Theile der Oberfläche des linken Stirnlappens und zwar bis zur Eröffnung des Seitenventrikels Erscheinungen gemacht hatte. Erst als im vorderen Theile der verletzten Hirnpartie sich nach $^3/_4$ Jahren ein Abscess bildete, traten ziemlich acute Zeichen psychischer Störung auf, die erinnern an jenes von Jastrowitz unter dem Namen Witzelsucht beschriebene Bild, zweitens aber auf die sexuelle Sphäre übergriffen. Sowohl die Aeusserungen als die dirnenhaften Handlungen müssen als Ausdruck einer psychischen Erkrankung angesehen werden, da das Kind vor wie nachher nichts derartiges wieder gezeigt hat und da es aus freien Stücken dem Manne, dessen ja nicht gerade correctes Verhalten die gebührende gerichtliche Ahndung fand, zulief. Ohne auf das gerichtlich medicinisch Interessante weiter einzugehen, möchte ich nur erwähnen, dass gerade die sexuellen Cynismen bei Erkrankungen des Stirnhirns öfters beobachtet sind (Friedrich, Wendel), wenn es auch nicht zu derartig ausgesprochener Depravation des Charakters auf sexuellem Gebiet kam. Dass aber alle diese Aenderungen der Psyche als Reizerscheinungen und nicht als Ausfallserscheinungen aufzufassen sind, geht aus dem langen Fehlen

derselben unmittelbar nach der Verletzung, dem Einsetzen mit dem Beginne des Gehirnabscesses, dem Abklingen mit Ausheilung derselben hervor. Aber nicht der Abscess als solcher, sondern seine Einwirkung auf die Nachbarschaft — sei es durch Reaction der Gehirnsubstanz, sei es durch Ciculationsstörungen — ist die Ursache gewesen. Hierfür liegt der weitere Beweis erstens in der gewiss nicht minder interessanten Thatsache, dass auch jetzt noch bei stärkerem Hervortreten der verletzten Partie, also bei irgend welchen Circulationsstörungen oder Reactionserscheinungen der Nachbarschaft, sich psychische Störungen einstellen, die sich genau in jenen Bildern bewegen, welche zur Zeit der höchsten Alteration vorherrschten (läppisches, albernes Wesen, Rauchen von Papiercigarren etc.), und zweitens in dem Umstande, dass der locale sowie allgemeine Hirndruck zum Theil wenigstens durch die Trepanationslücke im Schädel ausgeschaltet war. Um eine Alteration der ganzen Hirnoberfläche hat es sich aber nicht gehandelt, jedenfalls kann diese nicht als Ursache angesehen werden, da sie wohl in der ersten Zeit zu ihren charakteristischen Zeichen der Benommenheit etc. geführt hatte, später aber diese Symptome fehlten und Zeichen eines allgemeinen Hirndruckes, Papillitis etc., nicht vorhanden war. Ausserdem aber bestand als Ausgleich die Lücke im Schädel. Es zeigt somit unsere Beobachtung ferner, dass bei Gehirnabscessen die Eröffnung des Schädels allein nicht die psychische Alteration hintanhalten kann, wie es in dem Friedrichschen Stirnhirntumor wohl der Fall war, sondern dass die entzündlichen und Reactionserscheinungen in der Umgebung des Eiterherdes mächtig genug sind, um die psychische Alteration eventuell hervorzurufen.

Meine Herren! Ich glaubte die Mittheilung dieses Falles wagen zu dürfen, weil er fast wie ein Experiment zeigt, dass der Ausfall selbst grösserer Theile des Stirnlappens nicht zu Alterationen der Psyche geführt hat, während dieselben sofort einsetzten als durch die Entwickelung eines Abscesses Reize auf den erhaltenen Theil des Stirnlappens ausgeübt wurden und sofort schwanden nach Ausschaltung dieses Reizes, d. h. Eröffnung des Abscesses. Nur wenn ab und dann die Narbe sich über die Trepanationsöffnung stärker vorwölbt, treten sie in leichter Weise wieder auf.

VI.

(Aus dem pathologisch-anatomischen Institute in Wien — Professor A. Weichselbaum).

Intrahepatische Cholelithiasis.

Von

Dr. Edwin Beer,

New-York.

Unter Cholelithiasis intrahepatica versteht man die Bildung von Gallensteinen innerhalb der Leber in den Verzweigungen der beiden Ductus hepatici. In diesen Gängen findet man sowohl Gallengries als auch wirkliche Gallensteine gleichzeitig. In anderen Fällen hingegen trifft man die Steine allein an, in anderen wieder ist blos Sand vorhanden. Theoretisch genommen sind beide Arten der Cholelithiasis wichtig, practisch aber scheint es, dass blos die Steine in Betracht kommen, während der Sand wohl nur viel seltener zu klinischen Erscheinungen Anlass giebt. Insofern der Sand sozusagen eine Jugendform und die Steine die ausgebildete Form der intrahepatischen Concremente darstellen, beziehen sich die folgenden Ausführungen, wenngleich sie sich eigentlich mit den Steinen befassen, auch auf die sandförmigen Concremente, freilich nicht immer mit voller Giltigkeit, da ihr Volumen ein bedeutend geringeres ist.

Die intrahepatische Cholelithiasis ist seit sehr langer Zeit bekannt, und seit mehr als 200 Jahren werden derartige Fälle in der Literatur angeführt. Ich zweifle aber, ob die Beobachtung so vieler Jahre mehr als vielleicht 150 Fälle zu Tage gefördert hat. Die Ursachen der intrahepatischen Steinbildung, ihr Vorkommen und weitere Details haben im Ganzen nicht viel Aufmerksamkeit

erweckt, wenn auch gelegentlich einige Autoren, besonders Körte[1]), vermuthet haben, dass die intrahepatische Steinbildung eine grosse Wichtigkeit in Bezug auf die Prognose der Cholelithiasis habe.

Um diese Beziehung zu studiren, nahm ich die folgenden Untersuchungen auf und habe eine grosse Anzahl von ausgewählten Fällen untersucht und hoffe, dass diese Untersuchungen das Vorkommen, die Ursachen, den Bau und die Zusammensetzung der intrahepatischen Steine aufklären können.

Dass eine solche Untersuchung actuell ist, wird Niemand bestreiten können, der weiss, wie oft die Chirurgie heute Gallensteinerkrankungen zum Gegenstande ihrer Behandlung zu machen genöthigt ist.

Ein jüngst erschienener Aufsatz von Berger[2]) aus Kehr's Klinik und ein weiterer von Kehr[3]) selbst haben mir die Ueberzeugung beigebracht, dass die ganze Frage der intrahepatischen Gallensteinbildung ein sorgfältiges Studium verdient und dass sie vielleicht eine grössere Wichtigkeit besitzt, als man in der practischen Medicin im Allgemeinen annimmt.

Nach den genannten Autoren gehen während der Nachbehandlung von gewöhnlichem Choledochusverschluss durch Stein in einer erstaunlich grossen Zahl von Fällen sehr viele Steine und Steinfragmente aus dem drainirten Ductus hepaticus ab. Es ist unwahrscheinlich, dass alle diese Steine und Steinfragmente intrahepatischen Ursprunges seien, aber von einem Theile derselben kann dies wohl nicht bezweifelt werden.

Der grosse Werth, den Kehr und Berger darauf legen, alle diese Steine zu entfernen, um ein Recidiv zu vermeiden, zeigt am besten, wie wichtig die ganze Frage der Steinbildung innerhalb der Lebergänge ist.

Eine Erörterung dieser Verhältnisse wird auch eine grosse Anzahl anderer Probleme berühren, die in Verbindung mit der Cholelithiasis stehen, sowohl ätiologischer als therapeutischer Natur. Weiterhin wird auch eine Einsicht in die Pathologie eine gewisse Tragweite für die Prognose gewinnen müssen.

[1]) XVIII. Congress der Deutschen Gesellschaft für Chirurgie. 1889. Centralblatt für Chirurgie.

[2]) Dieses Archiv. Bd. 69. 1903.

[3]) Münchener med. Wochenschrift. 1903. S. 726.

Eine kurze Uebersicht über das bisher in dieser Frage Bekannte ist nothwendig.

Schon im 18. Jahrhundert und noch früher wurden Steine in den Lebergängen erwähnt. Glisson fand sie bei Rindern, während Andere sie beim Menschen beschrieben. Morgagni[1]) versuchte, die bekannten Fälle zu sammeln, aber bis zum Ende des letzten Jahrhunderts waren diese Thatsachen nur wenig bekannt.

Frerichs[2]) berichtet über fünf von ihm beobachtete Fälle, und, verglichen mit seiner ausgebreiteten Erfahrung, muss diese geringe Zahl geradezu überraschen.

Thudichum[3]) versuchte schon, den Ursprung vieler Gallenblasensteine in die Gallengänge zu verlegen, und berichtet, dass er in 5 pCt. der untersuchten Cholelithiasisfälle in der Leber solche Steine gefunden habe.

Die meisten folgenden Autoren haben entweder Thudichum's Beobachtungen nicht gekannt oder konnten sie nicht bestätigen. Sie fanden, dass die intrahepatischen Steine nicht so häufig seien, als er behauptet, noch konnten sie auch regelmässig bis zur Gallenblase verfolgt werden, wo sie nach Thudichum ihre Umwandlung in Gallenblasensteine erfahren müssten.

Im Jahre 1891 sammelte Courvoisier[4]) alle bekannten Fälle und fand deren 50 in der Literatur. Unter dieser spärlichen Anzahl befinden sich noch viele Fälle, in denen Sand und keine Steine gefunden wurden. Dies zeigt gleichzeitig, wie wenig Beobachtungen über das Vorkommen dieser Affection gemacht wurden, auch wurde durch keine Untersuchung die Frage systematisch behandelt.

Seit Courvoisier wurden weitere Statistiken publicirt, neue Fälle mitgetheilt, und es wurde auch eine grössere Häufigkeit der Affection als früher nachgewiesen.

So fand Peters[5]) in 161 Fällen von Cholelithiasis einmal intrahepatische Steine. Auch Hünerhoff[6]) fand einen Fall unter

---

[1]) Epist. Anat.-Medic. XXXVII. Art. 12.
[2]) Leberkrankheiten. 1861. Bd. II. S. 491.
[3]) Treatise on Gall-stones. 1863. pag. 177.
[4]) Casuistisch-statistische Beiträge zur Pathologie und Chirurgie der Gallenwege. 1890.
[5]) Gallenstein-Statistik. Inaug. Diss. Kiel 1890.
[6]) Ueber Perforation der Gallenblase. Inaug. Diss. Göttingen 1892.

85 Cholelithiasisfällen, Schröder[1]) intrahepatische Concretionen in 9 pCt. der von ihm mitgetheilten Gallensteinfälle.

Die Zahlen dieser drei Arbeiten haben keine zu grosse Bedeutung, da die Mittheilungen aus Obductionsnotizen geschöpft sind, während eine Untersuchung von den Autoren selbst nicht vorgenommen wurde.

Schröder's Arbeit z. B. enthält nur die Durchsicht von Obductionsnotizen. Ihm zufolge fanden sich unter seinen Fällen, die Naunyn mit Vorliebe citirt, nur fünfmal intrahepatische Steine. Seine weiteren 8 Fälle, die die Zahl auf 13 (9 pCt.) ergänzen, weisen nur Sandbildung auf. Wie erwähnt ist der Werth solcher Aufzeichnungen nicht sehr bedeutend, weil die Zahlen nicht alles das zeigen, was man bei sorgfältigster und systematisch vorgenommener, genauer anatomischer Untersuchung hätte nachweisen können, wobei man auch die ätiologischen Factoren hätte in Betracht ziehen sollen.

Niemer[2]), Kehr[3]), Riedel[4]) und Lenhartz[5]) berichten ebenfalls über weitere Fälle, aber auch sie haben diese Frage nicht von dem erwähnten Standpunkte aus zum Gegenstand ihrer Studien gemacht.

Umsomehr dürften meine Untersuchungen interessiren, da ich so sorgfältig als möglich an die Sache herangetreten bin.

In einer Anzahl von 72 Cholelithiasisfällen fand ich fünfmal Steine und einmal blos Sand in den intrahepatischen Gängen. Es zeigten demnach in einer Totalsumme von 72 Cholelithiasisfällen 8,3 pCt. intrahepatische Steinbildung.

Diese Befunde zeigen vor Allem, dass die intrahepatische Steinbildung ein nicht so seltenes Vorkommniss ist, als man bisher vermeint hat. Weiterhin soll aber noch gezeigt werden, dass unter bestimmten Umständen diese intrahepatische Steinbildung sogar eine mehr oder weniger regelmässige Erscheinung ist.

Bevor wir die Frage der Häufigkeit verlassen, wird es noch gut sein, die Ansichten von Naunyn[6]) und Hoppe-Seyler[7]) zu

[1]) Beitrag zur Aetiologie und Statistik der Cholelithiasis. I. D. Strassburg 1892.
[2]) Ueber einen Fall von Gallensteinen in den Lebergallengängen. Inaug. Diss. Kiel 1891.
[3]) vide Berger. Dieses Archiv. Bd. 69. 1903.
[4]) Die Patbogenese, Diagnose und Behandlung des Gallensteinleidens. 1903.
[5]) Die septischen Erkrankungen. 1903. S. 363 (mit Abbildung).
[6]) Klinik der Cholelithiasis. 1892. S. 27.
[7]) Krankheiten der Leber. 1899. Nothnagel's Handbuch.

erwähnen, die beide der Meinung Ausdruck geben, dass die intrahepatischen Steine sogar noch häufiger seien, als die oben genannten Zahlen angeben.

Naunyn sagt, dass „sie (Bilirubinkalk-Steinchen) häufig in den Gallengängen der Leber entstehen.“ Hoppe-Seyler scheint diese Häufigkeit zuzugeben.

Es ist mir nicht möglich, zu sagen, welche Thatsachen den eben citirten Ansichten zu Grunde liegen, jedenfalls ist es höchst interessant, dass sie ganz im Gegensatze zu den anderen citirten Aeusserungen stehen. Denn die grössten statistischen Zahlen, die bekannt wurden, sind die Schröder's und meine eigenen. Nach diesen waren in 8—9 pCt. von Cholelithiasisfällen intrahepatische Steine zu finden.[1]).

Da im Allgemeinen 7 von 100 Obductionsfällen, nach Schröder's Statistik sogar 12 pCt. den Befund von Gallensteinen zeigen, so käme 1 Fall von intrahepatischen Steinen auf 160 resp. 100 Fälle. Das kann man natürlich kein häufiges Vorkommen nennen.

Unter gewissen Umständen sind solche Calculi intrahepatici ja sehr oft zu sehen, aber man kann andererseits wieder viele Hunderte Lebern eröffnen, in denen Veränderungen, die zur Steinbildung Anlass geben, fehlen und auch gar keine Anzeichen der Bildung intrahepatischer Steine vorhanden sind.

Die Ursachen dieser pathologischen Formation waren stets sehr unklar.

Zuerst erklärte man den Process mechanisch, später wurde eine chemische Erklärung versucht.

Im Jahre 1858 wandte sich Frerichs[2]) gegen die rein mechanische Theorie. „Die einfache Concentration der Galle kann nicht als Ursache der Ausscheidung jener Stoffe angesehen werden, dieselben bleiben gelöst, solange die Galle unverändert ist. Sie schlagen sich erst dann nieder, wenn das leicht veränderliche gallensaure Natron unter Mitwirkung des Blasenschleimes zerlegt wird. . . . Die Anfänge dieser Ausscheidung (von Gallengries, Steinen und pulverförmigen, structurlosen Depositis, von Farbstoff,

[1]) Schroeder fand Gallengries in 5,5% — Steine in 3,5% seiner Fälle.
[2]) Leberkrankheiten. Bd. II. S. 483 und 485.

Gallenharz und Cholesterin) findet man fast überall, wo das Lebersecret längere Zeit stagnirte und sich zersetzte."

Wenn auch Thudichum[1]) die intrahepatischen Steine für viel häufiger hielt als Frerichs, so gab er doch eine sehr ähnliche Erklärung dafür. Er bezog die Bildung der intrahepatischen Steine „to a disease of the bile and a partial obstruction of one or more of the biliary ducts" (auf eine Erkrankung der Galle und eine theilweise Verschliessung eines oder mehrerer Gallengänge).

Courvoisier[2]) kommt nach einer Durchsicht von 50 gesammelten Fällen zum Schlusse, dass er geneigt sei, anzunehmen, dass „eine Behinderung der Gallenabfuhr die Disposition zur Cholelithiasis im Hepaticusbaum steigere." Er fügt bei, dass dies nicht seine eigene Ansicht sei, sondern dass schon im Jahre 1580 Caspar Meyer dieselbe Ansicht ausgesprochen habe. Mit Rücksicht darauf meinte Courvoisier weiter, dass in den Fällen von Choledochusverschluss eine zeitliche Beseitigung desselben nothwendig sei, um die secundäre intrahepatische Steinbildung zu verhindern.

Im Jahre 1892 brachte Naunyn einen neuen Beitrag zur Frage der Aetiologie. Er zeigte, dass der Verschluss allein nicht ausreichen würde, um die intrahepatischen Steine zu erzeugen, da sie zum grossen Theile aus Bilirubin und dessen Oxydationsproducten in Verbindung mit Calcium bestehen, eine Ausscheidung, die nie zu Stande kommt, wenn die Galle bloss stagnirt und nicht noch andere Factoren in Betracht kommen. Als diese bezeichnete er den „directen Einfluss des lebenden Gewebes der Schleimhaut, vielleicht sind auch Spaltpilze, welche sich in der Galle da, wo sie stagnirt, leicht einstellen, die Ursache der Oxydation."[3])

Obwohl Naunyn im allgemeinen einen gewissen Werth auf die Wirkungen der Gallengifte bei der Gallensteinbildung legt, so erwähnt er sie doch an dieser Stelle nicht besonders. Diese neue Betrachtungsart wurde zuerst am X. Congress für innere Medicin und später in seinem Buche von Naunyn vorgebracht.

Bei der Discussion gelegentlich des Congresses sagte nämlich Mosler[4]), dass die Calculi intrahepatici als Resultat einer Cholangitis

[1]) Treatise on Gall-stones. pag. 178.
[2]) l. c. pag. 39.
[3]) Klinik der Cholelithiasis. S. 28.
[4]) Centralblatt für innere Medicin. 1891.

aufzufassen seien. Er betonte weder den directen Einfluss des lebenden Gewebes, noch hob er die Nothwendigkeit des Verschlusses hervor; auch brachte er keine Thatsachen vor, um seine Ausführungen zu stützen.

Später hat Hoppe-Seyler (im Jahre 1899) in einem gewissen Sinne die Ansichten Naunyn's und Mosler's combinirt. Er sagt, dass die intrahepatischen Steine am häufigsten bei Cirrhosis hepatis vorkommen, „weil der Gallenabfluss .... vielfach behindert wird", und auch dann, wenn der Ductus communis oder die Ductus hepatici durch Tumoren, Parasiten oder Steine verschlossen werden. In den letztgenannten Fällen entwickeln sich gleichzeitig die Affection der Gallenwege, d. i. die Cholangitis, und die Bilirubincalciumsteine, von denen er noch bemerkt, dass sie zu Kernen grösserer Steine in der Gallenblase werden können.

In einer Fussnote drückt sich Naunyn[1]) vorsichtiger aus: „Häufig besteht da, wo diese Steinchen in den intrahepatischen Gallengängen gefunden werden, allgemeine Gallenstauung in der Leber, so z. B. bei Neubildung, Cirrhose, Stauungshyperämie."

Riedel[2]) sagt (1903), dass intrahepatische Steine sehr selten primär seien, dass sie sich aber secundär nach Verschluss des Ductus choledochus durch Concremente bilden könnten.

Bevor ich diese Literaturübersicht schliesse, muss ich noch erwähnen, dass Charcot[3]) die Anwesenheit von intrahepatischen Steinen durch die Wanderung der Steine von der Gallenblase in die Gänge erklärt. Wiewohl also Charcot an die Möglichkeit glaubte, dass Steine von der Gallenblase durch den Ductus cysticus und dann weiter durch den Ductus hepaticus in die Leber wandern können, liess er auch eine intrahepatische (autochthone) Entwicklung zu. Diese, so meint er irrig, haben „jamais .... la structure radiée les couches concentriques ni les facettes qui distinguent les calculs nés dans la vésicule."

1897 drückt sich Langenbuch[4]) in derselben Weise aus. Indem er Körte's Erklärung des Sendler'schen[5]) Falles widerspricht.

[1]) l. c. pag. 27.
[2]) l. c.
[3]) Oeuvres complètes. T. VI. 1888.
[4]) Chirurgie der Leber und Gallenblase. Bd. II. 1897.
[5]) Sendler, Deutsche Zeitschrift für Chirurgie. Bd. 26. 1887.

50jähriger Mann erkrankte vor 2 Jahren mit Schmerzen in der rechten Seite, Erbrechen, einmal Ikterus, eine typische Gallensteinkolik. Entwicklung eines Abscesses im rechten Hypochondrium, der nach Incision sich rasch schloss, mit Ausnahme einer einzigen Stelle, wo eine Gallenfistel persistirte. $1^1/_2$ Jahre später Schüttelfrost, Schmerzen, Ikterus, Erbrechen. Galle trat durch die Fistel in grosser Menge aus. Die Operation zeigte die Gallenblase voll mit Steinen. Nach Entfernung der Steine heilte die Wunde spontan, öffnete sich aber später wieder. $2^1/_2$ Monate, nachdem die Wunde verheilt war, trat neuerdings Ikterus und Schüttelfrost ein und erfolgte der Exitus letalis. Autopsie: Die Gallenblase stark contrahirt, Steine im Ductus choledochus. In den intrahepatischen Gängen zahlreiche Steine, einige davon facettirt. Ihre Grösse variirt von der einer Erbse bis zu der eines Kirschkernes.

Er sagte, die Steine, die in der Leber gefunden wurden, stammten von der Gallenblase und gelangten auf ihren Platz vielleicht in Folge von Aspiration durch die Leber. Langenbuch will zwar die intrahepatische Bildung der Bilirubincalciumsteinchen zugeben, aber nicht der grösserer Steine, gerade so wie es Charcot that, ohne dafür genügende Gründe beibringen zu können.

Dass gelegentlich Steine in den rechten oder linken Ductus hepaticus wandern können und von da in die grösseren intrahepatischen Gallengänge, wenn der Choledochus verschlossen ist, kann nicht geleugnet werden. Ich selbst habe einen derartigen Fall gesehen. Aber diesen Vorgang auf diejenigen Fälle zu übertragen, in welchen die Gänge in der ganzen Leber mit einer grösseren Anzahl von Steinen angefüllt sind, die perlschnurartig angeordnet sind, wobei die kleinsten weit drinnen in der Leber sitzen und die grössten nahe dem Ductus hepaticus, wie es in Sendler's Fall war, das scheint mir, entschieden zu weit gegangen.

Steine, die gewandert sind, müssen eine solche Gestalt, Grösse und Zusammensetzung aufweisen, wie die, welche in der Gallenblase derselben Fälle vorkommen. Dieser Anforderung entsprechen aber die intrahepatischen Steine in keinem meiner später citirten Fälle. Im Gegentheile haben die meisten bisherigen Autoren keine Rücksicht auf diese Verhältnisse genommen und haben den Vergleich zwischen den Gallenblasen- und den intrahepatischen Steinen nicht weiter zur Discussion gestellt.

Die intrahepatischen Steine sind in der Regel kleiner als die Blasensteine, ihre Gestalt oft gleichzeitig sehr verschieden, mehr

ovoid oder mehr weniger cylindrisch in Folge ihrer Anlagerung an die Wände der Gallengänge, in welchen man sogar gelegentlich weichere, plastische Steine findet, die Ausgüsse der Gallengänge darstellen, welche schon aus einem deutlichen Lager von Pigment und Cholesterin zusammengesetzt sind. Ihr Vorkommen in gewissen peripheren Partien der Leber und alle vorhergehenden Thatsachen machen eine allgemeine Anwendung des Langenbuch'schen Satzes unmöglich.

Die älteren und auch manche jüngere Steine tragen oft Facetten, und wenn viele Steine in den Gängen gebildet werden, so scheinen sie sich nach denselben Grundsätzen wie in der Gallenblase zu facettiren.

Dieser kurze Umriss giebt eine Vorstellung von der Verschiedenartigkeit der Ansichten, die über Vorkommen und Ursachen der intrahepatischen Steine verbreitet sind. Wie Courvoisier sagte, sind die Meinungen in der Literatur extreme, und da dies wohl dem Umstande zuzuschreiben ist, dass Niemand noch zu diesem Zwecke eine grössere Zahl von Lebern systematisch untersucht hat, und zwar normale und pathologische, so kann man die erwähnte Differenz daraus erklären.

Herr Hofrath Weichselbaum hatte die Güte, mir die Erlaubnis zur Section einer grossen Anzahl von Lebern in seinem Institute für pathologische Anatomie in Wien zu ertheilen, und ich benütze diese Gelegenheit, um ihm dafür meinen herzlichsten Dank auszusprechen[1]).

Die Lebern wurden nach der Autopsie derart verarbeitet, dass die Ductus hepaticus-Verzweigungen bis zu den peripheren Partien der Läppchen verfolgt wurden. Selbstverständlich konnten nur die grössten Gänge untersucht werden und demnach auch nur ein kleiner Antheil des intrahepatischen Gangsystems, da ja die Verfolgung eines einzigen Ganges durch die Lebersubstanz sehr viele andere, die in der Umgebung liegen, zerstörte. In Fällen von Stauungsicterus oder von vorübergegangenem Verschluss des Ductus communis, wo die Gänge erweitert sind, ist die Verfolgung der intrahepatischen Gänge sehr einfach. In anderen Fällen jedoch

[1]) Einige der Fälle verdanke ich der Freundlichkeit des Herrn Hofrathes Chiari in Prag, dem ich für die Erlaubniss der Publikation ebenfalls bestens danke.

variirt das Lumen sehr. Allein nur dann, wenn das Lumen ausserordentlich klein ist, findet man Schwierigkeiten bei der Präparation. Aber auch diese lassen sich mit etwas Uebung und Sorgfalt leicht überwinden.

Unter 250 ausgewählten Lebern, die ich untersucht habe, befanden sich 72 Fälle von Cholelithiasis. Von diesen hatten sechs einen oder mehrere Steine im Choledochus mit secundärer Cholangitis. Es waren ferner vier Fälle von Verschluss des Ductus communis in Folge Tumoren etc. mit secundärer Cholangitis ohne Steine in der Gallenblase und den grösseren Gängen. Es befanden sich darunter 71 Fälle von mehr minder ausgebildetem intrahepatischen Verschluss der Gänge, darunter metastastische Tumoren (10), Cirrhose (30), Abscess (4). Dazu kamen noch Amyloid-, Fett- und Stauungslebern sowie normale.

Uebersicht über die 250 Fälle.

Cholelithiasis	66	= negativ
„ und Cholangitis mit Choledochusverschluss	5	= positiv
„ mit altem Choledochusverschluss	1	= positiv
Choledochusverschluss in Folge von Tumor, secundäre Cholangitis	4	= negativ
Metastastisches Lebercarcinom	10	= negativ
Lebercirrhose	30	= negativ
Chronische Stauung	27	= negativ
Atrophie, Fett- und Amyloidlebern	39	= negativ
Abscess, Pyelophlebitis	4	= negativ
Normale Lebern	64	= negativ.

Die positiven Fälle, d. h. diejenigen mit intrahepatischen Concretionen, will ich jetzt detaillirt beschreiben.[1])

Fall I. Cholelithiasis, Obstruction des Choledochus, Cholangitis, intrahepatische Calculi und Sand.

Weibliches Individuum ohne Krankengeschichte.

Die Autopsie zeigte eine wohl ausgeprägte Ausdehnung der extra- und intrahepatischen Gänge mit Ausnahme des Ductus cysticus. Chronische Cholecystitis mit grossen Steinen in der Gallenblase, zwei grosse Steine im Choledochus und im Hepaticus. Diese beiden Gallenausführungsgänge waren ent-

[1]) Den Herren Assistenten der verschiedenen Kliniken, die mir die Krankengeschichten in freundlichster Weise zur Verfügung stellten, danke ich verbindlichst.

zündet und exulcerirt. In den durchweg ausgedehnten intrahepatischen Gallengängen waren mehrere Hundert Steinchen und eine grössere Menge von Gallensand. Die Steine und der Gallensand waren von gelber Farbe. Aehnliche Niederschläge waren um die Gallenblasensteine und um die extrahepatischen Gallengangsteine. Die Grösse der intrahepatischen Calculi wechselte etwa von der eines Stecknadelkopfes bis zu der eines Kirschkernes. Einige von den Steinen zeigten schon Zeichen von Facettirung, einige der grösseren waren ganz regelrecht tetraëdrisch, die meisten aber ovoid oder sphaerisch. Die intrahepatischen Steine waren kleiner als die extrahepatischen. In den letzteren wurde ein Cholesterin-Nucleus um eine centrale Pigmentmasse gefunden. Dieser Nucleus ist von einer gelben Pigment-Calciumschale umgeben. Solche Nuclei waren beinahe von derselben Grösse in allen extrahepatischen Steinen und grösser als die grössten intrahepatischen Steine, welche keinen derartigen Nucleus enthielten und blos aus einer beinahe reinen Pigment-Calciumcombination bestanden. Die Leber zeigte im übrigen keinen pathologischen Befund.

Fall II. Cholelithiasis, Choledochusverschluss, Cholangitis, kleine schwarze sandige Concretionen in den intrahepatischen Gängen (Gallengängen).

76jährige Frau. Krankengeschichte konnte nicht beigebracht werden, da die Pat. moribund schwer ikterisch eingebracht wurde.

Der Obductionsbefund ergab Steine in der Gallenblase. Ein Stein in der Papille eingekeilt. Katarrhalische Cholangitis, keine Pericholangitis. Die Gänge enthalten schleimig-eitriges Secret und Galle mit vielen kleinen schwarzen Concrementen. Lebergewebe sonst normal.

Fall III. Cholelithiasis, Choledochusverschluss, Cholangitis, intrahepatische Steine und Sand.

27jährige Frau. Seit 4—5 Wochen Ikterus und Fieber, vorher stets gesund gewesen.

Autopsie: Sechs Steine im Choledochus, der mit Eiter erfüllt ist. Mehrere Steine im Ductus hepaticus; multiple Abscesse in der Leber. In den intrahepatischen Gängen zahlreiche Steine und sandartige Concretionen. Einer der Steine deutlich tetraëdrisch und von der Grösse einer Weinbeere. Alle von schwarzer Farbe. Weiche Steine, die aus Schichten von Pigment und Cholesterin bestanden, waren wie Abgüsse in den intrahepatischen Gängen zu sehen. Leber sonst normal.

Fall IV. Cholelithiasis, Cholecystitis, Choledochus-Verschluss, Cholangitis, intrahepatische Steine und Gries.

66jährige Frau. $3^1/_2$ Monate vor dem Tode Druckgefühl im Epigastrium und zeitweiser Schmerz; Anorexie, häufig abendliches Erbrechen. Stuhl normal. Ausgesprochene Kachexie. Kein Ikterus, einmal leichtes Fieber (vielleicht infolge einer Pleuritis). Die Leber mässig vergrössert. Gallenblasengegend druckempfindlich. Urobilinurie, 10 Tage ante exitum Ikterus.

Autopsie. Acute Entzündung der Gallenblase, Verschluss des Choledochus durch drei Steine. Die Gänge enthielten Eiter, Erythrocyten, Kokken,

Bacillen, Epithelzellen und eine grosse Anzahl von harten, gelblichröthlichen Steinchen, fast von Kirschkerngrösse und auch Gries. Leber sonst normal.

Fall V. Cholelithiasis, Cholecystitis, Choledochus-Verschluss, Cholangitis, intrahepatische Steine und Gries.

65jähriger Mann. Schmerzen, Kolik und Druckempfindlichkeit im oberen Abdomen. Im ganzen seit 4 Wochen krank (Anamnese unvollständig).

Autopsie: Allgemeiner Ikterus. Perforation der Gallenblase infolge Cholecystitis ulcerans. Vier Steine in der Gallenblase, ein Stein in dem mit Eiter erfüllten Choledochus. Die intrahepatischen Gänge stark erweitert, enthalten beiläufig 30 reine schwarze Pigmentsteine. Die meisten derselben etwas über stecknadelkopfgross, ein länglicher Stein hat beiläufig 1 cm Durchmesser. Eiter und kleine Pigmentpartikel sind ebenfalls in den intrahepatischen Gängen enthalten, sonst Leber normal.

Fall VI. Lungengangrän, Cholelithiasis, kein Ikterus, intrahepatische Steine, keine Cholangitis.

79jähriger Mann. Die Krankengeschichte enthält keine Bemerkung über Gallenbeschwerden. Der Patient wird mit einer Sepsis eingeliefert.

Autopsie: Sehr bedeutende Erweiterung des Choledochus, so dass er zuerst für eine accessorische Gallenblase gehalten wurde. Der Obducent fand keinen Verschluss. Im linken Lappen zwei Steine von Kirschkerngrösse, einer deutlich facettirt, der andere schön abgerundet. Beide von gelber Farbe mit schwarzen Pigmentstreifen. Alle intrahepatischen Gänge stark erweitert. Mehrere Steine in der Gallenblase viel grösser als die in der Leber. Leber atrophisch, keine Cholangitis.

In den folgenden 4 Fällen waren ähnliche pathologische Factoren im Spiel, aber keine Zeichen von intrahepatischer Cholelithiasis wurde entdeckt.

Fall VII. Pankreascarcinom, keine Cholelithiasis, Cholangitis, keine intrahepatischen Steine, Stauungsikterus.

44jähriger Mann ohne Krankengeschichte.

Sehr ausgeprägte Erweiterung des Ductus communis, hepaticus und der intrahepatischen Gänge, Eiter in sämmtlichen Gängen. Weder Pigmentmassen, noch Concremente oder Steine.

Fall VIII. Carcinom der Papille, keine Cholelithiasis, Stauungsikterus, Cholangitis, multiple kleine Leberabscesse, keine intrahepatischen Steine.

56jähriger Mann. 11 Monate vor dem Tode Choledochus-Obstruction und Cholangitis; vor 8 Monaten bedeutende Besserung, so dass er essen und arbeiten konnte; kein Fieber und nur leichter Ikterus während dieser Remissionsperiode. Vor 5 Monaten ein neuer Anfall von Choledochusverschluss und Cholangitis, der später zum Tode führt.

Autopsie: Enorme Erweiterung der Ductus communis, hepatici und intrahepatici, alle mit Eiter gefüllt, weder Sand noch Steine. An der Papille ein mässig grosses, verschliessendes Neoplasma.

Fall IX. Papilläres Carcinom der Gallenblase, Metastasen im Choledochus, Stauungsikterus, Cholangitis. Keine Cholelithiasis, keine intrahepatische Steine oder Sand.

74jähriger Mann. Gelegentlich Schmerzen im Abdomen während der letzten 4 Jahre. 5—6 Wochen vor dem Tode schneidende Schmerzen im rechten Hypochondrium und zwar anfallsweise. 3—4 Wochen vor dem Tode Zunahme der Schmerzen und Schüttelfröste. Fortschreitende Kachexie. Niemals spontanes Erbrechen. Weiter keine Bemerkungen über Gallensteinsymptome etc.

Autopsie: Primäres Carcinom der Gallenblase ohne Steine. Eine Metastase im Choledochus und Erweiterung der Gänge hinter der Verschlussstelle. Auch im Choledochus und in den anderen Gängen keine Steine oder Sand. Multiple Abscesse in den peripheren Theilen der Leber, besonders im linken Lappen. Die intrahepatischen Gänge mit Eiter gefüllt.

Fall X. Vereiterte Echinococcuscyste der Leber, Obstruction der extrahepatischen Gallengänge, katarrhalische Cholangitis, Cholecystitis, weder extra- noch intrahepatische Cholelithiasis. Pleuritis.

27jähriges weibliches Individuum. 6 Monate vor dem Tode ein Tumor im rechten Hypochondrium bemerkt. Keine Schmerzen, keine Kolik, kein Erbrechen, kein Ikterus. Der Tumor war oberflächlich glatt und wahrscheinlich von der Leber ausgehend. Vor 5 Monaten begann allmählich der Ikterus, weder Nausea noch Erbrechen. Patientin konnte ihrem Berufe nachgehen. 4—5 Wochen ante mortem begannen starke Schmerzen in der Region des Tumors, aber weder Kolik noch Krämpfe traten auf. Die Schmerzen waren nicht ausstrahlend. Niemals sind Steine abgegangen. Der Stuhl war anfangs acholisch, später gefärbt. Die Temperaturen schwankten gewöhnlich zwischen 38,4—39,2.

Autopsie: Vereiterte Echinococcuscyste in der Nachbarschaft der Porta hepatis, die in dichtes Bindegewebe eingebettet war. Beide pathologischen Processe verlegten den Ductus hepaticus und Ductus choledochus und verursachten eine mässige Erweiterung der intrahepatischen Gallengänge. Die Mucosa derselben und des Ductus hepaticus stark injicirt und mit zähem Schleim und Galle bedeckt. Keine Zeichen von Steinbildung, weder Sand noch Steinchen nachweisbar. Die Gallenblase ist in ihrer Wand verdickt und ihr Lumen stark verengt. (Die chronische Cholecystitis hatte nicht zur Steinbildung geführt.)

In allen diesen Fällen waren intrahepatische Steine auffindbar 6mal, jedoch nur in denjenigen Fällen, wo auch extrahepatische Cholelithiasis bestand. In allen anderen Fällen war die Nachforschung erfolglos.

Von den Cholelithiasisfällen zeigten nur diejenigen intrahepatische Steinbildung, welche einen Choledochusverschluss durch Steine aufwiesen oder ein solcher ein-

mal bestanden hatte und eine secundäre Cholangitis auffindbar war.

Die Fälle mit secundärer Cholangitis nach Tumoren, die den Ductus communis verschlossen, und ohne extrahepatische Cholelithiasis, zeigten auch keine intrahepatischen Steine.

Weiterhin ergab sich, dass alle anderen Fälle negativ waren, und es zeigt sich daher, dass das Vorkommen intrahepatischer Steine von intrahepatischem Ursprunge auf 3 verschiedene Ursachen zu beziehen ist:

1. Stauung,
2. Cholangitis und
3. einen unbekannten Factor, weil sich sonst auch in den Fällen von Verschluss des Ductus communis und secundärer Cholangitis bei Tumoren der Papille und des Pankreas etc. Steinbildung in der Leber finden müsste.

Ich will die in der Literatur niedergelegten ähnlichen Fälle nicht zum Vergleiche heranziehen, weil sie oft wichtiger Daten ermangeln und keine Garantie dafür geboten ist, dass eine gründliche Nachforschung auf Steine durchgeführt wurde.

Die Natur des erwähnten dritten Factor soll hier nicht eingehend discutirt werden, jedoch muss ich betonen, dass der Choledochusverschluss durch Steine, wenn sich eine Cholangitis anschliesst, zur intrahepatischen Steinbildung führt. Andererseits entwickeln sich bei Fällen von Cholangitis ohne extrahepatische Cholelithiasis keine intrahepatischen Steine. Ein grösseres einschlägiges Material wird höchst wahrscheinlich die Richtigkeit dieser Anschauung bestätigen können. Das Material von Cholangitisfällen ist ziemlich spärlich, selbst in einem so grossen Institute wie dem Hofrath Weichselbaum's.

Für die Steinbildung scheint es dabei gleichgiltig zu sein, ob die Cholangitis mehr oder weniger entwickelt ist, was den bisherigen Anschauungen widerspricht, die nach den Arbeiten von Mignot[1]), Miyake[2]) etc. formulirt wurden.

Diese Experimentatoren zeigten, dass eine leichte Infection

---

[1]) Ref. Centralbl. f. Chirurgie. 1899. S. 49.

[2]) Mittheilungen aus den Grenzgebieten der Medicin und Chirurgie. Bd. VI. 1900.

der Gallenblase durch verschiedene Bakterien häufig zur Steinbildung führt, während eine schwere Cholecystitis noch vor der Steinbildung zum Exitus führt.

In meinen Fällen waren die Gallengänge einige Male voll mit Eiter und desquamirten Epithelien, was sich bei der Autopsie, einmal sogar schon bei der Operation zeigte, wo der Choledochus eröffnet wurde; trotzdem hatten sich Steine entwickelt.

Seit Netter's und Homen's[1]) Experimenten ist es bekannt, dass der Verschluss des Ductus communis zur Infection der centraler gelegenen Verzweigungen des Gallengangsystems führt. Bacterium coli, Staphylokokken, Streptokokken etc. wandern ein, und eine mehr weniger ausgebreitete Cholangitis entwickelt sich.

An dem mir zur Verfügung gestandenen Obductionsmateriale war es unmöglich, zu constatiren, welche Bakterien die wirkliche Ursache der Veränderungen seien.

So hat ja schon v. Mieczkowski[2]) nachgewiesen, dass die postmortale bakteriologische Untersuchung der Gallengänge zu grossen Irrthümern Anlass giebt.

L'Etienne fand unter 42 normalen Fällen 24 mal Bakterien in der Galle der Blase, wenn er sie post mortem untersuchte, während v. Mieczkowski, der die Galle direct von der Gallenblase während Laparotomien aspirirte, dieselbe in sämmtlichen 15 untersuchten Fällen steril fand.

Die Mittheilungen von Kehr[3]) und Riedel[4]) sind besonders interessant, weil diese Autoren mit Flüssigkeiten arbeiteten, die von Cholangitis- etc. Fällen während des Lebens erhalten wurden.

In 9 Fällen von Choledochusverschluss, über die Kehr berichtet, fand sich 7mal das Bacterium coli, 2 mal Streptococcus pyogenes und 2 mal Staphylococcus pyogenes aureus, und zwar in der Galle, die aus dem Drainrohr abfloss. In jedem Falle war demnach die abfliessende Galle inficirt worden, wie dies auch den Thierexperimenten bei Ligatur des Choledochus entspricht.

Auch Riedel's Ausführungen führen zu sehr ähnlichen Schluss-

[1]) Centralblatt f. allgem. Pathologie und path. Anatomie. 1894. S. 825.
[2]) Mittheilungen aus den Grenzgebieten der Medicin und Chirurgie. Bd. VI. 1900.
[3]) Beiträge zur Bauchchirurgie. 1901. pag. 149.
[4]) Mittheilungen aus den Grenzgebieten der Medicin und Chirurgie. Bd. IV. 1899.

folgerungen. Bei Stein im Choledochus, die zum Verschlusse führte, fand er in 30 pCt. von 53 Fällen, dass „eine Infection des Gallengangsystems" bestand.

Selbst diese Schätzung ist vielleicht etwas zu niedrig gegriffen, wenn man die Thierexperimente berücksichtigt, in welchen ja der Verschluss des Choledochus beinahe regelmässig zu Cholangitis führt.

Meine Fälle stimmen sehr gut mit den experimentellen Arbeiten überein, soweit es sich um die Regelmässigkeit der Cholangitis nach dem Choledochusverschluss handelt. Wie die Experimente zeigen, alterirt die Art der Mikroorganismen nicht die Chancen der Steinbildung, und da man genau dieselben Species ziemlich regelmässig auch in den Fällen von Cholangitis findet, kann man daraus nicht das Ausbleiben der Steinbildung in den Fällen VII—X, wo Tumor und Cholangitis bestand, erklären, indem man sagen wollte, dass es auf die verschiedene Art der Eitererreger dabei ankommt.

Eine andere wichtige Frage betrifft die Zeit, in welcher die Steine zur Entwickelung kommen.

Vor nicht allzu langer Zeit bemerkte Hansemann[1]), dass gerade über diesen Punkt Unklarheit herrsche. Seither wurden übrigens wiederholt Versuche gemacht, um Steine künstlich zu erzeugen.

Homen constatirte die Bildung von Steinen um Ligaturen in der Gallenblase in $1^2/_3$ Jahren, und Hansemann theilt einen Fall mit, wo ein Stein sich in der Duodenalwand um einen Seidenfaden im Verlaufe von 7 Monaten bildete.

Seither ist es noch öfters gelungen, Steine selbst in $^1/_3$—1 Jahr experimentell zu erzeugen. Natürlich waren in diesen Fällen die Steine schon früher als zur angegebenen Zeit vorhanden und nur kleiner.

In einem meiner Fälle fand ich einen tetraëdrischen Stein in einem intrahepatischen Gange 4—5 Wochen nach dem Beginn der Verschlusssymptome und der Cholangitis (Fall No. III).

Wenn ich auch die mangelhafte Verlässlichkeit einer Anamnese noch so sehr berücksichtige, so muss ich doch sagen, dass Steine sich innerhalb 2 Monaten entwickeln können, und gerade in diesem Falle konnte sogar die Grösse eines Traubenkernes erreicht werden.

---

[1]) Virchow's Archiv. Bd. 154. pag. 380. 1898.

In diesem Sinne kommt die Zeit als Faktor in der Bildung der intrahepatischen Steine in den Fällen von Cholangitis zur Geltung.

In den Fällen von Cholangitis mit Verschluss durch Neoplasma etc. (No. VII—X) kann die Abwesenheit der Steine in den Gallengängen jedoch nicht auf diesen Faktor zu beziehen sein, denn sowohl die Krankengeschichten als auch der Augenschein bei Untersuchung der Lebern beweisen, dass der Verschluss und die Cholangitis seit mehreren Wochen datirten. Es ist demnach sicher, dass der Verschluss des Ductus communis durch Stein combinirt mit Cholangitis häufig zur intrahepatischen Steinbildung führt. Jedoch sind in der Literatur Fälle verzeichnet, in denen dieser selbe Complex bestand, ohne dass intrahepatische Steine erwähnt würden. Man kann natürlich nicht entscheiden, ob eine Präparation der Gallengänge nicht vielleicht doch Steine auch in diesen Fällen zu Tage gefördert hätte; die Häufigkeit, mit der ich sie fand, legt aber diesen Gedanken nahe.

Unter meinen positiven Fällen verzeichne ich einen, in welchem zwar Steine vorhanden waren, aber keine Cholangitis bestand (No. VI). Gerade dieser Fall zeigte einige der grössten Steine (bis zu Kirschkerngrösse). Die Krankengeschichte war unvollständig, aber die Autopsie zeigte eine ausserordentliche Dilatation des Choledochus, ohne dass Icterus bestand. In der Gallenblase befanden sich Steine und im linken Leberlappen weit entfernt von der Porta-Region 2 Steine. Es bestand kein einziges Symptom der Cholangitis. Die Steine hatten eine ziemliche Grösse. Sie befanden sich schon einige Zeit an dieser Stelle, was durch ihre Grösse und durch ihre innigen Beziehungen zu dem Gange, in welchem sie gefunden wurden, bewiesen erscheint. Die Dilatation der Gallenwege deutete auf eine chronische Stauung durch Steine, da die Gallenblase mit Steinen ganz erfüllt war und keine andere Ursache der Stauung im Choledochus nachzuweisen war. Die Steine in der Gallenblase, welche denen in der Leber ganz unähnlich waren, scheinen mir eben die directe Ursache der Stauung gewesen zu sein, und ich glaube, dass wir in Kenntniss der Thatsache, dass sehr häufig eine Infection bei Incarcerirung eines Steines im Ductus communis auftrete, mit grosser Wahrscheinlichkeit werden schliessen können, dass in diesem Falle eine secundäre Cholangitis die Steinbildung in der Leber erzeugte.

Die Cholangitis hörte auf, nachdem der Stein vom Ductus communis in den Darm gelangt war. Der Choledochus jedoch blieb stark erweitert und die Steine in der Leber blieben zurück, nachdem vielleicht viele derselben auch schon in den Darm abgegangen waren.

Auch viele in der Literatur niedergelegte Fälle dürften ähnlich dem eben beschriebenen zu erklären sein.

Man findet viele Steine in der Leber bei der Autopsie, ohne dass eine Cholangitis zu dieser Zeit vorhanden ist. Die Gänge sind erweitert, zeigen alte Stauungserscheinungen, und die Ursache des ganzen Processes ist bereits in den Darm verschwunden.

In meinem Falle waren die intrahepatischen Steine an Grösse und Zusammensetzung ganz verschieden, verglichen mit denen in der Gallenblase, sodass man nicht annehmen kann, dass sie extrahepatischen Ursprungs gewesen seien.

In dem bekannten Falle Czerny's (chronische Obstruction des Choledochus durch 14 Jahre) scheint etwas Aehnliches vorgelegen zu haben. In diesem Falle, der im Folgenden als ein sehr typischer erwähnt werden soll, waren die Lebergänge ebenfalls mit Steinen gefüllt.

J. O. 42 Jahre alt[1]). Seit 14 Jahren zunehmende Gelbsucht. Mehrmalige Kuren in Karlsbad ohne jeden Erfolg, vielmehr Steigerung des Icterus. Dabei gingen Steine durch den Darm ab. Die Operation ergab 9 Steine in der Gallenblase. Bei der Autopsie war der Choledochus „daumendick und von haselnussgrossen Steinen ganz ausgefüllt, die Ductus hepatici und ihre peripheren Verzweigungen waren stark erweitert und bis tief in die Leber hinein mit Steinen ausgefüllt, die schliesslich mit dem Lumen kleiner wurden und nur noch hanfkorngrosse Concrementchen bildeten".

Bevor ich zur Beschreibung der aufgefundenen Steine und zur Besprechung der Symptome, die sie zur Folge haben können, übergehe, möchte ich noch der Fälle von Courvoisier und Kehr Erwähnung thun.

In zahlreichen der berichteten Fälle unterliessen es die Autoren, uns darüber Angaben zu machen, ob ihre Patienten an Cholangitis, Icterus, extrahepatischer Cholelithiasis gelitten haben oder nicht, sodass es nutzlos erscheinen muss, bei so unvollständigen Daten eine Statistik zu versuchen. Jedoch ist es bemerkenswerth, dass

[1]) Fall XIII von Mermann's Ber. über Czerny's Fälle. Beiträge zur klin. Chir. Bd. IX. 1892.

in den Fällen bis zum Jahre 1890 Courvoisier unter 52 Fällen intrahepatischer Steinbildung 15 mal Cholangitis fand. Es kann demnach mit Rücksicht auf meine Fälle und die Prüfung von Kehr's Fällen und den Berichten anderer Autoren gewiss nicht geleugnet werden, dass die Cholangitis eine höchst wichtige Rolle bei der Bildung der intrahepatischen Steine spielt.

Kehr veröffentlichte eine grosse Zahl von Fällen von Drainage des Ductus hepaticus, und auch hier kam es bei einem grossen Theile während der Nachbehandlung zur Ausstossung von Steinen und Steinfragmenten durch das Drain.

Es ist kaum anzugeben, wie viele davon intrahepatischen Ursprungs waren, aber in Fällen, wo eine grosse Anzahl von Steinen während der Nachbehandlung abging, die Kehr bei der Operation nicht palpiren konnte, ist es sehr wahrscheinlich, dass eine intrahepatische Steinbildung vorgelegen hatte und dass diese Steine von den intrahepatischen Gängen herkamen. Dasselbe gilt auch für diejenigen Fälle, in denen zahlreiche Steine mehrere Tage oder Wochen hindurch nach der Operation abgingen. Wären sie nämlich extrahepatischen Ursprunges, so müsste man doch wohl annehmen, dass sie in den ersten Tagen post operationem abgehen würden.

Bei Durchsicht seiner Fälle finde ich, dass von seinen 17 Fällen mindestens 6—7 den Abgang der Steine eine beträchtliche Zeit nach der Operation gezeigt hatten, sodass es mir wahrscheinlicher erschiene, diese Fälle als solche intrahepatischer Cholelithiasis zu betrachten.

Um jede irrthümliche Auslegung dieser Fälle zu vermeiden, führe ich sie kurz an, indem ich die Originaldarstellung möglichst kürze, aber das Wichtigste mit den Worten des Autors wiedergebe.

Fälle Kehr's.

Fall XI [1]). E. W., 51 Jahre alt. Langdauernde Cholelithiasis mit häufigen Anfällen von Kolik und Icterus. 6 Wochen vor der Operation ein starker Anfall, Icterus geht nicht mehr zurück. Einige Tage lang Fieber. Weiterer Anfall 2 Wochen vor der Operation.

Diagnose: Verschluss des Choledochus durch Steine, Cholangitis.

Operation: Choledochotomie, Hepaticusdrainage (6. 5. 1901).

Die Gallenblase sehr klein, enthält keinen Stein. Der Choledochus deutlich erweitert, in demselben 2 grosse und ca. 200 kleine Steine. Der Duc-

[1]) Beiträge zur Bauchchirurgie. 1902. S. 86.

tus hepaticus enthält übelriechende, trübe Galle. Die Schleimhaut gangränös. In einem Zweige des Hepaticus steckt ein Stein, welcher nicht gelockert werden kann.

7. 5. 300 g Galle entleert, noch immer übelriechend.

9. 5. Kein Gallenabfluss.

11. 5. Icterus mehr hervortretend. Im Stuhle war am vorhergehenden Tage wahrscheinlich etwas Galle abgegangen.

14. 5. Ausspülung des Hepaticus und Choledochus: „Aus dem Hepaticus werden noch zahlreiche Steine, darunter ein über haselnussgrosser (mit der Kornzange) durch Spülung entleert".

16. 5. Es werden wieder theils mit der Kornzange, theils durch Ausspülung gegen 20 Steine aus dem Hepaticus entleert, darunter 2 haselnussgrosse.

17. 5. Ein erbsengrosser Stein wird herausgespült, sonst ist der Hepaticus frei.

22. 5. Es werden wieder einige kleine Bröckel herausgespült.

27. 5. Beim Ausspülen entleeren sich einige kleine Bröckel.

13. 9. Die Wunde geschlossen, Patient geheilt.

3 Monate später [1]) gingen 2 kleine Steine und Fragmente ab. Später Kolik, Icterus, Uebelkeiten; Exitus innerhalb 2 Wochen.

Fall XII. J. Sch. [2]), 84 Jahre alt. Magenbeschwerden seit mehreren Jahren. 6 Jahre vor der Operation Kolik, Icterus, Erbrechen. Seither häufige Kolikanfälle. 7 Wochen vor der Operation sehr schwere Kolik von zehntägiger Dauer. Ausgesprochener Icterus. Seitdem noch mehrere leichte Kolikanfälle. Abmagerung.

Diagnose: Steine in der Gallenblase und vielleicht im Choledochus.

Operation: Ektomie, Choledochotomie, Hepaticusdrainage (21. 8. 1900).

Zahlreiche Steine in der Gallenblase, ein Stein im Ductus cysticus, der in den Choledochus hineinreicht, sonst der Choledochus frei. Vom Ductus hepaticus fliesst trübe Galle ab.

2. 9. Beim Ausspülen des Hepaticus kommen kleine Steine zum Vorschein.

Ebenso am 3. 9.

Im Choledochus sind keine Steine. Patient wird entlassen.

Aber 4 Wochen später tritt eine schwere Kolik mit Erbrechen auf [3]). Die Fistel öffnet sich wieder und Galle tritt aus. Alle 4 Wochen wiederholte Kolik, danach leichter Icterus.

Am 6. 4. 1901 ein schwerer Anfall.

Diagnose: Steine im Choledochus.

Operation: Duodenotomie nach Mc Burney. Entfernung eines erbsengrossen Steines von der Papille.

Epikrise: „Der Stein in der Papille duodeni ist bei der ersten Operation übersehen worden." (?)

---

[1]) Berger, Dieses Archiv. Bd. 69.
[2]) Beiträge zur Bauchchirurgie. 1901. S. 62.
[3]) Beiträge zur Bauchchirurgie. 1902. S. 98.

Fall XIII. 54jähr. Frau [1]). Operation im Februar 1893. Cholecystostomie. 1 Stein.

$1^3/_4$ Jahre später neuerlich Kolik und Icterus. Es ging 1 Stein ab, der einen Seidenfaden enthielt.

1 Jahr später (October 1895) Symptome von Cholangitis. Neuerliche Cholecystostomie: Die Blase enthält faule Galle und einen Stein mit einem Seidenfaden als Kern.

Die Patientin erholte sich, aber der andauernde Gallenabfluss weist auf Choledochusobstruction hin.

Neuerliche Operation fördert einen Stein im Ductus communis zu Tage, der jedoch birst, bevor er entfernt werden konnte. Da nichts mehr palpirt werden konnte, wurde das Abdomen geschlossen.

Die Fistel blieb $^1/_4$ Jahr offen, wobei jedoch fortwährend Galle abging, sodass der Verschluss im Choledochus noch immer bestanden haben muss. Da die Patientin die Operation verweigerte, schloss sich die Fistel nach kurzer Zeit ohne Operation. Keine Schmerzen, kein Stein im Stuhl.

Ungefähr $^1/_2$ Jahre später wird das vollständige Wohlbefinden plötzlich durch eine heftige Kolik und Icterus unterbrochen. Hohes Fieber, Druckschmerzhaftigkeit der Leber, erhöhte Pulsfrequenz etc.

October 1896: Eröffnung der Gallenblase. Dieselbe enthält Galle und Eiter, jedoch keinen Stein. Die Choledochotomie zeigt einen grossen Stein. Ausspülung der Gänge (Hepaticus und Choledochus) bringt eine Menge Steintrümmer und trübe Galle zum Vorschein. Die Spülung wird $^1/_2$ Stunde fortgesetzt. Bei der Nachbehandlung geht noch eine grosse Anzahl ähnlicher Fragmente durch das Drainrohr ab.

Fall XIV. F. St., 48 Jahre alt [2]). Krankengeschichte: 2 Jahre vor der Operation Kolik, Ikterus, Erbrechen, Schüttelfrost. 3 Monate vor der Operation ein anderer schwerer Anfall. Dies wiederholt sich mehrmals und 3 Wochen vor der Operation tritt ein besonders schwerer Anfall auf.

Diagnose: Cystitis, Steine im Choledochus, Pericholecystitis.

Operation (17. 6. 1900): Ektomie, Choledochotomie, Hepaticusdrainage.

Die Gallenblase ist gross, enthält zahlreiche kleine Steine und trübe, seröse Galle. Der Choledochus und Hepaticus enthalten 10 Steine. Die Galle in den Gängen faul und trübe.

27. 6. „Wird der Hepaticus sondirt, man findet noch 2 erbsengrosse Steine, von denen der eine mit der Kornzange, der zweite durch Ausspülen entfernt wird."

28. 6. „Beim Ausspülen des Hepaticus gehen 2 weitere Steine ab."

1. 7. „Mit der Sonde lässt sich ein Stein oben im Hepaticus fühlen."

2. 7. „Der gefühlte Stein wird durch Ausspülen des Hepaticus entfernt."

3. 7. . . . „7 cm oberhalb der Choledochusincision fühlt die Sonde im Hepaticus wieder ein Concrement."

4. 7. „Es werden 2 Concremente von Erbsengrösse heraussgesprudelt."

---

[1]) Münchener med. Wochenschrift. 1897. S. 1127.
[2]) Berliner Klinik. Heft 148. 1900. S. 16.

5. 7. „Wieder 1 Stein entfernt."

8. 7. „In der Tiefe des Hepaticus liegt noch ein Stein."

10. 7. „Es fliessen immer noch Steintrümmer aus dem Hepaticus ab."

22. 7. „Es wird kein Stein mehr ausgestossen."

6. 8. Patient verlässt geheilt das Spital.

Fall XV. D. B., 57 Jahre alt [1]). 15 Jahre vor der Operation Kolik und leichter Icterus. 2 Jahre vor der Operation schwere Kolik, Fieber, Schüttelfrost. Vor der Operation Remission.

Die Operation zeigte „4 Steine in dem Ductus communis. Im Hepaticus walzenförmiger, fast wallnussgrosser Stein".

Während der Nachbehandlung wurden im Verlaufe von mehr als 2 Monaten 18 Steine und viele Steinfragmente durch das Drainrohr ausgestossen.

Die folgenden Fälle mit Obductionsbefund bekräftigen, wie es sich zeigen wird, die oben gegebene Erklärung der vorhergehenden Fälle und die Bemerkungen, welche ich an meine eigenen Fälle geknüpft habe.

Fall XVI. [2]) Ein Patient, der 3 Monate an Symptomen von Cholangitis litt, wurde operirt und ein Stein hoch oben im Hepaticus gefunden, nach dessen Entfernung freie Galle abfloss. Der Hepaticus wurde drainirt. 7 Tage nach der Operation gingen neuerlich 3 Steine ab. Am 8. Tage post operationem wurden wieder Steine aus dem Hepaticus entleert, und es waren noch mehr in der Tiefe zu fühlen. Der Patient starb an einer Pneumonie.

Die Obduction zeigte in den erweiterten intrahepatischen Gängen 2. und 3. Grades mehr als 12 Steine von Kirschkerngrösse.

Fall XVII [3]). 3 Jahre vor der Operation bestanden bereits Symptome von Cholelithiasis. 6 Monate vor der Operation Kolik, Icterus und peritoneale Reizungserscheinungen. Es trat eine Besserung auf, aber 4 Monate vor der Operation kehrten die Erscheinungen zurück.

Bei der Operation fanden sich eine Cholangitis, Steine im Choledochus und in der Gallenblase. Tod 10 Tage nach der Operation.

Die Autopsie ergab im linken Hepaticus und seinen Verzweigungen 20 kleine Steine, in den Verzweigungen des rechten Hepaticus wurden ebenfalls 12 kleine Steine von Kirschkerngrösse vorgefunden, in den Gängen Schleim und Eiter.

In diesen Fällen konnten vor oder während der Operation stets sichere Anzeichen einer Cholangitis constatirt werden, und wir finden auch hier, dass die gemeinschaftliche Ursache der intrahepatischen Steinbildung eine secundäre Cholangitis ist, die auf einen Choledochusverschluss durch Steine zurückzuführen ist.

In einem dieser Fälle (No. XVI) bildeten sich die intrahepatischen Steine innerhalb 3 Monaten, in Uebereinstimmung mit einem der oben erwähnten Obductionsbefunde.

[1]) Berger, Dieses Archiv. Bd. 69. Fall No. XXI.
[2]) Ibidem. Fall No. XXIV.
[3]) Ibidem. Fall No. XIV.

Während in einem meiner Fälle der Stein 4 bis 5 Wochen nach dem Einsetzen der Cholangitis und des Verschlusses noch klein war, zeigte in einem anderen Falle meiner Reihe und in einem von Kehr's Fällen die Autopsie bereits kirschkerngrosse Steine, und zwar auch schon 3 Monate nach Beginn der Erkrankung.

Ohne mich allzusehr in Details zu vertiefen, möchte ich doch an dieser Stelle meine Untersuchungen resumiren.

Die Beobachtungen sind entschieden von theoretischer Bedeutung. Wir haben hier Experimente in der Art der von Mignot, Miyake, Italia[1]) etc., und zwar nicht am Thiere, sondern am Menschen.

In einem so complicirten Processe, wie es die Gallensteinbildung ist, wehren sich Viele dagegen, die Ergebnisse des Thierexperimentes vollkommen zu acceptiren und auf den Menschen zu übertragen, und das mit vollem Rechte, da ganz deutliche Unterschiede zwischen Thier und Mensch bestehen, und zwar sowohl chemischer als auch anatomischer Natur.[2])

Ueberdies waren die Thierexperimente nicht regelmässig von Erfolg begleitet, und erst unlängst hat wieder Wolynzew[3]) über Misserfolge berichtet.

Der Ductus cysticus wurde bei Thieren verengt und Bakterien in die Gallenblase eingebracht. In unserem Falle war der Ductus choledochus verschlossen, und die Bakterien, die das untere Drittel des Choledochus bevölkern, in das ganze Gangsystem eingewandert. In beiden Fällen folgte der Stauung eine Entzündung, in beiden Fällen kam es zur Bildung von Gallensteinen, beim Thierexperiment in der Gallenblase, beim Menschen in den Lebergängen.

Darin liegt ein sicherer Beweis dafür, dass die Gallensteine beim Menschen die Folge einer Infection des biliären Systems sind und dass sie weiterhin auch die Folge einer localen Entzündung sind.

Ausserdem zeigen diese Fälle, dass noch irgend ein

---

[1]) Policlinico. 1901. Centralbl. f. Chir. 1901. pag. 693 uud 762.
[2]) Rabl. — Verhandlungen der Deutschen pathol. Gesellschaft. 1901.
[3]) I. Congress der russischen Chirurgen. Centralbl. f. Chirurgie. 1901.

anderer Umstand existiren muss, der die Steinbildung beeinflusst, da nicht alle Fälle von Stauung und Infection mit Steinbildung einhergehen. Ob dieser dritte Factor eine Diathese ist, wie es die französischen Autoren meinen, oder eine Disposition, wie dies Riedel annimmt, kann nur durch Sammlung einer sehr grossen Anzahl von Cholangitisfällen verbunden mit experimentellen Untersuchungen entschieden werden.

Es ist selbstverständlich, dass ganz ohne Schwierigkeit diese Thatsachen auch auf die Gallensteinbildung in der Gallenblase bezogen werden können. Was die Ductus intrahepatici angeht, geht auch die Gallenblase an.

Die Ursache dafür, dass die Steinbildung in der Blase um so vieles häufiger zu finden ist als in den Lebergängen, ist zweifellos darin zu suchen, dass die locale Stauung in der Gallenblase ein viel häufigeres Vorkommniss darstellt, als die Stauung in der Leber selbst. Daher ist auch die Infection in der abgeschlossenen Gallenblase häufiger als eine intrahepatische Cholangitis. Dadurch wird zweifellos das häufige Vorkommen der Gallenblasensteine erklärt.

Aber auch hier in der Gallenblase werden die Steine nicht im Verlaufe jeder Cholecystitis gebildet. Auch hier scheint geradeso wie bei der Cholangitis ein dritter Factor derselben Art in Betracht zu kommen.

Ein anderer Umstand von theoretischem Interesse ist die Thatsache, dass die Gallensteine in der gestauten Galle innerhalb der Gänge sich entwickeln, nicht nur wenn der Entzündungsprocess ein rein katarrhalischer ist, sondern auch dann, wenn der Process ein eitriger ist.

Letzthin haben Ehret und Stolz[1]) in einem Falle von Cholangitis suppurativa Steinbildung vermisst und ebenso in einem Falle von eitriger Cholecystitis kein Cholestearin im Gallenblaseninhalte nachweisen können.

Um diese Befunde mit dem Thierexperiment in Uebereinstimmung zu bringen, haben diese Autoren angenommen, dass ein leichter Entzündungsprocess allein die Steinbildung herbeiführt.

In meinen sowie in Kehr's Fällen ist kein Zweifel möglich,

[1]) Mittheilungen aus den Grenzgebieten der Medicin und Chirurgie. Bd. VIII. 1901.

dass Steinbildung in den intrahepatischen Gängen auch als Ergebniss eitriger Cholangitis auftritt.

Immerhin aber existirt noch kein Beweis dafür, dass in der menschlichen Gallenblase Steine infolge einer eitrigen Cholecystitis formirt werden, und man muss annehmen, dass solche Fälle entweder operirt werden oder sterben, bevor die für die Steinbildung nothwendige Zeit abgelaufen ist, oder aber die Patienten genesen, und man weiss nicht mehr, was in der Gallenblase vorgegangen ist.

Beide Statistiken, die von Kehr und die meinige, zeigen deutlich, dass Steine von ziemlicher Grösse innerhalb 3 Monaten sich entwickeln können, d. i. also viel schneller, als bisher angenommen wurde, und auch rascher, als Mignot (5—6 Monate), Miyake (6—12 Monate) und Italia (4 Monate) bei ihren Experimenten gefunden haben.

Des Weiteren ergiebt sich aus dem Vorhergehenden auch, dass Gallensteine innerhalb der Lebergänge häufiger und regelmässiger vorkommen, als man allgemein glaubt. Vielleicht sind sie sogar immer vorhanden, wenn eine Cholangitis infolge eines Choledochusverschlusses durch Steine auftritt, vorausgesetzt, dass die Erkrankung länger als einen Monat besteht; Gries ist wahrscheinlich schon in einem früheren Stadium der Erkrankung vorhanden.

Betrachten wir den Aufbau dieser intrahepatischen Steine, so fällt uns häufig ihre Gestalt auf, die an vielen Objecten deutlich den Ort der Entstehung vermuthen lässt. Wiewohl auch deutlich tetraëdrische Steine, untermischt von grossen Mengen von Gallengries, aufgefunden werden, so haben doch auch viele Steine Formen, die ihren Ursprungsgang errathen lassen. Diese Besonderheiten wurden bereits oben bei der Besprechung der Ansichten Charcot's und Langenbuch's berührt.

In einem meiner Fälle (No. 6), in denen die Steine bis Kirschkerngrösse erreicht hatten, war der Stein, der der Porta hepatis am nächsten lag, hübsch abgerundet und passte genau in den Ductus, während der nächste, der vom Choledochus mehr central in der Leber lag, deutlich, aber unregelmässig facettirt, jedoch von derselben Grösse war. Beide Steine waren von brauner Färbung, enthielten Pigment und Cholestearin.

In einem anderen Falle fand ich einen nahezu ganz reinen Bilirubincalciumstein von tetraëdrischer Gestalt, der in einem Gange des rechten Lappens verborgen war. Wieder ein anderes Mal war der Stein ein langes Ovoid und enthielt Pigment und Cholestearin. Er war schwarz gefärbt und sah wie ein kleines Würstchen aus von etwa 1 cm Länge.

Peters[1]) hat über deutlich verzweigte Steine berichtet. Gelegentlich findet man die Steine noch weich in den intrahepatischen Gängen, die sie wie Ausgüsse erfüllen, und auch sie bestehen aus Pigment und Cholestearin. In anderen Fällen scheinen die Steine Concremente von Gallengries vorzustellen.

Aus der Literatur erhält man den Eindruck, dass die intrahepatischen Steine regelmässig aus Pigment bestehen, d. i. aus Bilirubin oder seinen Derivaten in Verbindung mit Calcium. Aber aus dem hier Erwähnten geht hervor, dass das Cholestearin, wenn auch in geringer Menge, hier gerade so wie in den Gallenblasensteinen ein häufiges Vorkommniss ist.

In der Gallenblase scheinen sich sogar reine Cholestearinsteine bilden zu können, ungeachtet der Thatsache, dass Galle vorhanden ist, da man den Ductus cysticus offen findet, wenn der Stein constatirt wird.

Es ist sehr schwer zu verstehen, wie solche reine Steine bei Anwesenheit der Galle in der Gallenblase sich bilden können, und genau derselben Schwierigkeit begegnen wir in den Fällen von reinen Cholestearinsteinen in der Leber, wie sie von Czerny[2]) und Cassaet erwähnt werden.

Die Möglichkeit einer secundären Substitution des Gallenpigmentes durch Infiltration von Cholestearin in den primären Steinen ist sicher für die Bildung dieser reinen Cholestearinsteine von nicht zu unterschätzender Wichtigkeit.

Andere Besonderheiten dieser Steine (in den Lebergängen) werden als Seltenheiten in der Literatur erwähnt.

Laboulbène[3]) und Peters sahen deutlich verzweigte Steine, die ganz den Abbildungen entsprechen, die in Thudichum's Buch dargestellt sind, und die im Innern von Gallenblasensteinen Ab-

[1]) l. c.
[2]) Deutsche med. Wochenschrift. 1892. S. 516.
[3]) Anatomie pathologique. 1879. pag. 357.

güsse der Lebergänge zeigen. Natürlich sind die letzterwähnten sehr klein, mikroskopisch, während die ersterwähnten dies nicht sind.

Glisson hat eine ähnliche Art von Steinen beim Rind beschrieben und sagt, dass sie korallenähnlich gewesen seien.

Steine von röhrenförmiger Gestalt sind ebenfalls selten gefunden worden.

Die gewöhnlichen Typen sind der Pigment- und der Pigment-Cholestearinstein. Klein in den Anfangsstadien, wachsen sie, wenn sie in der Leber bleiben, bis zu Kirschkern- oder Haselnussgrösse.

Gleichzeitig mit ihnen findet man Pigmentsandablagerungen im Anfang, später aber, wenn die Galle in den Darm abfliesst, kann der Sand abgehen und die Steine bleiben in den Lebergängen eingebettet.

Facetten werden nicht regelmässig gefunden, aber in einigen meiner Fälle und in einer Anzahl der in der Literatur erwähnten wurden Facetten deutlich nachgewiesen. Die Art und Weise ihrer Entstehung ist sehr unklar und wird es bleiben, bevor nicht eine grosse Zahl solcher Steine gesammelt und sehr aufmerksam studirt werden kann. Vielleicht sind ähnliche Factoren wie in der Gallenblase auch hier am Werke.

Die allgemeine Gestallt ist genügend erörtert worden, ebenso die häufig sehr innigen Beziehungen zwischen Steinen und Gängen. Aber es muss erwähnt werden, dass manchmal die Lebergänge unregelmässig dilatirt werden, kleine Säcke bilden und die Steine dann in diesen wachsen.

So viel über die intrahepatischen Steine, ihre Ursachen und ihr Vorkommen.

Eine andere Seite des Gegenstandes haben wir jedoch noch zu betrachten, und das ist die Frage, ob diesen kleinen Steinen irgend eine praktische Bedeutung beizumessen sei.

Einzelne Kliniker haben diese Frage verneint, andere bejaht.

Die erste Operation, bei welcher man auf sie stiess, wurde, wenn wir den früher erwähnten Mittheilungen Vertrauen entgegenbringen können, von Kehr ausgeführt, und ihre Anwesenheit beeinflusste in gewissem Sinne sein chirurgisches Vorgehen.

Solche intrahepatische Steine können in der Leber verbleiben, und das bezieht sich sowohl auf diejenigen, welche an diesem Orte sich entwickeln, als auch auf diejenigen, die von der Blase

in die Leber wandern, und es kann dabei jede üble Folge ausbleiben. Sie können jedoch auch eine Reihe verschiedener Erscheinungen in der Leber hervorrufen.

Andererseits können sie auch wandern, und vielleicht liegt darin ihre grösste Gefahr.

Es muss jedoch zugegeben werden, dass, obgleich sie ungünstige Folgen herbeizuführen im Stande sind, wenigstens unsere bisherigen Erfahrungen zeigen, dass dies thatsächlich nicht in solchem Maasse der Fall war, als man erwarten müsste, wenn man sieht, wie regelmässig sie die Cholangitis und den Choledochusverschluss durch Steine begleiten.

Es ist schwer zu sagen, wenn auch nicht gerade unwahrscheinlich, dass dieser Umstand blos deshalb übersehen wurde, weil die extrahepatischen Steine nicht sehr genau auf ihren möglicher Weise intrahepatischen Ursprung untersucht wurden, weil ferner die intrahepatischen Gänge eventuell nicht sorgsam erforscht und die intrahepatischen Steine überhaupt nicht sehr genau gekannt wurden.

Es stellen sich uns sehr grosse Schwierigkeiten in dieser Beziehung entgegen, und es wird Jahre bedürfen, bis wir genügende Kenntnisse haben werden, um die wirklichen Folgen intrahepatischer Steinbildung leichter und häufiger zu erkennen. Aber schon heute kann man mit Benutzung der ausgedehnten Literatur gewisse Schlüsse ziehen, die sich auf die möglichen Folgen solcher Steinbildung erstrecken.

Wenn wir uns vorläufig auf diejenigen Steine beschränken, die aus den Lebergängen austreten und extrahepatisch werden, so müssen wir vor Allem sagen, dass die grösste Wahrscheinlichkeit besteht, dass sie in den Darm austreten. Ob dies wirklich der Fall ist, kann wiederum heute noch nicht entschieden werden.

Andererseits ist ziemlich allgemein angenommen, dass diese intrahepatischen Steine in die Gallenblase auswandern können und dort die Kerne für grössere Steine bilden.

Es kann ja nicht in Abrede gestellt werden, dass viele Gallenblasensteine einen Pigmentkern haben, aber es wäre ungerechtfertigt, diesen in jedem Falle auf eine intrahepatische Ursache zu beziehen.

Thudichum hat den intrahepatischen Ursprung dieser Kerne energischer als alle anderen Autoren verfochten.

Lawson Tait[1]) und Hein haben ähnliche Gedanken ausgesprochen.

Die Abdrücke der Gänge, die Thudichum im Inneren frischer Gallensteine fand, wurden jedoch von keinem der späteren Forscher wiedergesehen.

Naunyn z. B. sagt, dass er sie niemals gesehen hat.

Mir war es möglich, mich davon zu überzeugen, dass man aus dem Centrum frischer Gallensteine Pigmentmassen verschiedener Gestalt auswaschen kann, die mitunter unter dem Mikroskop deutlich verzweigte Formen zeigen. Sie werden nicht immer gefunden und sie machen nicht gerade den Eindruck von Gallengangsabgüssen, sondern weisen eher auf eine zufällige Anlagerung kleiner Pigmentmassen hin.

Wenn demnach Thudichum bei den mangelhaften Beweisen für seine Ansicht mit derselben nur wenig durchgedrungen ist, so sind doch viele Autoren bereit, zuzugestehen, dass die intrahepatischen Bilirubincalciumsteine den Kern von Gallenblasensteinen bilden können.

Naunyn räumt dies ein, ohne seinen Standpunkt in Bezug auf die Theorie Thudichum's zu ändern. Er sagt:[2])

„Eine ganz besondere Stellung nehmen die intrahepatischen Bilirubinkalksteinchen ein. Sie scheinen für die Gallenblase nicht selten die Rolle von Fremdkörpern zu spielen, welche dort die Cholelithiasis in's Leben rufen. Wenigstens ist es auffallend häufig, dass man diese aus den intrahepatischen Gängen stammenden Bilirubinkalksteinchen als Kerne von Cholestearinsteinen in der Blase findet. Ich besitze mehrfache Collectionen von je 20—30 Steinen aus einer Blase, in deren jedem sich ein solches centrales Bilirubinkalksteinchen findet."

Hoppe-Seyler hat später (1899) eine ähnliche Ansicht vertreten.

Zweifellos enthalten die Kerne zahlreicher Gallenblasensteine dasselbe Material, aus welchem die intrahepatischen Pigmentsteine

[1]) Lancet. 1885 und Edinburgh Medical Journal. 1889.
[2]) Klinik der Choleliksiasis.

bestehen. Aber könnten nicht auch dieselben chemischen Vorgänge in der Gallenblase sich abspielen wie in den intrahepatischen Gängen?

Bilirubinkalksteine kommen in der Gallenblase so gut vor wie in den Lebergängen, wenn auch scheinbar nicht so häufig. Die Grösse der Kerne wie auch das Material und die Häufigkeit, mit welcher Gallenblasensteine solche Kerne enthalten, deuten vielleicht auf einen anderen Ursprung der Pigmentkerne hin, als auf die Gallenblase. Aber es kann nicht gesagt werden, wie häufig solcher extravesiculärer Ursprung wirklich eintritt.

Laboulbène's[1]) und vielleicht auch Cassaet's[2]) Fälle zeigen, dass dieser intrahepatische Ursprung von Gallenblasensteinen nicht ein rein hypothetischer ist.

Laboulbène fand korallenartige Steine in der Blase und gleiche von kleineren Dimensionen in den „canaux hépatiques", was nach Charcot, Bouchard und Brissaut[3]) ein Beispiel für intrahepatische Steine ist, die in die Gallenblase eingewandert und dort erst gewachsen sind. Chemisch und physikalisch stimmten die Steine überein. In beiden Fundstätten zeigten sie die korallenartige Form und enthielten Oxydationsproducte des Bilirubins und sehr wenig Cholestearin.

Cassaet's Fall ist ähnlicher Natur, aber weniger überzeugend, da seine Steine die morphologische Identität vermissen liessen. Trotzdem schliesst er „pour parler plus exactement les gros calculs n'etaient formés que par la conglomeration des petits."

Aus alledem geht hervor, dass eine der hervorragendsten Gefahren der intrahepatischen Steinbildung in dem Einwandern der Steine in die Gallenblase mit nachfolgendem Wachsthum daselbst liegt.

Eine andere Gefahr besteht darin, dass die Steine in dem Ductus communis verbleiben und dort wachsen.

Man hatte sich angewöhnt, die Bedeutung kleinerer Steine zu unterschätzen, da man dachte, dass sie bei ihrer Kleinheit leicht in den Darm abgehen könnten. Seither ist man jedoch zur Einsicht gelangt, dass die klinischen Symptome der Gallensteine

---

[1]) l. c.
[2]) Semaine Médicale. 1891. pag. 414.
[3]) Traité de Médicine. T. III. pag. 716.

grösstentheils auf Entzündungserscheinungen zu beziehen sind, dass die biliäre Kolik nicht durch einen rauhen Stein entsteht, der sich einen Weg in den Darm bahnt, sondern auf entzündliche Einklemmung. Hat man ja doch oft bei sehr heftigen Erscheinungen nur ganz kleine Steine gefunden!

Deaver[1]) drückt dies sehr prägnant aus, indem er sagt: „Ein Stein wird, selbst wenn er nicht gross genug ist, um einen Icterus zu erzeugen, aber doch den Abfluss aus dem Ductus behindern und eine Reihe von Symptomen hervorrufen, die chronisches Siechthum bedeuten".

In Riedel's[2]) Lehrbuch findet sich eine ähnliche Bewerthung kleiner Steine (S. 102), indem er über die Behandlung von Steinen im Choledochus Folgendes sagt:

„Nichts ist fataler als eine Zertrümmerung eines Choledochussteines, weil es zu schwer ist, alle Bruchstücke aus dem engen Gange zu entfernen; bleibt aber nur ein einziges Fragment in dem Ductus zurück, so ist der Effect des ganzen Eingriffes gleich Null."

An einer anderen Stelle spricht er von Fällen, die ein zweites Mal operirt werden mussten, weil nach einer neuerlichen Attaque kleinste Steinchen, die bei der ersten Operation im Choledochus nicht gefühlt werden konnten, entfernt werden mussten.

Dies sind keine vereinzelten Ansichten und viele der erfahrensten Gallensteinoperateure sind zu denselben Ergebnissen gelangt.

Daher ist es klar, dass auch kleine, intrahepatische Steine im Choledochus zu unangenehmen Zufällen führen können. Wie oft sie dies thun, ist natürlich fraglich. Es kann aber nicht geleugnet werden, dass die Gefahr vorliegt.

Vielleicht sind solche Fälle wie die Fälle No. XI und XII (Fälle von Kehr) wirklich auf intrahepatische Cholelithiasis zu beziehen und auf Einklemmung intrahepatischer Steine an der Papille und nicht darauf, dass ein Stein im Choledochus vor, bei oder nach der Operation übersehen worden sei.

Kehr's Assistent Berger ist zweifellos zu weit gegangen, wenn er meint, dass jeder Stein und jedes Fragment, das durch

[1]) Chicago Surgical Society. Juni 1903 und Medical News. Aug. 1903.
[2]) l. c.

Hepaticusdrainage entleert wird, ein sicheres Recidiv erspart. „Jedenfalls bleiben oft genug Steine zurück, und in allen diesen Fällen wäre es früher oder später zu Recidiven gekommen."

Wenn sich dies wirklich so verhalten würde, so hätten wir angesichts der Häufigkeit, mit welcher sich intrahepatische Steine bei Cholangitis und Verschluss der Gänge bilden, wie es mir scheint, viel mehr Recidive zu verzeichnen gehabt nach der Choledochotomie ohne Hepaticusdrainage.

Auch Kehr hat in der Zeit, bevor er diese Art der Drainage anwandte, niemals einen solchen Procentsatz von Recidiven gehabt, wie man ihn nach Berger's Statistik erwarten müsste.

Berger's etwas gewagte Schlüsse können demnach nur mit grosser Reserve acceptirt werden.

Aus den angeführten Thatsachen geht hervor, dass man berechtigt ist, anzunehmen, dass die intrahepatischen Steine in den Ductus communis einwandern und daselbst Krankheitserscheinungen hervorrufen können, dass sie aber auch ebenso gut in die Blase gelangen können und dort zu Kernen grösserer Steine werden.

Diese zwei Möglichkeiten sind die wichtigsten und häufigsten unangenehmen Zufälle, die wir bei der intrahepatischen Steinbildung antreffen können, wenn sie die Leber verlassen, aber nicht ins Duodenum gelangen.

Wenn sie in der Leber bleiben, können sie möglicher Weise auch gar keine Erscheinungen hervorrufen, wie in meinem Falle, wo Steine im linken Leberlappen, ohne irgendwelche Veränderungen oder Symptome weder anatomisch noch klinisch zu machen, verblieben.

Andererseits besteht aber kein Zweifel, dass diese Steine, auch wenn sie in der Leber bleiben, eine Quelle von Gefahren vorstellen.

Diese Gefahren bestehen hauptsächlich in entzündlichen Veränderungen. Ob sie nun einen Locus minoris resistentiae erzeugen, oder in den kleineren inficirten Ductus Stauungen hervorrufen, die den centralen Theil dieser Gänge betreffen, währenddem der Rest des Systems durch Entfernung der Obstruction im Choledochus freigemacht wurde, muss dahingestellt bleiben.

Langenbuch[1]) schreibt bei der Besprechung der Steine in den Gängen: „Entweder bleiben solche Wanderer an Ort und Stelle und erzeugen dort allmälig einen Decubitalabscess, indem sie andauernd liegen bleiben, oder die Galle treibt sie wieder in den Choledochus hinab."

Eine solche Ulceration um einen Stein herum kann eine Strictur des Ductus und Bildung neuer Steine im Innern der Leber zur Folge haben. Steine, die in der Leber verbleiben, können an dem Orte, wo sie fixirt sind, zu deutlicher Entzündungsreaction in dem umliegenden Gewebe Anlass geben.

„Es entstehen Cysten mit dicken festen Wänden, welche das Concrement umschliessen und ringsum von normaler oder .... von indurirter und verfetteter Drüsensubstanz umgeben sind" (Berlin).

Frerichs hat auch die Aufmerksamkeit darauf gelenkt, dass die Steine Pyelophlebitis und Abscesse erzeugen können.

Geigel[2]) betont die Wichtigkeit der Beziehung der Gefässe in der Umgebung der Gallengänge zu dem Pfortadersystem und die Möglichkeit, dass auf diesem Wege Leberabscesse sich entwickeln.

Budd hat schon früher auf diesen Umstand hingewiesen.

Auf diese Weise können demnach intrahepatische Steine zu Abscessbildung in der Leber führen, ebensowie durch rein locale Pericholangitis in ihrer Umgebung.

Wie oft intrahepatische Steine Abscesse erzeugen, ist noch nicht bekannt. Zweifellos werden Gallensteine in Leberabscessen vorgefunden, aber gerade in diesen Fällen wurde bisher die Untersuchung der intrahepatischen Gänge verabsäumt, so dass die Entscheidung unmöglich ist, ob die Steine die Folge der Abscesse sind oder umgekehrt, wenn auch das Letztere das Wahrscheinlichere ist.

Wenn intrahepatische Steine in einem grösseren Gange, in dem linken oder rechten Hepaticus z. B. sich aufhalten, können sie die Erscheinungen hervorrufen, die Nasse[3]) nach Ligatur dieser Gänge beobachtet hat.

Courvoisier berichtet über Leberatrophie in einzelnen dieser Fälle. Möglicherweise ist sie in Analogie zu setzen mit der experimentellen Atrophie Nasse's.

---

[1]) l. c. pag. 196.
[2]) Zeitschrift für klinische Medicin. XVI. 1889.
[3]) XXIII. Congress der Deutschen Gesellschaft für Chirurgie. 1894.

Ob die Steine im Hepaticus selbst aus der Gallenblase oder aus der Leber stammen, ist noch controvers. Die meisten Autoren bevorzugen die erstgenannte Auffassung. Naunyn, trotzdem er sagt, dass die Gallenblase der gewöhnliche Ursprungsort der Hepaticussteine ist, giebt dennoch zu, dass einige von ihnen intrahepatischen Ursprungs seien.

Aus dem Gesagten wird es klar, dass die intrahepatische Steinbildung und auch die Wanderung von Gallenblasensteinen in die Lebergänge zu den verschiedenartigsten fatalen Consequenzen führen kann, die für den Patienten von der allergrössten Wichtigkeit sind.

Vielleicht ist das wahrscheinlichste Resultat ein Wiederauftreten der Gallenstein-Symptome des Kranken, die durch die Wanderung intrahepatischer Steine in die Gallenblase oder in den Ductus communis bedingt werden.

Die Zeit wird es lehren, welche Bedeutung diesen Thatsachen bei den sogenannten Recidiven zukommt, die so oft von den Internisten überschätzt und so regelmässig von den Chirurgen unterschätzt werden.

Wenn Naunyn's Theorie über die rein localen entzündlichen Ursachen der Gallensteine richtig wäre, so würde man erwarten, dass die Entzündung, die den ersten Gallenblasenstein erzeugt, sich wiederholt und neuerliche Steinbildung anregt. Wenn eine solche eintritt, so ist natürlich die Zukunft operirter Patienten, wenn die Gallenblase nicht exstirpirt wurde, eine höchst ungewisse.

Eine solche neue Bildung (ein echtes Recidiv) muss natürlich unterschieden werden von den falschen Recidiven, d. i. dem Wiederauftreten von Symptomen in Folge der Zurücklassung von Steinen oder in Folge secundärer, postoperativer Adhäsionen, Hernien etc.

Klinisch lässt sich diese Unterscheidung freilich schwer durchführen, aber es wird geschehen müssen, wenn die Frage der echten Recidive endlich einmal geklärt werden soll. Die Internisten haben Fälle als wirkliche Recidiven beschrieben, wo Kehr so oft schon gezeigt hat, dass keine Gewissheit über die vollständige Entfernung aller Steine möglich ist.

Bei Beantwortung dieser Frage muss man die Fälle in Betracht ziehen, in denen radical operirt wurde.

Wie Kehr[1]) sagt, können in allen Fällen, die im acuten Stadium operirt werden, und weiter in allen Fällen, die nicht durch Ektomie und Hepaticusdrainage operirt worden sind, Steine zurückgelassen werden, sodass diese Fälle nicht dazu benützt werden können, um auf Grund von ihnen die Neubildung von Steinen zu erörtern.

Czerny, Körte, Poppert, Riedel und Kehr (1900) haben über kein einziges wirkliches Recidiv berichtet und nehmen, wie bereits früher erwähnt, an, dass eine wirkliche Neubildung etwas ganz Ausserordentliches sei.

Anders Naunyn: „Wenn auch alle Steine entfernt sind, so schützt das doch nicht vor Neubildung solcher.“[2])

Aus den Fällen der intrahepatischen Steinbildung geht klar hervor, dass Naunyn's Ansicht richtig ist, insofern, dass die Steine in der Leber zu einer Zeit gebildet werden, nachdem die anderen Steine in der Gallenblase schon längere Zeit gebildet sind.

Die intrahepatischen Steine, die sich derart entwickeln, stellen theoretisch und gelegentlich auch practisch echte Recidive vor.

Dieser Beweis der Möglichkeit einer neuen Steinbildung wird noch unterstützt durch einen weiteren Beweis, der in den Gallenblasensteinen gefunden werden kann.

Leichtenstern sagt: „In der überwiegenden Mehrzahl der Fälle ist die Bildung von Gallensteinen ein einmaliger Vorgang, der sich das ganze übrige Leben nicht mehr wiederholt“, und Naunyn sagt: „Die Steine in einer Gallenblase sind, wie schon Hein und Bramson hervorhoben, gewöhnlich vollkommen gleichartig und, ich glaube jeder Kenner wird mir beistimmen, auch annähernd gleichaltrig.“

Es besteht wohl kein Zweifel darüber, dass diese Sätze grösstentheils richtig sind. Aber gerade die Ausnahmen sind es, wo wir Steinbildung zu verschiedenen Zeiten beobachten.

In einer Gallenblase fand ich beispielsweise eine grosse Anzahl von Steinen, die in der Grösse von einer Wallnuss bis zu einer Erbse variirten; dabei waren die Zwischengrössen so ausgeprägt, dass ich die Steine in 5 Gruppen der Grösse nach ohne jede

---

[1]) Berliner Klinik. Heft 148. 1900.

[2]) Mittheilungen aus den Grenzgebieten der Medicin und Chirurgie. Bd. IV. 1899.

Schwierigkeit eintheilen konnte. Die Zusammensetzung und Schichtung der Steine stimmte ebenfalls nicht überein. Der grösste Stein bestand aus reinem Cholesterin, die anderen waren gemischt, und es war nicht nur diese sofortige Eintheilung und Trennung ermöglicht, sondern es war auch die Anzahl der Individuen jeder Steingeneration verschieden, sodass der grösste und älteste Stein solitär war, die nächste Generation in Alter und Grösse bestand aus 8 Individuen u. s. w. bis zu den erbsengrossen, die am zahlreichsten waren, insgesammt über 100.

Ganz gewiss hat Jedermann oft solche Steine gesehen. Auch Riedel[1]) zeigte an seiner grossen Zahl von Fällen, dass dieses Vorkommniss sehr häufig ist. Er sagt: „Multiple Generationen mit Grossvater und Enkeln respective Grossvätern und Enkeln waren 101mal vorhanden (31 pCt.).“ Er fand demnach in 326 Fällen, die er für seine Berechnung verwendete, in einem Drittel multiple Generationen, d. i. gerade so oft, als er 1—3 Steine in der Blase fand.

Darin liegt nun ein glänzender Beweis dafür, dass die Möglichkeit von Gallensteinbildung zu verschiedenen Zeiten vorliegt.

Die Fälle, in denen Seidenfäden bei der Operation in der Gallenblase zurückgelassen wurden und Steine um sie sich bildeten, sind ebenfalls ein guter Beweis, dass wiederholte Steinbildung vorkommen kann.

Diese Thatsachen und die Beziehung von intrahepatischer Cholelithiasis zn extrahepatischer müssen bei der Erörterung der echten Recidiven in Betracht gezogen werden.

Die Möglichkeit solcher Neubildung kann nach dem Erwähnten nicht mehr geleugnet werden. Wie oft sie jedoch in der Gallenblase nach Cholecystotomie auftritt, ist eine Frage, die ebenso wie die nach der Häufigkeit des Auftretens und Wachsthums intrahepatischer Steine in der Gallenblase noch offen ist.

Die radicalste Methode der Behandlung von Gallensteinen und diejenige, welche alle die genannten Gefahren beseitigt, ist die von Kehr verfochtene.

Wenn die Gallenblase entfernt ist, können sich dort keine Steine mehr bilden. Intrahepatische Steine können dann auch nicht

[1]) l. c. pag. 2.

in die Gallenblase einwandern. Wenn die Ektomie mit der Choledochotomie und Drainage verbunden wird, werden auch Steine in den Gallengängen, mögen sie Symptome hervorgerufen haben oder nicht, durch die Operation und folgende Drainage des Choledochus und Hepaticus entfernt werden.

Diese Combination operativer Maassnahmen hat sich sehr erfolgreich gezeigt, insoweit die unmittelbaren Resultate in Frage kommen: In 17 pCt. von Kehr's Fällen (in summa 93) konnten während der Nachbehandlung Steine und Fragmente durch Spülung und Drainage aus den Gängen entfernt werden.

Eine Naht des Choledochus bei der Operation würde die Gefahr eines Recidivs in vielen dieser Fälle heraufbeschworen haben.

Keine andere Methode erreicht diese in Bezug auf die Sicherheit der Entfernung secundärer intrahepatischer Bildungen und auch der Steine, die von der Gallenblase in die intrahepatischen Gänge gewandert sind. Obgleich es nicht immer gelingen mag, sie alle zu entfernen, wie es sich bei der Autopsie eines der Kehr'schen Fälle zeigte, der 8 Tage nach der Operation starb, leistet diese Methode trotzdem für die Vorbeugung von Recidiven aus dieser Quelle mehr als jede andere.

Bei Fällen von Cholangitis muss die Hepaticusdrainage ausgeführt werden, wenn diese neuen Fragmente und Steine entfernt werden sollen.

Eine grosse Anzahl von Fällen, in denen Steine im Ductus communis waren, die Verschlusssymptome erzeugt hatten, hatten auch Cholangitis, und wenn auch zur Zeit der Operation keine Erscheinung auf Cholangitis hinweist, so muss man dennoch an die Möglichkeit intrahepatischer Steine denken und entsprechend vorgehen.

Eine Untersuchung der, bei der Operation gewonnenen Galle kann, wenn sie nicht mikroskopisch und nach biologischen Methoden durchgeführt wird, nicht die Sicherheit gewähren, dass eine Cholangitis nicht vorhanden ist.

„Ganz klare Galle kann schwer inficirt sein" (Riedel[1]).

Ueberdies hat Riedel[2]) erst unlängst gezeigt, dass eine ausser-

[1]) Riedel, l. c. pag. 113.

[2]) Mittheilungen aus den Grenzgebieten der Medicin und Chirurgie. Bd. IV. 1899.

ordentlich ausgebreitete eitrige Cholangitis ohne Symptome bestehen kann. Er sah 3 solche Fälle. Einer meiner Fälle ist denen Riedel's sehr ähnlich.

Die Ansichten der Chirurgen differiren noch bezüglich der Anwendung der Hepaticusdrainage. Einzelne verwerfen sie mit Ausnahme der schwersten Fälle von Cholangitis, während Kehr sie als die ideale Operation in nicht acuten Fällen ansieht, auch dann, wenn keine Cholangitis vorliegt.

Aus den hier zusammengestellten Fällen, aus der Erforschung der Ursachen intrahepatischer Steinbildung und ihrer möglichen Beziehung zu Recidiven und den späteren Veränderungen in der Leber scheint hervorzugehen, dass die Hepaticusdrainage die einzige Operationsmethode auch für die leichten Cholangitisfälle und für die Fälle, die schwere Symptome von Choledochusverschluss und Cholangitis in früherer Zeit aufgewiesen haben, wenn auch die unmittelbare Indication für die Operation in der Gallenblase selbst liegt.

Noch ein anderes practisches Ergebniss kann aus der vorliegenden Untersuchung entnommen werden. Courvoisier sagte, dass ein Choledochusverschluss frühzeitig beseitigt werden sollte, um der intrahepatischen Steinbildung vorzubeugen.

Hier befinden wir uns zwischen 2 Feuern: Es ist wohlbekannt, dass eine frühzeitige Choledochotomie den Operateur in Verlegenheit bringen kann. Der Gang kann leer gewesen sein, da die Steine abgegangen sind, oder der Gang kann von zahlreichen Steinen erfüllt sein. Wenn Steinbildung und Cholangitis sichergestellt sind, so würde eine Operation vor dem zweiten Monate der Erkrankung selbstverständlich die Gefahr der intrahepatischen Steinbildung und spätere Zufälle unmöglich machen.

Dieses rein chirurgische Problem geht über den Rahmen der vorliegenden Arbeit hinaus, wiewohl die Entscheidung, wann man operiren sollte, von grösstem Interesse und grösster Wichtigkeit ist. Aber es muss nachdrücklichst betont werden, dass die Gefahr der intrahepatischen Cholelithiasis umso geringer ist, je frühzeitiger die Operation vorgenommen wird.

VII.

Einiges über Pankreaserkrankungen.[1]

Von

Dr. Bardenheuer

in Köln.

M. H.! Gestatten Sie mir zwei Fälle von Pankreaserkrankung zur Sprache zu bringen, welche ich in diesem Jahre beobachtete, In dem einen Falle handelte es sich um eine acute Pankreatitis (acute interstitielle Pankreatitis), welche nach einem leichten Trauma entstand.

Quoden, Hubert, 40 Jahre alt, Dachdecker, welcher bis dahin absolut gesund war, fiel am 23. 12. 03 mit der rechten Seite auf eine Balkenkante. Beim Arbeiten, Athmen, Husten hatte er von da ab leichte Schmerzen in der rechten Seite; er hatte jedoch bis zum 2. 1. 04 weiter gearbeitet. Seit der Verletzung besteht starkes Abführen, kein Erbrechen; Patient magerte von da allmälig immer mehr ab; er hatte grosse Schmerzen, wie er behauptete, in der Magengegend, Schmerzen, die die obere Bauchgegend umgürteten und in die rechte Schulter ausstrahlten. Der Magen war dilatirt; in der Gegend unterhalb der Leber hatte man das Gefühl, als ob man in der Tiefe einen stärkeren Widerstand hätte. Die Untersuchung des Mageninhaltes ergab, dass das Probefrühstück verdaut war: Milchsäure positiv, Salzsäure vermindert.

Urinuntersuchung: Eiweiss, Zucker negativ, Faeces enthielten unverdaute Muskelfasern und Fett. Wenn eine Geschwulst vorhanden war, so lag sie jedenfalls hinter dem Magen, wie die Percussion zeigte. Patient war als Simulant angesehen worden; indessen die Druckschmerzen, stets an der gleichen Stelle geäussert, sowie die Abmagerung, der fragliche Widerstand in der Tiefe, die Dilatation des Magens bestimmten mich dazu, die Probelaparotomie zu machen, da eine sichere Diagnose nicht zu stellen war. Bei der Operation (11. 3. 04) ergab sich, dass die aufgeblähte Flexura hepatica coli mit der hinteren Fläche der Leber, sowie mit der vorderen Fläche des Magens

[1] Vorgetragen am 2. Sitzungstage des XXXIII. Congresses der Deutschen Gesellschaft für Chirurgie zu Berlin, 7. April 1904.

flächenartig verwachsen war, besonders im Pylorustheile. Der Pylorus war anfänglich gar nicht aufzufinden, der Magen war stark dilatirt und verschwand mit dem Pylorustheile hinter dem aufgeblähten Colon. Nach Ablösung der Flexura hepatica, welche stellenweis sehr schwierig war, trat erst der Pylorus, das Duodenum mit dem stark verdickten Pankreaskopfe in Sicht; das Duodenum war im oberen Theile stark dilatirt, dementsprechend auch der ganze Magen. Der Pankreaskopf war stark vergrössert, sehr blutreich, venös gestaut und fühlte sich verhärtet an, während das übrige Pankreas stark verschmälert atrophisch war. Am Kopfe war also der gleiche Befund nur weit stärker ausgeprägt, mit einem grösseren Blutreichthum, wie man es so oft gelegentlich bei einer Gallensteinoperation beobachtet. Der Körper sah ausserdem blass, blutleer, verfettet aus. Die Gallenblase zeigte keine Veränderungen, keine pericystitischen Verwachsungen; der Pylorus keine Verengerung resp. Verdickung.

Ich nahm in diesem Falle eine acute traumatische, interstitielle Pankreatitis, vielleicht nach einer traumatischen Blutung entstanden, an; von altem Blute war indessen nichts zu bemerken, was ja bei dem langen Bestehen des Leidens seine Erklärung findet in der bekannten raschen Resorption der traumatischen inter- und peripankreatischen Blutungen.

Wahrscheinlich war auch der peritoneale Ueberzug des Pankreaskopfes mit verletzt, da derselbe verdickt war und dort das Colon am festesten anhaftete, während die Verwachsung mit der unteren Leberfläche und mit der vorderen Fläche des Pylorus, des Duodenum eine lockere und leicht lösbare war. Ich fügte noch die Gastroenterostomie bei. Der Wundverlauf war ein guter, das rechte Hypochondrium ist nicht mehr schmerzhaft. Die Schmerzen sind geschwunden. Der Fall ist auch vom forensischen Standpunkte aus für die Unfallstatistik interessant; er liefert uns den Beweis, dass nach einem relativ leichten Trauma eine traumatische Blutung, zum mindesten eine Pankreatitis interstitialis entstehen kann. Die Verletzung trat so wenig hervor, dass Patient noch 14 Tage damit arbeitete.

Einen zweiten Fall von Pankreasaffection beobachtete ich in diesem Jahre, welcher der Mittheilung werth ist, und welcher, wie der vorige beweist, dass man mit der Probelaparotomie nicht zu sehr zurückhalten soll.

Der vorige Fall sowohl wie der jetzige giebt einen Beweis, dass durch eine Probelaparotomie im Falle des Verdachtes des

Vorliegens einer Erkrankung in der Peritonealhöhle man oft in der Lage ist, einen Kranken zu retten.

Busch, Bernhard, 44 Jahre, Musiker, wurde am 1. 12. 03 aufgenommen. Patient war bis zum 40. Jahre gesund. Er war als Musiker (Hoboist) ein grosser Freund vom Bier und stark fettleibig. 1899 hatte er eine luetische Infection, $^1/_2$ Jahr später erkrankte er ganz plötzlich an einem äusserst heftigen Magenkrampfe, der nach einer Stunde wieder ganz schwand, ohne Beschwerden zurückzulassen. Alle 2—3 Monate wiederholte sich der Anfall. Am 14. 6. 03 fand er Aufnahme im Vincenz-Hospital, woselbst er 11 Wochen verblieb. Während dieser Zeit sollen keine Krampfanfälle vorhanden gewesen sein, indessen von da ab bestanden dauernd heftige Schmerzen in der Magengegend resp. in der oberen Bauchgegend mit häufigem galligem Erbrechen. Die Schmerzen sollen sich in letzter Zeit alle 4—5 Tage eingestellt haben. Wegen seiner luetischen Infection ward er nachher noch ohne Erfolg antiluetisch behandelt. Am 1. 12. 03 ward er im Bürgerhospitale aufgenommen. Er hatte hier sehr oft äusserst heftige Cholelithiasis ähnliche Anfälle. Es begann der Anfall stets mit starker Obstipation, und konnte diese nur mit einem starken Abführmittel überwunden werden. Im Probefrühstück keine Salzsäure, Spuren von Milchsäure, keine Dilatation des Magens, Stuhlgang sehr träge. Zuweilen heftige Schmerzen in der Magengegend. In Narkose hatte man bei der Palpation einen grösseren Widerstand in der Tiefe des Mesogastrium; indessen war dieser so wenig ausgesprochen, dass ich mit dieser Ansicht, dass ein Tumor da sei, allein stand. Eine Dämpfung war ebenso wenig wie im vorigen Falle nachweisbar. 10. 12. Medianschnitt oberhalb des Nabels. In der Tiefe hinter dem Magen und dem Lig. gastrocolicum lag eine fluctuirende Geschwulst. Im Peritoneum bestand keine Fettnecrosis. Incision durch das Lig. gastrocolicum. Eröffnung der Vorwölbung. Es entleerte sich massenhaft Blut, frisches und altes, eine lackfarbene, kaffeesatzartige Flüssigkeit. Das Pankreas fühlte ich im Hintergrunde der Höhle; dasselbe fühlte sich relativ fest und körnig an; sichtbar konnte ich es mir nicht machen, ich hätte denn die Oeffnung im Lig. gastrocolicum unnöthig stark erweitern müssen, was ich vermeiden wollte; ich fühlte nekrotische Gewebsmassen dem Pankreas aufliegen. Die Innenwand der Höhle war gleichfalls nicht glatt.

Verlauf gut. 15 12. starke Secretion, Wechsel der Mikulicz'schen Tamponade; das blutige Secret hat einen fleischartig faden Geruch. Das Pankreas-Secret war für die ersten 8 Tage stark blutig. Die filtrirte Flüssigkeit giebt mit der Trommerschen Probe anfänglich keine Zuckerreaction. Einführung eines dicken Drainrohres, Ableitung in ein Glas; es wird täglich 200 Gramm Flüssigkeit geliefert; nie diastatisches Ferment und Zucker nachzuweisen.

8. 1. 04. Flüssigkeit gelb-grünlich, Fleischsaft ähnlich riechend, alkalisch reagirend. Zucker und Steapsin nachweisbar, Trypsin nicht. Im Urin kein Zucker, Stuhl enthält viel Fett. — Sonde 7 cm einführbar, geht in der Richtung zur Cauda hin. Secret 150 ccm.

13. 1. Trypsin nachweisbar.

Da das Secret nicht wesentlich abnahm und da durch die Verengerung des Canales, welche sich nicht mehr aufhalten liess, von Zeit zu Zeit eine Retention des Secretes eintrat, um nach einigen Tagen dann wieder in vermehrter Quantität abzufliessen, so musste ich an die Vornahme einer zweiten Operation denken. Zuletzt war ich gezwungen, da sich kein Drainrohr mehr einführen liess, die Oeffnung sich selbst zu überlassen. Jetzt entleerte sich das Secret durch die Fistel und ätzte die vernarbte Wunde so an, so dass sie von Tag zu Tag grösser ward.

Operation 18. 3. 04. Bloslegung des Pankreaskörpers von meinem Lumbalschnitte aus; langer Schnitt entlang der 11. Rippe vom hinteren Ende derselben bis nahe an die Wirbelsäule, Verlängerung derselben nach vorn entlang der Apertura thoracis, dicht am Rande derselben, subperiostale Resection der ganzen 12. Rippe, leichte Verletzung der Pleura, Vernähung und Ueberdeckung mit dichter Muskelschicht; senkrechter Schnitt von dem Ende der 11. Rippe bis zur Crista. Durchtrennung der Fascia superficialis, der Bauchmuskeln, Obliq. ext., intern. und transversus. Ablösung des Peritoneum von der vorderen Fläche der Niere und von der unteren Fläche des musculösen Theiles des Diaphragma.

Bei der Ablösung des Peritoneums lag eine Geschwulst vor, welche röthlich durchschimmerte und welche ich als das blutige Pankreas für längere Zeit ansprach. Nachher erkannte ich dieselbe als die vor dem Pankreasschwanze gelagerte Milz, die durch starke Verwachsungen in der Umgebung von der Peritonealhöhle vollständig getrennt war, sodass die ganze Operation mit Ausnahme eines kleinen Einrisses in der Abkapselung nach unten und eines grösseren in der Bursa omentalis nach oben, extraperitoneal ausgeführt werden konnte. Die Milz war ganz nach unten dislocirt.

Bei der Ablösung der Cauda des Pankreas von der Milz riss das untere Milzende stark ein, zu der Zeit, wo ich die Identität mit der Milz noch nicht festgestellt hatte. Ich musste daher wegen der starken Blutung das untere Ende der Milz reseciren. Der Pankreasschwanz war ganz in Narben eingehüllt, mit dem Magen, der Milz, dem Colon verwachsen und nicht zu differenciren und wurde möglichst stumpf abgelöst; ich löste nun von aussen nach innen fortschreitend das Pankreas bis jenseits der Wirbelsäule und der vor derselben pulsirenden Aorta ab, mich möglichst an die Substanz des Pankreasgewebes haltend, um die Verletzung des Duodenums, des Magens, des Colon, der Art. mesenterica sup. resp. der Art. und Vena lienalis die ich nach oben drängte, der Art. und V. colica media etc. zu verhüten. Ich entfernte hierbei 2 grosse, quer verlaufende Fettlappen, die ich anfänglich während der Operation als verfettetes Pankreas ansprach, welche indessen nur retroperitoneales, massenhaft angesammeltes Fettgewebe waren. Die Bursa omentalis wurde hierbei ausgedehnt eröffnet, die Peritonealhöhle nur sehr wenig hinter der linken Colonflexur verletzt. Letztere Oeffnung wurde gleich wieder geschlossen. Die Bursa omentalis sah glänzend, glatt aus und war nicht verändert. Es bestand keine grosse Höhle mehr, wie ich vermuthet hatte, sondern nur ein fingerdicker

Canal, in welchen die Sonde von vorne durch den primären und während der Operation wieder erweiterten Canal eindrang. Dieser Gang, in welchen ich mich durch das Pankreasgewebe bis jenseits der von vorn eindringenden Sonde hineinarbeitete, wurde nun nach rechts von der Einmündungsstelle der Sonde in den Gang quer unterbunden und mittelst des Paquelins abgebrannt. Die Wundhöhle wurde zum Theil geschlossen, zum grössten Theile indessen bis zum Canalstumpfe mittelst eines Mikulicz'schen Tampons ausgestopft. Der Verlauf war ein guter, die Secretion eine geringe und jetzt, 6 Wochen nach der Operation ist die Wunde der definitiven Heilung sehr nahe; Pankreassaft fliesst nur noch sehr wenig ab. Heute 25. 6. 04 ist die Fistel geschlossen, Patient ist wohl.

Ich spreche das ganze Leiden an für eine acute Pancreatitis mit starker Blutung in das Gewebe um das vielleicht schon vorher veränderte kranke Organ an, mit nachfolgender Atrophie des Pankreas. In die Bursa omentalis war das Blut nicht eingedrungen, denn dieselbe zeigte sich bei der Eröffnung nach der Durchtrennung der Kapsel nach dieser Seite hin glatt, mit normalem, peritonealem Glanze, überhaupt ganz unverändert. Es ist sehr leicht möglich, dass das Pankreas schon vorher verändert, verfettet war, da Patient früher sehr dick war und viel Alkohol trank und an Arteriosclerosis litt.

Jedenfalls bestand, da das Secret innerhalb zweier Monate nicht abnahm, eine Verbindung mit einem grossen Gang der Speicheldrüse; mit welchem, ist zu entscheiden unmöglich.

Die acute Pancreatis war jedenfalls bei dem fetten Menschen auf dem Boden einer Veränderung der Gefässwände entstanden; ob die bestehende Arteriosklerose oder voraufgegangene Lues bei der Entwicklung derselben mitbetheiligt ist, muss gleichfalls dahingestellt bleiben.

Ich habe die Diagnose, muss ich auch hier eingestehen, erst durch die Probelaparotomie gestellt. Die Schwellung sprang so wenig in die Augen und war so wenig selbst in der Chloroformnarkose palpabel, dass meine Assistenten sowohl wie ich das Bestehen derselben nicht bestimmt zugeben konnten. Dieser Fall beweist ebenso sehr wie die früheren von Hahn, Koehler, Bunge etc., welchen sich mein Fall anschliesst, dass man bei Pankreasblutungen nicht das acute Stadium abwarten soll; ich entschloss mich daher auch, sobald wie die Symptome stürmisch wurden, zur Probelaparotomie. Man soll operiren und nicht ab-

warten, bis Fettnecrosis oder Peritonitis besteht, wie im Falle Hahn, Koehler, oder bis eine Perforation, wie im Falle Bunge, besteht, sondern durch frühzeitiges Eingreifen die Entstehung der letzteren verhüten.

Mein Fall ist also noch früher operirt, was ja stets vorzuziehen wäre, wofern man die Diagnose stets stellen könnte.

Wenn nachher die Secretion nicht nachlässt, wenn die Sonde durch ihre Richtung zur Cauda hinweist, soll man von meinem linken Lumbalschnitt aus die Cauda bloslegen und den erweiterten Canal daselbst aufsuchen und central von der von vorn eindringenden Sonde unterbinden. Die Unterbindung fand in diesem Falle vor der Wirbelsäule statt; welcher von den Canälen, ob der Wirsungianus oder Santorinus in den Canal mündete, lässt sich nicht entscheiden; einer derselben mündete jedenfalls in denselben, was man aus der Gleichmässigkeit, der Saftmenge und aus der grossen Quantität des Saftes zu schliessen berechtigt ist.

VIII.

Ueber Frühoperation der Nierentuberculose.[1]

Von

Dr. H. Kümmell,

I. chirurgischer Oberarzt d. Allgem. Krankenhauses Hamburg-Eppendorf.

(Hierzu Tafel II und III.)

M. H.! Seitdem wir durch eingehende Studien der Tuberculose des Urogenitalapparats gelernt haben, dass es eine primäre Nierentuberculose giebt, und dass von da aus die Infection des Harnleiters und der Blase zu Stande kommt, war der Gedanke naheliegend, durch möglichst frühzeitige Entfernung des infectiösen Herdes die tieferliegenden Theile des Harnapparates vor Infection und den mit ihr zusammenhängenden, oft irreparablen Schäden zu schützen.

Bei unseren 48 wegen Nierentuberculose operativ behandelten Patienten (33 Frauen, 15 Männer) hatten wir den Eindruck, dass in den meisten Fällen ein primärer, tuberculöser Herd, der öfter in den Lungen, in früher überstandener Drüsentuberculose, in einem Falle in einem Leichentuberkel des Fingers oder anderweitig nachgewiesen werden konnte, zuweilen jedoch der Untersuchung verborgen blieb, die Quelle der Niereninfection bildete, und dass von hier aus die tuberculöse Infection der Niere auf dem Wege des Blutstromes zu Stande gekommen war. Solange man annahm, dass die Nierentuberculose vielfach durch aufsteigende Infection von der Blase aus entstehe, konnte von einem operativen, erfolgreichen Einschreiten gegen ein secundär erkranktes Organ nur in beschränktem Maasse und unter besonderen Verhältnissen die Rede

[1] Vorgetragen am 3. Sitzungstage des XXXIII. Congresses der Deutschen Gesellschaft für Chirurgie zu Berlin, 9. April 1904.

sein. Diese Anschauung wurde lange Jahre hindurch, vor Allem durch die Autorität Guyons gestützt, welcher unter Anderen in seinen bekannten Vorlesungen die Ansicht aussprach, dass wir nicht einen einzigen Fall von primärer und einseitiger Nierentuberculose kennen, bei welcher nicht zugleich Schädigungen derselben Art in der Blase, in den Samenblasen oder an anderen Organen vorhanden seien. Diese Anschauung ist später durch zahlreiche wissenschaftliche Arbeiten von Baumgarten, Kraemer, Steinthal u. A., sowie durch pathologisch anatomische Befunde und klinische Beobachtungen widerlegt.

Durch die interessanten Thierexperimente Baumgarten's wurde festgestellt, dass die Ausbreitung der tuberculösen Infection dem Wege der Drüsensecrete folgt, also bei primärer Nierentuberculose dem Harnleiter nachgehend zur Blase absteigt, bei primärer Hodentuberculose dem Vas deferens entlang zur Samenblase und Prostata aufsteigt, der umgekehrte Weg „gegen den Strom" jedoch ausgeschlossen ist. Kraemer suchte diese beim Thierversuch gewonnenen Resultate auch für die Ausbreitungsweise der Urogenitaltuberculose des Menschen als möglich und wahrscheinlich nachzuweisen. Im Wesentlichen kommt hier der hämatogene Weg und die congenitale Infection der Nieren resp. des Hodens in Frage. Die letztere ist häufiger als bisher angenommen und bei unreifen Föten und Kindern des zartesten Alters nachgewiesen. Sie bleibt lange latent und kommt später durch eine Gelegenheitsursache zur Entwicklung.

Wir wissen jetzt, dass bei der Tuberculose des Harnsystems die Niere der primäre Sitz des tuberculösen Leidens ist, von der aus die Infection des Ureters und der Blase allmählich erfolgt. Dass bei ausgedehnter Genitaltuberculose, wenn Hoden, Prostata und Samenblasen ergriffen sind, auch eine von dort ausgehende tuberculöse Erkrankung der Blase eintreten kann, ist nicht ausgeschlossen, jedenfalls sehr selten. Dass jedoch gleichzeitig mit der Tuberculose der Genitalien auch eine solche der Nieren einhergehen kann, von welch letzteren alsdann die tuberculöse Cystitis entsteht, ist mehrfach auch von uns beobachtet worden. Ein in dieser Beziehung lehrreicher Fall, dessen Klarstellung uns vielfache Schwierigkeiten bereitete, möge kurz erwähnt werden.

Adolf S., 34 Jahre. Aufgenommen 19. 9. 02. Schon im Frühjahr 1902 auf der inneren Abtheilung wegen doppelseitiger Nierentuberculose behandelt. Jetzt starke Harnbeschwerden und hohes Fieber. Schmerzen in beiden Nierengegenden und in der Blase. Häufiger Urindrang. Leidet an doppelseitiger Epididymitis tuberculosa und einem tuberculösen periurethralen Abscess.

Anämischer Mann in leidlichem Ernährungszustand. Lunge und Herz o. B. Nachtschweiss. Schmerzen in linker Nierengegend stärker. Linke Niere deutlich palpabel, häufiger Urindrang.

Urin weisslich trüb, mit reichlichem Sediment. Im Sediment massenhaft Eiterkörperchen, Erythrocyten, Blasenepithelien, Albumen $^1/_4$—$^1/_2$ p. M.

Cystoskopie war bei der bestehenden Schrumpfblase und der Capacität von höchstens 100 ccm mit Schmerzen verbunden und sehr schwierig auszuführen. Blasenschleimhaut durch tuberculöse Geschwüre zum grossen Theil zerstört.

Noch schwieriger war der Ureterenkatheterismus. Trüber, eitriger Urin wird aus der linken Niere entleert; auch der aus der rechten ist leicht eitrig, jedoch von guter Concentration und genügender Harnstoffmenge. $\delta = -0{,}58$.

Diagnose: Nebenhodentuberculose. Tuberculöser periurethraler Abscess. Ausgedehnte tuberculöse Erkrankung der linken Niere, rechte nicht vollkommen gesund, aber genügend functionsfähig.

Operation: 28. 10. Freilegung der linken Niere, Kapsel schwer abziehbar. Das Organ ist vergrössert, schlaff, fluctuirt. Sectionsschnitt: Von der Corticalis, die von Abscessen durchsetzt ist, ist nur noch ein schmaler Streifen vorhanden. Das Becken ist stark erweitert. Nephrektomie. Tamponade.

Verlauf: Rechte Niere functionirt gut. Pat. erholt sich langsam, aber stetig. Temperatur allmählich normal. 16. 9. Incision des tuberculösen, periurethralen Abscesses. Reichliche Urinentleerung; Urin enthält noch Eiter. Albumen $^1/_2$ p. M. $\delta = -0{,}58$. Ab und zu Schmerzen in der rechten Nierengegend. Urindrang gebessert. Pat. in gutem Ernährungszustand, wesentlich gebessert und erwerbsfähig entlassen.

In diesem Falle handelte es sich um eine ausgesprochene Genitaltuberculose. Beide Nebenhoden waren infiltrirt, Gonorrhoe war nicht vorhanden gewesen, Vergrösserung der Samenblasen, Tuberculose, periurethraler Abscess. Die gleichzeitig vorhandene Blasentuberculose war auch in diesem Falle zweifellos durch Infection von der erkrankten linken Niere entstanden. Wir nahmen die Nephrektomie der vollständig zerstörten linken Niere mit Erfolg vor, obwohl auch die rechte Niere erkrankt war. Die bessere Dichte, sowie der gute Gefrierpunkt und die reichliche Harnstoffmenge des aus der rechten Niere entleerten Urins, neben dem sich in normalen Grenzen bewegenden Gefrierpunkt des Blutes, liessen

auf eine genügende Function der rechten Niere schliessen. Nach der Nephrektomie erwies sich unsere Annahme als richtig.

Auch bei der häufiger von uns operirten Genitaltuberculose des Weibes, die zu ausgebreiteter Tuberculose des Peritoneums mit Ascitesbildung führte, haben wir kaum eine Mitbetheiligung der Blase zu beobachten Gelegenheit gehabt, wenn nicht gleichzeitig eine Tuberculose der Niere bestand.

Dass bei doppelseitiger Nierentuberculose die zweite Niere von der Blase aus secundär, also durch einen aufsteigenden Process inficirt werde, wie beispielsweise Tuffier annimmt, ist ja möglich, erscheint uns aber nicht wahrscheinlich. In den von uns beobachteten Fällen doppelseitiger Nierenerkrankung, schien vielmehr eine gleichzeitige Infection beider Organe aufgetreten zu sein, wenn auch die Schwere der Erkrankung der einen Seite die der anderen zurücktreten liess. Immerhin überwiegt ja, wie uns die klinische Erfahrung und die langanhaltende Heilung nach Nephrektomie des erkrankten Organs beweisen, bei Weitem die einseitige Tuberculose der Niere. Schon die Möglichkeit der Infection der zweiten Niere von der Blase aus durch einen aufsteigenden Process lässt eine frühe Entfernung der erkrankten Niere geboten erscheinen.

In einwandsfreier Weise kann man durch das Cystoskop die allmähliche Infection der Blase von der Niere aus beobachten.

Bei Betrachtung einer im Anfangsstadium der tuberculösen Infection sich befindenden Blase sieht man im cystoskopischen Bilde kleine Ulcerationen sich um den Ureter gruppiren, welcher von der kranken Niere ausgeht, während die Umgebung des gesunden Harnleiters vollständig frei ist. Bei der weiteren dauernden Berührung der Blasenschleimhaut mit dem Tuberkelbacillen enthaltenden Urin sieht man im weiter vorgeschrittenen Stadium der Erkrankung die Ulcerationen sich mehr und mehr ausbreiten und allmählich einen grossen Theil der Blasenschleimhaut einnehmen.

Vor längeren Jahren, als man noch eine primäre Blasentuberculose annahm, beobachtete ich einen in mehrfacher Beziehung sehr instructiven Fall, indem ein anscheinend primäres, circumscriptes, tuberculöses Ulcus bei sonst gesunder Blase entfernt und geheilt, und erst später die Niere als der primäre Sitz des Leidens erkannt wurde.

Frau T., 26 Jahre alt. In letzter Zeit etwas abgemagert, klagte über häufigen Harndrang und entleerte einen trüben Harn. Ueber Schmerzen in

der Nierengegend wurde nicht geklagt. Pat. kam 1894 in Behandlung. Im Urin konnten spärliche Tuberkelbacillen nachgewiesen werden. Das Cystoskop liess zunächst eine vollständig normale Blase erkennen. Unterhalb der rechten Ureterenmündung sass ein längliches, ca. 1 cm breites und $1^1/_2$ cm langes Geschwür, welches wir als die Ursache der Tuberkelbacillen im Urin ansahen. Das Ulcus wurde nach Eröffnung der Blase durch Sectio alta excidirt und durch die Naht vollständig vereinigt. Es erfolgte eine glatte Heilung und auch durch das Cystoskop konnten vollkommen normale Blasenverhältnisse, sowie die Verheilung der intravesicalen Operationswunde festgestellt werden.

Da wir damals noch die Möglichkeit einer primären Blasentuberculose annahmen, glaubten wir nach der radicalen Beseitigung einer so circumscripten und selten früh in Behandlung gelangten Blasentuberculose eine Heilung annehmen zu dürfen.

Die Patientin kehrte nach einigen Monaten in unsere Behandlung zurück; sie hatte weiter trüben Urin entleert, klagte über Schmerzen in der linken Seite und war in ihrer Ernährung sehr heruntergekommen. In der Blase selbst liessen sich, ausser einem mässigen Blasenkatarrh, keine tuberculösen Ulcerationen nachweisen, dagegen war die rechte Niere stark vergrössert und schmerzhaft. Wir legten das erkrankte Organ frei und entfernten es durch Nephrektomie am 15. 2. 95. Das Organ war durch zahlreiche käsige und eitrige Herde fast vollständig zerstört, nur wenig normales Nierengewebe vorhanden. Rascher Heilungsverlauf. Pat. erholte sich bald und ist auch jetzt nach 9 Jahren noch vollkommen gesund und arbeitsfähig.

Bei dieser Patientin war es als ein glücklicher Zufall anzusehen, dass die später auftretenden Beschwerden sich auf die Nieren bezogen und durch die Palpation des vergrösserten Organs den Sitz des Leidens erkennen liessen.

So günstig auf den primären Sitz des Leidens hinweisend liegen die Verhältnisse gerade in den früheren Stadien der Tuberculose des Urogenitalsystems selten.

Als frühes Stadium der Tuberculose der Harnorgane möchte ich dasjenige bezeichnen, in welchem subjective Beschwerden nicht auf den Sitz des Leidens in der Niere hinweisen und äussere objective, diagnostische Anhaltspunkte, palpatorischer Nachweis des vergrösserten Organes, Schmerzhaftigkeit desselben u. a. m. fehlen, der Process vor Allem noch auf die Niere beschränkt ist, und womöglich noch nicht den Harnleiter, jedenfalls die Blase gar nicht oder nur in geringem Maasse in Mitleidenschaft gezogen hat. Als ein immerhin relativ frühes und günstig

zu beeinflussendes Stadium würde ich überhaupt die primäre Tuberculose der Niere bezeichnen, solange sie auf diese selbst beschränkt ist. Nach einer günstig verlaufenden, operativen Entfernung der erkrankten Niere pflegt meist eine definitive Heilung einzutreten.

Eine einmal vorhandene Blasentuberculose ist am besten durch die Beseitigung der kranken Niere, vorausgesetzt, dass die andere functionsfähig ist, zur Heilung zu bringen. Wir kennen ja alle zur Genüge die lebhaften Beschwerden, welche die Blasentuberculose von den Anfangs leichten Reizerscheinungen des Blasenkatarrhs, dem häufigen Blasendrang bis zur hochgradigen Schrumpfblase mit fast vollständiger Incontinenz und dauerndem Harnträufeln dem Träger verursacht, wir kennen auch die Unzuträglichkeit der localen Therapie, die Empfindlichkeit der tuberculösen Blasen gegen Blasenspülungen aller Art, ihre lebhafte Reaction gegen Höllensteinlösung, sowie die Unwirksamkeit operativer Eingriffe. Es ist auch schwer verständlich, wie ein chirurgisches Vorgehen gegen die Blasentuberculose, sei es, dass dasselbe in Auskratzung, in Cauterisation oder in Excision mehr oder weniger grosser Theile der Schleimhaut besteht, einen mehr als vorübergehenden Erfolg haben kann, da stets neue Infection durch den aus der kranken Niere herabfliessenden, tuberkelhaltigen Urin stattfindet. Die Blasentuberculose, als das secundäre Leiden, sollte niemals operativ behandelt, dagegen möglichst früh die Ursache derselben, die kranke Niere entfernt werden.

Selbst bei weit vorgeschrittener, mit den lebhaftesten Beschwerden verknüpfter Blasentuberculose, selbst bei hochgradiger Schrumpfblase haben wir nach Nephrektomie ohne irgend eine Behandlung der Blase, sehr gute Resultate erzielt, die Kranken geheilt, die qualvollen Blasenbeschwerden beseitigt oder wenigstens in den schwersten Fällen ganz wesentlich gebessert.

Wie viel günstigere und rascher zu erzielende Resultate würden wir bei frühzeitiger Beseitigung des primären, tuberculösen Nierenleidens, ehe dasselbe auf die Blase übergegriffen hat, erzielen.

Dazu bedarf es in erster Linie einer möglichst frühen Diagnose, einer frühen Feststellung und richtigen Deutung der ersten Symptome. Gerade die Tuberculose der Harnorgane bleibt oft lange Zeit latent oder geht mit nur geringen sub-

jectiven Beschwerden und wenig deutlichen objectiven Symptomen einher, welche vielfach unrichtig gedeutet werden. In den von uns in einem frühen Stadium der Erkrankung zur Beobachtung gelangten Fällen bildeten die ersten Krankheitserscheinungen Störungen von Seiten der Blase. Vor Allem war es leicht trüber Urin, welchen die Kranken selbst oder der Arzt oft nur zufällig entdeckt hatte, ohne dass subjective Blasenstörungen, Harndrang, Brennen am Ende der Entleerung u. ä. bestanden hätte. Gerade bei Frauen bedarf eine derartige Abweichung von der normalen Urinbeschaffenheit einer häufigen und gründlichen Untersuchung, man soll sich nicht mit der Diagnose eines Blasenkatarrhs zufrieden erklären, sondern die Ursachen desselben festzustellen suchen.

Nach meiner Erfahrung ist jeder Blasenkatarrh speciell bei der Frau, welcher nicht auf gonorrhoischer Erkrankung beruht oder durch Infection von Aussen, durch einen event. Katheterismus veranlasst ist, sehr verdächtig auf Tuberculose und eine wiederholte, eingehende Untersuchung auf Bacillen sowie die Anwendung unserer modernen Untersuchungsmethoden ist dringend geboten. Auch bei einem chronisch gonorrhoischen Blasenkatarrh sollte man nach Tuberkelbacillen suchen, da die Gonorrhoe ein ätiologisches Moment für spätere tuberculöse Infection bildet. In fast allen Fällen ist es uns oft nach längerem Suchen gelungen, Tuberkelbacillen nachzuweisen und damit die vermuthete Diagnose zu sichern. Durch Verwendung mehrerer Liter Urins, wie es von anderer Seite angegeben ist, aus welchen man durch Absetzen und Centrifugiren eine grössere Menge Sediment erhält, gelang uns der Nachweis auch spärlich vorhandener Bacillen fast stets.

Oft ist nur der trübe Urin ohne andere subjective Erscheinungen des Blasenkatarrhs das einzige auf Störung des Harnsystems hinweisende Moment. Kommen dazu noch leichte Lungenerscheinungen und sonstige auf Tuberculose verdächtige Symptome, Drüsenschwellung u. dergl., so ist der Verdacht auf eine Tuberculose des Harnsystems sehr gross.

2. Bei einem auf der inneren Abtheilung wegen linksseitigen Spitzenkatarrhs behandelten Mädchen von 23 Jahren wurde leicht trüber Urin entdeckt. Subjective Beschwerden von Seiten des Harnapparates bestanden kaum.

Nach mehrfacher Untersuchung des Urins wurden Tuberkelbacillen nachgewiesen.

Status: Gut genährtes etwas blasses Mädchen. Ueber der linken Lungenspitze leichte Dämpfung, über beiden Lungenspitzen verschärftes Exspirium. In der rechten Achselhöhle Lymphome. Urin sauer, trübe, Leukocyten und Tuberkelbacillen nachgewiesen. Blase: vollkommen ohne krankhaften Befund.

Ureterkatheterismus: R. goldgelb, $K_{18} = 0{,}0250$; Harnstoff $= 14\,‰$. L. wässrig, trüb. $K_{18} = 0{,}0063$; Harnstoff $= 2\,‰$. $\delta = 0{,}56°$. — Diagnose: Tuberculosis renis sin.

9. 2. Operation: Flankenschnitt. Schwierige Lösung der verwachsenen Niere. Dieselbe ist vergrössert und mit weissen Knötchen bedeckt. Abklemmen der Gefässe und isolirte Unterbindung derselben und des Ureters; Entfernung der Niere. Tamponade. Schluss der Wunde.

Die exstirpirte Niere zeigt auf dem Durchschnitt nur noch wenig gesund erscheinendes Parenchym, ist von zahlreichen Abscessen durchsetzt.

Nach einer durch Retention veranlassten Temperatursteigerung am 1. und 2. Tag weiterhin glatter Heilungsverlauf.

Die später noch auftretenden Temperatursteigerungen sind auf den Lungenprocess zurückzuführen.

Pat. erholt sich langsam aber stetig. Eine hartnäckige Fistel im Operationsgebiet wird allmählich flacher. Urin klar, enthält nur wenig Leukocyten, kein Albumen. Cystoskopisch zeigt sich ein leichter Blasenkatarrh.

5. 8. Pat. wird mit oberflächlich granulirender Wunde zur inneren Abtheilung zurückverlegt und von dort schliesslich am 21. 12. 03 nach reichlicher Gewichtszunahme, nach vollkommenem Schluss der Operationswunde mit klarem Urin und Ausheilung des Lungenspitzenkatarrhs gesund und kräftig aussehend entlassen.

Sie sehen am Bild und Präparat, wie weitgehend die Zerstörungen in der Niere sind, während die Blase vollkommen intact war und subjectiv auf das Leiden hinweisende Beschwerden fehlten.

Eine andere blühend und kräftig aussehende 47 Jahre alte Dame litt seit Jahren an einem leichten Katarrh der linken Lungenspitze. Seit einiger Zeit fiel ihr ein trübes Aussehen des Urins auf, welcher von dem behandelten Arzte Anfangs als Blasenkatarrh gedeutet und behandelt wurde. Nach mehrfacher eingehender Untersuchung wurden ausser einigen Leukocyten spärliche Tuberkelbacillen gefunden. Beschwerden beim Urinlassen, häufiger Drang u. dergl. wurden nicht geklagt. Lästige Empfindungen oder Schmerzen in der Nierengegend, welche auf einen höheren Sitz des Leidens hätte hinweisen können, waren nicht vorhanden. Durch Palpation der Nierengegend keine Vergrösserung des Organs, keine Druckempfindlichkeit nachzuweisen. Die Cystoskopie der Blase

liess einen leichten Katarrh derselben erkennen; um die linke Ureteröffnung sassen 3 kleine stecknadelkopfgrosse Geschwüre, die Umgebung der rechten Harnleitermündung, sowie die übrige Blasenschleimhaut frei von solchen. Durch den Ureterenkatheterismus wurde aus der linken Niere leicht trüber, Leukocyten und Tuberkelbacillen enthaltender Urin entleert, rechts klarer, gut concentrirter Urin.

L. N.	R. N.
$\Delta = 0{,}9$	$\Delta = 1{,}6$
$U = 8{,}5\,‰$	$U = 24{,}5\,‰$
Eiterkörperchen, spärliche Tuberkelbacillen, $\delta = 0{,}56$	keine nachweisbaren pathologischen Veränderungen.

Die Diagnose wurde auf eine gesunde rechte und tuberculöse linke Niere im Anfangsstadium gestellt. Nephrektomie 16. 9. 02. Fieberloser, reactionloser Wundverlauf. Pat. vollkommen geheilt, auch jetzt gesund und kräftig, keine subjectiven Beschwerden.

Die exstirpirte Niere und das Bild zeigt Ihnen im Gegensatz zu den geringen subjectiven Beschwerden und dem negativen palpablen Befund, grössere und kleinere, den grössten Theil der Niere durchsetzende Herde.

Zuweilen sind die Beschwerden der Patienten mehr allgemeiner Art, Mattigkeit, Unlust zur Arbeit, leichte Ermüdung veranlassen sie ärztliche Hülfe nachzusuchen.

Erwähnen möchte ich hier einen erst vor Kurzem festgestellten noch nicht zur Operation gelangten Fall von früher Nierentuberculose:

Eine gesund und blühend aussehende 35 Jahre alte Dame bemerkte bei sonst vollkommen subjectivem Wohlbefinden eine raschere Ermüdung, das Gefühl von Schwere in den Beinen, vorübergehende Kreuzschmerzen. Eine gynäkologische Untersuchung war von negativem Erfolg. Bei einer eingehenden allgemeinen Untersuchung, die vollständig gesunde Lungen und sonstige Organe erkennen liess, wurde ein zeitweiser trüber Urin festgestellt, subjective Beschwerden von Seiten der Blase waren nicht vorhanden. Nach mehrfachen Untersuchungen des Sediments aus grossen Urinmengen gewonnen, wurden spärliche Tuberkelbacillen, dann auch in dem steril entnommenen Harn nachgewiesen. Das Kystoskop wies vollkommen normale Blasenverhältnisse nach, keine Röthung

oder Schwellung der Blasenschleimhaut, die rechte Uretermündung vielleicht etwas mehr klaffend, keine Ulcerationen. Der Ureterenkatheterismus entleerte rechts leicht trüben Urin, in welchem Bacillen nachgewiesen werden konnten, links vollkommen klares Sediment. Die Diagnose einer rechtsseitigen Nierentuberculose mit Sicherheit festgestellt. Operation noch nicht ausgeführt.

Eine 45 Jahre alte Dame, welche früher an einem leichten Spitzenkatarrh gelitten haben will, der jetzt keine objectiv nachweisbaren Veränderungen erkennen lässt, Husten ist auch nicht vorhanden, klagt seit einigen Monaten über allgemeine Mattigkeit und Schwäche, Kreuzschmerzen, Ausfluss und brennendes Gefühl im Unterleib. Eine gynäkologische Behandlung beseitigte die Beschwerden nicht. Wegen trüben Urins, welchen Pat. bemerkte, wurde längere Zeit Mineralwasser verordnet, und da das Allgemeinbefinden ein wenig günstiger wurde, ein Bad verordnet. Dort wurden im Urin Tuberkelbacillen festgestellt und zur Operation gerathen.

Die cystoskopische Untersuchung konnte ausser mässigem Blasenkatarrh keine Ulceration an der Uretermündung oder in der übrigen Blase feststellen. Weder durch subjective Beschwerden der Patientin noch durch Palpation der Nierengegend konnte eine Vergrösserung oder Schmerzhaftigkeit einer Niere nachgewiesen oder sonst ein Anhaltspunkt für den Sitz des Leidens gewonnen werden. Durch den Ureterenkatheterismus wurde eine rechte kranke Niere, aus welcher sich weisslich gefärbter dünner Urin entleerte, und eine gesunde linke mit Secretion klaren gut concentrirten Harns festgestellt.

R. N.	L. N.
$\Delta = 0{,}29$	$\Delta = 1{,}8$
$U = 2{,}8$	$U = 21{,}0$
trüb, Eiter und Bacillen enthaltend	klar ohne pathologische Beimengungen.

Nephrektomie 10. 9. 03. Vollständige Heilung. Gutes Allgemeinbefinden. Die exstirpirte Niere ist, wie Sie sehen, auffallend klein, die Substanz durch mehrere tuberculöse käsige Herde zerstört, Nierenbecken wenig erweitert, ohne Tuberkelknötchen.

In beiden vorliegenden Fällen waren es ausser dem gestörten Allgemeinbefinden und dem Fehlen subjectiver auf eine Erkrankung des Harnsystems hinweisender Symptome Unterleibsbeschwerden, welche die Patientin veranlasste gynäkologische Hülfe in Anspruch zu nehmen. Es ist nicht selten, dass bei dem latenten im Anfang wenig charakteristischen Verlauf der tuberculösen Cystitis und Nephritis bei Frauen die vorhandenen Beschwerden auf eine Erkrankung der Geschlechtsorgane zurückgeführt werden und als solche lange Zeit behandelt werden. Stoeckel hat in sehr richtiger und eingehender Weise auf diesen Punkt aufmerksam gemacht und ich kann seine An-

schauungen nur voll und ganz bestätigen. Vorhandene leichte Blasenbeschwerden werden oft auf eine etwaige Retroflexio, eine leichte Cystocele, als Folge von Adnexverletzungen u. a. m. bezogen und diese Leiden behandelt ohne der Blasenerkrankung die nöthige Aufmerksamkeit zu schenken. In keinem Falle von Blasenbeschwerden und auch ohne solche sollte der gynäkologisch behandelnde Arzt den Urin einer genauen Untersuchung unterziehen und jeden auch nur leicht trüben Urin nicht nur als einfachen Blasenkatarrh betrachten und behandeln, sondern die Grundursachen desselben zu entdecken suchen. Ich habe eine grössere Zahl Patientinnen mit ausgesprochener Nieren- und Blasentuberculose zu behandeln gehabt, welche lange Zeit erfolglos gynäkologisch behandelt waren. Eine einseitige, sich nur auf die Genitalorgane beschränkende Behandlung kann die schwerwiegendsten Folgen für die Patientin haben.

Dass gonorrhoische Infection sowohl beim Mann als auch bei der Frau ein ätiologisches Moment für spätere Tuberculose des Harnapparates sowie der Geschlechtsorgane bilden, ist bekannt und haben wir unter unseren Kranken mehrfach die Gonorrhoe in der Anamnese vorgefunden. Auch Hodentuberculose ist von anderen und uns mehrfach im Anschluss an Epididymitis gonorrhoica beobachtet. Dass beim Vorhandensein einer chronischen Gonorrhoe des Mannes oder bei einem auf derselben Infectionsbasis beruhenden Cervixkatarrh der Frau eine Cystitis als gonorrhoisch angesehen werden und dadurch eine tuberculöse Erkrankung übersehen wird, ist sehr nahe liegend, wie die folgende Krankengeschichte kurz veranschaulicht.

Minna M., 26 Jahre. Aufgenommen 11. 11. 03. Keine erbliche Belastung. Im Mai 1903 in einem anderen Krankenhause behandelt wegen Blasenkatarrhs. Besserung. Seit einigen Wochen wieder Schmerzen beim Uriniren und zuweilen Schmerzen in der rechten Nierengegend, niemals Blut im Urin.

Status: Kräftig gebaut, leidlich genährt, blutarm (50 pCt. Haemoglobin). Innere Organe, speciell Lungen ohne Besonderheiten.

Rechte Niere palpabel, verschieblich, nicht empfindlich.

Urin: sauer, weisslich trübe mit weisslichem Sediment. Mikrosk: Leukocyten einzeln und in Häufchen, Nieren- und Blasenepithelien. T. B. +

Cystoskopie: Blase fasst 250 ccm. In der Umgebung des rechten Ureters einige kleine Geschwürchen.

Ureterensondirung:

L. (direct)	R. (indirect)
sauer, Albumen —; T. B. —	sauer, Albumen + T. B. +;
blutig	weisslich, mit weisslichem Sediment.
Erythrocyten und Ureterenepithelien.	Massenhaft Leukocyten, Nieren und Blasenepithelien.
$\overset{+}{U}=8{,}70$	$\overset{+}{U}=7{,}24$
$\Delta=1{,}32$	$\Delta=1{,}12$

$\delta = -0{,}58$. Röntgenbild O. B. Diagnose: Tuberculosis renis dextr.

26. 11. 03. Operation:

Nicht wesentlich verwachsen. Lösung leicht, sitzt tief. Ureter verdickt. Maasse 11 : 5 : 4 cm. Die Niere (Figur 2, Tafel III) ist von zahllosen miliaren Tuberkeln durchsetzt, zeigt am oberen Pol 2 etwa bohnengrosse Erweichungsherde, welche in das Nierenbecken durchgebrochen sind.

Nach längerer Reconvalescenz wird Patientin mit Gewichtszunahme von $7^1/_2$ kg geheilt entlassen.

Bei dieser Patientin bestanden keinerlei Lungenerscheinungen, der Ernährungszustand war ein guter, etwas blasses Aussehen. Der Urin war trübe, es bestand mässiger Harndrang, welcher die einzige Klage der Kranken ausmachte. Ein vorhandener Cervixkatarrh hatte lange Zeit zur Annahme einer gonorrhoischen Cystitis geführt. Die locale Behandlung war ohne jeden Erfolg geblieben. Trotz der langen Dauer des Leidens war keine nennenswerthe Erkrankung der Blase vorhanden. Im cystoskopischen Bilde fanden sich nur am linken Orificium des Ureters am unteren Rande einige kleinere Ulcerationen. Erst der Ureterenkatheterismus sicherte vollkommen die Diagnose einer linksseitigen beginnenden Nierentuberculose, nachdem durch den Nachweis der Bacillen die Tuberculose des Harnapparats im Allgemeinen und durch das Cystoskop die fast vollständige Intactheit der Blase festgestellt war.

Die entfernte Niere zeigt Ihnen, dass die Operation in einem recht frühen Stadium vorgenommen ist (Fig. 2, Tafel III). Nur kleine Herde im Nierengewebe werden Sie erkennen, während einzelne miliare Knötchen auf der Schleimhaut des etwas erweiterten Nierenbeckens zu sehen sind. Der Ureter war kaum inficirt, die Heilung der Operationswunde daher eine relativ rasche.

In den bisher mitgetheilten Fällen traten krankhafte Erscheinungen von Seiten des Urins in den Vordergrund. Es waren weniger Störungen der Urinentleerung, abnorme Häufigkeit oder Schmerzhaftigkeit der Entleerung als vielmehr trübes von der Norm

abweichendes Aussehen des Harns, welches theils zufällig von der Patientin theils bei der eingehenden Untersuchung der Kranken vom Arzt festgestellt wurde; die subjectiven Beschwerden waren gering, sie fehlten meist vollständig, auch solche, welche auf die Niere hinwiesen. Mehr Störungen des Allgemeinbefindens, schlechtes Aussehen, Mattigkeit, Abmagerung u. dgl. traten als allgemeine Symptome in den Vordergrund. In allen Fällen war der Urin mehr oder weniger jedenfalls ausgesprochen trübe; es waren Leukocyten, Nierenepithelien und Bakterien der verschiedensten Art vorhanden.

In einzelnen Fällen wird die Diagnose oder der Hinweis auf eine Erkrankung des Harnsystems durch den bei oberflächlicher Beobachtung anscheinend klaren und normalen Urin noch erschwert.

Eine 50jährige Patientin klagt seit Monaten über Schmerzen in der rechten Nierengegend, welche jedoch auf Druck nicht empfindlich war. Eine Vergrösserung oder Schmerzhaftigkeit der beweglichen und daher leicht zu palpirenden Niere war nicht festzustellen. Der mit dem Katheter entleerte Urin war vollkommen klar ohne Albumen, Eiter oder sonstige pathologische Veränderungen. Nach langem Suchen gelang es uns mehrmals aus dem aus grossen Urinmengen gewonnenen Sedimenten Bacillen nachzuweisen. Das Cystoskop ergab vollkommen normale Blasenverhältnisse, Ureterenmündungen beiderseits von normaler gleicher Beschaffenheit. Bei dem durch Ureterenkatheterismus der rechten zuweilen schmerzhaften Niere entleerten Urin, welcher bei der Entnahme vollkommen klar war, gelang mehrfach der Nachweis von spärlichen Tuberkelbacillen, sodass die Diagnose einer rechtsseitigen im Anfangsstadium befindlichen Nierentuberculose nicht zweifelhaft ist.

Fall 6. Eine andere Patientin, deren Krankengeschichte ich in Kurzem folgen lasse, wurde wegen einer Contusion in das Krankenhaus aufgenommen. Patientin hatte ausser Mattigkeitsgefühl und leichter Ermüdung bei der Arbeit keine subjectiven Beschwerden, besonders keine solchen, welche auf den Harnapparat hinwiesen. Das blasse fahle, fast kachektische Aussehen der Patientin, bei welcher wir dem Ausseren nach eine carcinomatöse Erkrankung annahmen, veranlasste uns öfter Untersuchungen vorzunehmen, anfangs jedoch ohne Resultat. Erst die Untersuchung des anscheinend gesunden, beim Stehen etwas trüb werdenden Urins auf Tuberkelbacillen schaffte Klarheit.

Cystoskopie: In der Umgebung des rechten Ureters finden sich 2 kleine Ulcerationen.

Ureterensondirung:

R.	L.
weisslich, leicht getrübt.	gelblich.
U = 7,9 ‰	U = 23 ‰
Leukocyten und Erythrocyten, Epithelien und Tuberkelbacillen.	Erythrocyten und Epithelien, keine Tuberkelbacillen. Spur Albumen.
Albumen +	

Diagnose: Tuberculosis renis d. L.N. gesund.

1. 9. Operation: Lumbalschnitt. Die Niere erweist sich als stark verwachsen. Die Verwachsungen wurden gelöst und die Niere nach Vorziehen des erweiterten Ureters und Resection desselben exstirpirt. Naht der Wunde und Einlegen eines Glasdrains.

Die Niere zeigt auf dem Durchschnitt mehrere erbsen- bis kirschgrosse Abscesshöhlen. Das Nierenbecken ist wenig erweitert und mit miliaren Knötchen bedeckt.

Weiterer Wundverlauf ohne wesentliche Störung.

24. 10. Entlassung in ambul. Behandlung. Die Wunde granulirt langsam zu. Im Urin noch einige Leukocyten. Allgemeinbefinden sehr gut. Erhebliche Gewichtszunahme.

Wir waren überrascht, bei der relativ geringen Veränderung des Urins, bei dem fast vollständig fehlenden pathologischen Befund der Blase eine so weitgehende Zerstörung der exstirpirten Niere zu finden. Sie sehen am Präparat (Tafel II, Fig. 1) das ganze Nierengewebe mit erbsen- bis haselnussgrossen, käsigen Herden durchsetzt und zerstört, das Nierenbecken etwas erweitert, mit einzelnen miliaren Knötchen durchsetzt. Wir haben hier also, wie bei einigen der anderen vorgelegten Präparate, tiefgreifende pathologische Veränderungen, weitgehende tuberculöse Zerstörungen, massige käsige Herde, welche das Gewebe einer Niere durchsetzen und kaum subjective Beschwerden und relativ geringe objective Befunde erkennen lassen. Wenn bei so relativ geringfügigen äusseren Symptomen schon so weit vorgeschrittene Zerstörungen der Niere vorhanden sein können und thatsächlich sind, so spricht das für einen in einzelnen Fällen rasch und unbemerkt fortschreitenden Process, welcher sehr bald sein Zerstörungswerk auch auf die Blase ausgedehnt haben würde. Dass in einzelnen Fällen lange Zeit die primäre Nierentuberculose vollkommen latent ohne jegliches Symptom bleiben kann, dass sie nach Kraemer's Untersuchungen sogar vielfach einzeln bis in die späteren Lebensjahre verborgen bleiben kann, um erst durch einen äusseren Einfluss in Folge einer Gelegenheitsursache aus dem schlummernden Zustand erweckt zu weiterem Fortschreiten angeregt zu werden, ist nicht zu bezweifeln. Jedenfalls fordern uns diese relativ weit vorgeschrittenen Zerstörungen auf, den frühsten, anscheinend geringfügigen Symptomen, vor Allem Trübung des Urins, anscheinend leichten cystitischen Beschwerden, besonders beim weiblichen Geschlecht, leichten Schmerzen in der Nierengegend, gestörtem

Allgemeinbefinden aus zunächst unbekannten Ursachen, eine besondere Aufmerksamkeit zu widmen und den Urin auf Tuberkelbacillen zu untersuchen und die sonstigen gleich näher zu erwähnenden Untersuchungsmethoden anzuwenden und dadurch die Diagnose zu sichern. Wir dürfen nicht warten, bis ein palpabler Nierentumor, hohes Fieber, schwer gestörte Blasenfunction oder Erscheinungen von tuberculöser Schrumpfblase die Diagnose von vornherein zweifellos erscheinen lassen und der dauernde Erfolg der operativen Therapie alsdann ein sehr zweifelhafter ist. Je früher die Diagnose gestellt und je früher die im Anfangsstadium der Erkrankung befindliche Niere entfernt wird, um so sicherer ist bei dem zu dieser Zeit meist noch vorhandenen guten Allgemeinbefinden der directe Erfolg der Operation, um so günstiger die Aussicht auf Dauerheilung. Die Ulcerationen in der Blase heilen zwar nach Entfernung der schädigenden Ursachen, wenn sie nicht zu weit ausgebreitet, auch vielfach von selbst. Weit sicherer und schneller ist der Erfolg der operativen Entfernung der tuberculösen Niere zu einer Zeit, wo noch keine oder nur geringfügige Infection der Blase stattgehabt hat.

Die bisher mitgetheilten Fälle von in relativ frühem Stadium diagnosticirten und operirten Tuberculosen des Harnsystems betrafen ausschliesslich Frauen. Nach unserem Gesammtmaterial von 50 beobachteten Nierentuberculosen (zwei sind noch nicht operirt) überwiegt bei weitem das weibliche Geschlecht mit 35 gegenüber 15 Männern. Der folgende in sehr frühem Stadium diagnosticirte und operirte Fall betrifft einen jungen Mann. Starke körperliche Anstrengung, vielleicht eine längere Zeit vorher überstandene Gonorrhoe scheinen die Momente zu bilden, welche bei dem kräftigen, sonst gesunden Patienten einen durch einen Leichentuberkel, erworben bei der Section einer phthitischen Leiche, in die Niere gedrungenen tuberculösen Herd zur Entwicklung brachten und bemerkbare Symptome veranlassten.

In diesem Falle scheint es sich um einen auf hämatogenem Wege durch äussere Impfung in die Niere gelangten Herd zu handeln, mit dessen Beseitigung eine definitive Heilung eingetreten ist. In den übrigen Organen des Körpers war nichts Krankhaftes nachweisbar.

Fall 7. Kräftiger, corpulenter, 28jähriger junger Arzt von blühendem Aussehen, aus vollkommen gesunder Familie stammend, zog sich im Anfange 1902 bei der Section einer schwer phthisischen Leiche eine Infection des rechten Zeigefingers zu. An der kleinen Wunde entstand kein eigentlicher Leichentuberkel, jedoch secernirte dieselbe zeitweise, indem sie sich spontan öffnete, um sich nach kurzer Zeit wieder zu schliessen. Im September bemerkte der Patient im Anschluss an eine Radtour Unbehagen und ziehende Schmerzen im Rücken. Bei der Untersuchung des Urins wurden Spuren von Albumen und einzelne Cylinder nachgewiesen. Nach vierwöchentlicher Bettruhe und entsprechender Diät schwanden die Erscheinungen; als dann nach 8 tägiger Thätigkeit vereinzelte Cylinder und Albumen auftrat, wurde von neuem Bettruhe eingehalten. Der Urin war schon seit einiger Zeit trübe; was Pat. auf eine früher durchgemachte Gonorrhoe bezog. Gonokokken wurden nicht nachgewiesen und ebensowenig Tuberkelbacillen. Bei einer Massagebehandlung der Prostata, die vor kurzem gegen die angenommenen Reste der chronischen Gonorrhoe angewendet wurden, wurden im Urin Schleimtheile und anscheinend Granulationsfetzchen entleert, deren mikroskopische Untersuchung Tuberkelbacillen in reichlicher Menge erkennen liess; auch in den während der nächsten Tage aus dem Sediment des Urins hergestellten Präparaten wurden stets reichliche Tuberkelbacillen gefunden. Der Patient hatte niemals ausser dem erwähnten über beide Seiten sich erstreckenden Gefühl des Unbehagens Schmerzen in einer Seite gehabt, nur vor 8 Tagen traten einmal intensive von der linken Niere nach dem Ureter ziehende Schmerzen auf. Diese hielten mehrere Stunden an und waren so heftig, dass sich Patient hinlegen musste.

Bei dem kräftigen und blühend aussehenden Manne war ausser trübem Urin, welcher Tuberkelbacillen enthielt, nichts nachzuweisen. Die Prostata war nicht vergrössert und nicht druckempfindlich. Die cystokopische Untersuchung ergab ausser einem leichten Blasenkatarrh eine normale Blasenschleimhaut und eine gesunde rechte Ureteröffnung: die linke etwas erweitert und von einzelnen Geschwürchen umgeben. Der in den linken Ureter eingeführte Katheter entleerte den charakteristischen, trüben, weisslichen, eiterhaltigen Urin, in welchem wir Tuberkelbacillen nachweisen konnten. Urin der rechten Niere klar und vollkommen normal, Gefrierpunkt des Urins: links 0,97, rechts 1,88. Harnstoffgehalt links 10,3, rechts 32,0, δ 0,57. Diagnose: linksseitige Nierentuberkulose, rechte Niere gesund.

Operation am 18. 12. 02. Die freigelegte, nicht vergrösserte Niere (Tafel III, Fig. 3) zeigte an ihrer Oberfläche 2 etwa haselnussgrosse fluctuirende Wölbungen, sonst äusserlich normale Verhältnisse. Die beiden Herde waren mit Eiter und käsigen Massen gefüllt; ein dritter central gelegener Herd von derselben Grösse communicirte mit dem nicht erweiterten Nierenbecken. Dieses zeigte glatte, nicht veränderte Schleimhaut. Patient ist, nachdem eine vorhandene Fistel die Heilung längere Zeit verzögerte, vollständig hergestellt, von kräftigem, gesundem Aussehen und vollkommen arbeitsfähig.

Bei allen 7 Patienten, über die ich soeben berichtete, konnten Bacillen nachgewiesen werden. In dem folgenden Falle gelang der

Nachweis nicht, obwohl wir von dem Vorhandensein einer tuberculösen Nierenerkrankung überzeugt waren, da 13 Jahre zuvor ein Hoden wegen Tuberculose entfernt war. Die als erkrankt diagnosticirte, trüben Urin entleerende Niere wurde entfernt. Es zeigte sich, dass es sich um ausgeheilte tuberculöse Herde handelte, und die zur Zeit vorhandenen multiplen Abscesse nicht tuberculöser Natur waren. Diesen Fall möchte ich hier, wenn er auch eigentlich nicht zur Gruppe der im frühen Stadium der Nierentuberculose Operirten gehört, seiner Eigenart und wegen des Vorhandenseins einzelner ausgeheilter Tuberculoseherde hier kurz anführen.

Fall 8. Herr G., 39 Jahre, aufgenommen 7. 4. 03. Vor 13 Jahren angeblich rechtsseitige Hodenexstirpation wegen Tuberculose. Seitdem ganz beschwerdefrei geblieben. Vor 7 Jahren Gonorrhoe und Cystitis, damals 6 Monate in ärztlicher Behandlung. Vor 2 Jahren Gelenkrheumatismus. Seit 6 Monaten Schmerzen beim Wasserlassen, häufiger Harndrang. War auf der medicinischen Abtheilung ohne Erfolg in Behandlung. In den letzten Tagen Verschlimmerung, allgemeines Mattigkeitsgefühl, dumpfe Schmerzen im Kreuz.

Status: etwas blasser, ziemlich gut genährter Mann. Ueber den Lungen überall voller Schall und Vesiculärathmen, Nieren nicht palpabel, linke Nierengegend leicht druckempfindlich.

Urin trübe, enthält massenhaft Eiter, keine Tuberkelbacillen.

Kryoskopie $\delta = 0{,}56$, $\Delta = 1{,}42$, $U = 19{,}6$.

Cystoskopie. Blasenschleimhaut injiciert. Linke Uretermündung zeigt einen röthlichen Hof, rechte Sondirung ergiebt:

R. N.	L. N.
$\Delta = 1{,}5$	$\Delta = 0{,}9$
$U = 23{,}0\,‰$	$U = 7\,‰$
klarer Urin	trüber Urin
mikr.: ganz vereinzelte frische rothe Blutzellen.	mikr.: zahlreiche Eiterkörperchen, keine Tuberkelbacillen.

Operation: Freilegung der linken Niere, welche höckerige Oberfläche zeigt, zum Theil cythisch degenerirt sich erweist. Exstirpation. Normal grosse Niere mit vielfach gebuckelter Oberfläche. Die vorgewölbten Partien haben eine gelbliche Färbung. Neben diesen Erhebungen finden sich tief eingezogene Partien mit granulirter Oberfläche, unter der vereinzelt kleine Hohlräume sichtbar sind. Beim Aufschneiden sieht man, dass die Vorwölbungen gebildet werden durch glattwandige Höhlen mit homogenem Inhalt, welche mit dem Nierenbecken in keinem Zusammenhang stehen. Die Rinde ist an den meisten Stellen von normaler Breite. An den eingezogenen narbigen Partien ist sie erheblich verschmälert, die Hohlräume werden, besonders an ihrer Basis, von einer schmalen Zone von Nierengewebe überzogen, Rindenzeichnung an den normalen Partien deutlich, Papillen o. B. Die Schleimhaut des Nierenbeckens ist grösstentheils o. B. An einigen Stellen dagegen finden

sich reichliche, reihenweise angeordnete grauweisse Knötchen in der Schleimhaut, welche intact über ihnen ist. Alle Knötchen von etwa gleicher Grösse (Nadelknopfgrösse).

Die mikroskopische Untersuchung der Knötchen im Nierenbecken ergiebt, dass es sich um Ansammlung lymphoider Elemente in Knötchenform handelt, nicht um Tuberkeln. Keine Tuberkelbacillen, keine Riesenzellen. Die cystischen Hohlräume haben epithelähnliche kubische Zellen an der Innenwand. Das Parenchym der Rinde zeigt zahlreiche verödete Glomeruli, ectatische Kanälchen mit hyalinem Inhalt, stellenweise Rundzellenherde, an andern Stellen Bindegewebsentwicklung. Nirgends Andeutung von Tuberculose. An einzelnen Stellen der Rinde finden sich Knötchen, welche aus einem derben, faserigen Gewebe mit einzelnen epitheloiden Zellen bestehen. Stellenweise Riesenzellen, deren Kerne jedoch unregelmässig vertheilt sind.

Anatom. Diagnose: Residuen alter tuberculöser Herde. Glatte Heilung. Urin ganz klar. Pat. ist vollkommen beschwerdefrei. Starke Gewichtszunahme. 17. 5. entlassen.

Bei den mehrfach erwähnten, wenig markanten Symptomen, welche uns die Tuberculose der Harnorgane in ihren frühen Stadien vorführt, bietet auch die Frühdiagnose manche Schwierigkeiten. In den weiter vorgeschrittenen Stadien ist die Diagnose der Blasen- und Nierentuberculose nicht schwierig, wenn es sich z. B. um abgemagerte kachektisch aussehende Patienten mit einer vergrösserten, schmerzhaften Niere und verdicktem palpabeln Ureter mit häufigem und quälendem Urindrang handelt. Kommen dazu noch Fieberbewegungen, die Entleerung eitrigen, trüben Urins, in welchem Tuberkelbacillen nachgewiesen werden, so ist die Diagnose meist zweifellos. Aber gerade bei Beginn der Erkrankung, wenn die einzelnen Symptome wenig ausgeprägt, wenn kein Schmerz, keine Vergrösserung des Organs auf die erkrankte Seite hinweist, wenn der Ureter noch nicht inficirt und palpabel ist, müssen wir die Diagnose stellen, und können sie thatsächlich stellen. Sie werden nach Betrachtung einiger der herumgezeigten entfernten Nieren, in welchen nur einzelne circumscripte Herde oder nur miliare Knötchen vorhanden sind, den Eindruck gewonnen haben, dass bei der vorzüglichsten Palpation, unter den günstigsten äusseren Bedingungen, schlaffen Bauchdecken schwächlicher, magerer Individuen es unmöglich ist, diese Herde an nicht vergrösserten Organen zu erkennen. Veränderungen, welche selbst an der exstirpirten Niere, ehe sie gespalten war, durch äusseren Anblick nicht festzustellen waren.

Dass Tuberkelbacillen selbst bei sicher erkrankter Niere

nicht immer nachzuweisen sind und vielleicht auch nicht nachgewiesen werden können, da zur Zeit vielleicht keine Communication des Herdes mit dem Harnleiter besteht, ist genügend bekannt. Dass es oft zahlreicher Präparate bedarf, um einzelne Bacillen nachzuweisen, gehört nicht zu den Seltenheiten. Immerhin ist der Nachweis der Bacillen der sicherste Beweis und eines der wichtigsten diagnostischen Erfordernisse zur Feststellung der Tuberculose der Harnorgane. Durch das in unserm Krankenhause geübte Anreicherungsverfahren nach Jochmann, durch Thierimpfung und durch häufiges Untersuchen des aus grossen Urinmengen gewonnenen Sediments, wie bereits angegeben, ist uns bis jetzt der Nachweis von Bacillen in allen Fällen und auch speciell in den frühen Stadien gelungen. Die Verwechselung mit Smegmabacillen ist durch sterile Entnahme des Urins, sowie durch die Art der Färbemethode mit annähernder Sicherheit auszuschliessen.

Mit dem Nachweis der Tuberkelbacillen wissen wir, dass es sich um eine Tuberculose der Harnorgane handelt, aber nichts weiter. Ob es sich um eine bereits eingetretene, mehr oder weniger weit verbreitete Tuberculose der Blase handelt, welche der Nieren der Ausgangspunkt ist, ob beide erkrankt oder eine gesund ist, erfahren wir nicht und können es durch unsere gewöhnlichen klinischen Methoden trotz exactester Logik, trotz der besten palpirenden Hand und dem schärfsten Verstand u. a., in welchen Voelkers und Joseph in ihrer Arbeit nach meiner Ansicht eine zu grosse Sicherheit für die Diagnose der Nierenkrankheiten finden, nicht feststellen. Diese diagnostische Sicherheit bietet uns das Cystoskop, und vor allem das Ureterencystoskop, welche uns über die Beschaffenheit der Blase und Nieren Aufschluss geben. In vorgeschrittenen Fällen zeigt uns das Cystoskop die in mehr oder weniger weiter Ausdehnung ulcerirte Blase; in dem Anfangsstadium der von der Niere ausgehenden Infection der Blase kleine, charakteristische, in der Umgebung der kranken Harnleitermündungen sitzende tuberculöse Geschwürchen, ein zuweilen ektropionirt erscheinendes, zuweilen gezackt und angenagt aussehendes, oft als unregelmässig-trichterförmiges Loch erscheinendes Ureterorificium. Im Grossen und Ganzen sind es sehr charakteristische, nicht zu verkennende Bilder. Handelt es sich aber um eine primäre Nierentuberculose ohne klinische Erscheinungen, welche die

Blase noch intact gelassen hat, nützt uns das Cystoskop allein nichts. Für die Frühdiagnose der Nierenkrankheiten im Allgemeinen, welche wir mehr und mehr ausbilden müssen, um durch rechtzeitige Nephrektomie die andere Niere vor Erkrankung zu schützen, und speciell bei der Frühdiagnose der Nierentuberculose lässt uns das Cystoskop im Stich, hier bringt uns nur der Ureterenkatheterismus, in welchem die Cystoskopie ihre grössten Triumphe feiert, rasch und sicher die gewünschte Diagnose, die volle Klarheit. Das neuerdings von Voelkers und Joseph in die Nierendiagnostik eingeführte Indigcarmin hat zweifellose Vorzüge vor dem von Achard und Castaigne verwandten Methylenblau, indem seine blaue Farbe durch den Urin weit weniger verändert wird. Die Methode ist als eine wesentliche Erleichterung für den Ureterenkatheterismus dankbar zu begrüssen, indem es dem Anfänger die oft nicht leicht zu findende Uretermündung durch den blau ausspritzenden Harnstrahl deutlicher markirt und den Geübten in den seltenen, schwierigen Fällen von ulceröser Cystitis, wie wir sie bei Tuberculose finden, bei Balkenblasen u. a., die Auffindung der verborgenen, oder aus dem Geschwürsfeld sich nicht deutlich kennzeichnenden Harnleitermündung erleichtert. Ob zwei Uretermündungen und damit voraussichtlich zwei Nieren vorhanden sind und ob dieselben Urin entleeren, werden wir in bequemer Weise mit Anwendung des Indigcarmins nachweisen können, auch das etwaige Vorbeifliessen des Urins neben dem eingeführten Ureterkatheter den Augen in deutlicher Weise zur Anschauung bringen. Den Ureterenkatheterismus und die functionelle Nierendiagnostik wird die Indigcarminmethode nicht überflüssig machen können. Damit, dass wir wissen, dass beide Nieren Urin entleeren, die eine vielleicht mehr als die andere, können wir keinen vergleichenden Aufschluss über das Verhalten der beiden Nieren zu einander, die Dichte, die Harnstoffconcentration, die moleculäre Beschaffenheit, kurz über den Zustand des jeder einzelnen Niere gesondert entnommenen Secretes erhalten. Und das ist vor jeder eingreifenden Nierenoperation nothwendig. Wir müssen mit Bestimmtheit wissen, ob die zurückbleibende Niere gesund und im Stande ist, die Function der entfernten mitzuübernehmen. Das sagt uns mit Sicherheit der Ureterenkatheterismus und die func-

tionelle Nierendiagnostik; die Beobachtung des aus den Uretermündungen sich entleerenden Urins und die danach zu schätzende functionelle Leistung erscheint mir nicht sicher.

Ich will hier auf die sehr anfechtbaren einzelnen Punkte der Arbeiten von Völker und Joseph nicht näher eingehen, sie haben von Schlagintweit, Casper, Kapsamer u. A. eine eingehende Besprechung und Widerlegung gefunden, nur die einleitenden Worte der genannten Arbeiten möchte ich an dieser Stelle nicht unwidersprochen lassen. Es ist wohl kaum den deutschen Chirurgen ein grösseres Armuthszeugniss über ihr Können und Wollen ausgestellt, als von den Herren Völkers und Joseph, indem sie den Ureterenkatheterismus und die neuere, die Nierendiagnose sichernde Untersuchungsmethode für zu complicirt und zu schwierig halten, „um Gemeingut aller derjenigen zu werden, welchen in Fällen von Nierenkrankheiten die schliessliche Entscheidung eines Eingriffes zufällt.“ Das sind die Chirurgen, und es wäre sehr zu bedauern, wenn speciell die jüngeren Vertreter dieses Faches nicht in der Lage wären, den Ureterenkatheterismus und die Methode der functionellen Nierendiagnostik ebenso sicher und leicht zu erlernen, wie die sich mit dem Gebiete der Harnkrankheiten speciell beschäftigenden Aerzte. Die Chirurgen sollen die Entscheidung über die Operation, für deren Folgen sie verantwortlich sind, selbst stellen und müssen in erster Linie auch eine sichere Diagnose selbst stellen lernen, wenigstens scheint mir das der richtige Weg und sollten sich nicht als ausführende Organe anderer betrachten und sich auf die von diesen gestellte Diagnose verlassen. Diese sicherste Diagnose für die Nierenkrankheit gewährt der Ureterenkatheterismus und die functionelle Nierendiagnostik. Gerade die damit erzielten Erfolge, die weit günstigeren operativen Resultate nach Einführung dieser Methode gegenüber denjenigen vor Anwendung derselben, ferner die Statistiken derjenigen, welche sich mit den früheren, keine Sicherheit gewährenden Untersuchungsmethoden begnügen, beweisen dies entgegen der Ansicht von Herrn Völkers und Joseph in vollem Maasse. Wenn der beschäftigte practische Arzt nicht Zeit und Gelegenheit findet, den Ureterenkatheterismus zu erlernen, ist das erklärlich. Dass dies in einer mit allen Hülfsmitteln der Neuzeit versehenen hervorragenden chirurgischen Klinik,

an welcher schaffensfrohe, strebsame junge Fachgenossen wirken, nicht möglich sein sollte, halte ich für ausgeschlossen. Der Ureterenkatheterismus und die Methode der functionellen Nierendiagnostik sind nicht schwierig, es bietet sich reichlich Gelegenheit, sie in wenigen Tagen zu erlernen, wenn man einigen guten Willen und etwas natürliches Geschick, was ja keinem, welcher sich mit Chirurgie beschäftigen will, fehlen darf, mitbringt. Allerdings dürfen dann der Ureterenkatheter und die Apparate zur functionellen Nierendiagnostik nicht wie „Porzellantassen von Sèvres" im Schrank aufbewahrt werden, sondern sie müssen fleissig angewandt und tüchtig benutzt worden. Da bildet sich sicher bald die nöthige Uebung und Erfahrung in der Anwendung der Methoden, welche uns in den Stand setzen, in fast allen Fällen mit einer an Sicherheit grenzenden Wahrscheinlichkeit jede Diagnose und hauptsächlich die Prognose vor der Nephrektomie in Bezug auf die zurückbleibende Niere zu stellen. Die Gesundheit oder die Functionsfähigkeit der zurückbleibenden Niere vor der Operation festzustellen und ihr Schicksal nicht mehr oder weniger dem Zufall zu überlassen, ist die Errungenschaft der neuen Methode der Nierendiagnostik. Es ist mit Freude zu begrüssen, wenn sich dieselbe auch in Deutschland mehr und mehr Anhänger erwirbt und immer mehr Verbreitung findet. Ich halte es für ausgeschlossen, dass ein Chirurg, welcher den Ureterenkatheterismus beherrscht und die Methode der functionellen Nierendiagnostik kennt, nicht ein warmer Anhänger derselben ist. Auf dem gegnerischen Standpunkt können nur diejenigen stehen, welche die Methode nicht in genügender Weise beherrschen. Dass noch manches an der Methode gebessert, noch manche streitigen Punkte geklärt werden müssen, bezweifle ich nicht und es wird dieses Ziel bei der zunehmenden Verbreitung der Methode bei gemeinsamer Arbeit vieler mehr und mehr erreicht werden.

Gerade bei der Tuberkulose der Harnwege ist der Ureterenkatheterismus nicht zu entbehren, besonders wenn es sich um eine frühe Diagnose handelt, Erscheinungen von Seiten der Blase nicht vorhanden sind und sonstige objective Anhaltspunkte und subjective Klagen nicht auf den Sitz des Leidens hinweisen. Auch die Anwendung des Indigcarmins wird uns keinen positiven Nachweis über die Beschaffenheit des Urins und die Gesundheit der einen Niere geben.

Das alles erreichen wir durch den Ureterenkatheterismus in vollständigster Weise. Der Unterschied der aus der tuberculös erkrankten und aus der gesunden Niere entleerten Urine ist schon makroskopisch sehr auffallend. Der tuberculöse Urin ist meist weisslich hell wässrig, der gesunde von der bekannten Farbe und Beschaffenheit. Wir wissen, welches die kranke Niere ist, wir können durch Dichtigkeits- und Gefrierpunktsbestimmung, durch Feststellung der Harnstoffmenge annähernd feststellen, ob noch viel normales functionirendes Nierengewebe vorhanden ist oder ob die Zerstörung weiter fortgeschritten ist; wir erkennen durch dieselbe Methode die Intactheit der anderen Niere und die Fähigkeit, die Function der zu exstirpirendes mitzuübernehmen. Selbst bei nicht vollkommen gesunder zweiter Niere haben wir die Entfernung der schwer erkrankten vorgenommen, wenn ihre Function als ausreichend festgestellt werden konnte. Wenn von einigen Autoren die Anwendung des Ureterenkatheterismus bei Blasen- und Nierentuberculose als nicht thunlich angesehen wird, so muss ich dem nach unseren Erfahrungen widersprechen. Es giebt keine Art der Nierenkrankheiten, bei welchen der Ureterenkatheterismus zu einer sicheren Diagnose so unentbehrlich ist, wie bei der Tuberculose. Einen Nachtheil haben wir von demselben bisher in keinem Falle gesehen.

In den weit vorgeschrittenen Fällen der Blasentuberculose bei bestehender Schrumpfblase bietet er grosse Schwierigkeit; diese zu überwinden ist mir bisher fast stets gelungen, selbst bei einer Capacität von 70—80 g. Bei Patienten im frühen Stadium der Erkrankung ist die Technik des Ureterenkatheterismus nicht schwierig. Bei Anwendung von Eucain und Einspritzung von Antipyrinlösung in die Blase mit event. Hinzufügen einer subcutanen Scopolamin- und Morphiuminjection kann die Empfindlichkeit auf ein Minimum herabgemindert werden. Nur bei Kindern von etwa 10—14 Jahren hatten wir die Narkose nöthig; auch bei diesen gelang der Ureterenkatheterismus und gab uns sicheren Aufschluss über die Beschaffenheit jeder einzelnen Niere. Wenn wir mit dem Katheterismus der kranken Niere auskommen und das indirect aufgefangene Secret der als gesund angenommenen uns den genügenden Aufschluss giebt, verzichten wir auf die Sondirung dieser letzteren. Ist der Zustand der als gesund angenommenen Niere ohne directen

Katheterismus nicht festzustellen, so zögern wir nicht, denselben anzuwenden. Nachtheile haben wir auch hier bis jetzt niemals gesehen. Theoretische Erwägungen müssen hier hinter den practischen Erfahrungen zurückstehen. Für einen Kunstfehler, wie Stöckel annimmt, halte ich den Katheterismus der gesunden Niere bei Blasentuberculose nicht, wohl aber in einzelnen Fällen für dringend geboten. Es ist auch nicht anzunehmen, dass nach einer häufigen gründlichen Ausspülung der Blase mit dem durch das 4proc. Borwasser geführten und sachgemäss in die Ureteröffnung eingeführten Katheter eine Infection hervorgerufen wird.

Nach Sicherung der Diagnose der Nierentuberculose in einem möglichst frühen Stadium ist die Entfernung des erkrankten Organs geboten. Bei den meist multiplen Herden, welche sich vielfach der makroskopischen Feststellung entziehen, ist eine partielle Resection, ein Ausschneiden der einzelnen Herde nicht zu empfehlen, sondern die Entfernung der ganzen erkrankten Niere vorzunehmen. Wenn es auch Fälle giebt, in denen eine Spontanheilung eintreten kann, wie Fall 8 in deutlicher Weise klarlegt und die Nierentuberculose lange Zeit stationär bleiben oder nur langsame Fortschritte machen kann, so sind das die seltenen Ausnahmen. Im Allgemeinen ist die Tuberculose der Niere ein mehr oder weniger rasch fortschreitender Zerstörungsprocess, welcher auf das Nierenbecken, den Ureter und die Blase übergeht, dort immer weiter um sich greifende Ulcerationen hervorruft und dem Träger viele Qualen, langes Siechthum und schliesslich tödtlichen Ausgang bereitet.

Die rationellste und eine möglichst lange Heilungsdauer in Aussicht stellende Therapie besteht in der Nephrectomie, in der Entfernung der kranken Niere in einem möglichst frühen Stadium.

Ich will auf die Technik der Nephrektomie hier nicht näher eingehen, zumal sich dieselbe nicht von derselben Operation bei anderen Nierenleiden wesentlich unterscheidet. Nur die Behandlung des oft erkrankten Ureters bildet eine Ausnahme. Bei der Nephrektomie wegen nicht tuberculöser Erkrankung, pflegt nach Abtrennung des Ureters meist eine glatte Heilung einzutreten, bei der Nierentuberculose bildet der erkrankte Ureterstumpf eine Quelle der

Infection der Wunde und die Ursache der Fistelbildung. In einzelnen Fällen wird es rationell sein, den Ureter, soweit er erkrankt ist, event. bis zur Blase hin, freizulegen und total zu entfernen, wie dies besonders von Garceau (Boston), welcher 60 totale Ureterektomien mit 15 Todesfällen ausführte, u. A. empfohlen ist. Ist jedoch, wie das im weit vorgeschrittenen Stadium der Fall, auch die Uretermündung und die Blase mit erkrankt, so ist die Gefahr einer Blasenfistel nicht von der Hand zu weisen. Immerhin wird der bei elenden Patienten schwere Eingriff der Nephrektomie durch die Entfernung des Ureters noch wesentlich complicirt und ernster. Es ist uns bis jetzt noch in allen Fällen, oft allerdings nach längerer Zeit, gelungen, die Fisteln des Ureterstumpfes, durch Auskratzungen, Aetzungen, Anfrischungen und dergl. zur Heilung zu bringen. In letzter Zeit haben wir versucht, durch ein entsprechend construirtes Instrument, einen 10 cm langen Platinbrenner von der Stärke einer dicken Uretersonde, die Schleimhaut eventl. noch eine weitere Schicht des erkrankten Ureters vollständig zu zerstören. Das Instrument, welches Sie hier sehen, wird kalt in den Ureterstumpf nach stattgehabter Nephrektomie eingeführt und dann bis zur Weissgluth durch den electrischen Strom erhitzt und allmählich entfernt. In die Wunde wird ein Gazestreifen gelegt und dieselbe zum grössten Theil geschlossen.

Die Prognose der Nieren- und Blasentuberculose ist sowohl was die directen operativen Erfolge als auch die Dauerresultate anbetrifft als ein recht günstiger zu bezeichnen und natürlich um so günstiger, je früher die Operation ausgeführt wird.

Die 7 mitgetheilten, früh operirten Fälle sind sämmtlich geheilt und bis jetzt alle vollkommen gesund. Allerdings ist die Zeit, welche seit der Operation verstrichen ist, noch zu kurz, um ein Urtheil über die Dauerheilung abzugeben.

Natürlich nicht so günstig sind die Resultate der in spätem, oft in sehr spätem, ja im desolaten Stadium Operirten.

Zur Operation gelangten im Ganzen 48 Fälle, 33 Frauen, 15 Männer im Alter von ca. 4—50 Jahren. Einmal wurde bei einer doppelseitigen Erkrankung die Niere freigelegt und von weiteren Eingriffen abgesehen.

4 Nephrectomien wurden bei doppelseitiger Erkrankung

ausgeführt, die Patientin wurde in sofern gebessert, als Schmerzen und Fieber nachliess.

Nach 2—4 Monaten sind sie gestorben.

43 Nephrektomien führten wir aus mit 5 Todesfällen. In einem vor der Einführung des Ureterenkatheterismus und der Gefrierpunktsbestimmung operirten Fall war nur eine Niere vorhanden, der zweite Patient starb an Lungentuberculose, der dritte an Herzcollaps, die vierte an Sepsis, die fünfte an Peritonitis in Folge Eindringens tuberculösen Eiters in die bei der Lösung der Niere unbeabsichtigt eröffnete Peritonealhöhle.

38 überlebten mehr oder weniger lange den Eingriff.

3 starben nach 3—6 Monaten. Die eine wahrscheinlich urämisch an Erkrankung der anderen Seite, die andere an fortschreitender Phthise, der dritte Patient unabhängig von der Nierentuberculose an Lebercirrhose. In den beiden letzten Fällen, in welchen wir die Autopsie ausführen konnten, waren die zurückgebliebenen Nieren, wie es durch den Ureterenkatheterismus und die Gefrierpunktsbestimmung festgestellt war, vollkommen gesund.

Ueber 1 Fall fehlt nähere Auskunft.

1 Patientin war 4 Jahre nach der Operation noch gesund, späteres Schicksal unbekannt.

1 Patientin starb $4^1/_2$ Jahre nach der Nephrektomie an Tuberculose der anderen Niere.

Es leben zur Zeit 32 und zwar:

$15^1/_2$	Jahre nach der Operation . . .	1 Fall
9	„ „ „ „ . . .	3 Fälle
7	„ „ „ „ . . .	3 „
6	„ „ „ „ . . .	2 „
5	„ „ „ „ . . .	1 Fall
4	„ „ „ „ . . .	2 Fälle
3	„ oder im 3. Jahr nach d. Operation	7 „
2	„ „ „ 2. „ „ „ „	5 „
Im laufenden Jahre operirt und geheilt		7 „
Noch in Behandlung		1 Fall

Ich habe in der vorliegenden Arbeit nur meine Erfahrungen mitgetheilt und die Literatur absichtlich kaum berücksichtigt. Ver-

gleichsweise möchte ich nur eine grössere statistische Arbeit über Nierentuberculose von Garceau (Boston) anführen.

Garceau stellt 415 Operationen wegen Nierentuberculose zusammen, 194 eigene Fälle, 221 von Bangs und Faclam.

Gesammtmortalität 122 = 29,4 mit 74 = 17,8 direct im Anschluss an die Operation. In 59 Fällen Tuberculose anderer Organe, darunter 24 Mal Tuberculose der anderen Niere.

Besser ist das Resultat der Nephrotomie mit secundärer Nephrektomie mit einer Mortalität von 17,8 pCt. und einem Dauerresultat von 13,8 pCt.

Es scheint mir dieser Umstand dafür zu sprechen, dass vor der Operation die Leistungsfähigkeit und Gesundheit der zweiten Niere nach den neuen Untersuchungsmethoden nicht festgestellt ist. Wir haben nach Einführung des Ureterenkatheterismus und der Kryoskopie keinen Nierentod und halten die primäre Nephrotomie für eine die Operation wesentlich complicirende und nicht ungefährliche Voroperation, die nur selten nothwendig ist. Angewendet wird sie nur bei Kindern, bei denen wegen infantiler Enge der Ureter einer Cystoskopie resp. Ureteroskopie technisch unmöglich war oder in den seltenen Fällen, in welchen wegen hochgradigster Schrumpfblase oder dauernd trüben Inhalts eine Sichtbarmachung und Sondirung des Ureters unmöglich war.

IX.

(Aus dem Diakonissenhaus Paulinenstiftung zu Wiesbaden.)

Ueber Entstehung und Behandlung der angeborenen Blasendivertikel und Doppelblasen.

Von

Dr. Ernst Pagenstecher,

Oberarzt.

(Mit 8 Figuren im Text.)

Die Frage der Entstehung der äusseren Blasenspalte der Epispadie und Ectopia vesicae ist in Folge des lebhaften Interesses, welches man dieser Affection entgegenbrachte, in den letzten Jahren mehrfach bearbeitet worden und auf Grund embryologischer Forschungen (Nagel, Keibel, Retterer, Reichel) zu einem gewissen Abschlusse gelangt.

Dagegen hat die andere an der Blase beobachtete Missbildung, die in Divertikel- oder Doppelbildung der Blase durch Scheidewände besteht, eine neuere Bearbeitung nicht erfahren; selbst in Lehrbüchern, welche von der Ectopia vesicae eine auf unsere gegenwärtigen Kenntnisse von der normalen Bildung der Urogenitalorgane fussendende Darstellung geben, werden bezüglich der Doppelblase die alten Erklärungen festgehalten, welche auf den älteren in Folge der erwähnten Untersuchungen aufgegebenen Anschauungen von der Entstehung der Harnblase beruht.

Nach dieser alten Anschauung sollte die Harnblase aus der Allantois entstehen und diese wieder aus einer zweizipfligen Aussprossung des Enddarmes. Als Rest dieser ursprünglich doppelten

Anlage werde die Erscheinung beobachtet, dass es Blasen gäbe, welche getheilt sind oder durch eine Scheidewand in zwei Hälften zerfallen.

In diesem Sinne sprach sich auch Ultzmann[1]) so aus: „Die doppelte Blase entsteht dadurch, dass die paarige Anlage der Allantois durch irgend ein Hinderniss nicht zur Verschmelzung kommt; es entwickelt sich dann jeder Theil zu einem Hohlgebilde, in welches je ein Ureter einmündet. Es handelt sich um richtige Hemmungsbildung."

Dieselben Worte gebraucht Winckel[2]).

Seitdem wissen wir jedoch, dass die Allantois des Menschen sich nur unvollkommen entwickelt und nur mit dem Urachus zu thun hat. Die erwähnte Ansicht, soweit sie durchgängige Bedeutung haben soll, muss daher fallen gelassen werden. Auch in dem Sinne können wir sie nicht für unseren Zweck festhalten, dass nur der obere, der der eigentlichen Blase, vor allem ihrem Scheitel entsprechende Theil von der Allantois und ihrem Verbindungsstück zum Sinus urogenitalis abstamme (wie das z. B. Müller[3]) nach Gasser in einer Dissertation vertritt). Denn abgesehen, dass gerade die Gasser'schen Untersuchungen die paarige Anlage der Allantois als Irrthum nachwiesen, wollen wir vorgreifend bemerken, dass die Doppelbildung durchaus nicht oder nicht ausschliesslich den Blasenscheitel und -Fundus betrifft, sondern nachweislich in den trigonalen Theil, ja sogar darüber hinaus in tiefere Abschnitte des Urogenitaltractus hinabreichen kann.

Schon Reichel[4]) hatte aus der veränderten embryologischen Sachlage den Schluss gezogen, dass man eine andere Erklärung schaffen müsse. Er geht indessen nur kurz auf die Sache ein und meint, dass die „mediane" Scheidewand die Folge einer Verwachsung der Vorderwand der Blase mit der von der Rückenwand ja normaler Weise vorspringenden medianen Leiste sei, eine Verwachsung, die sehr früh eingetreten sei, als noch die Blase unten mit dem

---

[1]) Ultzmann, Krankheiten der Blase. S. 66.

[2]) Winckel, Die Krankheiten der weiblichen Harnröhre und Blase. Stuttgart 1885. S. 83.

[3]) Müller, Ein Fall von Missbildung am Beckentheil des weiblichen Urogenitalapparates. Dissert. Marburg 1895.

[4]) Reichel, Die Entstehung der Missbildung an Harnröhre und Harnblase etc. Dieses Archiv. 46.

Darm communicirte, oben halbmondförmig den nur durch die verschmolzenen Rathke'schen Falten von ihm getrennten Darmkanal umgab."

In dieser Fassung kann ich mich der Ansicht Reichel's nicht anschliessen, bin vielmehr auf Grund der Literatur und eines genau beobachteten eigenen Falles zu einer veränderten Anschauung gekommen.

Sehen wir zunächst rein morphologisch die Fälle der Literatur an, so müssen, wie schon andere Autoren betont haben [Winckel[1]), Schwarz[2])] solche ausgeschieden werden, welche entweder ungenau beschrieben sind oder bei denen es zweifelhaft ist, ob sie nicht als secundär erworbene Divertikelbildung oder das Resultat von pathologischen Schrumpfungs- und Faltungsprocessen oder von Ausstülpungen aufzufassen sind, durch welche die ursprüngliche Blasenhöhle in mehrere Kammern verzerrt wurde. Schwarz hat diese Ausschaltung ausführlich durchgeführt. Retention und Dilatation durch Prostatahypertrophie, Cystitis, Steinbildung und Combinationen dieser wirken hier mit um das scheinbare Bild einer getheilten Blase zu erzeugen. Auch Englisch[3]) gründet seine Darstellung hierauf.

Sehe ich also bloss die einwandsfreien Fälle an, so glaube ich unschwer mehrere Typen zu erkennen, von welchen im folgenden zunächst zu handeln wäre.

I. Theil.

Der erste Typus, welchen wir ganz für sich stellen müssen, ist dadurch ausgezeichnet, dass gar keine Scheidung in bilaterale Hälften, eine rechte und eine linke besteht, sondern eine anteroposteriore quere Scheidewand oder Einschnürung. Dadurch wird die Blase in einen oberen und einen unteren Raum getrennt, oder besser gesagt, einen, der den Scheitel einschliesst und einen, der den Blasenausgang enthält. So nennt Orth[4]) partielle Stricturen in der mittleren Portion, durch welche das Organ in

[1]) Winckel, l. c.
[2]) Schwarz, Ueber abnorme Ausmündungen der Ureteren etc. nebst Bemerkungen über die doppelte Harnblase. Beitr. z. klin. Chir. Bd. XV. Heft 1.
[3]) Englisch, Ueber Taschen und Zellen der Harnblase. Wiener Klinik. 1894.
[4]) Orth, Jahrbuch der pathol. Anatomie.

eine obere und untere Hälfte gespalten wird. Englisch[1]) spricht von Fällen, wo die Einschnürung der Blase entfernt von der Einmündungsstelle des Urachus liegt, z. B. in der Mitte, und dauernd ist.

Dieser Autor bemerkt schon mit Recht, dass man von diesen Fällen jene unterscheiden müsse, wo es sich um eine Erweiterung des oberen Theiles der Blase dicht hinter dem Urachus oder des offen gebliebenen Endes des Urachus selbst handelt. Die ersteren rechnet er zu den sog. Taschen der Blase, weil sie secundär in Folge geringerer Widerstandsfähigkeit des Blasenscheitels entstehen. Die Stelle, welche die Einschnürung bedingt, wird durch stärkere Entwickelung der Kreismuskeln bedingt, wärend die Längsmuskeln in diesem Fall ein weites Netz mit dünnen Faserbündeln in der Umgebung der Einpflanzungsstelle des Urachus bilden; anstatt dass sie, wie normal, dieser eng anliegen.

Die Erweiterung des Urachus selbst kennzeichnet sich nach Englisch als eine cylindrische Geschwulst mit dünner, mehr seröser Schleimhaut und dünner Muskelschicht. Sie hängt mit der Blase durch eine enge Oeffnung zusammen und bildet den Uebergang zu den Urachuscysten, mit welchen sie eine gemeinsame Aetiologie hat. Ich verweise daher auf die Literatur der letzteren[2]).

Von solchen Fällen können wir also die uns beschäftigende angeborene Anomalie trennen. Höhere Grade derselben scheinen allerdings selten; geringere wurden bei Sectionen gelegentlich gefunden. Klinische Erscheinungen treten wohl erst ein, wenn die Einschnürung so stark wird, dass die beiden Kammern nur durch eine enge Oeffnung communiciren und dadurch die Entleerung der oberen behindert wird.

Fuller[3]) berichtet über 2 Fälle unter Beifügung einer guten Abbildung. In beiden lag die quere Theilung vor den Ureterenmündungen, sodass der Urin zuerst in die hintere (obere) Abtheilung einmündete. Die vordere war schmal (von $1-1^1/_2$ Unzen Capacität) mit starken Wänden, die hintere geräumig und dehnbar ähnlich der natürlichen Blasenhöhle. In der oberen mittleren Portion beider Theile war eine Oeffnung, welche beide Kammern verband. Der erste Fall hatte die grössere Oeffnung, oval, für 2 Fingerkuppen durchgängig; der Abstand des unteren (hinteren)

[1]) Englisch, l. c. p. 94.

[2]) Jahn, Ueber Urachusfisteln. Beitr. z. klin. Chir. Bd. 26. 2. Heft. Daselbst Litteraturverzeichniss.

[3]) Fuller, Anteroposterior subdivision of the bladder. An important anomaly. Journ. of cutan. and genito urinary diseases. 1900. December. Die Fälle von Fothergill und Passow, citirt bei Englisch, waren mir nicht zugängig.

Randes der Oeffnung von dem Blasengrund 1 Zoll, der des oberen (vorderen) Randes gering. Im zweiten Fall war die Oeffnung nur für den Zeigefinger durchgängig, kreisförmig. Die ganze Blase stundenglasförmig, nur die hintere Kammer grösser als die vordere, Die Theilung war beidemal dick, gleich der doppelten hypertrophischen Wand. „An beiden ist der Zustand nachzuahmen, indem man eine normale Blase theilweise ausdehnt und quer einschnürt direct vor den Ureterenöffnungen."

Eine ähnliche Einschnürung, aber oberhalb der Ureteren gelegen, zeigten die 2 Blasen, welche uns in dem von Müller beschriebenen Fall weiter unten bei Typus 2 als verdoppelte Blasen begegnen werden.

Fig. 1.

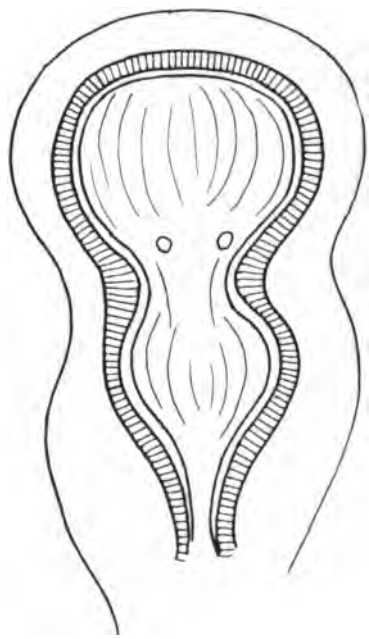

Sandnerblase, schematisch nach Fuller.

Die Affection, welche wir am besten als angeborene Sanduhrform der Blase bezeichnen, erklärt sich darin, dass sie an einer Stelle sitzt, wo ursprünglich anatomisch oder functionell differente Abtheilungen aneinander grenzen. Sie hat ihre Analogie sowohl in den an verschiedenen Stellen des Urintractus vor-

kommenden angeborenen Verengerungen, Klappen- und Faltenbildungen, als in den Verengerungen und Atresien anderer Hohlorgane, des Darmcanales, dem congenitalen Sanduhrmagen etc.

Auch an der Blase lassen sich zwei Abtheilungen unterscheiden, das eigentliche Urinreservoir, das sich durch faltige Schleimhaut auszeichnen soll, und der untere glatte Trigonumtheil. Letzterer gehört nach Kalischer[1]) mit der Harnröhre zusammen, wie aus der Anordnung der Musculatur hervorgeht, und ist von dem mit besonderer Musculatur und anderer Schleimhaut versehenen Blasenhaupttheil zu unterscheiden.

Embryonal aber ist der obere Theil der Blase (früher der Allantois zugeschrieben) schon zu einer Zeit entwickelt und zwar, wie z. B. ein Blick auf die Abbildungen von Enderlen[2]) (Fig. 2 und 3) lehrt, in einer flaschenförmigen, schlanken Gestalt, in welcher die Strecke, die später beim Mann zwischen Ureteren und Vas deferens, d. h. zwischen Ureter und Wolff'schem Gang liegt, noch fehlt; es münden dann die beiden Gänge vereint an einer gemeinsamen Stelle. Durch gesteigertes Wachsthum des hier liegenden Abschnittes des Sinus urogenitalis rücken sie dann auseinander, [Siehe darüber die Darstellung von Born[3])] und es bildet sich nun das Trigonum und das, was man Blasenhals nennen mag.

Bei diesem gesteigerten Wachsthum und infolge desselben mag die Entwicklung der einzelnen Theile nicht symmetrischen Schritt halten und der neu sich bildende Theil sich übermässig entwickeln, während die Grenze zwischen ihm und dem oberen vorhandenen zurückbleibt und sich so als Einziehung dauernd erhält.

Wir verlegen damit die Entstehung der in ihren stärkeren Graden offenbar seltenen Missbildung in die Zeit von der vierten Woche ab (Embryo von 17 mm).

Ob bei dem geschilderten Vorgang die Einmündung der Harnleiter oberhalb — wie bei Fuller — oder unterhalb der Ringfurche — wie bei Müller — zu liegen kommt, scheint mir nicht viel Unterschied zu machen. Jedenfalls bleibt sie in der Nähe.

Da die Einmündung der Harnleiter in den Sinus urogenitalis

[1]) Kalischer, Die Urogenitalmuskulatur des Dammes. Berlin 1900.
[2]) Enderlen, Zur Aetiologie der Blasenectopie. Arch. f. klin. Chir. Bd. 71. Heft 2.
[3]) Born in Merkel und Bonnet, Ergebnisse der Anatomie etc. 1894. Bd. 3.

sich im Laufe der Entwicklung etwas verschiebt, so kann es leicht zu der erwähnten Verschiedenheit der definitiven Lage kommen. Daher trage ich vorerst kein Bedenken, die Querfurche in den Fällen Fuller's und Müller's mit einander in Analogie zu bringen.

Klinische Erscheinungen treten, wie gesagt, erst bei höheren Graden der Stenose auf.

Die beiden Patienten Fuller's litten von Jugend auf — ein Zeichen des frühen Ursprungs — an häufigem Uriniren, begleitet von Strangurie. Der erste zeigte vom 25. Lebensjahre an auch Erschwerung der Urinentleerung, so dass mehr Anstrengung dazu nöthig war. Erst im 55. Jahre kam er zur Beobachtung. In letzter Zeit hatte er oft Schmerzen links und Zunahme der Harnbeschwerden, seit einigen Wochen Haematurie. Die Blase schien ausgedehnt. Es bestand eine Strictur geringen Grades (auch angeboren?). Ein Katheterversuch machte Blutung, daher wurde die Sectio mediana und Drainage ausgeführt. Eine Prostatavergrösserung lag nicht vor. Nach 10 Tagen Drain entfernt. Neue Retention. Die Fingeruntersuchung findet den Blasenausgang blockirt durch eine Masse, welche sich wie Blasenwand anfühlt.

Man macht die Sectio suprapubica. Die Blasenwand ist hypertrophisch, ebenso die Recti. Nun entdeckt man die Anomalie. Während ein Assistent vom Rectum her die Blase empordrängt, wird die enge Stelle vorgezogen und incidirt. Drainage, Heilung.

Im zweiten Fall handelte es sich um einen Mann von 44 Jahren, der von früh auf Blasenbeschwerden hatte, mehrmals Gonorrhoe, infolge deren Strictur sich ausbildete. Chronische Retention, urämische Zeichen, Albuminurie, Sectio mediana. In der vorliegenden kleinen Kammer ein Stein. Darauf Sectio suprapubica. Schnitt durch die Strictur. Tod nach 10 Tagen.

Von diesem Falle stammt das Präparat, welches Fuller abbildet und das zu dem Schema Fig. 1 benutzt ist.

Der Fall ist durch Complication mit Gonorrhoe und Stein nicht rein; dennoch nehme ich keinen Anstand, mich der Fullerschen Annahme einer congenitalen Anomalie anzuschliessen. Die Blasenbeschwerden bestanden schon lange vor der Gonorrhoe. Den Stein aber für sie und die Dilatation des Blasenausganges und die Strictur darüber verantwortlich zu machen, geht wohl nicht an angesichts der Abbildung und Beschreibung, welche erwähnt, dass die Schleimhaut überall glatt, die Musculatur aber gleichmässig von einer Kammer in die andere überging. Dazu kommt die Analogie mit dem ersten uncomplicirten Falle.

Fuller bemerkt, dass die Affection so lange ertragen wurde, weil eine Hypertrophie der Blasen- und Bauchwandmuskeln eintrat

und erst mit dem Nachlassen derselben, nachdem die Compensation ihre Grenze erreichte (darum wohl im Fall 2 früher als bei 1), die Retention eintrat.

Ueber die etwaige Diagnose in solchen Fällen soll hier noch nicht gesprochen sein.

Die von Fuller angewandte Therapie ist jedenfalls die gebotene.

II. Theil.

A.

Den zweiten Typus charakterisiren folgende zwei schematische Figuren, von denen einer einem männlichen Individuum[1]), der andere einem weiblichen entspricht.

Es handelt sich um eine wirklich gespaltene oder verdoppelte Blase, also die Ausbildung zweier (neben einander liegender) Organe, von denen jedes einer Blase gleicht; die Trennung reicht mindestens bis an die Spitze des Trigonums herab, dann münden beide in eine gemeinsame Urethra — so vorwiegend beim männlichen —, oder auch letztere ist verdoppelt — so besonders beim weiblichen Geschlecht.

Die näheren Einzelheiten sind a) männliche Individuen: An der Spitze des Trigonums confluiren beide Höhlen. Die Harnröhre hat dann gleichen Antheil an beiden Höhlen. Es kann aber auch der ganze Sinus urogenitalis Theil an der Spaltung nehmen; so bei Lange, wo die Prostata aus zwei nach aussen von der Harnröhre gelegenen und einem Mittelstück besteht und lateral von ihr je ein Samenbläschen sich findet; und Fall Chonski: Hier ist von der Prostata nichts gesagt; die Vesiculae seminales fehlen. Das linke Vas deferens mündet in den linken Ureter, der rechte in die Blase dicht neben dem rechten Harnleiter. Es ist also der ursprüngliche Zustand, dass Wolff'scher Gang und der aus ihm absprossende Ureter zusammenliegen, hier zurückgeblieben und nicht wie normal durch Bildung eines intermediären Stückes (eben des Trigonum) beide von einander gerückt.

b) weibliche: Bei Schatz waren zwei rudimentäre Blasen vorhanden, welche mit weiter Oeffnung in eine gemeinsame Vagina

[1]) Fall Chonski; dieser und die übrigen citirten Fälle am Schluss der Arbeit.

mündeten; die eigentliche Harnröhre ist links gar nicht, rechts nur theilweise zur Entwicklung gelangt; es bestebt ein trichterförmiger, blind endigender Fortsatz der Blase, auch ist ein ebenfalls blindes, kurzes peripheres Stück[1]) angelegt.

Bei Gleiss sind Blasenhals und Harnröhre verdoppelt, bei Müller letztere einfach, der „Blasenhals" doppelt.

Fig. 2.



Vas. bipartita.

Fig. 3.

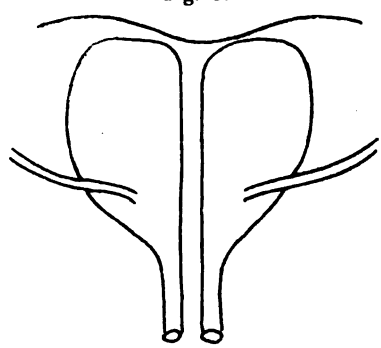

Vas. duplex; schematisch.

Meist ist eine wirkliche Spalte, ein Zwischenraum vorhanden zwischen den Blasen, in welcher der Peritonealüberzug, der somit jeder Blase für sich zukommt, sich herabsenkt. In den Spalt

[1]) So erkläre ich mit Schwarz den Fall Schatz. Der Autor selbst, in der alten Allantoistheorie befangen, macht sich selbst unnöthige Deutungsschwierigkeiten.

lagern sich ev. andere Organe, vornehmlich Darm (Fig. 2). Nicht vorhanden ist er bei Schatz, Lange, Blasius, (Füth), statt dessen liegt ein Septum vor, das beide Blasen aneinanderheftet. Aber bei Schatz haben die Blasen überhaupt nur eine rudimentäre Ausbildung erfahren. Bei Füth ist doch wenigstens ein Spalt vorhanden, der in das Septum übergeht und dünne bindegewebige Stränge ziehen von letzterem aus nach dem Mastdarm, wie wenn da Verwachsungsprocesse stattgefunden hätten.

Zu jeder Blase gehört ferner ein Ureter, welcher, soweit sichtlich, in normaler Weise von hinten und aussen an seine Blase herantritt. Bei Schatz fehlen beide überhaupt, die Nieren sind cystisch degenerirt. Bei Volpe besteht mediane Hufeisenniere mit einem Ureter nach der linken Blase.

Von Urachus und den Nabelligamenten s. später.

Beiderseits einfach sind, wie erwähnt, auch die Samenblasen und Samenleiter bei männlichen Individuen.

Bemerkenswerth und wichtig ist nun, dass mit Ausnahme des Falles Gleiss (und event. Ljunggren) es sich in allen hierhergehörigen Fällen um nicht ausgetragene oder nicht lebensfähige frühgeborene Kinder handelte, und dass fast in allen noch sonstige Missbildungen bemerkt sind, nämlich: 1. an den weiblichen Geschlechtsorganen (Uterus bicornis und duplex, Spaltung der Vagina); 2. am Mastdarm (Cloakenbildung, Atresie); 3. der Bauchwand: Nabelschnurbruch, offener Nabelring, Fehlen der Linea alba und der Symphyse; 4. in den Fällen von Gleiss und Volpe sogar Verdoppelung des Mastdarms selbst. Mit diesen Fällen nimmt der von Lange endlich eine Sonderstellung insofern ein, als auch die äusseren Theile verdoppelt waren (doppelter Penis, Scrotum, Raphe perinei und Aftergrübchen resp. doppelte Vulva etc.). Die von Volpe gleichfalls citirten Fälle von Roth und von Piccoli waren mir nicht zugängig (Verdoppelung des Darmes und des Anus mit doppelten Harn-Geschlechtsorganen).

Was die Entstehung der Missbildung angeht, so weist alles auf eine frühe Entwickelungsstörung hin, nämlich: 1. das gleichzeitige Vorhandensein anderer Missbildungen, namentlich auch die allgemein in die ersten Wochen des Embryonallebens zurückgeschobene Missbildung des Afters und Mastdarms; 2. die mangelhafte Lebensfähigkeit der betroffenen Individuen; 3. die be-

merkenswerthe Vollständigkeit und Tiefe der Spaltung, welche an einem in der Entwickelung mehr fortgeschrittenen Organ schwerlich so rein eintreten könnte; 4. die daneben einhergehende vielfach rudimentäre Ausbildung der Blasenanlage.

Endlich muss die richtige Deutung der Symmetrie der schliesslich resultirenden Bildung gerecht werden, der Entstehung der von zwei einander unabhängigen Blasen, von welchen jede für sich ein volles Organ darstellen kann.

Die alte Allantoistheorie, wonach ein Persistiren der ursprünglich doppelten Anlage desselben, oder nachdem letztere als Irrthum erwiesen war, eine Verdoppelung desselben angenommen wurde, kann nicht ausreichen. Abgesehen von den schon Eingangs erwähnten neueren Resultaten, wonach die Allantois nur mit dem Urachus zu thun hat, ergreift wie ersichtlich, die Spaltung nicht nur die Blase, sondern auch tiefere Theile, deren Abstammung aus dem Sinus urogenitalis nie bezweifelt wurden, Trigonum und Harnröhre.

Reichel[1]) liess nun die Missbildung zu der Zeit entstehen, wo aus der primitiven Cloake sich Darm und Sinus urogenitalis eben durch die Ausbildung der Rathke'schen Falten abzutrennen beginnen. Er weist darauf hin (s. Fig. 11 seiner Arbeit), dass zu dieser Zeit „der Sinus urogenitalis mehr in der Breite und Länge als Tiefe zunehme, so dass er halbmondförmig (auf dem Querschnitt) den Darm umgiebt, der sich eben erst beginnt durch die Rathke'schen Falten abzutrennen. Die sehr weiten Enden der Wolff'schen Gänge fassen zwischen ihren Mündungen die hintere Wand des Sinus, welche als leistenartige Erhebung in das Lumen vorspringt. Erreicht diese Falte die Vorderwand und verwächst mit ihr, so wird das ganz Organ in zwei Theile zerschnitten. Die Annahme hat manches Plausible für sich und es lassen sich manche Fälle sehr wohl dadurch erklären. Auch Füth vertritt diese Deutung, in Anlehnung an die Ahlfeld'sche[2]) Theorie der Entstehung der Ectopia vesicae. Danach soll ein vom Amnion auf den Nabelstrang fortgesetzter Zug den Darm gegen die Allantois (Blase) andrücken und nun entweder die Bauchwandspalte hervorrufen, die Allantois zum Platzen bringen, Ectopia vesicae, oder bei

[1]) l. c. p. 773.
[2]) Ahlfeld, Arch. f. Gyn. XI. 1.

geringerem Druck nur jene Falte erzeugen, die ganz im Sinne Reichel's nunmehr die Blase theilt. Ein Zeichen dieses Vorganges findet Füth in den Verwachsungen, welche in seinem Fall vom Darm nur in die Scheidewand der Blase hineinragen.

Dieser Erklärung stehen jedoch die Fälle Gleiss, Volpe und Lange entgegen; indem es weder möglich ist, die in den zwei ersteren vorhandene Zweitheilung auch des Darmes, noch die in allen beschriebene Zweitheilung auch der äusseren Geschlechtstheile, Damm und Analgegend zu erklären. Vielmehr bleibt für diese Fälle nur die Erklärung übrig, dass (Lange) zu der Zeit, wo eine Differenzirung des Materials der späteren Anlage noch nicht eingetreten war, eine Spaltung stattfand und zwar der entodermalen wie ectodermalen Urogenitalanlange, so dass nachher zwei symmetrische Anlagen sich ausbildeten. Kurz ausgedrückt heisst das: Vesica bipartita = V. duplex.

Soll man nun den übrigen Fällen, welche einfache äussere Theile zeigten, eine andere Entstehung zuschreiben?

Meines Erachtens liegt kein principieller Grund vor; die Verdoppelung kann verschieden weit greifen: Innen kann der Darm einfach sein bei äusserer Verdoppelung (Lange), umgekehrt der Anus einfach [Volpe][1]) bei doppeltem Darm.

Daher kann wohl auch bei einfachen äusseren Theilen und einfachem Mastdarm einmal der Enddarmabschnitt, aus dem Blase und Sinus urogenitalis hervorgeht, verdoppelt angelegt werden, wie ja Verdoppelung auch an einzelnen anderen höheren Darmabschnitten beobachtet wird (Magen, Duodenum, Coecum).

Man braucht also nicht, wie Volpe will, für die einen eine frühzeitige „Verdoppelung der Keimanlage", für die andern die Spaltung eines einzigen Keimes anzunehmen, vielmehr nur eine Stufenleiter verschieden weit aufwärts ausgedehnter Spaltungen des primitiven Enddarmabschnittes resp. des Keimmaterials, aus

---

[1]) Anmerkung. Volpe spricht von einer Verdoppelung des Keimes, ohne dies näher zu erklären; seiner Meinung nach macht das Vorhandensein eines „doppelten Penis" zur Vorbedingung die Verdoppelung der Blase und des Darmes. Davon will er Fälle von „gespaltenem Penis" abtrennen, bei welchen diese Organe normal oder nur unvollkommen in 2 Theile getrennt seien, die Blasen in 2 communicirende Theile oder nur gefurcht — er citirt Loder, Piqué, Sangalli, Smith, alles mir nicht zugängliche Fälle und Lange. Meines Erachtens ist auch Lange's Fall eine echte Penisverdoppelung.

welchem sich derselbe bildet, wobei in gewissen Fällen derselben auch das Material der zugehörigen ectodermalen Partien sich betheiligt. Ein Zeichen der frühen Zeit, an welche wir hier denken müssen.

Einige Einzelheiten sind noch besonders zu besprechen. Auf die gleichzeitige Störung in der Afterbildung ist schon hingewiesen. Entweder endet der Darm blind oder mündet an abnormer Stelle.

Dabei findet sich das Stehenbleiben auf dem Stadium der Cloake, die Einmündung in die Blase sowohl im Fall Chonski weit einfacher, wie dem von Volpe mit doppeltem Penis, was vielleicht mit für die Verwandtschaft der Fälle zu verwerthen ist.

Dass bei weiblichen Individuen auch die Müller'schen Gänge ganz oder theilweise unvereinigt bleiben, erklärt sich daraus, dass dieselben sich später entwickeln und längs des Wolff'schen abwärts wachsen. Sie finden hierbei Theile, welche offenbar weiter auseinandergerückt liegen als normal, und so sind, dass eigene Verschmelzung entweder gleichfalls aufgehoben oder doch gehemmt ist.

Der Urachus und die Nabelligamente sind in vielen Beobachtungen gar nicht erwähnt. Bei (Füth) Lange wurde der Urachus nur einfach gefunden; die Art. umbilicales gehen beiderseits einfach aussen von der ganzen Anlage herab. Bei Müller ist das linke Gefäss obliterirt. Dies darf nicht Wunder nehmen, da der Urachus einmal auch ganz fehlen kann (Fall Müller), andererseits, wie auseinandergesetzt, bei der Blasenentwicklung gar nicht in Betracht kommt. Da der Zweck der Allantois nur ist, die Gefässe zum Nabelstrang zu bringen, diese aber offenbar wie gewöhnlich von rechts und links herantreten, so ist gar kein Bedürfniss für mehr als eine Aussprossung des Enddarms gegeben.

Die Hufeisenniere im Falle Volpe ist mit dem Vorhandensein nur eines Hodens, eines Ureters vergesellschaftet; wieder ein Zeichen einer frühen Zeit, wo die Anlagen aller dieser Organe zusammenhängen. Nach Volpe handelte es sich um Verschmelzung der beiderseitigen Anlagen zu einer (?).

Eine klinische Bedeutung scheint den Fällen kaum zuzu-

kommen. Die anatomischen Verhältnisse lassen an sich eine Störung der Urinentleerung nicht vermuthen. Weiterer Speculationen enthebt uns der Umstand, dass die beobachteten Fälle zumeist Foeten oder frühgestorbene Kinder betrafen; auch in dem Falle von Gleiss wurde zunächst nur die künstliche Afterbildung erforderlich.

Eine Sonderstellung nimmt, wenn er hier hergehört, der Fall Ljunggren an; derselbe soll im Anhang erledigt werden.

B.

Ein vom vorigen verschiedenes Bild giebt folgender Typus, welcher die zahlreichsten und practisch wichtigsten Fälle enthält. Ich habe diesen eine Sonderstellung angewiesen und glaube auch an eine andere Entstehung. Es sind die meisten Fälle von Vesica bilocularis darunter. Folgende Zustände fasse ich zusammen.

a) Die Blase ist eine Vesica bilocularis, sie bildet ein scheinbar einheitliches Organ. Innen wird sie durch eine Scheidewand getheilt. Aeusserlich ist nichts zu sehen, sie hat eine birnförmige Gestalt, oben breiter, unten schmaler, ev. kann eine Theilung durch eine leichte Furche oder Rinne angedeutet sein, doch besteht keine tiefere Spaltung. Die Scheidewand besteht aus zwei Schichten, deren jede die Structur einer völligen Blasenwand zeigt, welche sich trennen lassen, aber an sich in weiter Ausdehnung aneinander liegen. Die beiden Blasenkammern sind verschieden gross; die Scheidewand verbindet im allgemeinen Vorder- und Hinterwand, aber sie liegt nicht median, sondern seitlich, zumeist links. Selten (Fall Fütting) ist sie nur eine vorspringende Falte, dann ist die Communication beider Hälften breit. Reicht die Wand abwärts bis an die Spitze der Harnröhre, sodass der ganze sogen. Blasenhals getheilt ist, dann liegt ein Umstand vor, wie wir ihn in der vorigen Gruppe beim Fall Blasius vorfinden. Vielleicht gehört auch der von Karpinsky dazu. Diese Fälle scheinen mir aber ursprünglich solche von Ves. bipartita zu sein, deren zwei Theile sich mit ihren medialen Wänden ineinanderlegten und so scheinbar verschmolzen, sei es nun primitiv oder sei es, dass ursprüngliche theilweis mit Peritoneum bekleidete Stellen verklebten, wie das ja auch an andern Theilen der Bauchhöhle genügsam bekannt ist. Wohin der von Füth gehört, ist mir fraglich.

Für verschieden halte ich die Fälle, welchen also der Name

V. bilocularis kat'exochen gebührte, wo die Communication höher sass in Gestalt eines engen Loches; von diesem heisst es nur einmal, dass es sich in der Mitte befand, im Fall Huppert (Fig. 4). In diesem war die linke, „von der Mittellinie des Körpers seitlich abweichende Blasenhälfte", obwohl von nur wenig geringerem Umfang als die rechte Höhle", „mehr ein sackiger Anhang." Sonst lag das Loch immer unten seitlich in der Gegend der Ureterenmündung (Fig. 5, 6, 7). So auch in meinem Fall; auch hier liess sich die Nebenkammer nach Trennung der Scheidewand als ein Anhang demonstriren. Wenn beide Harnleiter in eine Hälfte ein-

Fig. 4.

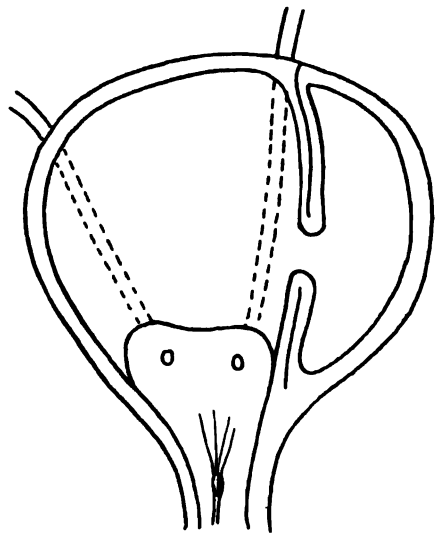

münden, wie in dem Fall Huppert, wird natürlich die andere leichter gleichsam als ein Divertikel erscheinen, das aber an seiner Wandstructur (Mucosa und glatte Muskulatur) erweist, dass es nicht etwa eine Tasche in Folge umschriebener Erweiterung und Ausbuchtung, sondern ein ächter Blasentheil ist, und seiner Grösse nach zugleich die wahre zweite Kammer einer „Doppelblase". Aber auch sonst besitzt diese Nebenkammer eine Art verschmälerten Halses, der an der Einmündungsstelle sich demonstriren lässt, so dass schliesslich seine Wand nicht mehr so weit der der Hauptkammer anliegt (Fig. 8), sondern das ganze Gebilde sich seitlich

Fig. 5.

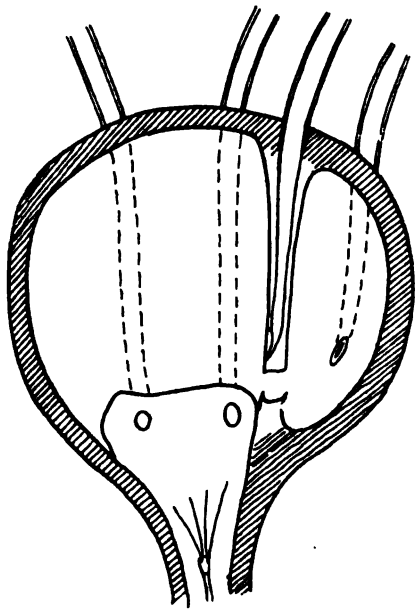

Jütting.

Fig. 6.

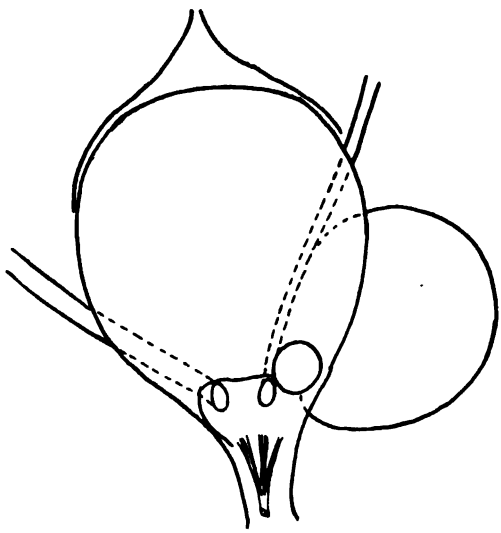

Divertikel ohne Ureter.

Fig. 7.

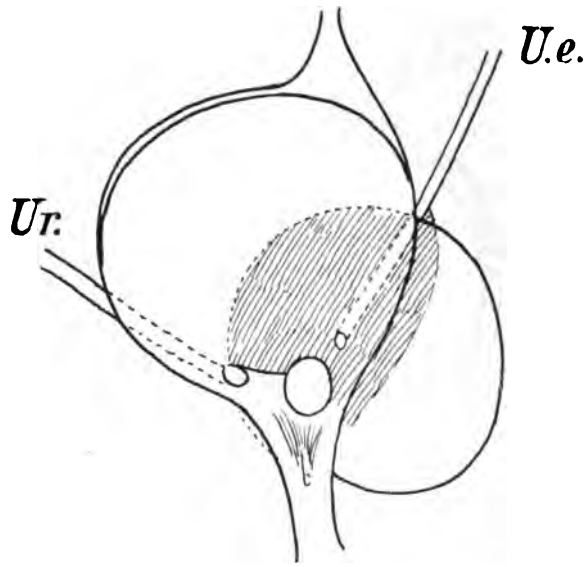

Divertikel; mit Ureter in der Scheidewand.

Fig. 8.

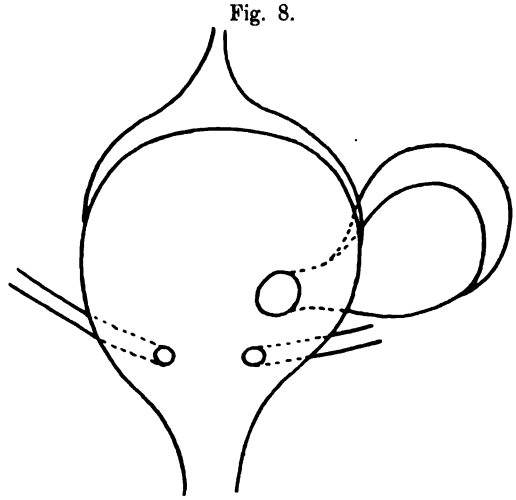

abhebt. Damit entsteht dann eine Gruppe B b (Fig. 6—8), welche ich aber aus später zu erörternden Gründen neben B a setze. Immerhin liegt zwischen beiden Kammern kein peritonealer Raum,

vielmehr entwickelt sich das Divertikel, wie ich es nunmehr nennen will, fast in allen Fällen linksseitig gelegen, nach der Seite und der Tiefe des Beckens. Dabei findet offenbar ein Vorgang statt, welchen ich versucht habe, durch die Figuren 6 und 7 anzudeuten. Fig. 4 zeigt die durch eine Art Hals abtrennbare, aber breit der anderen, der Hauptkammer anliegende Nebenkammer. Dadurch entsteht durchaus ein Bild, welches beschrieben werden kann als eine durch eine sagittale Scheidewand getheilte Blase ev. mit Einfurchung auf der Aussenseite. Zugleich erkennt man, dass das Communicationsloch dann scheinbar mehr nach der Mitte der Wand rückt, wenn die Nebenblase nicht nur nach oben, sondern auch nach unten hin in eine Art Tasche oder Blindsack sich entwickelt. Wenn nun die Nebenblase (s. später) tiefer sitzt (Fig. 6) und hier Raum beansprucht, die Hauptblase aber durch den Urachus oben festgehalten ist, steigt letztere nach vorn rechts (s. darüber die klinischen Fälle Czerny und des Autors), die Nebenblase sinkt unten und hinten hin, in die Kreuzbeinaushöhlung (Fig. 7). Die Scheidewand verliert dadurch ihre sagittale Richtung, sie wird mehr schräg von hinten oben nach vorn unten gerichtet. Das Peritoneum schiebt sie an ihrer Kuppe nach oben in die Höhe, offenbar ohne von ihm ausgedehnt überkleidet zu werden.

Ein durchgreifender Unterschied zwischen grossen „congenitalen Divertikeln“ und „Doppelblasen“, besser gewissen Fällen von „Vesica bilocularis“ wird in dieser zunächst nur anatomischen Beschreibung nicht aufrecht erhalten, da sowohl die Nebenkammer sich divertikelartig an die Hauptkammer ansetzt, als die grossen Divertikel die Structur einer Harnblase aufweisen und beide sowohl mit wie ohne Ureter gefunden werden.

Die Communicationsöffnung liegt nun in diesen Fällen, welche ich hier vor Augen habe, an der Stelle einer Ureterenein-mündung, oder etwas oberhalb und aussen vorn davon. Ob auch die Fälle hierher gehören, in welchen ein Divertikel frei der Hinterwand oder höher oben gelegenen Blasentheilen, Kuppe, aber immer nach einer Seite hin aufsassen (wie Fig. 8, Hofmokl, Israel v. Eiselsberg,[1]) kann ich nicht sicher entscheiden, halte es aber für möglich).

[1]) von v. Eiselsberg in der Discussion im Anschluss an meinen Vortrag mitgetheilter Fall. Chirurgenkongress 1904.

Die Eingangsöffnung in die Nebenblase zeigte bei einigen am Lebenden beobachteten Fällen (Czerny, Zachrisson, mein Fall) die Eigenthümlichkeit, dass sie von einem veritablen Sphincter[1]) umschlossen war, der sich um den eingeführten Finger lebhaft zusammenzog. Auch Israel bemerkt, dass die feine Oeffnung seines Divertikels in die Blase ganz das Aussehen eines normalen Blasenhalses hatte.

Immer muss der Urin, der in der Nebenkammer angesammelt wird, um nach der Harnröhre zu gelangen, zuerst nach der Hauptkammer entleert werden resp. überfliessen. Daher gewinnt eben die erstere den Character eines seitlich aufsitzenden Divertikels.

Blasenhals und Trigonum liegen in der Hauptkammer. Die Harnleiter zeigen ein eigenthümliches und wichtiges Verhalten. Wo zwei vorhanden sind, gehen sie entweder nur in die mit der Harnröhre verbundene Hauptkammer, oder es entspricht jeder Kammer einer.

Bei Zachrisson war der rechte normal in Anlage, Verlauf und Mündung in die Hauptkammer, die linke Niere besass ein doppeltes Nierenbecken und zwei erweiterte Harnleiter, die mit ihren Wänden eng aneinander lagen. Der dem oberen Becken entsprechende mündete in die (Haupt-)Blase durch eine kleine Oeffnung im Septum; der des unteren Nierenbeckens in die hintere mediale Wand des grossen Divertikels, hinter dem wulstigen Septum zwischen beiden Kammern. Demnach muss wohl auch das Endstück des Ureters dicht hinter oder neben der Scheidewand jedenfalls medial von der linken Kammer verlaufen sein.

Im Fall Czernys durchbohrte der dem Divertikel angehörige dessen hintere Wand schräg. Einmal (Juetting) wird berichtet, dass 4 Harnleiter vorhanden waren, von welchen zwei in die rechte Blasenhälfte, welche das Trigonum enthielt und in die Harnröhre auslief und einer in die kleinere linke Seite mündete; der vierte verlief in der Scheidewand und mündete in die rechte Hälfte. Wahrscheinlich gehörten die drei einer, der linken, Seite an. Im Fall Kolossow scheint es ähnlich gewesen zu sein. Die Beschreibung ist nicht ganz klar.

---

[1]) Bei der Operation von mir gesehen, anscheinend circuläre Muskelfasern.

In meinem Fall waren auch je rechts und links einer vorhanden, der linke verlief ebenfalls in der Scheidewand und zwar durchbohrte er die Wand der linken Kammer, mündete in letztere dicht neben der Communication zwischen beiden Kammern.

Der Urachus ist stets einfach und sitzt der Hauptkammer auf. Anomalien der Geschlechtsorgane sind nicht bemerkt, überhaupt in den sicheren Fällen von „Missbildungen" nur Phimose [1]). Insbesondere war die Afterbildung nicht gestört. Auf Vas deferens und Samenblasen ist leider nicht geachtet. Wahrscheinlich lagen sie in meinem (und Czerny's) Fall an normaler Stelle. In dem von Prof. E. Burckhardt (Basel) mir freundlichst zur Kenntniss übersandten Präparat von congenitalem Divertikel (ohne Ureter) an richtiger Stelle hinter der Hauptblase, das Divertikel ist seitlich und nach vorn von der Samenblase gelegen.

An diese Gruppe glaube ich den Fall von Strauss anschliessen zu dürfen, den einzigen ziemlich sicheren, in welchem mehr als 2 Kammern vorlagen [2]). Strauss notirt eine grössere und zwei kleinere, welche vor einander gelegen haben sollen, aber jede mit einem Spincter versehen. Die Harnröhre mündete in die Hauptkammer. Aus später zu untersuchenden Gründen halte ich für möglich, dass die beiden kleineren zuerst seitlich lagen und erst secundär nach vorn kamen.

Endlich dürfte auch der Fall von Péan hierher gehören.

Hier fand sich ein mit der Blase communicirendes Divertikel und ein separater Gang längs der ganzen Urethra. Die Ureteren mündeten in die Hauptblase. Nach Exstirpation des Divertikels und des Ganges, welche beide mit Schleimhaut ausgekleidet waren, erfolgte Heilung [3]).

Wie erklären wir die Entstehung dieser Fälle? Sind wir in der Lage, dieselben ursächlichen Vorgänge anzunehmen, wie bei der ersten Gruppe?

Wollten wir diesem Gedankengang näher treten, so würden von vorneherein 2 Blasen angelegt werden. Von diesen gewinnt aber die eine die Ueberhand und drängt die andere in eine seitliche Lage.

[1]) Nur in dem sehr fraglichen Fall Schneider Atresia ani mit Communication mit der Urethra (?). S. Anhang.

[2]) Der Fall von Molinetti, mit 5 Blasen, 5 Nieren und 6 Harnleitern, der aus älterer Zeit stammt, ist mir so wenig wie anderen einer Prüfung zugängig.

[3]) Einfache Blase mit 2 Harnröhren sah Fürst. S. Anhang.

Sie allein bekommt vermittelst eines Urachus Beziehung zu den Nabelligamenten und setzt sich vor allem allein mit der Harnröhre in Verbindung. Auch der Abschnitt des Sinus urogenitalis, welcher dem Trigonum entspricht, wird bei ihr vollkommen entwickelt. Sie allein bleibt in gewöhnlicher Beziehung zu den Wolff'schen Gängen; eventuell sogar allein zu den Ureteren. Die andere dagegen wird gewissermaassen bei Seite gedrängt. Auch abwärts erreicht sie den zur Harnröhre werdenden Theil des Sinus urogenitalis nicht, vielmehr kommt ihre Einmündung in die Wand der Blase zu liegen. Ihre absolute Grössenentwicklung brauchte nicht darunter zu leiden, wenn sie in Beziehung zu einem Ureter gelangt und durch Urinfüllung gewissermaassen einem functionellen Wachsthumsreiz unterliegt.

Auf den ersten Blick scheint diese Entstehung ganz entsprechend. Bei näherem Zusehen erheben sich jedoch Bedenken; dieselben entstammen den wesentlichen Verschiedenheiten, welche die Fälle der ersten und zweiten Gruppe unter sich darbieten. Die Erklärung der Genese muss entschieden diesen Verschiedenheiten Rechnung tragen.

Dass in keinem der zweiten Fälle eine Peritonealtasche zwischen den beiden Kammern sich einsenkt, darf nicht zu hoch veranschlagt werden, weil wir dies auch bei einigen der ersten Gruppe fanden, die Blase ist ja überhaupt kein rein intraperitoneales Organ. Mehr ins Auge springend ist die Lage: Dort ein Nebeneinanderliegen, hier das Bestreben des Nebenkammer, in die Tiefe sich zu senken und vor allem die Art der Vereinigung, weil dieselbe anzeigt, wo in embryonaler Zeit der Ausgangspunkt der „Spaltung" war; dort symmetrisches Confluiren, hier eine Kammer seitlich in die andere einmündend.

Auffallend und mit einer früheren Spaltung in rechts und links schwer in Einklang zu bringen sind die Eigenthümlichkeiten des Ureters einer Seite, sowohl seine Lage nur in der Hauptkammer als die in der Scheidewand [1]). Warum treten die Harnleiter nicht symmetrisch von hinten und aussen an je eine der Blasen heran. Wie kommt einer in die Wand, also medial von

[1]) Auch eine grosse Arterie nur als Vesicales umbilicalis sinistra zu deuten, verlief in der Wand; bei meinem Fall also medial, nicht lateral von der Nebenkammer.

der Nebenkammer zu liegen? Man müsste annehmen, dass die Spaltung der Anlage nur die oberhalb der Einmündung der Ureteren (resp. da diese in der frühen Zeit noch vom Wolff'schen Gang ausgehen, oberhalb letzterem) gelegenen Theile betrifft und daher der Ureter seine wesentliche Beziehung zu der Hälfte verliert, welche in der Entwicklung zur Seite gedrängt wird. Diese Erklärung liesse sich eventl. aufrecht erhalten für solche Divertikel, welche oberhalb der Uretereinmündung, eventl. auch am Blasenkörper einmünden (wie im Fall von Eiselsberg), aber nicht für den von Péan, wo ein mit der Blase verbundenes Divertikel ohne Ureter in einen zweiten harnröhrenartigen Gang auslief. Denn die weibliche Harnröhre entsteht aus Theilen des Sinus urogenitalis abwärts vom Wolff'schen Gang. Nicht ausreichend ist die Annahme aber auch für die häufigen Fälle von Nebenkammer mit Ureter. Man könnte zwar hier wieder darauf hinweisen, dass der Ureter wandert und seine Mündung an sehr verschiedenen Stellen des Urintractus, auch in höheren Blasenabschnitten und in anderen Organen gefunden wird. Aber es ist nicht einzusehen, wie bei frühzeitiger Entstehung zweier Blasen der Ureter von einer wieder weg auf die andere an eine ganz eigenthümliche, wiederkehrende Stelle gelangen sollte.

Die Nebenblase besitzt ferner öfters in den sphincterartigen Muskelfasern an ihrer Mündung einen Abschnitt, welcher auf Theile deutet, die dem Trigonum ähnlich sind resp. ihm entstammen. Der Punkt würde mit für folgende Ueberlegung zu verwerthen sein. Zu der Zeit, in welche wir nach der zunächst in Frage stehenden Erklärung — Bildung zweier Blasen aus noch indifferentem Material — die Entstehung der Missbildung verlegen, ist von einer Trennung von Wolff'schem und Uretergang noch nicht die Rede, durch das Auseinanderweichen ihrer Mündungen entsteht erst später das Trigonum. Wenn nun zwei Blasen sich so früh bilden, jede mit einem Ureter, so ist nicht wohl einzusehen, warum nicht jede das Trigonum bildet, jede — bei Männern — die Beziehung zum Vas deferens behalten soll, mit anderen Worten, warum nicht eben das entstehen soll, was wir in der vorigen Gruppe sahen, wo entweder — wie im Fall Chonski — Vas deferens und Ureter je rechts und links zusammen münden, also unter völliger Hemmung der Trigonumentwicklung, oder wie im Fall Füth die Scheide-

wand bis zur Spitze des Trigonum reicht oder gar wie bei Lange eine vollkommene Verdoppelung auch der Pars prostatica zu Stande kommt.

Wenn wir aber umgekehrt bei gut entwickeltem Trigonum und offenbar normalen Beziehungen der Samengänge zur Harnröhre die Ureteren so bestimmte Beziehungen zur Nebenkammer einnehmen sehen, dann deutet dies darauf hin, dass letztere entstand zur Zeit, wo sich die beiden Gänge schon getrennt hatten unter Bildung des Trigonum; zu der Zeit ist aber die Blasenanlage schon in der wesentlichen Form fertig.

Ein Merkmal dieser „bestimmten Beziehungen" ist ferner der Umstand, dass wir bei dieser Gruppe so auffallend viel mehrfache Ureteren auf der Seite der Nebenblase finden, dagegen in keinem Fall der vorigen Gruppe ein solches Vorkommen berichtet ist.

Was endlich den Umstand betrifft, dass wir bei der Annahme einer aus frühester Zeit stammenden zweiten, aber dann zurückgedrängten Blasenanlage annehmen müssten, so deutet vielmehr die auffallende Grösse der Doppelblase und Ureterenmehrzahl auf einen Ueberschuss der Bildung, auf eine Vergrösserung ihrer Haftfläche hin. Rudimentäre Bildungen hingegen finden wir gerade in den Fällen der ersten Gruppe, aber diese sehen ganz anders aus, indem sie nie die festen und ursprünglichen gemeinsamen Zusammenhang verrathenden Beziehungen zu Ureter und Harnröhre aufgeben.

Endlich ist der Umstand sehr bemerkenswerth, dass im Gegensatz zu Gruppe 2 in der dritten andere körperliche Anomalien, insbesondere des Mastdarmes, nicht beobachtet sind. Auch dies spricht gegen eine Entstehung in so früher Zeit, als wir in jener Gruppe anzunehmen uns veranlasst sahen.

Nach Allem habe ich meine Ansicht mir folgendermaassen gebildet, wie ich sie mit der Reserve vortrage, welche das Fehlen eigner embryologischer Untersuchungen auferlegt.

Der letzte Grund scheint mir doch für beide Gruppen ein verwandter zu sein; und es ist doch von Wichtigkeit, damit zwischen den ähnlichen, wenn auch sonst durch gewisse charakteristische Merkmale geschiedene Bildungen eine Brücke schlagen zu können.

Beide Male liegt ein Ueberschuss der Anlage vor. Macht sich dieser bemerkbar bei noch undifferenzirtem Material, so kann eine symmetrische Spaltung desselben und Ausbildung zweier richtigen Blasen zu Stande kommen.

Bildet er sich erst später aus resp. unterbleibt diese frühe Spaltung, so kommt es an einem Organ, das schon gewisse festere Formen angenommen hat, zu einer Flächenvergrösserung der Wand, die zu einer allgemeinen Vergrösserung, einer Ausbuchtung, bei Missverhältniss der Räume, bei nicht genügender Ausdehnung der Wand zu einer Einfaltung führen mag. Verschiedenes lässt sich da denken. Jedenfalls erklärt sich zunächst, dass das schliessliche Gebilde meist viel grösser ist als eine einfache normale Blase, dass die „Hauptkammer" allein einen genügenden Blasenraum enthält. Ferner, da zu dieser Zeit — es muss sein, nachdem Darm und Sinus urogenitalis sich völlig abgetrennt, Ureter und Wolff'scher Gang sich getrennt haben, also mindestens ein Zustand entstanden ist, wie ihn etwa die von Enderlen gegebene Figur 5 darstellt von Embryonen von 17 mm Länge —, da also zu dieser Zeit festere Beziehungen der künftigen Harnröhre zum Nabel durch einen Urachus etc. gewonnen sind, kommt es nicht zu einer Faltung in der Mitte, wie Reichel annimmt, sondern zu einer seitlichen. Dies erklärt die Asymmetrie der Theilung, die Lage der event. Scheidewand, die Lage der Nebenkammer. Der Darm, an den dieser Autor denkt, ist schon abgerückt. Man beachte dagegen, dass zu der Zeit die Ureteren (und Wolff'schen Gänge) noch im Verhältniss zur Blase recht voluminös sind; es wäre daher möglich, dass sie bei einer solchen Ausbuchtung die ihnen entsprechenden Wandstellen nach einwärts drängen, selbst also in dem Fall mindestens medial von der Bucht zu liegen kommen. Vergleiche hier auch, was oben über die Ureterenvermehrung und eine damit zusammenhängende Vergrösserung der Blasenwand gesagt wurde.

Es ist auch daran zu denken, dass schon normaler Weise eine gewisse Ausbuchtung der Blase nach der Seite vorliegt, nämlich zu früher Zeit in der Weite des Sinus urogenitalis an der Einmündungsstelle der Wolff'schen Gänge. Schon Reichel machte ja auf diese „Hörner" des Sinus aufmerksam, welche eben die Falte zwischen sich fassen, deren Verwachsung er anschuldigte.

Auch auf der Enderlen'schen Figur 3 ist diese weite Ausbuchtung an der Stelle, wo Ureter und Vas deferens zusammenfliessen, bemerkbar. Sie schwindet zwar später und ist in Figur 5 zu der Zeit, wo die beiden Gänge von einander abgerückt sind, nicht mehr zu sehen.

Aber man könnte annehmen, dass sie persistirte, resp. an ihr die Ausbuchtung und Vergrösserung der Blasenanlage sich besonders bemerkbar machte.[1]) Es würde sich hierdurch erklären, warum die Einmündung der Doppelblase so mit Vorliebe an der Stelle der Ureterenmündung läge; je nachdem letztere etwas mehr oder weniger nach innen oder zur Seite wandert, kommt dann ein Divertikel mit oder ohne Ureter zu Stande. Es wäre nun anzunehmen, dass diese Ausbuchtung sich abfaltet und dann ganz, wie Reichel annahm, durch Vermehrung der Falte mit der Wand die Bildung zweier Räume entstände. Die ursprüngliche Falte zeigte dann noch der Fall Jütting (mehrere Löcher zeigt die Wand als Zeichen des allmählichen Vorrückens); klappte ferner die Ausbuchtung nach hinten oder hinten unten um, so muss das einerseits die Faltung verstärken resp. wenn man will zu Stande bringen, andererseits vermag das wieder zu erklären, wie nun der oder die Ureteren in die Scheidewand gerathen. Die Communication der beiden Höhlen bleibt auch hierbei in der Gegend des Ureters, weil hier durch letzteren sowie das festere Haften des Trigonum an seiner Umgebung die Faltung einen Widerstand erfährt. Gelegentlich kann sie auch tiefere Theile einbeziehen; so erklärt sich das Divertikel, das Péan sah, mit einem Gang neben der Harnröhre als einer daher natürlich engeren Abfaltung von letzterer.

Betrifft die Faltung untere wie obere Abschnitte der Blase, so wird die Scheidewand mehr vertical kommen, wie bei Jütting, Huppert, die Blase bekommt eine Birngestalt. Die Scheidewand

---

[1]) Bei Erweiterung der Blase durch Harnstauung (Rose, Englisch) kommen ebenfalls an der Ureterenmündung congenitale Divertikel zu Stande. Vielleicht handelt es sich um verwandtes.

Auch an fertigen Blasen erwähnt Henle*): „Oefters ist der untere Theil in sagitaler Richtung etwas abgeplattet und es kann in dieser Gegend das Uebergewicht des transversalen Durchmessers so bedeutend werden, dass die Blase mit seitlichen Ausbuchtungen versehen und eichel- oder kleeblattförmig im Frontalschnitt erscheint."

*) Henle, Lehrbuch der Anatomie. 11. Auflage. p. 321.

wird durch den gleichmässigen Druck von beiden Seiten her in einer Ebene erhalten. Die Nebenblase schmiegt sich der Hauptblase event. gleichmässig an, wobei freilich zu bedenken ist, dass die hierher gehörigen, meist aus älterer Zeit stammenden Beschreibungen oft ungenau sind und es also möglich bleiben kann, dass in Wirklichkeit doch eine grössere Selbstständigkeit der Nebenkammer bestand. Sicher ist das, wenn die Nebenkammer nur den mittleren oder unteren Blasentheil betheiligt, besonders etwa im Sinne der Ausbuchtung an den Wolff'schen Gängen; es entstehen die „Divertikel", die äusserlich sich stärker abheben. Der Ureter könnte dabei am Divertikel haften bleiben und event. bei dessen Abfaltung in die Scheidewand gerathen oder, wenn er noch mehr nach innen rückt, ganz zur Hauptblase gehören; die Mündung des Divertikels bliebe dabei nach vorne von ihm (mein Fall, Czerny), dagegen nach oben, wenn er nach unten rückt, sodass auch in diesem Falle der Divertikel ohne einen Harnleiter bleiben wird (Israel, Burckhardt).

Mit dieser Auffassung haben wir, um die Entstehung dieser Gebilde zu erklären, den umgekehrten Schritt vom Divertikel zur scheinbaren Doppelblase gemacht, als bei der rein descriptiven Darstellung, welche von der Scheidewandbildung zum Divertikel führte. Es stimmt mit ihr übrigens auch überein, dass das Innere der „Nebenkammer" bei Huppert trabeculär war, wie die Wand des Blasenkörpers, dagegen das des „Divertikel" in meinem Fall und dem Burckhardt'schen Präparat glattwandig war. Mikroskopisch fiel mir der Reichthum von Lymphgefässen und elastischen Fasern der Submucosa auf, welcher nach Kalischer das normale Trigonum von der übrigen Blase unterscheiden soll.

Es erübrigt noch, einige Einzelheiten näher zu besprechen. So die Erscheinung, dass die Einmündung der Nebenblase durch einen Muskelring umschlossen sein kann. Dies heisst nicht, dass dies Gebilde einer inneren Harnröhrenöffnung analog sein müsse, ein Moment, welches man für die Auffassung der Nebenkammer als einer zweiten Blase anzuführen geneigt sein könnte. Denn ein Sphincter urethrae existirt nach den neueren Forschungen[1])

[1]) Kalischer, l. c.

nicht, vielmehr reicht die Musculatur der Harnröhre auf die hintere Blase im Bereich des Trigonum hinauf und bildet mit ihr zusammen den „Sphincter trigonalis"; das Trigonum zeichnet sich durch festeres, compacteres Gefüge vor der übrigen Blasenmusculatur aus. Das Vorhandensein des Ringes beweist also nur, dass das Divertikel, welches diesen Ring trägt, keine anderen Theile besitzt, als auch in der Gegend, wo es ansitzt, vorhanden sind, d. h. im Trigonum, und die Abfaltung oder Abspaltung, welche zu seiner Entstehung führte, solche Theile schon vorfand und bis in sie hineinreichte, wie das oben schon dargethan ist.

Ein zweiter Punkt wäre die Frage, warum die Nebenkammer so vorwiegend linksseitig resp. nur einseitig gefunden wird. Die Linksseitigkeit vermag ich nicht ohne weiteres zu erklären (auch bei Annahme einer Verdoppelung müsste man übrigens erklären, warum gerade vorwiegend die linke Seite zurückblieb); die Einseitigkeit erklärt sich vielleicht damit, dass wir eine Vergrösserung der Gesammtanlage annahmen und diese sich gewissermaassen durch Faltung Raum schafft; die einmalige Faltung genügt da, und es ist eigentlich kein Grund für eine doppelseitige vorhanden. Sollte aber die Ausbuchtung zusammenhängen mit den Erweiterungen an der Mündung der Wolff'schen Gänge, so lässt sich sagen: 1. Zum Persistiren derselben und ihrer weiteren Ausbildung zum Divertikel gehören verschiedene Momente und solche werden — darauf deutet die Seltenheit der Affection hin — offenbar selten zusammentreffen und darum leichter ein- wie doppelseitig. Sodann, vielleicht kommt auch letzteres vor. Es wäre möglich, die bei Harnstauung infolge angeborener Hindernisse der Entleerung vorkommenden Divertikel in der Gegend der Ureterenmündungen[1]), welche Englisch von unserer Affection abtrennt, doch mit ihr in gewisse Analogie zu setzen. Der Hauptunterschied besteht in der Grösse. Doch ich will nicht so weit gehen, da ich hier keine Beweise habe. Vergl. auch S. 210. Eine Vesica tripartita ist einmal von Strauss[2]) beobachtet worden.

Die Beschreibung und das Bild lassen zwei kleinere Blasen vor einer Hauptblase liegen, also die Scheidewände fast frontal.

[1]) Rose, Monatsschr. f. Geburtsh. u. Frauenkrankh. Bd. 26. 1865.

[2]) Strauss, Ueber einen Fall von dreifacher Harnblase. Centralbl. f. Chir. 1899. 28.

Die Harnröhre hing nur mit der Hauptblase zusammen. Falls wir hier nicht wieder zu einer Dreispaltung der Anlage zurückgreifen wollen, bliebe die Erklärung sehr möglich, dass ursprünglich eine mittlere Haupt- und zwei seitliche Nebenblasen vorhanden waren und letztere später nach vorn und voreinander verschoben wurden. Ich glaube in der Annahme nichts Ungebührliches zu erblicken, zumal die genaue Lage der Orificien, — welche ebenfalls jede einen Sphinkter hatten — nicht mit aller Sicherheit angegeben ist. Die secundäre Verlagerung war vielleicht die Folge der Doppelseitigkeit und zugleich die Ursache, dass die Nebenblasen in der Entwicklung stark zurückblieben, was nach den topographischen Verhältnissen leicht verständlich wird.

Jedenfalls ist der Fall in dieser Beleuchtung zugleich ein Argument gegen die naheliegende Behauptung, dass die Nebenkammer nur scheinbar eine solche, das Vorhandensein zweier Räume etwa die Folge einer ursprünglichen Verdopplung oder Scheidung in rechts und links sei.

III. Klinischer Theil.

Auch diese Anomalie scheint dauernd oder doch längere Zeit ohne Beschwerden verlaufen zu können, sodass sie erst als zufälliger Befund bei der Section entdeckt wird. Treten Beschwerden auf, so geschieht dies erst in späteren Jahren oder durch Complicationen.

Die Ursache dafür ist folgende: Die Hauptkammer entleert sich direct nach der Harnröhre, die Nebenkammer aber stets von vorneherein unter schlechten Entleerungsbedingungen, indem sie ihren Inhalt zunächst in die Hauptkammer entleeren muss. Letztere muss nicht nur ihren Inhalt, sondern auch den der Nebenkammer entleeren; in Folge der verdoppelten Arbeitsleistung hypertrophirt sie (siehe die beträchtliche Wandverdickung im Falle Czerny und meinem). In der Nebenkammer findet der Abfluss, da wir doch eine gleichzeitige Innervation beider Kammern annehmen müssen, statt entgegen einem zu dieser Zeit in der Hauptkammer herrschenden positiven Druck; er wird also einer grösseren Anstrengung bedürfen, eventuell unvollkommen bleiben. Solange die Musculatur kräftig ist, vermag sie dieses Hinderniss wohl zu compensiren, daher bleibt der Zu-

stand zunächst latent. Mit der Zeit aber muss sich und zwar zuerst nur in der Nebenblase eine Erlahmung bemerkbar machen; die Folge wird eine unvollkommene Entleerung, eine Ansammlung von Residualurin sein, welche eine Dilatation hervorruft und unterhält. Da, wie wir gesehen haben, die gefüllte Nebenkammer, selbst unten hinten liegend, die Hauptblase nach oben rechts drängt, kann das schliesslich zu einer Abkrümmung des Blasenhalses und Verlagerung der Harnröhre führen; vielleicht schliesslich Verlegung (ähnlich wie bei den cystischen Dilatationen am unteren Ureterende (S. Schwarz, loc. cit.).

Schneller wird dies Bild zu Stande kommen, wenn ein directes Hinderniss der Urinentleerung hinzukommt, wie eine Phimose (Zachrisson, [Ljunggren]), eine Strictur (Czerny, traumatische Strictur in der Pars membranacea), später eine Prostatahypertrophie.

Zugleich sind nun hiermit die Grundbedingungen einer Urininfection gegeben, ganz wie sonst nach Stricturen und Harnstauungen. Ist aber erst eine Cystitis vorhanden, sei es scheinbar spontan oder in Folge von Katheterismus, so sorgt diese in der bekannten Weise für die weitere Verschlimmerung, Zunahme der Dilatation etc.

Prostatahypertrophie lag vor in den Fällen von Riedel, Israel.

Bei Czerny war die Cystitis entstanden ohne instrumentelle Infection.

In meinem Fall begann die Scene scheinbar ohne Ursache mit vermehrtem Urindrang; für eine Zeit lang bleibt dann wieder alles gut, bis die Sache von Neuem anfängt und nun fortschreitet. Dies entspricht offenbar jenem Zwischenstadium, wo bereits Stagnation, aber noch keine Infection eingetreten war. Ob Letztere durch den Katheterismus erst eingeleitet wurde, mag unentschieden bleiben. Plötzliche Retention, Blutung etc. bezeichnen den Umschlag, der nun statthatte.

Nur der Fall Zachrisson kam mit einfacher Retention ohne Cystitis in Behandlung.

Die weiteren objectiven Symptome, welche das ausgebildete Krankheitsbild auf seiner Höhe beherrschen, sind nun bedingt durch das Vorhandensein eines Divertikels neben der Blase.

Bezüglich der Einzelheiten möchte ich daher auf bekannte Darstellungen der Symptomatologie und Diagnostik von Divertikeln überhaupt verweisen; besonders genau hat Englisch diese allen Divertikeln und Taschen gemeinsamen Dinge erörtert. Die Besonderheit hier liegt in der Grösse und Lage der Nebenkammer; diese machen die Erscheinungen so schwer und hartnäckig.

Bemerkenswerth sind die Nierenveränderungen in den Fällen von Zachrisson, Kolossow und Czerny. Herbeigeführt werden sie durch die Urininfection, wobei die Seite der Nebenhöhle besonders leicht für die aufsteigende Infection disponirt ist; vielleicht spielen aber auch ursprüngliche Ureterveränderungen eine Rolle. Wegen Unkenntniss der schwedischen Sprache kann ich nicht beurtheilen, wie Lennander die Pyonephrose seines Falles erklärt.

Die Verhältnisse bedingen oft, dass die Diagnose nicht oder nicht mit Sicherheit gestellt wird; sei es, dass wegen eines besonders schweren Allgemeinzustandes und bei Hervortreten anderer Erscheinungen nicht näher darauf geachtet wird, oder dass man das Bild nicht entwirrt. Czerny, Hofmokl und E. Burckhardt konnten die Diagnose stellen. Was unseren Fall anbetrifft, so waren einige Symptome vorhanden, welche bei Divertikeln beobachtet wurden. So der Hochstand der Blase, die im Verhältniss zum fühlbaren Organ sehr grosse Capacität, der Abfluss verschiedenen, klaren oder getrübten Urines, dauernder Drang nach Entleerung der Blase. Andererseits fehlte ein Wichtiges. Weil der Metallkatheter beim ersten Einführen lebhaften Sphincterkrampf hervorgerufen hatte, wurde mit Nélaton weiter katheterisirt und nun drang dieser, wie sich später nach der Sectio alta erwies, auf dem Blasengrund sich vorschiebend stets direct in die Divertikelmündung hinein, welche in Folge der Verdrängung der Blase nach rechts in die Mitte gerückt war, entleerte das Divertikel somit stets von vorneherein und es konnte das Symptom einer nachträglichen Entleerung, welche sonst so charakteristisch ist, nicht zu Stande kommen. Ueber den Mastdarmbefund ist in der Krankengeschichte leider nichts notirt; aufgefallen ist mir jedenfalls nichts, vielleicht aus dem eben erwähnten Grund.

Auch die Cystoskopie vermag nicht immer Hilfe zu schaffen, sowohl wenn begleitende Cystitis das Bild verdunkelt, als wenn man nur eine mässige Blasenfüllung wie gewöhnlich vornimmt und

dann ein Theil oder alle Flüssigkeit in die Nebenkammer in die Tiefe abläuft und das Cystoskop nun in eine leere, und daher dunkle Blase eindringt. So ging es mir. E. Burckhardt hat die Cystoskopie ein positives Resultat ergeben.

Gewöhnlich ist die sichere Klarlegung der Verhältnisse erst durch die Sectio alta geschehen.

Die Therapie ist gewöhnlich Anfangs so geleitet, wie es nahe liegt: Katheterismus und Blasenspülung zur Bekämpfung der Retention und der Cystitis.

Bald stellt sich jedoch heraus, dass diese Therapie nicht genügt. Wie bei der Prostatahypertrophie, sobald in Folge Muskelerschlaffung es zu dauerndem Residualurin gekommen ist, die Aussichten auf Heilung einer Cystitis schwinden, weil dasjenige Moment, welches sie vornehmlich begünstigt, die Stagnation eben fortdauert, so hier. Wir sahen, dass die Symptome offenbar dann auftraten, als die Triebkraft der Musculatur nicht mehr genügte, eine Blase wie Divertikel völlig zu entleeren, oder gar ein neues Hinderniss hinzukam. Daher bleibt auch hier der sich unvollkommen entleerende Raum dauernd der Sitz einer hartnäckigen schweren Cystitis. Die Spülflüssigkeit dringt zudem unvollkommen in das Divertikel ein. Der zersetzte Urin, der Eiter stagnirt, Fieber, Blutung, dauernde Schmerzen, Blasendrang führen zu einem erschöpfenden Krankenlager.

Es hilft auch nichts die Ausspülung der Kammer selbst in Angriff zu nehmen. Hierzu bieten sich 2 Wege: 1. Dass man — im Falle die Diagnose gestellt ist — mit dem Katheter in das Divertikel eindringt. Möglich ist das ja durchaus, aber unsicher, und nicht immer liegt der Fall so wie bei unserem Patienten, wo der Nélaton sogar offenbar ohne directes Zuthun seinen Weg spontan in die Divertikelöffnung fand. Aber selbst hier war der Erfolg derselbe negative.

Oder es wird nunmehr die permanente Blasendrainage gemacht, mit der Sectio alta[1]). Aber auch dieses Mittel versagte da, wo es versucht wurde; auch wenn die Behandlung lange fortgesetzt wurde, und zwar weil die Hauptblase zwar durch die Operation breit eröffnet und der Therapie zugänglich gemacht wird,

[1]) Die Sectio perinealis ist natürlich nicht im stande einen regelmässigen Zugang zum Divertikel zu schaffen.

am Divertikel aber die Situation sich nicht so viel ändert; in der Tiefe liegend, behält es ungenügenden Abfluss. Der Blasendrang dauert fort und dient eher dazu durch Contraction der erwähnten Ringfasern an der Mündung letztere abzuschliessen und so die Retention zu unterhalten.

Dieser Misserfolg giebt nun die Indication zu weiterem operativem Eingreifen. Ich wende mich zuerst zur radicalen Operation, der völligen Beseitigung der Causa peccans durch Exstirpation der gesammten Nebenkammer.

Eine solche ist, soweit ich die Literatur habe studiren können, bisher nur von Czerny und Riedel ausgeführt worden; bei Péan handelte es sich offenbar nur um ein kleines Divertikel[1])

Czerny und Riedel haben den suprapubischen-extraperitonealen Weg genommen; es lädt dazu der eventuell schon vorhandene zur Blasenöffnung benutzte Schnitt ein, von welchem aus man leicht unter Verlängerung nach einer Seite und Abschieben des Peritoneum zu dem Divertikel gelangen kann.

Die Wahl dieses Weges hat jedoch einige Bedenken, welche im Verlaufe der Fälle sich direct ergeben nnd von Czerny gebührend erwogen sind.

Es handelt sich um einen schweren Eingriff, besteht derselbe doch in nichts anderem als einer ausgedehnten Blasenresection, Es muss in ausgedehnter Weise eine Ausschälung tief in das Becken hinein vorgenommen werden. Complicirt wird die Operation durch die derben Verbindungen des Sackes und die Veränderungen, Infiltration oder Induration, welche in Folge der Cystitis im umgebenden Gewebe sich vollzogen haben können. Besonders die Ausschälung des unteren Blindsackes macht Sehwierigkeit. In Folge der bestehenden Cystitis ist eine Sicherheit des aseptischen Vorgehens unmöglich, eine Infection der Wundhöhle nicht hintanzuhalten, die Drainage der letzteren ist durchaus erschwert. Endlich muss zumeist noch eine Uretereneinpflanzung vorgenommen werden, eine Operation, welche an sich schon eine exacte Naht und für ihr Gelingen einen ungestörten Wundverlauf verlangt. So kam es denn im Czerny'schen Falle zu einer schweren diphthe-

[1]) In der Discussion zu meinem Vortrag berichtete v. Eiselsberg die Exstirpation eines am Blasenscheitel seitlich aufsitzenden offenbar congenitalen Divertikels.

rischen Infection der Wunde, die Naht ging auf, erst nach langem Krankenlager kam Patient davon. Dabei muss aber auch der Harnleiter gelitten haben, denn es entstand nachträglich eine Unterbauchfistel, sodass erst durch die Exstirpation der pyonephrotischen Niere eine definitive Heilung erzielt wurde. Czerny bemerkt daher selbst, dass er für ähnliche Fälle den sacralen Weg für den richtigeren halten würde, welcher eine bessere Zugängigkeit und Drainage garantirt. Auf demselben Standpunkt steht E. Burckhardt[1]). „Die Sectio alta soll bei hochsitzendem Divertikel gewählt werden. Bei tief unten sitzendem dagegen empfiehlt es sich auf sacralem Wege vorzugehen und pararectal direct den Grund des Divertikels freizulegen und von da aus den Sack auszuschälen". Selbst hat Burckhardt aus dieser Indication, wie er mir brieflich mittheilt, nicht operirt. Ist die Sectio alta nicht gemacht, sondern hätte man ohne dieselbe richtige Diagnose gestellt, so würde man sich wohl noch leichter zu diesem Wege entschliessen.

Mit Rücksicht auf diese Literaturangaben habe ich in meinem Falle den sacralen Weg mit temporärer Kreuzbeinresection eingeschlagen und ist der in der Krankengeschichte gegebenen Beschreibung hier nur weniges zuzufügen.

Das Divertikel wurde sehr leicht erreicht, die Ausschälung gestaltete sich aber doch in Anbetracht der grossen Ausdehnung des Sackes und seiner festen Verbindung mit der Nachbarschaft zu einem laboriösen langwierigen Act. Sehr deutlich war zu erkennen, als man mit der Ausschälung an die Hauptblase gelangt war, somit die beiden Blätter der Scheidewand trennen musste, dass beide Wände von wenig Gewebe getrennt dicht aneinander lagen. Der Ureter musste abgetrennt werden, da er die Divertikelwand selbst durchbohrte, seine Einpflanzung geschah unter einiger Spannung. Es ist vom Harnleiter ein Stück von etwa 6 cm weggefallen, auch der unterste Theil wurde auf eine gute Strecke isolirt, somit die Lebensfähigkeit desselben recht auf die Probe gestellt. Trotzdem hat er diese bestanden und ungeachtet der gleich zu erwähnenden secundären Eiterung etc. ist es zu einer Einheilung des eingepflanzten Stückes gekommen.

---

[1]) Encyklopädie der Chirurgie. S. 172.

Das vom 2. Tage langsam ansteigende Fieber deutete auf eine Nekrose hin, welche secundär zur Perforation der Blase führte, während beim ersten Tamponwechsel kein Urin in der Wunde erschienen war; sei es, dass ein Theil der Naht aufging, sei es, dass da, wo die Blase losgelöst war, sie irgendwie Noth gelitten hatte.

Sehr hartnäckig erwies sich die so entstehende Blasenfistel. Da sie an einem tiefen Punkte der Blase gelegen war, scheint sie die Heilungstendenz besonders beeinträchtigt zu haben[1]). Möglicherweise sind auch versenkte Fäden Schuld.

Das schliesslich bei unserem Patienten erreichte Resultat muss als recht günstig betrachtet werden, doch gestehe ich, dass er mir recht lange Sorge machte und immer wieder mir aufs Neue der Gedanken wachgerufen wurde, die Ureternaht müsse doch nicht gehalten haben, was jetzt mit Sicherheit ausgeschlossen werden kann.

Ziehe ich dazu die momentanen Folgen der Operation und das lange Krankenlager in Betracht, so muss gewiss erwogen werden, ob es richtig war, den Eingriff zu unternehmen und ob man ihn in der That als ein Normalverfahren empfehlen darf, und nicht vielmehr nach einem weniger gefahrvollen Wege suchen kann. Ein solcher liegt sehr nahe. Es ist die Frage, kann man nicht Genügendes durch die Spaltung der Scheidewand erreichen?

Als ich nach vollzogener Sectio alta die Oeffnung entdeckt hatte und mit dem Finger oder stumpfen Haken ihren Rand leicht bis in die Wunde erreichen konnte, war es mein erster Gedanke, diese Spaltung zu vollführen und erörterte das sofort mit meinem Assistenten, ohne dass ich gewusst hätte, dass dies bereits vor mir von Lennander und Ljunggren ausgeführt worden war.

Ljunggrens' Fall gehört in therapeutischer Beziehung hierher. L. hat eine umschriebene Communication der zwei mit Peritoneum überzogenen Höhlen hergestellt und ein dauerndes Resultat gehabt. Lennander hat von der Sectio alta aus das Septum theils durch Abbinden, theils durch Abquetschen zerstört. Das vorläufige Resultat war gut, später aber starb der Knabe an Pyonephrose.

---

[1]) Die suprapubische Fistel ist Folge der langdauernden Drainage.

Mich hielten folgende Gründe und Erwägungen zurück, welche ich auch jetzt noch für triftige halten muss. Der erste war meine damalige Unkenntniss von der Lage der Umschlagstelle des Peritoneums; es konnte nicht ohne weiteres ausgeschlossen werden, dass bei einer ausgiebigen Spaltung — und nur eine ausgiebige hat Zweck — der Peritonealraum eröffnet worden wäre, bei der Cystitis eine riskante Sache. Weiter fühlte ich in der Wand ein grosses Gefäss pulsiren und einen zweiten Strang, den ich richtig als Ureter deutete, verlaufen, ohne den ganzen Verlauf abtasten zu können. Würden dieselben nicht vielleicht bei der Durchschneidung mit Gefahr gelaufen sein, verletzt zu werden, ohne die Sicherheit einer guten und exacten Versorgung? Das Entscheidende war aber folgendes: Nach oben hin konnte ich die Wand vielleicht trennen und dadurch eine breite Communication zwischen den beiden Blasenkammern herstellen, aber was wäre geblieben? Geblieben wäre ein grosser weiter Hohlraum, von dem nach dem ganzen Verlauf und Befund angenommen werden musste, dass die linke hintere (der Nebenkammer angehörige) Parthie eine gedehnte erschlaffte Musculatur, eine schwer erkrankte Schleimhaut[1]) besitze. Geblieben wäre vor allem ein Blindsack nach unten hin, abwärts vom unteren vorderen Rand der Oeffnung. Es schien dazu unmöglich bis in den Grund hinein die Spaltung auch abwärts auszuführen. Immer hätte er einen schlechten Abfluss behalten, man hatte keine Aussicht, eine völlige Entleerung der Blase zu garantiren; die Herstellung normaler Verhältnisse musste fraglich werden. Mit einem unvollkommenen Resultat konnte aber einem Manne, wie dem unsrigen, nicht gedient sein, der von seiner Hände Arbeit in einem kleinen vom Arzt entfernten Walddorf lebend, mit 29 Jahren schon auf dauernde Spülungen und Katheterismus angewiesen worden wäre.

Mehr versprach der gefährlichere, aber aussichtsreichere Weg der Exstirpation des Divertikels, da für ein ausreichendes Urinreservoir durch die Hauptblase gesorgt war.

Für etwaige künftige Fälle würde ich die Indicationsstellung auf Grund der bisherigen immerhin spärlichen Erfahrungen so formuliren: Die Bildung einer breiten Bresche zwischen den beiden Kammern durch Incision event. Resection der

[1]) Die mikroskopische Untersuchung zeigt in der That letztere hochgradig zerstört.

Zwischenwand käme in Betracht bei Kindern, denen man einen schwereren Eingriff nicht zumuthen mag, wenn die zwei Höhlen neben einander liegen, die Nebenkammer nicht in die Tiefe gesunken, wenn die Musculatur noch unverändert und keine dauernde Urininfection eingetreten ist.

Ebenso käme sie als Palliativverfahren bei alten Leuten, welche ebenfalls zum radicalen Eingriff zu schwach erscheinen, in Betracht. Nur muss man sich klar machen, dass man sich damit voraussichtlich für dauernd entscheidet und eine nachträgliche Exstirpation wohl nicht mehr in Betracht kommt.

Der Exstirpation wäre zunächst bei freien Divertikeln an den oberen Blasentheilen, wo sie zumeist vom technischen Standpunkt relativ einfach sein muss und im wesentlichen nur eine Umschneidung und Resection mit nachfolgender Blasennaht darstellt (sei es intraperitoneal, sei es nach Abschieben des Bauchfells), das gegebene. Aber auch bei tiefsitzenden und ausgedehnten Nebenkammern ist sie für wiederstandsfähige Individuen von kräftigem Lebensalter vorzubehalten. Keinenfalls sollte man bei der grossen Gefahr für das Allgemeinbefinden und für eine aufsteigende Infection der Niere den Eingriff allzulange hinausschieben.

Derselbe verlangt jedoch ein weites Ausschälen aus dem Beckenbindegewebe. Die Möglichkeit hierbei auf sacralem Weg vorzugehen und zugleich die Ueberlegenheit des letzteren gegenüber dem suprapubischen, symphysären ist durch meinen Fall, welcher die erste erfolgreiche Exstirpation eines umfangreichen congenitalen Blasendivertikels auf sacralem Wege darstellt, ausser Frage gestellt.

IV. Krankengeschichten und Literatur

(letztere soweit sie nicht im Text berücksichtigt ist).

Fälle von Vesica duplex und bipartita.

Blasius[1]) fand bei erwachsenem Mann Trennung der Blase in 2 Hälften, die am Blasenhals in gemeinsame Harnröhre übergingen, aber jede besonderen Harnleiter hatte. Scheidewand aus 2 trennbaren Blättern zusammengesetzt, äusserlich durch Rinne angedeutet.

---

[1]) cit. nach Schwarz.

Cattier,[1]) 15 Tage alt gewordenes Kind. Geschlecht unbekannt. 2 Blasen durch fingerdicken Zwischenraum getrennt. Harnröhre einfach. Je ein Ureter in jeder Blase. Der Darm liegt zwischen beiden.

Voisin,[2]) Neugeborner Knabe. 2 Rudimente von Harnblasen, die schief gegeneinander standen, oben 1 Zoll entfernt waren, unten sich berührten. Harnröhre gemeinsam. Vielfache andere Missbildungen.

Mery,[3]) Kind mit Kloakenbildung und 2 Blasen von verschiedener Gestalt und Bau; jede nahm den Harnleiter der entgegengesetzten Seite auf.

Chonski,[4]) Knabe mit Nabelschnurbruch. Nach Abbinden des Nabelstranges entsteht Dünndarmfistel und Peritonitis. Tod am 10. Tag. 2 Blasen, die jede einen erweiterten Ureter aufnehmen. Das rechte Vas deferens mündet in die Blase, dicht neben dem Ureter, das linke in den Ureter, der hier ein blasenähnliches Gebilde zeigt. In die Vereinigungsstelle der Blasen setzt sich der erweiterte Dickdarm an. Abwärts gemeinsamer Penis.

Schatz,[5]) Weiblicher Fötus. 2 Blasenrudimente, von denen die rechte grösser als die linke ist, mit einer Zwischenwand aneinanderliegend. Kloake, 2 Uteri, 2 Scheiden, Darm mündet in die Kloake. Die 2 Blasen besitzen jede eine Communication mit einer Vagina, ausserdem die linke einen trichterförmigen Ausläufer nach abwärts. Ausserdem im äusseren Genitale eine Oeffnung an der Urethralmündung, welche in einen 5 mm weiten Blindsack führt. Ureteren fehlen. Nieren cystös erweitert.

Müller,[6]) Weiblicher Fötus. 2 rudimentäre Blasen, die linke grösser als rechte, durch einen Zwischenraum getrennt, jede mit einem Peritonealspalt. Der Blasenkörper ist faltig, durch eine Furche von einem unteren glatten Theil abgetrennt, in den je ein Ureter mündet. Eine Urethra gemeinsam, die in die Vagina mündet. 2 Uteri, 1 Vagina, Darm normal, links fehlt das Ligam. vesico-umbilicale. Tiefstand der linken Niere.

Gleiss[7]) demonstrirt ein neugeborenes Mädchen, sonst völlig normal und gut entwickelt, welches Atresia ani, 2 Aftergrübchen, 2 Analfurchen, doppelte kleine Labien, Vagina, Harnröhre, Blase zeigt. In jedem Vestibulum vaginae eine Fistula rectovestibularis. In der linken Analfurche wird incidirt. Darm in 3 cm Tiefe, zeigt deutliche Raphe und Einziehung, und nach Eröffnung ein Septum, das weit hinauf keine Communication zwischen rechten und linken Mastdarm erlaubt.

Max Lange,[8]) Knabe von 14 Tagen. Atresia ani. Doppelter Penis

---

[1]) cit. nach Schwarz.
[2]) cit. nach Schwarz.
[3]) cit. nach Schwarz.
[4]) Diss. Berlin 1837.
[5]) Arch. f. Gynäk. Bd. 3. S. 304.
[6]) Ein Fall von Missbildung am Beckentheil des weiblichen Urogenitalapparates. Dissert. Marburg 1895.
[7]) Gleiss, Doppelbildung der Unterleibsorgane. V. B. Deutsch-med. Wochenschr. 4. 1904. Aerztl. Verein in Hamburg.
[8]) M. Lange, Ueber complete Verdopplung des Penis, combinirt mit rudimentärer Verdopplung der Harnblase und Atresia ani. Ziegler's Beiträge. 24. 1898.

doppelte Raphe scroti, 2 Analrinnen, 2 Aftergrübchen. Doppelte Harnröhre, doppelte Blase (medianes Septum in äusserlich vergrösserter Blase), mit je 1 Ureter. Rechte besitzt den Urachus. Breite Prostata (drei Lappen), lateral davon je 1 Samenbläschen. Rectum blind endigend mit einer Fistel nach je einer Harnröhre.

Volpe[1]). Knabe. Verschluss des Mastdarms, ein Aftergrübchen, doppeltes Scrotum. Doppelter Penis. Nur im linken Scrotum ein Hode. Urin und Darminhalt aus dem linken Penis entleert, nach Sondirung aus dem rechten Darminhalt, kein Urin. Tod am 29. Tag. Section zeigt einfaches Ileum, an welches sich ein doppelter Dickdarm ansetzt. Der linke weitere mündet in den Hals einer linken Blase unterhalb der Uretereinmündung. Diese Blase enthält auch den einzigen Ureter einer medianen Hufeisenniere. Der rechte Darm, enger, mündet in höhere Parthien einer rechten Blase. Die beiden Blasen hängen mit den beiden Harnröhren zusammen, liegen aber von einander offenbar ganz getrennt. Jeder Penis besteht aus 2 Corpora cavernosa penis und einem C. c. urethrae. Ein linker Hoden. Diastase der Symphyse.

Fälle, welche Haupt- und Nebenkammer resp. congenitales Divertikel zeigen.

Jütting[2]) beschreibt ein Präparat aus der Sammlung in Münster. Mädchen. 1—2 Jahre alt. Blase an Länge $3^1/_2$ Daumen, im Fundus $2^1/_2$ Finger breit, im Blasenhals 2 Daumen. Besitzt ein 3 Finger breit langes, 2 Querfinger hohes Septum, das rechtwinklig von Fundus und hinterer Wand abgeht und abwärts bis an den linken Rand der Urethra reicht. Es liegt nicht in der Mitte, sondern nach links. Der vordere (obere) Rand reicht nur bis 1 Querfinger an die vordere Blasenwand. 4 Ureteren, 2, die der rechten (Blasen?) Seite angehörten, mündeten in dieselbe im Trigonum. (Dasselbe liegt also rechts). 2 verlaufen in der linken Hälfte, der eine in der hinteren Wand der Nebenkammer, dort wo das Septum von der Hinterfläche sich abhebt und mündet in rechte Hälfte, der vierte, tiefere direct in das linke Cavum. Im Septum ein für die Finger durchgängige Oeffnung, an der Basis eine zweite von Kieldicke. In der linken Höhle entsteht eine fingerbreit hohle Klappe, wodurch ein sackähnlicher Recessus entsteht, und verläuft bis zum Loch an der Basis des Septum hin. Harnröhre steht nur mit der rechten Höhle in Verbindung. Ueber die Niere fehlt eine Angabe.

Huppert,[3]) Sectionsbefund: Alter Mann. Blase überragt die Symphyse, auf der Höhe breiter, unten sich verjüngend, durch deutliche Einfurchung in 2 Hälften getheilt. Eine 1 cm dicke verticale Scheidewand theilt die

---

[1]) Volpe, Dell' asta doppia. Il policlinico 1903. Sez chir.-l. u. Anomalie di un apparecchio genito-uropoetico macchile etc. Giornale di medicina legale Anno V. Fasc. 1. Daselbst Litteratur über doppelten Penis.

[2]) Jütting, De ventriculi et vesicae urinariae duplicitate. Dissert. Berlin 1838. (Enthält keine Abbildung.)

[3]) Huppert, Fall von doppelter Harnblase. (Arch. der Heilkunde. 1865. 6. 383.

Blase, so dass beide Höhlen nur durch kreisrundes Loch communiciren. Rechte Hälfte wird hinten unten von den beiden normalen Ureteren durchbohrt; geht in Urethra über. Prostatahypertrophie, Trabekelbildung in beiden Höhlen der Blase, aber links weniger als rechts. Nieren normal.

Czerny,[1]) 31jähriger Knecht, vorher ohne Beschwerden, nach Trauma des Hodensackes Strictur der Pars membranacea urethrae, mit nachfolgender Retention und Cystitis, stinkendem eitrigem Urin. Linke Nierengegend schmerzhaft. Links von der Blase kinderfaustgrosser Tumor, Druck auf ihn lässt aus der eben mit Nélaton entleerten Blase wieder Urin fliessen. Diagnose auf Divertikel mit Stein. Epicystotomie. Blase hochstehend, verdickt. Grund fingerförmig gegen den Nabel verlängert, durch faustgrosses Divertikel verdrängt mit fingerweiter Oeffnung in der Gegend der linken Uretermündung. Schleimhaut zeigt radiäre Falten, der Finger wird wie durch Sphincter umschlossen. Die Höhle füllt das kleine Becken aus, enthält talgartige Epidermisreste und jauchigen Urin. Drainage und Spülung 2 Wochen lang. Patient erholt sich, Eiterung dauert fort.

Operation. Querschnitt durch den Rectus. Das Divertikel wird ausgeschält. Sein Hals liegt nur daumenbreit vom Blasenschnitt nach links. Viel entzündlicher Adhäsionen wegen schwierige Ablösung, besonders am unteren Blindsack dicht am Rectum und in der Excavatio sacralis, Peritoneum und linker Ductus ejaculatorius verletzt. Der linke fingerdicke Ureter durchbohrt die hintere Wand des Divertikels schief, wird abgeschnitten und in die Blasenöffnung implantirt, letztere von innen vernäht. Verweilkatheter.

Divertikel kugelrund, 10,5 auf 9, Wand mit Muskulatur und mehrschichtigem, ulcerirtem Epithel 1—$1^1/_2$ mm dick. Oeffnung 2 cm weit. Blase war offenbar von links und hinten nach rechts vorn um verticale Achse gedreht.

Auftreten von Wunddiphtherie, langdauernde Eiterung, Aufgehen der Nähte, schliesslich Ureterbauchdeckenfistel; nach 4 Monaten Exstirpation der linken geschrumpften pyonephrotischen Niere. Langsame Besserung. Blase fasst 150 ccm. Urin 2—3 Stunden gehalten.

Kolossow[2]), 40 jähr. Individuum. Vor 7 Jahren Schmerz und Harnverhaltung, vor 2 Jahren blutiger, dann eitriger Urin, Fieber, Pyelonephritis, Tod. Links Hydronephrose, rechts Cyste. 2 Becken mit erweitertem Ureter, oberer am Becken obliterirt. 2 Blasenabtheilungen. Eine vordere obere und eine hintere untere. Scheidewand beginnt 6 cm rechts und 5 cm links von der Harnröhrenmündung, wird dünner, während sie sich nach vorne unten senkt. Die obere enthält Harnröhre und eine 5 mm weite Oeffnung.

Linker Harnleiter mündet oberhalb der Wand in die Blase (also obere Höhle), rechter oberer in der Wand unter der Scheidewand (also untere Höhle),

---

[1]) Czerny, Resection eines Blasendivertikels. Beitr. z. klin. Chir. 1896. 19. Bd.

[2]) E. A. Kolossow, Ein Fall von Combination einer Vesica bilocularis mit Verdopplung eines Harnleiters. Russ. Arch. f. Chir. 1903. Cit. nach Centralbl. f. Chir. 1903. 4.

rechter unterer in der Scheidewand selbst, obere Seite — also in oberer Höhle —.

Zachrisson[1]). Knabe von $1^3/_4$ Jahr, operirt wegen hochgradiger Phimose. Nach der Operation muss katheterisirt werden. Es entsteht eine Harnverhaltung (Blase steht am Nabel). Es entwickelt sich eine Cystitis, der Katheterismus misslingt, daher Sectio alta (Prof. Lennander). Nach Eröffnung der Blase findet man links von der Blase einen divertikelartigen Raum, welcher durch ein muskulöses Septum von der Blase abgetrennt ist und mit ihr vermittelst einer in der Gegend des Ureters gelegenen Oeffnung communicirt; der in dieselbe eingeführte Finger wird von einer spincterartigen Musculatur umschlossen, er kann das ganze Kreuzbein abtasten und bis 2 cm vom Anus gelangen. L. zerstörte das Septum durch Abbinden mittelst eines starken Seidenfadens und durch eine Klammer und stellte 10 cm breite Communication zwischen beiden Höhlen her.

Später beabsichtigte er den linken Hohlraum ganz zu exstirpiren, der zunächst für ein Druckdivertikel (Blasenzelle-Englisch in Folge der Phimose) gehalten wurde. Der Knabe starb jedoch. Die Section wird berichtet von Lennander. Es fand sich linksseitige Pyonephrose, mit 2 erweiterten Ureteren. Beide verliefen oben dicht aneinander gelagert (durch das Septum?), der dem (oberen) Nierenbecken entsprechende mündete in der Blase durch eine kleine Oeffnung im Septum; der des unteren Nierenbeckens in die hintere mediale Wand des grossen Divertikels, hinter dem wulstigen Septum, welches die hintere Begrenzung der Oeffnung zwischen beiden Blasen bildete. Die rechte Höhle entspricht einer normalen Blase, enthält die Mündung des rechten Ureters und geht in die Harnröhre über. Die rechte Blase besitzt ein Ligament. urachi, die linke nicht. Die Wand der linken bestand aus normaler Blasenmusculatur (untersucht wird der der Oeffnung gegenüberliegende Theil der Wand).

Hofmokl[2]) diagnosticirte bei 56jähr. Frau einen mit der Blase communicirenden Abscess, weil einfacher Katheterismus nur Urin entleerte, dagegen bei Druck auf den anliegenden Tumor Eiter abfloss. Bei der Section findet sich zwischen der Blase und dem Uterus ein kindskopfgrosser Tumor, der mit der Blase verwachsen ist. Uretermündungen normal. Unterhalb des linken Ureters Oeffnung eines 1 cm langen Ganges, der in den Tumor mündet. Letzterer erweist sich als Sack mit verdickter Wand aus Blasenmuskelgewebe mit polypös gewucherter Schleimhaut.

Israel[3]), 76jähr. Mann mit Prostatahypertrophie. Links neben Blase grosses Divertikel, durch Katheterismus nicht zu beeinflussen. Section. Blase

---

[1]) Zachrisson, Ett fall af blåsdivertikel (dubbel blåsa ?), som komplicerat en fimosis-operation. Upsala Läkareförenings förhandlingar. B. 1. häft 3 u. 4. 1896.

[2]) Hofmokl, Fall eines selten grossen Divertikels der Harnblase beim Weibe. Arch. f. klin. Chir. 56. 1898. 202 mit Tafel.

[3]) Israel, Bericht über die in der chirurgischen Abtheilung des jüdischen Krankenhauses etc. Arch. f. klin. Chir. 20.

eng, dickwandige Musculatur, Divertikel von 2 Fäusten besitzt eine feine Oeffnung oberhalb der linken Uretermündung, die ganz das Aussehen eines normalen Blasenhalses hatte. Wand ad maximum verdünnt, besteht scheinbar nur aus Peritoneum. 2 Ureteren gehen in die Blase, linker erweitert, Pyonephrose links. (Abbildung auf Tafel).

E. Burckhardt[1]) (Basel), 43 Jahre, Landwirth. Harnbeschwerden seit 25 Jahren, erstmals aufgetreten im Anschluss an eine acute Darmaffection (Darmentzündung). Die Beschwerden bestehen in trübem Urin mit vermehrten schmerzhaften Mictionen, zeitweiliger totaler Retention. Letztere Erscheinung tritt allmählich immer mehr in den Vordergrund. Seit 2 Jahren Katheterleben, immerhin sind kleine Spontanmictionen möglich. Die Untersuchung am 9. 11. 03 ergiebt: Magerer Mann, Herz, Lungen normal. Rechts Hydrocele; Mercier 22 spielend eingeführt, entleert 800 ccm stark getrübten und stinkenden alkalischen Urin. Prostata (per Rectum) normal. Blasencapacität 850 ccm. — Cystoskopisch bei 300 Füllung; ausgesprochene Trabekelblase mit zahlreichen meist flachen Krypten. Rechts seitlich findet sich ein offenbar tiefer Recessus, dessen runde Oeffnung schwarz gähnt. Der Cystoskopschnabel wird durch letzteren dirigirt: Erst dunkler Gang, dann plötzlich hellrothe Uebergangsfalte und Einblick in einen geräumigen Hohlraum, ausgekleidet von rother Schleimhaut mit sammtartig gelockerter Oberfläche, keine Trabekeln. Beim Zurückziehen des Cystoskopes dieselben Bilder wie beim Einführen. Die Ureterenöffnungen sind als solche mit Sicherheit nicht zu erkennen. Am Blasenmund kein vorspringender Prostatalappen. In dieser Gegend finden sich weisse Beläge der Blasenschleimhaut. Diagnose: Doppelblase oder Divertikelblase mit sehr grossem Divertikel (congenital). Operation vorgeschlagen. Juli 1903 wird Patient anderwärts urethrotomirt, Blase drainirt. Tod im Anschluss an Operation. Das bei der Section gewonnene Präparat wird Prof. B. zugesandt. In beiden Nieren sollen sich zahlreiche Abscesse vorgefunden haben.

Das im Präparat mandarinengrosse Divertikel besitzt eine Mündung nach aussen vorn und wenig oben vom rechten Ureter, für die Fingerkuppe eben durchgängig. Es liegt der Blase bis zu der Mitte der Ureterwand und etwa $^2/_3$ seiner Seitenfläche an. Die Oeffnung liegt nicht an seinem tiefsten Punkt, sondern in der Mitte seiner ventralen Wand. Vom Peritoneum scheint es nicht überkleidet. Seine Musculatur ist dünner, als die der Blase, seine Innenfläche glatt, nicht trabeculär. Beide Ureteren sind dann vor der Blase flaschenartig erweitert. Der rechte zieht medial und hinten vom Divertikel her. Die beiden Samenstränge normal gelagert.

Riedel[2]) fand gelegentlich bei einer wegen Prostatahypertrophie mit Cystitis gemachten Sectio alta ein zweifaustgrosses Divertikel, das völlig

---

Lennander, Pyonefros, exstirperad fran en hoger njure med tox njurbacken och toa ureterer. Hygiea. 1899. Sep. abdr.

[1]) Der Fall wird als Dissertation anderweitig bearbeitet. Für die freundliche Erlaubniss das Präparat untersuchen und den Fall hier mit verwerthen zu dürfen, sage ich Herrn Prof. E. Burckhardt hier nochmals meinen besten Dank.

[2]) Riedel, Ueber Excochleatio prostatae. D. m. Wochenschr. 1903. 44.

einer zweiten Blase glich, oberhalb einer Uretermündung. Harnleiter normal. Ausschälung und Resection des Divertikels. Tod im Collaps.

Eigner Fall.

W. H., 33 Jahre, ländlicher Arbeiter, früher immer gesund. Im vergangenen Winter 2—3 Tage lang Schmerzen in der Blase und beim Wasserlassen, welche auf Ruhe und warme Umschläge zurückgingen. Vor 5 Wochen erneute Schmerzen; häufiger Urin- und Stuhldrang, alle halbe Stunde. Urinträufeln. Bisher vom Arzt katheterisirt und gespült. Derselbe schreibt, dass schon zu Beginn (8 Tage nach Einsetzen der Erkrankung) der Behandlung Blasenkatarrh und Krampf am Blasenhals bestand. In den letzten 8 Tagen ist auch Blut aussen abgegangen.

Kräftiger, magerer Mann, fiebert (39—40° Abends). Rechts oberhalb der Symphyse ist die gefüllte Blase fühlbar, heftiger Urindrang, ausstrahlender Schmerz nach der Eichel hin und nach beiden Lendengegenden, Drang auf Mastdarm. Nach Entleerung mit Nélaton geht die gefüllte Blase zurück, erscheint jedoch bei Spülung auf geringe Füllung wieder. Metallkatheter dringt nach einigem Widerstand ein, entleert dann aber die Dämpfung rechts oben; trüber, blutiger schmutzig brauner Urin. Zunächst regelmässig Blasenspülungen. Spontan wird ziemlich reichlich heller, trüber Urin gelassen, oft blutig. Dabei häufiger Urindrang und Schmerzen in der Eichel. Im Sediment kleine weisse Fetzen, die mikroskopisch Epithelzellenhäufchen und Capillaren enthalten. Zeitweise ist der Urin klar, zeitweise trüb. Die Blase fasst auffallend viel, es entleeren sich oft 1 l. Cystoskopie misslingt, nur in eine dunkle trübe Kammer kommt man. Später sieht man eine mit Schleim und Blutpunkten bedeckte breitbasige höckrige, aufgelockerte Masse (Tumor?) im Blasengrund, die übrige Schleimhaut geröthet. Um Klarheit zu schaffen, wird am 30. 8. Sectio alta gemacht. Die Blasenwand ist sehr dick. Im Blasengrund, dessen Schleimhaut wulstig gelockert ist, fühlt man in der Gegend der linken Ureteröffnung eine Divertikelmündung mit scharfem um den Finger sich fest contrahirendem Rand. Man gelangt durch dieselbe in eine hinten, unten und links von der Blase gelegene Höhle, welche fast so gross ist, wie jene. Sie reicht tief in die Kreuzbeinbucht hinein, abwärts reicht ein kleiner Blindsack. Zwischen beiden liegt eine Scheidewand, dieselbe hat theils einen horizontalen, theils einen mehr verticalen, aber im ganzen gewölbten Verlauf. In ihr fühlt man ein starkes Gefäss pulsiren. Weiter wurde in den nächsten Tagen, während dessen die angenähte Blase resp. das Divertikel drainirt und gespült wurde, folgendes constatirt: Der rechte Ureter geht in die vordere Blase. An Stelle der linken Mündung befindet sich die Divertikelöffnung, deren Schleimhaut in radiären Falten liegt. In der Scheidewand kann man einen zweiten Strang (offenbar den Ureter) im medialen Theil constatiren und bis kurz vor der Divertikelöffnung verfolgen. Ein Nélaton, welcher von der Harnröhre aus eingeschoben wird, fällt von selbst in die Divertikelöffnung. Da keine Besserung des Zustandes eintritt, wird sacrale Exstirpation des Divertikels beschlossen und am 16. 9. aus-

geführt. In rechter Seitenlage wird von einem V-förmigen Schnitt aus das Kreuzbein temporär resecirt und nach rechts zurückgeklappt. Der Mastdarm ist nach rechts verdrängt, die Divertikelwand, durch ein Bougie entgegengedrängt, wird nach Spaltung der Fascie bald links vom Rectum aufgefunden, vorgezogen und schrittweise theils stumpf, theils scharf ausgelöst. Im ganzen brauchen wenig grössere Gefässe gefasst zu werden, doch sind die Verbindungen derb, der ganze Act sehr schwierig und schreitet langsam fort. Daher wird das Divertikel aufgeschnitten und in zwei grossen Lappen ausgelöst. Nun kommt man vorwärts bei besserer Orientirung. Peritoneum wird ohne Verletzung zurückgeschoben, ebenso die Blase, welche im Bereich der Scheidewand ziemlich straff an das Divertikel befestigt ist, deutlich erkannt. In der Wand treten von oben zwei Stränge hervor, der eine präsentirt sich als das gefühlte Gefäss, der andere als Ureter, der durch die Divertikelwand hindurch geht und abgeschnitten wird. Schliesslich kommt man zur Mündung des Divertikels, um welchen die Musculatur deutlich einen circulären Ring bildet. Nach völliger Abtrennung des Divertikels wird der Ureter, welcher auf beträchtliche Strecke isolirt war, in das Loch der Blasenschleimhaut implantirt, letztere und darüber die Musculatur vernäht. Die Höhle wird tamponirt. Das Kreuzbein replantirt. Verweilkatheter.

Am Präparat zeigt sich, dass der Ureter noch 5 cm durch die Wand verläuft und dicht an der Divertikelmündung, aber noch innerhalb des Sackes mündet. Letzterer ist im contrahirten Zustand reichlich apfelgross. Die Wand bietet die genaue Structur einer Blasenwand: In Bündel vereinigte glatte Muskelfasern in Längs- und Querschicht. Darüber eine an Lymphgefässen und elastischen Fasern reiche straffe Submucosa. Von dem Epithel der Mucosa nur noch spärliche Reste erhalten.

Auf die Operation folgt ein geringer Collaps, aber ein sehr heftiger im ganzen Leib verbreiteter, tagelang anhaltender Schmerz, unregelmässiges leichtes Fieber.

Nach 4 Tagen wird Tampon entfernt. Wunde sieht gut aus. Am 5. Tage aber entleert sich Urin aus der Sacralwunde; während sich letztere rasch verkleinert und reinigt, bleibt bis zum 4. Dezember eine Urinfistel. Ebenso schliesst sich der suprapubische Schnitt nicht. Unter regelmässigen Blasenspülungen und sehr langem Tragen eines Verweilkatheters ziehen sich die Wunden soweit zusammen, dass der Patient nicht mehr dauernd nass liegt, zeitweise sogar spontan urinirt, dabei aber immer Urin aus den Fisteln spritzt. Im November linksseitige Epididymitis, sodass der Verweilkatheter für längere Zeit entfernt werden muss.

Diese späte Epididymitis ist ein Beweis, dass die Continuität des Vas deferens erhalten war, bei der Operation also letzteres nicht verletzt wurde. Es hatte offenbar einen Verlauf längs der Hauptblase, nicht lateral vom Divertikel.

Im Dezember ist Pat. ausser Bett. Der Urin geht Nachts, wo er liegt, auf natürlichem Wege ab, im Stehen aber kann nicht urinirt werden, vielmehr spritzt, sobald Urindrang auftritt, Urin aus der Fistel vorne. Die hintere ge-

schlossen. Weihnachten entlassen. Die Sacralnarbe schmerzhaft, so dass Sitzen unmöglich.

Zu Hause bricht die hintere Fistel wieder auf. Der Urin entleert sich aber nur dann durch dieselbe, wenn Urindrang befriedigt werden soll. 21. Jan. wird die Fistel mit dem Paquelin tief gebrannt. Tamponirt; Verweilkatheter. Blase fasst 150 ccm.

14. Februar. Uriniren alle 2—3 Stunden spontan. Urin noch trübe. Hintere Fistel verheilt. Weitergehend Schmerzen links herauf im Leib. Vorne kleine Fistel. Cystoskopie zeigt die Schleimhaut rechts trabeculär, links glatt, in der Gegend der Uretereinpflanzung eine schmutzige schleimbelegte Stelle, Mündungen nicht sichtbar.

Im März geht die Fistel wieder auf, aus der aber nur beim Uriniren Urin fliesst. Pat. hat wieder 11 Pfund zugenommen. Der Urin wird selten und ohne Schmerz oder Anstrengung entleert.

Péan[1]). Mit der Blase communicirendes Divertikel, das einen separaten Ausgang längs der ganzen Urethra besitzt. Beides mit Schleimhaut ausgekleidet, wird exstirpirt. Heilung.

Strauss[2]). 29jähr. imbeciller Mann hat Harndrang von Jugend auf; nur geringe Füllung. Cystoskopie misslingt, man sieht nur Membranen. Wegen Tumorverdacht Sectio alta. Man findet 2 kleine dünnwandige Blasen, jede mit einem Orificium vor der Blase. Ureteren gehen nur in die Hauptblase.

Fälle, von denen fraglich, welcher Gruppe sie angehören. (Ves. biocularis.)

Füth[3]). Knabe von 4 Monaten. Bauchbruch, der Blase und Darm enthält, Fehlen der Linea alba und Symphyse. Blase in 2 Höhlen von Wallnussgrösse getheilt, die in der Gegend der Spitze des Trigonum Lieutaudi durch rundliche Oeffnung von 0,5 cm communiciren. Urin der rechten Hälfte muss, um abzufliessen, die linke passiren. In jede Höhle mündet ein Ureter. Urachus sitzt an der Linken. Art. umbilicales zu beiden Seiten der Blase. Bindegewebige Stränge ziehen vom Rectum zur Furche, welche in die Scheidewand der Blase übergeht.

Den Fall zur Gruppe der ursprünglich doppelten Blasen zu rechnen widerstrebt mir, weil offenbar die eine Hälfte allein mit Trigonum und Urethra in Verbindung steht und der Urin der anderen Hälfte mit in sie fliessen muss. Ein Unterschied von den sonstigen Fällen liegt nur darin, dass die Oeffnung so tief an der Spitze des Trigonum liegt. Immerhin ist Caput gallinaginis offenbar einfach. Vergl. p. 207.

Ljunggren[4]). 12jähriger Knabe, hatte seit 3 Jahren Anfälle von

---

[1]) Péan, Earethr der hôpitaux. 1895. 63. Vessie et cerétre surnummé raires. Ref. n. Centralbl. f. Chir. 1895.

[2]) Strauss, Ueber einen Fall von dreifacher Harnblase. Centralbl. f. Chirurgie.

[3]) Füth, Centralbl. f. Gyn. 1877.

[4]) C. A. Ljunggren, Oefvertalig urinblåsa med urinretention. Nordiskt medicinskt Arkiv. 1897. 9.

Schmerzen im Abdomen, die zunahmen und häufig von Erbrechen begleitet waren. Während der Anfälle war elastischer, kindskopfgrosser Tumor in der Blasengegend fühlbar. Katheterismus der Blase hatte keinen Einfluss auf den Tumor. Keine Phimose. Laparotomie. Hinter der Blase erhebt sich ein bis zum Nabel reichender fluctuirender Tumor. Die Blase liegt in normaler Grösse vor ihm. Tumor wird incidirt, worauf Urin ausfliesst. Die Wand besteht aus Serosa, Muscularis, Mucosa. Annähen an die Bauchwand. Es ensteht Urinfistel, welche ebensoviel entleert, als aus der Urethra fliesst. Communication mit der Blase wird bei Anfüllung mit gefärbter Flüssigkeit nicht gefunden. Nach einiger Zeit wird eine Anastomose zwischen den beiden Blasen angelegt. Nach Anlegung einer doppelten seroserösen Nahtreihe wird zwischen derselben die Wunde durchtrennt und vernäht. Hierbei wird constatirt, dass der linke Ureter in den hinteren unteren seitlichen Theil der hinteren Blase mündete und in einen blinden Trichter hinter der Blase sich verlängerte. Die Blasenfistel wurde geschlossen und Patient genas.

L. nimmt an, dass die Blase in eine vordere und hintere Partie getrennt war. Er hält es auch für möglich, dass die hintere Blase aus persistirenden Theilen der Müller'schen Gänge sich bildete und citirt dafür aus der Literatur Fälle, in welchen der normaler Weise kleine Sinus prostaticus zu einem grösseren Sack hinter der Blase sich ausdehnte. Es wird die hintere „Blase" zuerst nach aussen gemündet sein, dann aber mit der Entwicklung der Prostata sich abgeknickt haben.

Ich halte es nicht für nothwendig, auf diesen Modus der Entwicklung zu greifen. Sicher nicht aufgeklärt ist an dem Fall die Frage der Ausmündung, denn entweder war die Verlegung derselben nur zeitweilig, dann hätte man doch vorübergehend stärkere Urinentleerungen und auch Urindrang beobachten müssen, oder sie wurde complet, dann ist es unwahrscheintich, dass die Blasenfüllung, die ja schon nach wenigen Tagen ad maximum gestiegen sein muss, 3 Jahre anhielt und dabei die Nierensecretion unbetheiligt blieb.

Aber diese Schwierigkeit bleibt natürlich jeder Erklärung.

Es ist denkbar das Vorhandensein zweier Blasen, von denen eine sich nach hinten verlagerte und dadurch an ihrem Eingang derartig abgeknickt wurde, dass man denselben bei der Operation nicht finden konnte, oder, was noch näher liegt, das von einem besonders grossen, als Divertikel angelegten Blasentheil dessen Hals sich auszog und abknickte.

Angebliche Fälle, welche ungenau beschrieben sind, oder mir nicht zugängig waren.

Testa[1]), Blase innen durch Wand getheilt. Jede Hälfte mit einem Harnleiter.

Sömmering[2]), „2 Harnblasen".

Karpinsky[3]), Mittlere, vom Grund bis gegen die Harnröhre verlaufende, unten unvollkommene Wand.

[1]) cit. nach Schwarz.
[2]) cit. nach Schwarz.
[3]) cit. nach Schwarz.

Meckel [1]) erwähnt gelegentlich einen Fötus, dessen durch eine hervorragende Falte in zwei mit einander communicirende Säcke getheilte Harnblase fast den ganzen Unterleib einnahm.

Scanzoni[2]), Frau, Blase durch Zwischenwand in zwei Hälften getheilt.

Schneider [3]), Neugeborenes Kind ohne Anal- und Penisöffnung. In der Raphe scroti Oeffnung, aus der Urin floss. Hodensack getheilt, Sondiren des Glans lässt Urin im Strahl fliessen. Anusverschluss incidirt. Tod nach 7 Tagen (Blutabgang aus dem After) an Peritonitis und Phlebitis der Nabelgefässe.

Harnblase glich starkem Muskel und wurde durch fleischige Scheidewand in zwei Theile getheilt. Rechte Höhle hatte derbere Muskelportionen, ist kleiner als linke, besitzt Blasenschleimhaut. Linke Kammer ohne solche Haut, mit Blut gefüllt, aus ihr entspringt ein Canal, welcher an der linken Mastdarmseite herabsteigt und in ihm endigt.

Routier, Malformation congénital de la vessie. V. à trois loges. Soc. de Chir. de Paris. 1898. 30. (2 Divertikel, seitlich neben ihnen die Ureteren.

Piqué et Cruveilhier, J. Bull. de la soc. anat. de Paris. 1846. 110. Cit. n. Volpe.

Sangalli, Anomale conformazione e posizione di tutti gli org. genitali dell' uomo con parvenza di due peni. Gazz. med. Lombarda. cit. n. Volpe.

Anhang.

Fürst [4]) sah eine einfache Blase mit 2 Harnröhren. Letztere lagen quer vor einander, durch ein feines Septum, das von links nach rechts zieht, getrennt. Nachher wird das Septum breiter und schliesslich liegen die Harnröhren im Vestibulum neben einander, die linke genau median, die andere engere rechts davon.

---

[1]) Meckel, Reil's Archiv Bd. 6.
[2]) Scantoni, cit. nach Schwarz.
[3]) Schneider, Sieboldts Journal. Bd. 7. 470.
[4]) Fürst, Doppelmissbildungen weiblicher Harnwege. Arch. f. Gynäk. 1876. X.

X.

Ueber die Catgutnaht bei frischer und bei veralteter Patellafractur.[1]

Von

Dr. Riedel

in Jena.

(Mit 1 Figur im Text.)

Die Behandlung des Kniescheibenbruches wird Gegenstand der Debatte bleiben, bis das Problem: „solide Verheilung der Fragmente, ohne dass der Verletzte in irgend welche Gefahr kommt", glücklich gelöst ist. Dass dieses Ziel bei reinen Querbrüchen im mittleren Theile der Kniescheibe, bei wenig Diastase der Fragmente lediglich durch Heftpflaster- oder Extensionsverbände erreicht werden kann, das ist nicht zu bezweifeln, immerhin dauert es auch unter den günstigsten Verhältnissen sehr lange, bis solide Verheilung der Bruchstücke erzielt ist. Ganz anders liegt die Sache beim Querbruche tief unten, dicht oberhalb des Apex patellae; in Folge dieses Bruches retrahirt sich der gesammte Quadriceps mit dem oberen Fragmente nach oben, es entsteht meist eine gewaltige Diastase, und Patient ist völlig ausser Stande, den Unterschenkel zu heben, weil der gesammte Extensionsapparat ausser Thätigkeit gesetzt ist, während er bei Brüchen höher oben wenigstens noch partiell functionirt, weil sich die unteren Fasern des Vastus medialis am Seitenrande der Patella ansetzen. Querbrüche hoch oben stören deshalb bekanntlich den Gang sehr wenig, auch wenn die Diastase sehr erheblich ist. Ich kannte einen Bummler mit einer

[1] Vorgetragen am 2. Sitzungstage des XXXIII. Congresses der Deutschen Gesellschaft für Chirurgie zu Berlin, 7. April 1904.

solchen Fractur; er hatte 6 cm Diastase, lief aber so schnell, dass die Polizei selten seiner habhaft wurde.

Diese Fracturen dürften also selten Gegenstand eines operativen Eingriffes sein; ebenso wird man wohl die meisten Fracturen im mittleren Theile der Patella, wenn der Bruchspalt wenig klafft, mit Verbänden behandeln können, dagegen bedarf der Querbruch tief unten entschieden eines energischeren Verfahrens, und manche Chirurgen werden sich heute kaum scheuen, das Gelenk quer aufzuschneiden und die Bruchstücke der Patella mit Silberdraht zu vernähen; bei weit klaffenden Querbrüchen in der Mitte der Patella operiren sie gleichfalls.

Ich habe diese Operation nie gemacht und werde sie nie machen, weil ich 1. einen Querschnitt über das Gelenk oder einen Längsschnitt über die Patella (v. Bergmann) nicht für günstig halte bei Kranken, die später ihr Kniegelenk ausgiebig gebrauchen, also auch spitzwinklig beugen resp. auf den Knien rutschen sollen; sie werden durch quer oder längs verlaufende Narben oft genug belästigt werden, wenn diese Narben breit und wulstig sich gestalten, was man ja ante operationiem nie wissen kann. Verfolgt die Operation das Ziel: „Heilung in — gerad — steifer Stellung des Beines“ wie die Resectio genu, so ist der Querschnitt über die Patella resp. über das Gelenk indicirt; erstrebt man ein normal functionirendes Gelenk, so sind meiner Ansicht nach lediglich Seitenschnitte erlaubt, worauf ich unten zurückkomme.

2. Ich würde nie einen Fremdkörper, Seide oder Silberdraht, in nächster Nähe eines Gelenkes oder im Gelenke selbst liegen lassen.

Jeder Fremdkörper kann gelegentlich Ausgangspunkt einer Entzündung werden, und welchen Charakter diese Entzündung annimmt, das kann man nie vorher genau wissen; auch ein Gichtgelenk vereitert gelegentlich ganz acut, obwohl die Urate aseptisch sind.

Ich gehe nicht weiter auf andere Operationsmethoden (Naht mit nachträglicher Entfernung der Silberdrähte, periarticuläre Naht mit Seide oder Draht etc.) ein, sie führen alle, wenigstens vorübergehend, zur Einverleibung nicht resorbirbarer Fremdkörper, die unzweifelhaft Schaden thun können.

Mein Ideal war und ist noch heute: Vereinigung der Bruch-

stücke durch subcutane Naht mit resorbirbarem Material, also mit Catgut. Diese Methode lässt sich durchführen bei Anwendung von minimalen Längsschnitten, die keine störenden Narben hinterlassen; sie ist vollständig sicher, falls das Catgut ganz steril ist; sie bietet nur die Gefahr der Narkose, und auch diese wäre eventuell zu vermeiden; man könnte mit localer Anästhesie auskommen. Es ist lange her, dass ich diese Naht zum ersten Male gemacht habe.

1. Josef Neuss, 55 Jahre alt, aufgenommen 14. 6. 1883. Gestern Querbruch im unteren Theile der Patella; sehr weite Diastase der Bruchstücke; unteres Fragment sehr klein; ziemlich starker Bluterguss.

15. 6. Catgutnaht hinter und vor der Patella. Fragmente lassen sich ausserordentlich leicht an einander bringen. Gypsverband.

4. 7. Reactionsloser Verlauf.

1. 10. Beweglichkeit im Knie im ∢ von etwa 35°. Die Knochenenden sind noch etwas gegen einander verschiebbar.

12. 12. Knie bis zum ∢ von 75° beweglich; Fragmente fest. Pat. entlassen. Derselbe stellte sich im nächsten Jahre mit ganz beweglichem Gelenke wiederholt vor.

Es war eigentlich garnicht meine Absicht, den Kranken zu operiren; ich versuchte in altgewohnter Weise, das obere Fragment nach abwärts zu drängen und durch Heftpflasterstreifen zu fixiren. Alle Mühe war umsonst, der Quadriceps gab nicht nach; nun versuchte ich es in Narkose, wieder ohne Erfolg. Da beschloss ich die Naht; eine grosse mit Catgut armirte Nadel wurde oberhalb der Patella, nach kleinem Längsschnitte daselbst, eingestochen, durch das Gelenk und durch das Ligam. pat. hindurch zur Haut hinausgeführt; von dort wurde sie, nachdem die Ausstichswunde in der Längsrichtung des Beines etwas durch Schnitt verlängert war, vor den Fragmenten vorbeigeführt und an der Einstichsstelle ausgestossen. Beim Knüpfen der Faden ergab sich, dass das obere Fragment jetzt spielend leicht ohne jeden Widerstand nachgab. Die Heilung erfolgte ohne jede Reaction, doch liess ich den festen Verband viel zu lange liegen aus Furcht, dass die Fragmente nicht genügend mit einander vereinigt seien. Dadurch kam es zu einer erheblichen Versteifung des Kniegelenkes, die erst nach verhältnissmässig langer Zeit wich. Das Endresultat war aber ein ganz ausgezeichnetes.

Wenn ich trotzdem das Verfahren nicht weiter anwandte, so

geschah das deshalb, weil ich Verdacht schöpfte gegen das auf chemischem Wege sterilisirte Catgut, besonders dickes Catgut lässt sich auf chemischem Wege bestimmt nicht immer frei von Infectionsträgern machen; man ist mehr oder weniger vom Zufalle abhängig, und gerade dickes Catgut braucht man für die Patellanaht.

Ich habe also viele Jahre lang entweder die paraarticuläre Seidennaht nach Volkmann gemacht oder ganz in alter Weise conservativ behandelt. Die Resultate waren je nach der Höhe der Bruchlinie bald gut bald weniger gut, bald recht schlecht, sodass ich endlich bei einem ganz besonders ungünstigen Falle das alte Verfahren wieder aufnahm.

2. Reinhold Vogel, 28 Jahre alt, aufgenommen 23. 1., entlassen 12. 4. 01. Patient, semidemens, will am 20. 12. 00 morgens einen Hufschlag gegen das linke Knie bekommen haben; er konnte noch nach Hause gehen, musste aber bis zum 7. 1. im Bette liegen. Am 12. 1. wollte er auf Arbeit gehen, will aber nach 200 Schritt umgefallen sein und starke Schmerzen am Kniegelenke verspürt haben; das Kniegelenk schwoll stark an. Erst 11 Tage später wurde er in die Klinik geliefert. Befund: Querbruch in der Mitte der Patella. 4 cm Diastase; Patient vermag das Bein zu heben und kurze Zeit völlig gestreckt elevirt zu halten, dann fällt es jedoch schnell herunter; Gehen unmöglich.

Naht mit gestielter Nadel (s. u.). Reactionsloser Verlauf, nur in den ersten 24 Stunden lebhafte Schmerzen. 7. 3. Verband entfernt; Pat. vermag das Bein in gestreckter Stellung zu erheben; steht alsbald auf. Mitte April entlassen. Befund: Umfang des Beines über die Mitte der Patella gemessen links = 48, rechts = 44 cm. Länge der Patella links = 7, rechts = 5 cm. Unteres Fragment fast unbeweglich auf dem Femur fixirt, oberes von demselben durch einen $^1/_2$ cm breiten Spalt getrennt, etwas seitlich verschiebbar, aber doch mit dem unteren Fragmente fest vereinigt.

Active Flexion bis zum ∢ von 160° möglich (also nur 20°).

Befund am 27. 3. 04: Umfang des Oberschenkels 15 cm oberhalb des Gelenkspaltes links = 31, rechts = 34, des Unterschenkels 15 cm unterhalb des Gelenkspaltes links = 38,5, rechts = 39,5 cm. Oberes und unteres Fragment durch eine 1 cm breite meist knöcherne Narbe miteinander vereinigt; Fragmente gegeneinander etwas, gegen das unterliegende Femur völlig verschiebbar. Knie lässt sich bis zum ∢ von 45°, also in toto um 135° beugen, fast, aber nicht ganz strecken. Unteres Ende des Unterschenkels und Fuss geschwollen; oberhalb des Mall int. ein fünfmarkstückgrosses Geschwür; 2 kleine Geschwüre oberhalb des Mall int.

Bevor ich diesen Befund kennen lernte, wurde ein dritter Kranker operirt.

3. Albert Neubeck, 34 Jahre, aufgenommen 17. 2., entlassen 5. 4. 03. Der kräftige Mann rutschte gestern bei Glatteis aus und schlug mit gebeugtem Knie gegen eine Eisenbahnschiene; er konnte nicht wieder aufstehen.

Befund: Reehtes Knie geschwollen; Patella in der Mitte quer gebrochen; 2 cm Diastase. Naht mit je 2 dünneren Catgutfäden.

18. 3. Bruchenden bindegewebig aber fest verheilt; Patella gegen Femur gut verschieblich, Bein kann in gestreckter Stellung gehalten werden.

5. 4. Patella beweglich, Streckung vollständig, Beugung soll noch nicht geübt werden, ist aber etwas möglich. Pat. geht bald wieder seinen Geschäften nach.

Befund: 6. 4. 04. Fragmente noch etwas gegen einander verschiebbar, weil schmale bindegewebige Narbe besteht. Patient beugt und streckt sein Bein im Kniegelenke in völlig normaler Weise, hinkt auf dem rechten Beine u. s. w., gebraucht sein rechtes Bein genau so, wie das linke. Röntgenaufnahme ergiebt, dass Fragmente nicht knöchern, sondern durch eine 1 mm dicke Bindegewebsnarbe vereinigt sind. Trotzdem ist die Function des Kniegelenkes eine ganz tadellose.

Dieser Kranke wurde mit zwei etwas dünneren Catgutnähten behandelt; sie genügten nicht, um die Fragmente fest an einander zu bringen; ich wollte aber nicht zum zweiten Male in das Gelenk eingehen mit dickeren Fäden.

Letzteren traue ich auch heute noch nicht, obwohl wir jetzt Dank Elsberg ja endlich ein fast sicheres Verfahren für die Sterilisation von Catgut haben. Dünnes Catgut wenigstens lässt sich durch Kochen in schwefelsaurem Ammonium ganz sicher sterilisiren, dickes für gewöhnlich auch, zuweilen aber auch nicht, wie zahlreiche hier von Dr. Grohé angestellte Züchtungsversuche gezeigt haben. Liefert der Fabrikant schlechtes, wahrscheinlich von in Zersetzung begriffenen Thieren stammendes Catgut, so nützt selbst halbstündiges Kochen in schwefelsaurem Ammonium nicht, die Züchtung ergiebt Bacillen. Ich unterwerfe deshalb von jeder neuen Serie von Catgut, die nach Elsberg sterilisirt wird, zahlreiche Proben der Züchtung, ehe ich das Material gebrauche. Von Sterilisation auf chemischem Wege bin ich vollständig zurückgekommen; sie ist besonders für dickes Catgut ganz unbrauchbar.

Mit dickem, sterilem Material muss jede Patellanaht gelingen; etwaige interponirte Weichtheile dürften kaum ein Hinderniss abgeben. Die Heilung erfolgt so schnell, dass es zu keiner störenden Verwachsung der Patellafragmente mit dem unterliegenden Femur kommt, worin ich den Hauptnachtheil der conservativen Behandlung sehe; ein Bein kann im Kniegelenke nicht bewegt werden, wenn die Patella mit dem Femur verwachsen ist, das liegt auf der Hand.

Die Technik ist einfach genug; sie entspricht dem von

Barker[1]) 1892 angegebenen Verfahren nicht; dieser näht mit Seide oder mit Draht, versenkte diese Fremdkörper; er sticht unten ein und knüpft unten. Ich nehme Catgut, steche oben ein nnd knüpfe auch daselbst, weil ich das Lig. patellae nicht mit Knoten belasten will.

Zur Operation gehören zwei gestielte Nadeln, eine flacher und eine stärker gebogene [vergl. Skizze][2]).

Letztere wird nach kleinem Längsschnitte (1 cm lang) oberhalb der Patella eingestochen und hinter die Fragmente durchgeführt; sie tritt dicht unter der Patella durch das Lig. patellae und dann durch die Haut; die Ausstichstelle wird durch 1 cm langen Schnitt in der Längsrichtung erweitert. Sodann wird die Nadel mit einem langen starken Catgutfaden armirt und zurückgezogen; unten schauen die beiden Fadenenden zur Wunde heraus. Nun sticht man wieder von oben die flachere Nadel ein, führt sie vor der Kniescheibe vorbei zur unteren Wunde heraus; dort empfängt die Nadel die beiden lang gelassenen Fadenenden entweder gleichzeitig oder nacheinander (sodass man also zweimal von oben durchstechen muss), bringt dieselben nach oben, sodass jetzt oben geknüpft werden kann (je zwei Fäden, zwei vor, zwei hinter der Patella liegend). Durch Anziehen der Fäden (chirurgischer Knoten) lässt sich das obere Fragment leicht nach abwärts und mit dem unteren in Contact bringen. Nachdem noch 4 bis 5 Knoten auf den ersten aufgesetzt sind, was bei Elsberg'schem Catgut immer nöthig ist, werden die Fadenenden kurz abgeschnitten und versenkt. Vernähung der kleinen Hautwunden ist nicht nöthig. Aseptischer Verband. Seitenschiene.

Nach 4 Wochen wird der Verband entfernt; Patient beginnt, während der Quadriceps massirt wird, zuerst im Bette leichte Flexionsbewegungen zu machen, verlässt nach weiteren 8—14 Tagen das Bett und geht umher, immer intensiver sein Kniegelenk beugend, bis volle Beugung erreicht ist.

---

[1]) Centralbl. f. Chirurgie. No. 28. 1892.
[2]) Um die Hälfte verkleinert.

Wer nur chemisch präparirtes Catgut hat, der thut gut, multiple feinere Fäden zu nehmen, weil nur diese aseptisch sind.

Das Verfahren passt natürlich nur für frische Fälle; sind mehrere Wochen nach der Verletzung vergangen, so gelingt die Coaptation der Fragmente natürlich weniger gut. Das beweist Fall II, der wohl erst — ganz sichere Angabe konnte der geistesschwache Patient überhaupt nicht machen — 5 Wochen nach der Fractur operirt wurde. Der Spalt zwischen den Fragmenten war nach Abnahme des ersten Verbandes $^1/_2$ cm breit. Im Laufe der Zeit ist derselbe noch breiter geworden bei ganz beweglichem Kniegelenke. Natürlich ist diese Verbreiterung des Spaltes durch die immer stärkere Beugung des Gelenkes verursacht, aber sie wäre wohl nicht so erheblich geworden, wenn Patient nicht semidemens wäre. Bei derartigen Individuen, die auffallend häufig in Thüringen vorkommen, heilen Fracturen durchweg schlecht; die Verletzten neigen zu Oedemen und Ulcerationen, die ja auch bei unserem Kranken sich eingestellt haben. Die Function des Kniegelenkes ist trotz des breiten, übrigens zum grössten Theile durch Knochen ausgefüllten Spaltes zwischen den Fragmenten eine fast tadellose.

Ich würde diese 3 Fälle von Catgutnaht bei frischer Patellafractur nicht publicirt haben, wenn mir nicht zwei weitere günstige Resultate von Catgutnaht bei veralteter Patellafractur zur Disposition ständen; zu ihnen kommt ein dritter, neuerdings Operirter hinzu, der aber noch unter dem ersten Verbande liegt nach bisher reactionslosem Verlaufe.

Veraltete Patellafracturen lassen sich selbstverständlich nicht mit subcutaner Naht behandeln; man muss einschneiden, aber diese Schnitte sollten, wie oben angegeben, nur beiderseits neben die Patella fallen, um möglichst günstige Narben zu erzielen. Das Verfahren ist ja etwas mühsam; man muss von den beiden Seitenschnitten aus zunächst die Haut von der vorderen Fläche der Patella, sodann die Fragmente vom Femur ablösen, nachdem das zwischen den Bruchstücken entstandene Narbengewebe entfernt ist, weiterhin die Bruchflächen der Patella mittelst Stichsäge anfrischen, alles dieses von den Seitenschnitten aus; das macht aber doch nichts, lässt sich glatt durchführen ohne besonders grossen Zeitverlust. Ich lege ausserordentlich grosses Gewicht darauf, dass

die Narben seitlich neben der Patella liegen, entferne deshalb jede Bursa praepatellaris, auch wenn sie noch so stark entzündet ist, durch bogenförmigen Seitenschnitt, nachdem ich mich wiederholt davon überzeugt habe, dass der alte Längsschnitt über die Mitte der Patella ganz ausserordentlich ungünstige, zu immer wiederholtem Aufbruche disponirende Narben hinterlässt. Gegenüber dem Seitenschnitte wird auf der anderen Seite der Patella ein Knopfloch zur Drainage des restirenden Hautsackes gestochen; dadurch zwingt man selbst die allerintensivste Phlegmone, wenn die Bursa in toto entfernt ist, was bei jeder Bursitis geschehen muss.

Aehnlich gute Narben kann ein wegen veralteter Patellafractur Operirter verlangen; ich gebe aber zu, dass ich erst relativ günstige Fälle mit geringer Diastase in Behandlung gehabt habe. Die beiden abgelaufenen Fälle waren folgende:

a) Frau Emilie L., 51 Jahre alt. Aufgen 5. 9. 01, entl. 24. 11. 01.

Im Januar 1900 Fall auf flacher Erde; linkes Bein gerieth in Beugestellung, querer Bruch der Patella. Heftpflasterverband, Bruch anscheinend geheilt. Kurze Zeit nach Abnahme des Verbandes fühlte Pat. bei Bewegungen des Beines plötzlich heftige Schmerzen in der alten Bruchstelle; die Fragmente entfernten sich 2 cm von einander.

Befund: Linkes Bein abgemagert, Kniegelenk steht im ∢ von 150°, lässt sich nicht weiter beugen; passiv lässt es sich vollständig strecken, activ gelingt nicht der geringste Versuch der Streckung; Gehen nur mittelst Krücken möglich. Bruchlinie im unteren Drittel der Patella klafft 2 cm weit.

17. 9. 01. Beiderseits Längsschnitte.

Oberes Fragment mit Femur verwachsen, unteres halbmondförmig, nicht verwachsen. Exstirpation der zwischen den Fragmenten gelegenen Bindegewebsmassen. Anfrischung mittelst Stichsäge, drei Catgutnähte stärksten Calibers bringen durch sehr energischen Zug die Bruchstücke fest aneinander. Gelenkkapsel und Muscularis mit Catgut vernäht, Hautwunde offen.

Reactionsloser Verlauf. 31. 10. Verband entfernt, Patella fest geheilt. Pat. hält activ das Bein in gestreckter Stellung. Geh-Verband.

Laut Bericht des behandelnden Arztes Herrn Dr. Michael-Ilmenau war der Befund am 15. 2. 04 folgender:

1. Die Bruchstücke der Kniescheibe sind fest mit einander verheilt, lassen sich nicht gegen einander verschieben.

2. Die seitlichen Narben sind $^3/_4$—1 cm breit.

3. Das Bein kann vollständig gestreckt und bis zum ∢ von 45° gebeugt werden.

4. Frau L. ist den ganzen Tag im Haushalte beschäftigt und macht ohne Mühe Wege von 10 km Länge.

b) Christian Baumann, 40 Jahre alt. Aufgen. 29. 8. 03, entl. 28. 11. 03. Am 31. 12. 02 nach Sturz aufs Knie Fractura patellae dextrae, Schienenverband, nach 10 Wochen keine Heilung.

Befund: Oberschenkel rechts etwas atrophisch. Fractura patellae mehr im oberen Theile, 3 cm Diastase. Bein kann gehoben und gestreckt werden, Beugung mangelhaft. Unbeholfener Gang möglich.

7. 9. 03. Operation wie oben. Am oberen Fragmente ist der Gelenkknorpel ziemlich weit dorsalwärts gewuchert auf die Bruchfläche hinauf, sonst überall derbe, mit Knorpelinseln durchsetzte Bindegewebsmassen zwischen den Fragmenten, das untere stark verbreitert.

20. 10. Fragmente noch etwas verschiebbar gegen einander.

12. 11. Fragmente fest, Beweglichkeit im Knie beschränkt, Patient steht auf.

28. 11. Beweglichkeit bis zum ∢ von 120°, Bein schwillt noch etwas beim Gehen, entlassen.

Befund: 27. 3. 04. Röntgenaufnahme ergiebt knöcherne Vereinigung der Fragmente. Streckung des Knies bis 180°, Beugung bis 80°, d. h. also über den R. ∢ hinaus möglich.

Bei Bewegungen leichtes Knarren der Patella, desgleichen beim Hin- und Herschieben derselben. Rechter Unterschenkel noch 2 cm schwächer im Umfange, als der linke. Gehen ungestört.

Zur Vereinigung der Fragmente ist ausserordentlich starkes Catgut nöthig; dementsprechend sind sehr derbe, ausschliesslich für diesen Zweck angefertigte, stark gekrümmte Nadeln[1]) zu verwenden; sie werden, während die Hautbrücke nach vorne abgehoben wird, zunächst oberhalb des oberen Fragmentes (Mitte) eingestochen und unten durch das Lig. patellae hindurch geführt. Die doppelten Catgutfäden müssen mit grosser Kraft zusammengeholt und dann auf dem Dorsum des unteren Fragmentes geknotet werden. Zwei Fäden genügen nicht; links und rechts von denselben werden neue Doppelfäden applicirt, scharf angezogen und geknotet. Dadurch bringt man die angefrischten Patellabruchstücke dicht aneinander, sodass knöcherne Heilung vom Dorsum[2]) her erfolgen kann.

Die Hautbrücke legt sich auf die drei grossen Catgutknoten; letztere prominiren stark; ich habe deshalb bisher nicht gewagt, die seitlich durch die Haut geführten Schnitte zu vernähen; der Brückenlappen würde gar zu stark gegen die Catgutknoten angedrückt werden; genäht wurde mit Catgut der Schnitt in die Ge-

[1]) Die Instrumentenmacher Füllenbach und Schultes hierselbst liefern diese sowie die gestielten Nadeln.

[2]) Vergl. Centralbl. für Chirurgie. 1880. S. 53.

lenkkapsel resp. die Muskelwunde, die Hautwunden blieben offen; sie heilen per granulationem, sodass relativ breite Narben entstehen. Sollten dieselben irgendwie stören, so könnte man sie leicht in späterer Zeit exstirpiren und die Hauträndер vernähen.

Jedenfalls wird die Operation dadurch, dass man die Hautwunden offen lässt, vollständig gefahrlos — steriles Catgut vorausgesetzt; sie hinterlässt keine bedenklichen Fremdkörper in der Patella, sondern schafft ganz normale Verhältnisse. Ich glaube, dass man mittelst dieses Verfahrens auch breit klaffende veraltete Patellafracturen heilen könnte, wenn man ante operationem einige Wochen lang das obere Fragment durch Extensionsverband nach Bardenheuer nach abwärts zu schieben suchte und gleichzeitig den Quadriceps ausgiebig klopfte und massirte. Selbstverständlich müsste das obere Fragment, wenn es an der vorderen Fläche des Femur adhaerent wäre, erst subcutan eventl. mittelst Meissels gelöst werden.

Druck von L. Schumacher in Berlin N. 24.

XI.

Aus der Königl. chir. Klinik (Excellenz von Bergmann).

Zur Pathologie und Therapie des Magenvolvulus.[1]

Von

Privatdocent Dr. M. Borchardt,

Assistent der Klinik.

(Hierzu Tafel IV und V und 2 Figuren im Text.)

Ein 44jähriger hagerer Mann erkrankte am 22. 9. 03 mit heftigen Schmerzen im Leib, die am folgenden Tage so zunahmen, dass er seine Arbeit aufgeben musste.

An ein Trauma, auf dessen Einzelheiten ich noch zurückkommen werde, hatten sich die ersten Beschwerden angeschlossen; am Tage nach ihrem Einsetzen erfolgte auf Eingiessung noch etwas Stuhl, seitdem aber bestand totale Stuhl- und Windverhaltung.

Nur 1 Mal war Erbrechen erfolgt.

Bei der Aufnahme am 24. 9. 03 constatirte ich als wesentlichen Befund eine starke, halbkugelförmige Auftreibung des Epigastriums und des linken Hypochondriums mit deutlicher Eversion des linken Rippenbogens.

Die Auftreibung reicht herab (s. Fig. 1) bis etwas unter den Nabel, und grenzt sich nach unten in einer Bogenlinie mit abwärts gerichteter Convexität ab; die stärkste Prominenz liegt zwischen Nabel und Rippenbogen. Eingesunken sind dagegen die Seitenparthien des Leibes; über ihren abhängigen Theilen findet sich gedämpfter Percussionsschall, der nach vorn und zur Mitte hin allmählich in normalen Darmschall übergeht.

---

[1]) Im Auszug vorgetragen am 3. Sitzungstage des XXXIII. Congresses der Deutschen Gesellschaft für Chirurgie zu Berlin, 8. April 1904.

Mit diesem steht in auffallendem Constrast der abnorm tiefe, sonore Schall über der vorgetriebenen Region des Leibes. Diese fühlt sich an, wie ein gespannter Ballon, sie ist schon bei leiser Palpation empfindlich und gleicht in seiner Form und Lage durchaus einem ektatischen Magen!

Neben den Veränderungen am Abdomen constatirte ich eine starke systolische Erschütterung des Thorax, vornehmlich der linken Brustseite, Verbreiterung der Herzdämpfung um 2 cm über

Fig. 1.

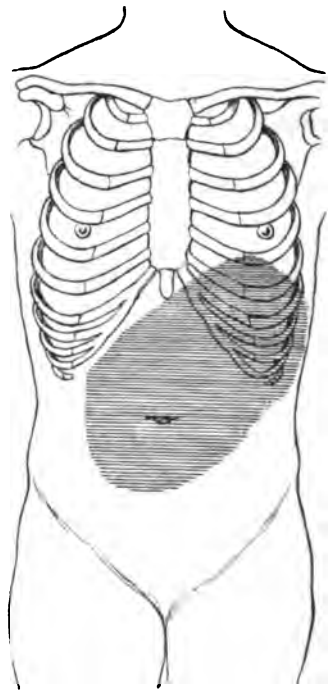

den rechten Sternalrand, nach links um ebenso viel über die Mammillarlinie, Dämpfung auf dem ganzen Sternum, systolisches Schwirren über dem Herzen und Fehlen des Pulses in beiden Radialarterien. In beiden Femorales dagegen war deutlicher, allerdings kleiner Pulsschlag — dem Collaps des Patienten entsprechend — vorhanden.

Mit Rücksicht auf die starke systolische Erschütterung des Thorax, die Dämpfung auf dem Sternum, das

systolische Geräusch am Herzen, das Fehlen des Radialpulses bei vorhandenem Femoralpuls stellte ich die Diagnose auf Aortenaneurysma, und nahm weiter an, dass dasselbe durch Verschluss der Magengefässe zu einer acuten Magenektasie und zu Ileus-Symptomen geführt habe.

Mir schwebten dabei die Erscheinungen vor, die nach Verschluss der Mesenterialgefässe auftreten.

Zur Sicherung der Diagnose und als therapeutischen Versuch führte ich eine Sonde in den Oesophagus ein. Zu meinem Erstaunen entleerte sich nichts! Der Magen schien leer, und so wurde ich in meiner Auffassung schwankend.

Allerdings wusste ich, dass die Sondenuntersuchung auch bei acuter Magenektasie nicht immer eindeutige Resultate giebt.

Aber ich hielt nun doch eine innere Darmeinklemmung oder einen Verschluss der Meseraica für möglich.

Sofort wurde zur Laparotomie geschritten, und durch Schnitt in der Mittellinie vom Proc. ensiformis bis unter den Nabel die Bauchhöhle eröffnet.

Nun zeigte sich, dass die Auftreibung in der That bedingt war durch den stark erweiterten Magen, der sich in schräger Verticalstellung befand, und blauroth verfärbt war.

Auf's Aeusserste war die Wand des Magens gespannt, seine Gefässe prall injicirt, die Zwerchfellskuppe weit emporgedrängt! In den Seitenwänden des Abdomens und im kleinen Becken lag ca. $^1/_2$ Liter Blut.

Woher das Blut stammte, war zunächst nicht zu eruiren; nur aus der Magenwand, und zwar dem pylorischen Theil entsprechend, blutete es ziemlich lebhaft.

Beim weiteren Suchen nach der eigentlichen Quelle der Hämorrhagie, entsteht trotz aller Vorsicht in der weit zurückgelagerten Milz ein kleiner Riss, aus dem eine geradezu foudroyante Blutung nach mehrfachen erfolglosen Unterbindungen und Umstechungen mich zwang, das Organ nach Massenligaturen am Stil zu exstirpiren.

Ich versuchte den Magen zu verschieben, aber vergebens. Unbeweglich, wie eingemauert, lag er in der Zwerchfellskuppe fest.

Deshalb wurde schnell ein Querschnitt parallel zum linken Rippenbogen durch die Bauchwand ausgeführt, der Patient auf die linke Seite gelagert, und der Magen nach sorgfältiger Tamponade der Umgebung incidirt.

Unter zischendem Geräusch entleerte sich viel Gas, der Magen sank zusammen!

Von einer Dauerfistel versprach ich mir für den Kranken keinen Nutzen, und so schloss ich die Incisionswunde durch mehrfache Etagennaht.

Die vorwiegend parenchymatöse Blutung aus der Magenwand war trotz mehrfacher Umstechungen nicht vollkommen gestillt, und so wurde nach der üblichen Toilette der Bauchhöhle eine ausgiebige Tamponade der linken Zwerchfellskuppe, der mit Blut gefüllten Bursa omentalis und der Magenwand vorgenommen, und die Bauchwunden bis auf die Tamponöffnungen geschlossen.

Das Resultat der Operation war höchst unbefriedigend, die Quelle der Blutung nicht gefunden.

Aber ich befand mich auch nach der Operation in dem Glauben, dass meine ursprüngliche Annahme und Erklärung der Erscheinungen richtig gewesen sei, d. h., dass es sich um eine durch Circulationsstörung bedingte acute Magenectasis handle.

Sprach doch dafür die blaurothe Verfärbung des Magens, der förmlich infarcirt aussah, und es stimmte mit dieser Auffassung die Hämorrhagie aus der Ventrikelwand, das flüssige Blut in der Bauchhöhle, uud die enorme Blutung aus einem ganz kleinen Milzriss, alles Erscheinungen, die sich am leichtesten durch Stauung erklären liessen.

Dabei bestand ja das Aortenaneurysma, sodass mir kein Grund zu einer anderen Auffassung vorhanden zu sein schien.

Nach der Operation stellte sich bald wieder der Meteorismus ein, und der Patient ging unter den Erscheinungen des mechanischen Herztodes zu Grunde.

Die Section lehrte, dass meine Combinationen falsch gewesen waren.

Zwar fand sich das diagnosticirte Aortenaneurysma, zwar bestand auch jetzt wieder eine beträchtliche Magenerweiterung, aber nicht bedingt durch Verschluss der Magengefässe, sondern hervorgerufen durch einen echten Volvulus.

Die Bauchhöhle war frei von Blut, nirgend waren peritonitische Erscheinungen.

Der Magen war sehr erweitert, in seinen verschiedenen Theilen auffallend verschieden gefärbt; der Theil, welcher sich in der Zwerchfellskuppe befand, war von blassgrauer Farbe, dagegen war die frei in der Bauchhöhle liegende Parthie dunkelblauroth verfärbt.

Die genaue Präparation zeigte, dass eine Achsendrehung vorlag, und zwar hatte sich der ganze Magen um eine annähernd horizontal liegende Achse so um 180° gedreht, dass der hintere obere Quadrant des Magens sich an der Stelle befand, wo unter normalen Verhältnissen der Pylorustheil liegt.

Man muss den nunmehr unten rechts gelegenen Theil hinter den oberen nach aufwärts schieben, um die normale Lage herzustellen.

Der infarcirte Theil war nicht, wie ich angenommen, dem Pylorus, sondern dem Fundus angehörig.

Die Cardia wurde von dem in die Länge gezogenen Pylorustheil überlagert und gekreuzt; beide waren vollkommen verschlossen.

Die Stämme der den Magen versorgenden Gefässe sind nicht thrombosirt.

Das Colon verlief unterhalb des Magens.

Sonstige Befunde ohne Belang.

Auf Grund dieser Beobachtung und den wenigen in Literatur beschriebenen (Berg, Wiesinger, Dujon und jüngst Pendl), ähnlichen Fällen lässt sich schon heute ein ziemlich klares, scharfes anatomisches und klinisches Bild der offenbar recht seltenen Achsendrehung des Magens geben, und es verlohnt das umsomehr der Mühe, als es sich um eine Affection handelt, die sich selbst überlassen, wohl fast ausnahmslos zum Tode führt, bei zeitiger und richtiger Erkenntniss dagegen in einfachster Weise erfolgreich behandelt werden kann.

Durch den unglücklichen Verlauf meines Falles war ich in der Lage, die anatomischen Verhältnisse auf das genaueste zu studiren.

Herr Dr. Frohse vom anatomischen Institut hatte die Güte, von der Leiche sofort Gipsabgüsse herzustellen, und nach ihnen sind schematisirt die der Arbeit beigegebenen Zeichnungen hergestellt.

Zum leichteren Verständniss nehmen wir die Cardia und den Pylorus als die Fusspunkte der — wenn ich so sagen darf — Magenschlinge an; halten wir diese Punkte fest, verbinden wir sie durch eine gerade Linie, halbiren diese Verbindungslinie und legen durch diesen Halbirungspunkt eine Horizontale, von einer Seite des Abdomens zur anderen, so stellt diese Horizontale etwa die Achse dar, um welche der Magen sich dreht.

De facto verläuft diese Achse allerdings nicht genau horizontal, sie läuft vielmehr von rechts oben nach links unten (rechte und linke Seite des Kranken), sie liegt auch nicht in einer Frontalebene, sondern sie verläuft von hinten rechts oben nach vorn links unten!

Fig. 2.

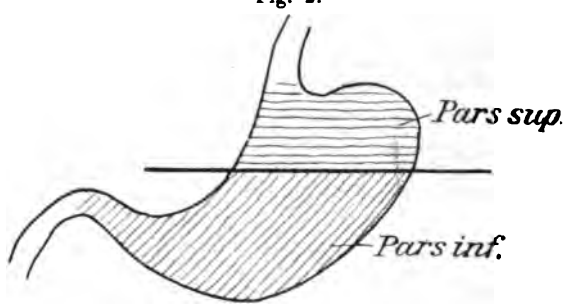

Die Drehung findet nun so statt, dass der in der Zwerchfellskuppe gelegene Theil des Fundus an der Rückwand des Abdomens nach abwärts rutscht, während die grosse Curvatur des Magens an der Vorderwand des Leibes in die Höhe steigt. Diese Phase der Bewegung ist auf Fig. 3, Tafel IV, wiedergegeben.

Immer tiefer und tiefer sinkt der Fundus herab, immer höher klettert die grosse Curvatur, bis schliesslich der ganze Magen umklappt.

Ist der Volvulus vollendet, so liegt nach eröffneter Bauchhöhle nicht die vordere, sondern die hintere Magenwand vor (s. Fig. 4, Tafel IV).

Um die Verhältnisse noch klarer und einfacher zu gestalten, sei mir gestattet, den oberhalb einer horizontalen Linie befindlichen Theil des schräg gestellten Magens als die Pars superior, den unter ihr gelegenen als die Pars inferior zu bezeichnen (s. Fig. 2).

Beide Theile, sowohl die superior, wie die inferior, haben natürlich je eine vordere und eine hintere Wand.

Nach vollendeter Achsendrehung liegt an Stelle der vorderen Wand der Pars inferior, die hintere Wand der Pars superior, und an Stelle der vorderen Wand der Pars superior liegt die hintere Wand der Pars inferior.

Es hat also eine Umdrehung um 180° stattgefunden, und diese Drehung vollzieht sich in der Bursa omentalis.

Die grosse Curvatur bildet die links von der Mittellinie gelegene Hälfte einer 8-Schlinge, deren Kreuzungspunkt mit der Kreuzung von Pylorus und Cardia zusammenfällt.

Der Pylorus verläuft schräg aufwärts über die Cardia, beide sind verschlossen (s. Fig. 5, Tafel V).

Nun kommt es begreiflicher Weise zu schweren Circulationsstörungen, und zwar sind hauptsächlich die Gebiete der Gastrica und der Gastroepiploica sinistra betroffen; in ihnen kommt es zu Stauungserscheinungen, zu Ernährungsstörungen und, wenn der Zustand lange genug bestehen bliebe, so würde gewiss Gangrän der Magenwand die nothwendige Folge der Gefässstrangulation sein.

Die nicht unerhebliche Blutung aus der Magenwand führt zu Blutansammlung im Abdomen und der Bursa omentalis.

An der Achsendrehung des Magens betheiligen sich naturgemäss die mit dem Magen verbundenen Organe, also vor Allem das Colon und die Milz.

Mit der grossen Curvatur steigt das Colon in die Höhe, es verläuft nach vollendetem Volvulus hoch oben in der Zwerchfellskuppe (Berg, Wiesinger, Dujon).

Aber es giebt noch einen zweiten Typus (mein Fall).

Das Colon betheiligt sich an der Drehung nicht! Die Achsendrehung des Magens findet in der Bursa omentalis oberhalb des Colon statt, unter maximaler Dehnung des Ligamentum gastrocolicum. Nach vollendetem Volvulus läuft dann das Colon wie normal — unter dem Magen (s. Fig. 7, Tafel V).

Ich möchte diese beiden Typen von einander unterscheiden, den ersten, den Volvulus infracolicus nennen, weil der gedrehte Magen unter dem Colon liegt, den zweiten als den Volvulus supracolicus bezeichnen, weil der gedrehte Magen über dem Colon liegt.

In beiden Fällen findet sich — und das ist für die Erkenntniss des Bildes von grösster Bedeutung — auf der vorgelagerten Magenwand eine dünne gefensterte Membran, beim Volvulus infracolicus das grosse Netz (s. Fig. 6), beim Volvulus supracolicus das ad maximum gedehnte Ligamentum gastrocolicum (Fig. 7).

Was die Milz anlangt, so wird sie weit nach hinten gezerrt und kommt etwa an den tiefsten Punkt der Bursa omentalis zu liegen; bei ihren Beziehungen zu den Magengefässen ist es leicht erklärlich, dass es auch in ihr zu Circulationsstörungen kommt, die in der schweren unstillbaren Blutung ihren Ausdruck fanden, die ich an einem ganz kleinen Milzriss erlebte.

Da in den typischen Fällen Cardia und Pylorus verschlossen sind, so wird die Ausdehnung des Magens durch die Zersetzungsgase von Stunde zu Stunde grösser.

Höchst interessant ist Wiesinger's Mittheilung, der infolge des Druckes des erweiterten Magens auf den Ductus pancreaticus oder auf die Bauchspeicheldrüse selbst, Secretionsanomalien und Fettgewebsnekrose beobachtete.

Erwähnenswerth dürfte ferner sein, dass infolge zunehmender Magenerweiterung oder auch, wenn die Achsendrehung unter grosser Vehemenz erfolgt, Zerreissung des Bandapparates, vor allem aber des grossen und kleinen Netzes, sowie des Ligamentum gastrocolicum beobachtet werden können.

Ob das Zustandekommen des Magenvolvulus an bestimmte anatomische Verhältnisse gebunden ist, das lässt sich heute bei den spärlichen Erfahrungen noch nicht mit Sicherheit sagen.

Nach meinen diesbezüglichen Leichenversuchen aber glaube ich zu der Annahme berechtigt zu sein, dass eine gewisse Schlaffheit der Aufhängebänder des Magens, der Flexura coli sin. und der Milz Vorbedingung für das Zustandekommen der Drehung ist; denn es gelang mir in einer Reihe von Fällen erst dann den Volvulus zu erzeugen, wenn diese Bänder oder wenigstens ein Theil derselben durchschnitten waren.

Als prädisponirendes Moment wird ferner eine abnorm lange Magenschlinge, d. h. ein ektatischer Magen, anzusehen sein, und ich habe Grund zu der Annahme, dass ein solcher auch bei meinem Patienten vorhanden war.

In gleichem Sinne dürften nahe bei einander gelegene Fusspunkte wirken!

Projicirte man in meinem Falle den oberen Rand des Pylorus nach hinten, so traf diese Projectionslinie den unteren Rand der Cardia; das sind zwar Verhältnisse, wie sie nach Waldeyer noch als normal anzusehen sind, aber doch zweifelsohne prädisponirend für eine Achsendrehung.

Im Grossen und Ganzen dürfen wir wohl sagen, dass anatomische Befunde, wie wir sie bei allgemeiner Enteroptose zu finden gewohnt sind, die Entstehung einer Achsendrehung des Magens begünstigen.

Aber selbst wenn die anatomische Disposition gegeben ist, so muss doch noch eine Kraft da sein, welche den Volvulus einleitet; sie ist in meinem Falle klarer, als in den bisher beobachteten; sie bestand bei meinem Patienten in einem Trauma.

Mit einem starken Eisenschlüssel presste der Patient sich gegen die Brust; dadurch wurde die linke untere Thoraxparthie eingedrückt, der Magenfundus nach hinten und abwärts gedrängt; nun kommt die Peristaltik, die bekanntlich ein Aufrichten der grossen Curvatur zur Folge hat; beide Componenten, das Trauma und die Peristaltik, wirken im gleichen Sinne, der Fundus senkt sich, die grosse Curvatur steigt in die Höhe; Flüssigkeits- am tiefsten und Gasansammlung am höchsten Punkt werden dann leicht die Umdrehung vervollständigen.

Viel schwerer verständlich ist die Aetiologie in den Fällen von Berg, Wiesinger, Pendl und Dujon, wo sich die Achsendrehung entweder ohne erkennbare Ursache oder an einen Diätfehler anschloss. Man muss da wohl an eine ganz abnorm gesteigerte Peristaltik denken, durch welche die Drehung eingeleitet wurde.

Dem oben geschilderten anatomischen Befund entsprechen die klinischen Erscheinungen.

Inmitten völliger Gesundheit erkranken die Patienten unmittelbar im Anschluss an eine Verletzung, einen Diätfehler, oder auch ohne erkennbare Ursache unter mehr oder weniger schweren Collapserscheinungen, mit heftigen Schmerzen im Leib und mit Erbrechen; dazu gesellt sich hartnäckige Verstopfung, bald totale Stuhl- und Windverhaltung und Auftreibung des Leibes. Das Erbrechen pflegt nach einiger Zeit zu sistiren und einem erfolglosen

Singultus Platz zu machen — Pylorus und Cardia sind verschlossen!

Bei der objectiven Untersuchung zeigt sich als wesentlicher Befund ein partieller Meteorismus des Leibes, ein Meteorismus, der sich beschränkt auf das Epigastrium und das linke Hypochondrium und zur Ausbuchtung des Rippenbogens führt.

Von Stunde zu Stunde vergrössert sich der meteoristische Bezirk, er fühlt sich an wie ein ad maximum gespannter Ballon und ist druckschmerzhaft.

Abnorm tiefer, sonorer Percussionsschall findet sich über der mit Luft gefüllten Magenblase; höchstwahrscheinlich liesse sich durch Percussion auch die Flüssigkeit im Magen nachweisen.

Ueber den abhängigen Parthien der flachen Seitenwände findet sich erst dann gedämpfter Schall, wenn eine stärkere Blutansammlung vorhanden ist.

Wie lange dieser Zustand bestehen kann, das wissen wir nicht; aber im ganzen scheinen die Erscheinungen nicht so foudroyant abzulaufen, wie bei anderen inneren Incarcerationen; wohl erst nach einer ganzen Reihe von Tagen würden die Kranken an Gangrän, Peritonitis, oder infolge von Magenruptur (Berg) zu Grunde gehen.

Im Grossen und Ganzen handelt es sich also um ileusartige Erscheinungen, um Erscheinungen, wie sie einer ganzen Reihe von Erkrankungen zukommen: so der Pankreasapoplexie, der Perforationsperitonitis, den verschiedenen Formen der Darmincarceration und dem mesenterialen Duodenalverschluss. Aber schon die genaue Inspection wird erweisen, dass es sich nicht um einen allgemeinen, sondern nur um einen localen Meteorismus handelt, der nach Lage und Form nur von einem ektatischen Magen herrühren kann.

Der acut entstandene locale Magenmeteorismus genügt, um eine acute Magenerweiterung zu diagnosticiren, aber er genügt nicht, um die Aetiologie der Ektasie festzustellen, um zu entscheiden, ob ein mesenterialer Darmverschluss vorliegt, also eine genuine Magenektasie oder ein Volvulus des Magens. Und doch giebt es Merkmale, welche die Differentialdiagnose auch zwischen diesen beiden Erkrankungen bisweilen ermöglichen werden.

Ich darf daran erinnern, dass copiöses, in Intervallen auf-

tretendes, galliges Erbrechen charakteristisch ist für acute genuine Magenektasie, beim Volvulus ist das anders; da besteht im Anfang Erbrechen, dann hört es auf und macht einem fruchtlosen Singultus Platz, Pylorus und Cardia sind ja verschlossen. Und diesem anatomischen Befund entspricht auch das Resultat der Sondenuntersuchung!

Bei acuter Magenektasie dringt die Sonde leicht in den Magen hinein und fördert leicht seinen Inhalt zu Tage. Beim Volvulus gelingt die Einführung nicht ohne weiteres; es bedarf eines gewissen Aufwandes von Kraft, um den Verschluss an der Cardia zu sprengen.

Also wir dürfen daran festhalten, dass acut entstandener localer Magenmeteorismus, Schwierigkeit oder Unmöglichkeit der Sondenuntersuchung und fruchtloser Singultus bei ileusähnlichen Erscheinungen für Magenvolvulus spricht.

Allerdings kommen von dieser Regel Ausnahmen vor; denn auch bei der acuten Magenektasie kann man erleben, dass die eingeführte Sonde nichts zu Tage fördert; da handelt es sich um die seltenen Fälle, wo eine Art Ventilverschluss an der Cardia das Eindringen der Sonde hindert (Kelling), oder um Fälle von hochgradigster Ektasie, in denen die, selbst bis an ihr Ende, eingeführte Sonde den Flüssigkeitsspiegel gar nicht erreicht; das habe ich selbst einmal gesehen. Und andererseits wird berichtet, dass beim Volvulus der Verschluss an der Cardia kein ganz vollständiger wurde, sodass auch längere Zeit hindurch Erbrechen fortbestand.

Aber trotz alledem dürfen wir daran festhalten, dass die Symptomentrias — ich darf sie noch einmal wiederholen —, acut entstandener Magenmeteorismus, Schwierigkeit oder Unmöglichkeit der Sondeneinführung, fruchtloser Singultus bei ileusartigen Erscheinungen für Achsendrehung des Magens spricht.

So scheint mir, dass man unter Berücksichtigung aller Factoren gelegentlich im Stande sein wird, schon ante operationem eine Achsendrehung des Magens zu erkennen.

War das aber nicht der Fall, so muss ein Blick nach der Laparotomie die Situation klären: Hat man den Bauch eröffnet, so präsentirt sich die erweiterte, prall gespannte Magenblase, bei hochgradiger Stauung blauroth gefärbt wie eine

Pflaume! Man sieht sie bedeckt von einer spinnegewebig dünnen Membran, die Wiesinger sowohl wie ich für Adhäsionen hielten, die aber thatsächlich das ausgespannte Netz oder das gedehnte Ligamentum gastrocolicum sind.

Sieht man das Colon transversum hoch oben über der Magenblase verlaufen, so ist die Diagnose vollends gesichert. Tief hinten an der Rückwand der Bauchhöhle liegt die Milz; man muss es vermeiden, sie nach vorn zu ziehen, weil sie leicht einreisst, und aus dem gestauten Organ schwer stillbare Blutungen entstehen.

Ist der Magenvolvulus richtig erkannt, so genügt ein Griff, um die normalen Verhältnisse wieder herzustellen.

Man zieht das Colon nach abwärts, und mit ihm geht der Magen in seine normale Lage zurück.

Und in der That sind Berg[1]), Wiesinger[2]) und Pendl[3]) so glücklich gewesen, durch diese einfachen Manipulationen ihre Kranken zu retten.

Hatte das Colon die Drehung nicht mitgemacht (mein Fall), dann muss man mit der linken Hand den rechts unten gelegenen Theil des Magens erfassen und ihn vorsichtig an der Rückwand des Abdomens, also etwa über dem Pankreasschwanz nach oben schieben, bis er in die normale Lage umklappt. —

Der ektatische, um die Achse gedrehte Magen liegt in der Bauchhöhle wie eingemauert fest; man ist, wenn die Ausdehnung nur einigermaassen bedeutend ist, ausser Stande, ihn nur um Zollbreite zu verschieben; so wird in der Regel die Rückdrehung erst dann möglich sein, wenn man den Magen durch Punction oder Incision verkleinert hat. —

Um eine Wiederkehr der Achsendrehung zu verhindern, könnte man daran denken, den Magenfundus mit einigen Nähten an der hinteren Abdominalwand oder in der Zwerchfellskuppe zu fixiren; unbedingt nöthig scheint das nicht zu sein, denn der im Jahre 1895 von Berg operirte Patient befindet sich, wie ich einer freundlichen Mittheilung des Prof. Berg entnehme, seit der Operation, die in einfacher Rückdrehung bestand, vollkommen wohl und hat nie wieder ähnliche Beschwerden gehabt! —

---

[1]) Berg, 2 Fälle von Achsendrehung des Magens. Nordish. Medicinsk-Arkiv Festland f. Axel Kay.

[2]) Wiesinger, D. med. Wochenschr. 1901. S. 83.

[3]) Pendl, Chir.-Congr. 1904.

Die Schilderung, welche ich soeben von dem Magenvolvulus gab, entspricht einer Gruppe von Fällen, in denen die Achsendrehung sich vollzieht, ohne dass gröbere anatomische Veränderungen am Magen selbst oder in seiner Umgebung vorhanden waren, und ohne dass ersichtlich prädisponirende Erkrankungen vorangegangen waren. An der Drehung nimmt der ganze Magen Theil, es handelt sich also um eine totale Achsendrehung um 180°.

Dass auch bei diesen, wenn ich so sagen darf, reinen Formen des Magenvolvulus gewisse klinische und auch anatomische Abweichungen vorkommen können, das ist wohl selbstverständlich.

Ich erwähnte schon, dass das klinische Bild, wenn der Verschluss an der Cardia kein vollkommener ist, dadurch getrübt wird, dass Erbrechen während längerer Zeit, ja, während der ganzen Dauer der Erkrankung fortbestehen kann; ich habe auch angedeutet, dass beträchtliche Differenzen in der Acuität des Beginns sowie des Ablaufs der Krankheit vorkommen, dass in einem Falle die Erkrankung sehr schnell zum Tode führen kann, dass sie sich in anderen über mehrere Tage, ja, bis über eine Woche hinzieht.

Ich halte es auch, wie Rehn, für wahrscheinlich, dass einmal eine Spontanheilung eintreten kann, dass die Drehung so schnell wie sie gekommen, wieder zurückgehen kann, und dass Recidive vorkommen.

Ueber all diese Dinge werden erst weitere klinische Erfahrungen uns Aufklärung verschaffen.

Von grosser Bedeutung ist die Frage, ob bei anscheinend normalen anatomischen Verhältnissen noch Drehungen in anderem Sinne vorkommen. Auch diese Frage muss bei den geringen bis jetzt vorliegenden Erfahrungen noch offen bleiben.

Es ist gewiss denkbar, dass sich der Magen auch um eine horizontale oder schräge Achse nach vorn dreht, sodass der Fundus an der Vorderwand des Leibes nach abwärts rollt, während dementsprechend die grosse Curvatur an der Rückwand des Abdomens nach aufwärts steigt; aber es ist klar, dass das Gewicht des Colon und der Milz diese Bewegungen recht erschwert, und eine vollkommene Umdrehung ist wohl ohne Zerreissung der Milzligamente kaum denkbar.

Noch schwieriger, wenn nicht undenkbar, ist eine totale Umdrehung um eine senkrechte, kopf-fusswärts gedachte Achse.

Neben den beschriebenen reinen Formen von Achsendrehung kommen nun auch atypische Formen vor durch anatomische Veränderungen am Magen oder seiner Umgebung.

Am häufigsten hat man solche Umdrehungen beim Sanduhrmagen gesehen!

In einem z. B. von Langerhans beschriebenen Falle war es bei chronischen Magengeschwüren zu schweren Adhäsionen und narbigen Processen in der Umgebung des Magens gekommen; zwischen vorderer Bauchwand und der engsten Stelle des sanduhrförmigen Magens fand sich ein peritonitischer Strang, der zur kleinen Curvatur ging; je mehr der Strang schrumpfte, um so mehr wurde die kleine Curvatur nach vorn unten gegen die vordere Bauchwand gezogen. Der Fundus konnte diesem Zuge nicht folgen, weil er ebenfalls durch adhäsive Processe fixirt war. In Folge dessen bildete sich an der Stenose eine Drehung des Magens um seine Längsachse aus, es trat die hintere Magenfläche nach unten und vorn, während die grosse Curvatur mit Netz und Colon nach oben auswich [1]). —

Wie in dem Langerhans'schen Falle, so handelte es sich auch in den übrigen bisher beobachteten Drehungen bei Sanduhrmagen, soweit mir bekannt ist, nicht um totale, sondern nur um partielle Umdrehungen, und zwar war es der poststenotische (der

[1]) Trotz des ausgezeichneten Langerhans'schen Protokolls sind in der Beschreibung einige kleine Lücken, so dass ich Herrn Prof. Langerhans für seine persönlichen mündlichen Mittheilungen und seine mir gegebene Epikrise zu grossem Danke verpflichtet bin; bei der Wichtigkeit des Falles gebe ich sie mit den eignen Worten des Verfassers wieder, die also als eine Ergänzung seiner im Virch. Arch. Bd. 111 erschienenen Arbeit aufzufassen sind: Omentum majus ist in der Gegend des Stranges durch chronisch retrahirende Entzündung verkürzt. Wahrscheinlich war der Mesocolon transversum ebenso verkürzt durch chronische retrahirende Entzündung, wenn es auch nicht genügend betont ist. Die Verkürzung ergiebt sich jedenfalls aus dem Umstande, dass in situ, d. h. bei umgeklapptem Pylorustheil das Colon transversum sichtbar, nach dem Zurückklappen, also bei normaler Lagerung dagegen nicht sichtbar, sondern vom Magen verdeckt war. Das spricht für Verkürzung und Höhertreten des Colon transversum an der hinteren Magenfläche. War aber Verkürzung vorhanden, dann liegt es nahe, dass durch gleiche Ursache, auch Mesocolon transversum mit hinterer stark verkürzter Magenfläche, und zwar in der Gegend der kleinen Curvatur verwachsen war, so dass der beschriebene Strang nicht direct, von der kleinen Curvatur oder hinteren Magenfläche, sondern von der hinteren Fläche des Mesocolon transversum ausging, nachdem hintere Magenfläche mit Mesocolon transversum verwachsen war.

pylorische nach Berg) Theil, welcher um seine Längsachse gedreht war; aber gelegentlich werden gewiss noch partielle Umdrehungen am cardialen, am Fundustheil des Magens beobachtet werden.

Ein Unicum schliesslich ist der zweite von Berg mitgetheilte Fall.

Da handelte es sich, wenn ich den Autor recht verstanden habe, um einen secundären Volvulus. Zuerst war eine retroventriculäre Hernie entstanden, in welche ein Stück Dünn- und Dickdarm eingetreten war; durch ein Loch im kleinen Netz waren die Darmschlingen wieder in die freie Bauchhöhle geschlüpft; dabei zog das Colon den cardialen Theil hinter sich her und drehte ihn um seine Achse [1]).

Den atypischen Formen des Volvulus entsprechen naturgemäss auch atypische klinische Bilder; ihre Erkenntniss wird vor der Operation noch schwieriger sein, als die der reinen, uncomplicirten Form.

Aber wer das typische Bild kennt, der wird sich auch bei den Abweichungen vom Typus leichter zurechtfinden!

Die bisher beschriebenen Fälle von reinem, totalem Magenvolvulus sind die folgenden:

1. Berg. 41jähriger Mann, der zeitweilig an Gasaufstossen und Schmerzen im Bauche litt, die 2—3 Stunden nach der Mahlzeit auftraten.

Am 12. 11. 95 nach etwas reichlicher Mahlzeit mit heftigem Gasaufstossen und ziemlich heftigem kolikartigem Schmerz im Bauch erkrankt; darnach 3 bis 4 Mal Erbrechen, das dann sistirte; in der Nacht qualvolles Aufstossen, Unruhe, Auftreibung im linken Hypochondrium und Mesogastrium, mit Eversion des Rippenbogens.

Oesophagussonde stösst bei $47^1/_2$ cm auf Widerstand.

13. 11. Operation. Laparotomie: Grosser Tumor lag vor, von fettarmem Netz bedeckt. Netz gespalten, Tumor excessiv gespannt, von graubrauner Farbe, mittelst Punction verkleinert; dabei hob sich der Trocart nach links oben; Zur weiteren Orientirung Schrägschnitt am linken Rippenbogen: „man konnte jetzt ganz deutlich sehen, dass die vorliegenden Omentalgefässe von oben nach unten an Weite zunahmen, was unsere Annahme von einer Ausdehnung des Magens bestätigte.“ Schlitz im Omentum vergrössert, Tumor incidirt, 2 Liter Flüssigkeit entleert, Incision geschlossen durch doppelreihige Naht. Omentumgefässe herunter gezogen. „In der Weise wurden allmählig von rechts nach links ge-

[1]) Unklar blieb mir nur, dass eine Drehung um 360° vorgelegen habe, wie Berg das in der Discussion zu meinem Vortrage ausführte.

rechnet, folgende Theile entblösst: in einer tieferen Ebene sah man die Pars pylorica ventriculi von ganz normaler Farbe und Dicke; in etwas schiefer Richtung von rechts unten nach links oben lag darüber der rechte Rand des aufgeschlagenen Fundustheiles; ehe man mehr von diesem Theile sehen konnte, musste jedoch das ganze Omentum und damit auch das Colon transversum heruntergezogen werden; jetzt zeigte sich nach oben die Art. coronaria der grossen Curvatur, und schliesslich wurde der ganze Fundus ohne den geringsten Widerstand nach links unten hervorgezogen und zurecht gelegt."

Glatter Verlauf. Heilung.

Der Fall von Wiesinger (D. med. Wochensch. 1901. p. 83) ist kurz folgender.

2. 41jähriger Mann erkrankte in völliger Gesundheit unmittelbar im Anschluss an ein reichliches Frühstück, unter den Erscheinungen des acuten Ileus mit Erbrechen, Schmerzen und Auftreibung des Leibes. Im linken Hypochondrium konnte ein Arzt eine Schwellung nachweisen, die sich in den nächsten Tagen langsam vergrösserte.

Erbrechen war nur in den ersten Stunden des Anfalls vorhanden, stellte sich später nicht wieder ein. Würgbewegungen bestanden jedoch fort. Speisen und Getränke sollen stets zurückgekommen sein.

19. 10. Beginn der Erkrankung, 22. 10. Aufnahme ins Krankenhaus.

Wiesinger fand eine grosse Geschwulst im Leibe und schritt bei unsicherer Diagnose zur Operation.

Nach Eröffnung der Bauchhöhle fand sich in derselben eine mässige Menge blutiger Flüssigkeit mit Fibringerinnsel, wie wir es bei bestehendem Strangulationsileus zu beobachten pflegen. Peritoneum injicirt, die prall gefüllte, über mannskopfgrosse, unverschiebliche Geschwulst von Netz bedeckt, das serös durchtränkt, durch frische Adhäsionen auf der Unterlage fixirt und mit massenhaften Fettnekrosen besät ist.

Nach Lösung des Netzes wird als vordre Wand des Tumors zur Ueberraschung des Operateurs die Magenwand erkannt, so dass Wiesinger den Tumor zunächst als eine vom Magen bedeckte Pankreascyste ansprach, und dieselbe wie Bessel-Hagen durch den Magen hindurch incidiren wollte. Die andere Magenwand wurde incidirt, und nun zeigte sich zur Ueberraschung der Betheiligten, dass auch die hintere Wand durch Magenwand gebildet wurde, dass also die ganze Geschwulst nichts anderes war als der Magen. Nun zeigte sich auch, dass das Colon transversum rechts oberhalb des Magens lag, und dass der Magen sich um 180° gedreht hatte. Pylorus und Cardia waren verschlossen. Naht der Magenwunde. Als das Colon in die richtige Lage unterhalb des Magens gebracht wurde, drehte sich der Magen um seine eigene Achse, so dass die angelegte Magenwunde nach hinten zu liegen kam. So bestand also Magenvolvulus mit Fettgewebsnekrose und beginnender Peritonitis. Der Fall wurde geheilt.

Die Fettgewebsnekrose erklärt Wiesinger dadurch, dass durch die Drehung am Pylorus und Duodenum der Ausführungsgang des Pankreas verlegt, und die Secretentleerung behindert wurde, oder dadurch, dass der enorm ge-

spannte Magen durch seinen Druck Störungen der Circulation und Stauungen in der Bauchspeicheldrüse hervorruft.

3. Dujon. Volvulus de l'estomac Rev. de Chir. 1902. No. 11. p. 656.

5jähriges Kind an Darmocclusionserscheinungen erkrankt. Probelaparotomie. Tod. Magen um 180° gedreht. Cardia und Pylorus verschlossen; das Ligam. gastrolienale und das grosse Netz abgerissen!

4. Borchardt.

5. Pendl, Wiener klin. Woch. 1904. No. 17.

63jähriger Mann, der nach ausgiebiger Mahlzeit plötzlich mit heftigen Leibschmerzen und Windverhaltung erkrankte. Schon nach 12 Stunden Laparotomie: flach gewölbter Tumor liegt vor, bedeckt von stark injicirtem, fettreichen Gewebe. Der rechte Antheil des Colon verlief von rechts unten nach der Mitte oben und hinten, und verlor sich hinter dem Tumor in der linken Zwerchfellskuppe; links von der Mittellinie verlief der völlig leere linksseitige Antheil des Quercolons als straffes Band über dem Tumor schräg nach abwärts; er kam hinter dem Tumor hervor. Die Knickungsstelle des Grimmdarmes, die hinter dem Tumor liegen musste, war nicht zu sehen.

Rückdrehung durch Zug am Colon erst möglich nach Verkleinerung des Magens durch Punktion. Heilung.

Diesen 5 Fällen möchte ich anhangsweise den einen höchst complicirten, von Berg mitgetheilten, anfügen, da seine Arbeit nicht Allen zur Verfügung stehen dürfte. Auf die Wiedergabe der atypischen Fälle verzichte ich.

Berg's Fall 2. 45jährige Dame, die bisweilen, vor Allem nach dem Genuss fetter Speisen, ein Gefühl von Völle nach dem Essen und saures Aufstossen, oft trägen Stuhlgang und leichte Kolikschmerzen gehabt hat. Zweimal ist sie im letzten Sommer nach kleinen Diätfehlern ganz plötzlich an heftigen Schmerzen im Epigastrium und Erbrechen erkrankt; nach 24 Stunden war sie wieder wohl. Vor 14 Tagen wurde sie in ähnlicher Weise krank; in der Nacht bekam sie heftige Schmerzen im Epigastrium, und gegen Morgen begann das Erbrechen. Diesmal dauerte der Zustand länger. Das Erbrechen hörte erst nach 2 Tagen auf und die Schmerzen setzten noch länger fort. Allmählig zunehmende Schluckbeschwerden; das Verschluckte kam nach einigen Minuten ohne eigentliches Erbrechen wieder herauf. Pat. hatte das Gefühl, als ob sie einen „Pfropfen in der Brust" hätte. 14 Tage nach Beginn der Beschwerden findet sich im Epigastrium und hinten am linken Rippenbogen eine tumorartige Resistenz. Eine Oesophagussonde dringt 50 cm tief ohne besonderen Widerstand ein.

Kurz vor der Operation, 17 Tage nach Beginn der Erscheinungen, gelang es eine Magenspülung vorzunehmen. Nach der Laparotomie erscheint ein gefüllter Ballon „wie aus einer weiten Peritonealöffnung hervorgewölbt. Am unteren Rande war ein kurzes Omentum deutlich zu erkennen. Oben im Schnitte fühlt man in der Tiefe einen ziemlich von dem rechten Rande des Ballons überdeckten, mehr als wallnussgrossen, festen, flachhöckrigen, wenig verschieblichen Tumor mit glatter Oberfläche. Der ballonartige Fundustheil des Ventrikels

wird jetzt von einem Assistenten in die Höhe gezogen. Man sieht dann etwas unterhalb der Mitte der Wunde den vorher verborgenen ganz gesunden Pylorustheil des Magens sich in das nach links hinübergezogene Duodenum fortsetzen. Links vom Pylorus ist durch Achsendrehung des Ventrikels eine stramme Falte zwischen der Hinterwand des Pförtnertheils und der hinteren Seite des nach oben gehaltenen Fundustheils gebildet. Der gefältete Pylorustheil des Ventrikels ist dazu durch ein quer über ihn hinstreichendes Band stramm heruntergezogen. Nach einer ziemlich schwierigen Orientirung konnte man sich ganz sicher überzeugen, dass eine ungefähr 1 Meter lange Schlinge vom Dünndarm und eine kurze vom Colon transversum, die Achsendrehung des Ventrikels einleitend und über den Pylorus ziehend durch ein grosses Loch im Omentum minus ausgedrungen (ausgetreten!) war." Die beiden Darmschlingen wurden durch das Loch nach links unten zurückgezogen. Nun zeigte sich ein Tumor an der Cardia, der in Folge der Drehung des Ventrikels um sich selbst, wie in Folge der Senkung des Pylorustheils beinahe in die Mittellinie herübergezogen war. Der Fundustheil des Magens wird unschwer durch den Defect im Omentum von vorn nach hinten heruntergezogen.

„Beinahe der ganze Ventrikel hatte also eine ganze Drehung um seine Achse gemacht, was dadurch geschehen konnte, dass das Omentum minus defect war." Heilung.

Nach freundlicher Mittheilung des Autors starb diese Patientin $^1/_2$ Jahr später an Lungenphthise. Bei der Section zeigte sich, dass der erwähnte Tumor an der Cardia ein Ulcustumor war. (Berg hatte wegen der Schluckbeschwerden nach der ersten Operation noch eine Gastrostomie ausgeführt.) Die ganze hintere Wand des Magens war, wie die Obduction zeigte, adhärent, sonst war alles im Bauche in Ordnung.

XII.

(Aus der chirurgischen Facultätsklinik von Herrn Prof. W. I. Rasumowsky in Kasan.)

Die Resection des Nebenhodens bei der Tuberculose.

Von

Dr. W. Bogoljuboff.

In der Geschichte der Frage über die Behandlung der Hodentuberculose begegnen wir gleich von Anfang an zwei Richtungen — der conservativen und der radicalen —, welche dann wie ein rother Faden auch die spätere Geschichte der vorliegenden Frage durchziehen.

In der ersten Hälfte des XIX. Jahrhunderts wurde bei Hodentuberculose von einigen Chirurgen die Castration angewandt, während andere dagegen Einspruch erhoben und bei der genannten Erkrankung verschiedene conservative Operationen am Hoden ausübten.

So spricht sich Dupuytren (1) im Jahre 1832 gegen die Castration aus, indem er sagt: „La tristesse, le chagrin et la mélancholie finissaient presque toujours par conduire au tombeau ceux qui avaient subi cette cruelle mutilation".

Astley Cooper (2) (1832) übte bereits partielle Operationen am Hoden aus, indem er die Granulationswucherungen (Fungus testiculi) excidirte.

Cruveilhier (3) (1829—1835) befürwortet die conservative Behandlung der Hodentuberculose. „Je pense que dans l'état actuel de la science, les infiltrations de matière tuberculeuse dans l'épididyme et même dans le corps du testicule, ne sont pas des raisons suffisantes pour l'exstirpation."

Maunoir schlug anstatt der Castration die Ligatur der entsprechenden Arteria spermatica interna vor, um auf diese Weise eine Atrophie des betroffenen Hodens zu erzielen.

Bérard (1834) exstirpirte die tuberculösen Knoten aus dem betroffenen Testikel.

Velpeau (7) hielt die Castration nur für diejenigen Fälle angezeigt, wo eine totale Zerstörung des Hodens vorlag.

Malgaigne (9) (1851) schlug eine „neue Operation gegen tuberculöse Hodengeschwüre" (Fungus tuberculosus testiculi) vor, die in einer partiellen Excision des Testikels bestand. Der Erhaltung des letzteren legte Malgaigne eine grosse Bedeutung bei.

Boyer, Bonnet, Thierry, Bouisson, Philippeau, Delpech wandten bei Behandlung der Hodentuberculose verschiedene chemische Cauteria an.

Vidal de Cassis rieth die tuberculösen Hodenabscesse zu spalten und bei Fisteln Alkohol- und Jodinjectionen zu machen.

In Russland führte Pirogoff zwar Castration aus, er macht indess die Bemerkung, dass „die Castration durch den Verlust der Hoden moralisch sehr verderblich wirkt und mitunter Wahnsinn und Selbstmord herbeiführen kann".

Dufour rieth im Jahre 1854 die Castration überhaupt ganz aufzugeben.

Nach Curling's (4) (1857) Ansicht ist die Castration nur bei gänzlicher Zerstörung des Organes angezeigt.

Verneuil (12, 21) schlug vor, die Tuberculose des Hodens mittelst des Thermokauter zu behandeln, indem er der Erhaltung des Testikels eine grosse Bedeutung beilegte.

Chassaignac (13) sprach sich gegen die Castration aus, und rieth zur Anwendung der einfachen Incision mit darauffolgender Drainirung der Wunde.

Ueberblicken wir also den Zeitraum von den 20er bis zu den 80er Jahren des vorigen Jahrhunderts, so sehen wir, dass die Castration damals wohl ihre Vertheidiger hatte, nichtsdestoweniger aber auf eine heftige Opposition seitens mehrerer hervorragender Chirurgen jener Zeit stiess, denen sich späterhin eine Reihe anderer Chirurgen anschloss. Doch nicht allein in der grossen Bedeutung, welche der Erhaltung des Hodens für den Gesammtorganismus beigemessen wurde, ist die Ursache zu suchen, welche die Chirurgen damals

von der Castration abhielt, sondern sie wurden auch durch die furchtbare Geissel der Chirurgie der vor-antiseptischen Zeit — die verschiedenen Complicationen infectiöser Natur von einer Operation abgehalten, welche unter solchen Bedingungen als ein schwerer chirurgischer Eingriff erscheinen musste.

Die Einführung der Antisepsis änderte diese Ansicht über die Castration. Andererseits häuften sich die Erfahrungen, welche dafür sprachen, dass die Tuberculose des Hodens, wie auch die Tuberculose eines jeden anderen Organes, ein localer Process sein kann.

Diese beiden Momente trugen dazu bei, dass von den 80 er Jahren an die Castration zahlreiche Vertheidiger gewinnt und bei der chirurgischen Behandlung der Hodentuberculose gewöhnlich angewandt wird (in Deutschland: Prof. von Bruns, Hüter, Büngner u. A.; in England: Maunder, Bloxam, Savary, Puzey, Bryant u. A.; in Frankreich: Péan, Terrillon, Bousquet u. A.).

Aber nichtsdestoweniger fand auch in dieser Zeit die conservative Richtung in der Frage der Behandlung der Hodentuberculose ihre Stütze seitens mehrerer Chirurgen.

So trat Langenbeck (16) (im Jahre 1885) gegen die Castration auf und schlug vor, die Malgaigne'sche Operation (keilförmige Excision der betroffenen Partien des Hodens) bei der Hodentuberculose anzuwenden.

Schede (16) führte bei Hodentuberculose die Auslöffelung aus.

Nach Volkmann (16) ist eine conservative chirurgische Behandlung bei der Hodentuberculose gestattet, wenn sie ältere Individuen betraf und der Verlauf der Krankheit ein mehr günstiger war.

Reclus (18) sprach sich für conservative chirurgische Eingriffe bei der Tuberculose des Hodens aus.

Prof. Bardenheuer (14) (1886) schlägt vor, den Nebenhoden zu reseciren, falls man es mit den Anfangsstadien tuberculöser Affection des genannten Organes zu thun hat.

Monod und Terillon (19) riethen nur bei weitgreifenden Affectionen des Testikels zur Castration zu schreiten.

Guyon (20) äussert sich gegen die frühzeitige Castration, indem er bei der Hodentuberculose eine operative Einmischung nur bei Eiterung und Fistelbildung für indicirt hält.

Villeneuve (15) und Humbert (24) (1891) riethen zu einer conservativen chirurgischen Behandlung der Hodentuberculose.

In Russland sprach sich Trojanoff (22) (1891) gegen die Castration aus und befürwortete die Resection des Nebenhodens.

Während der letzt verflossenen Jahre erfreute sich die Frage der Behandlung der Hodentuberculose einer besonderen Aufmerksamkeit der Chirurgen.

Die betreffende Frage wurde 1898—1899 in der Société de chirurgie de Paris (30) debattirt, dieselbe Frage sehen wir als ein viel erörtertes Thema auf der XXX. Versammlung der deutschen Chirurgen [Prof. von Bruns (40), Prof. Büngner (41), König (54), Simon (41)].

Schliesslich erschien letzter Zeit eine ganze Reihe von Arbeiten über die Behandlung der Hodentuberculose: Hermann (31), Krynsky (32), Lejars (35), Calot (34), Horwitz (36), Murphy (70), Chassin (37), Mongeot (38), Fays (39), Woskressensky (8), Scultecki (75), Mariotti (72), Arnal (76), Jordan (81), Nesse (73), Pédébidou (43), Drammer, Abell (83), Bailey (84), Hammonic (80), Nicolich (78), Ropers (45), Sarraute (47), Malinsky (48), Audry (39) u. A.

Es ist zugleich ersichtlich, dass die Zahl der Vertreter der conservativen Richtung in der Behandlung der Hodentuberculose während der letztverflossenen Jahre zunimmt.

Im Jahre 1896 theilte Quénu (25) die Resultate mit, welche ihm die conservative Behandlung — die Auslöffelung der tuberculösen Epididymis geliefert hat.

Tillaux (85), der früher ein Vertheidiger der Castration gewesen, verfasste einen Aufsatz, in welchem die conservative chirurgische Einmischung warm empfohlen wird.

Aus der Klinik von Kocher, welcher zu den Vertheidigern der Castration gehörte, erschien eine Mittheilung von Lanz (52) über die Resection des Nebenhodens.

Duplay (28) trug auf dem Moskauer Congress (1897) einen Bericht vor über eine neue conservative Operation bei Hodentuberculose (Excision der Tuberkelknoten).

Prof. Albert (29) veröffentlichte eine Notiz, in welcher die Castration scharf angegriffen wird.

In der Pariser chirurgischen Gesellschaft (30) sprachen sich

die Mehrzahl der Chirurgen zu Gunsten der conservativen Behandlung der Hodentuberculose aus.

Im Jahre 1900 schlug Mauclaire (5) vor, bei Tuberculose des Hodens und Nebenhodens die Unterbindung und Durchtrennung des Funiculus spermaticus vorzunehmen.

Endlich findet sich eine ganze Reihe jüngst erschienener Arbeiten und Mittheilungen, welche der conservativen Chirurgie bei Hodentuberculose das Wort reden [Lejars (35), Murphy (70), Dimitresco (6), Berthélot (27), Chassin (37), Scultecki (75) u. s. w.].

Unter den conservativen Operationen, welche an dem tuberculösen Hoden vorgenommen werden, beansprucht ihrer verbreiteten Anwendung nach die Resection des Nebenhodens den ersten Platz.

Geschichte. Die ersten Anfänge einer Geschichte der Nebenhodenresection sind wohl in den ersten conservativen Operationen, die am tuberculösen Hoden unternommen wurden, zu suchen; sie fallen wohl in die ersten Jahrzehnte des vorigen Jahrhunderts.

So sagt Longuet (10), es wäre möglich, dass Cooper und Bérard wenigstens partielle und atypische Resectionen des Nebenhodens ausgeführt haben.

Nach Murphy (70) ist die erste Epididymectomie von Jarjavay im Jahre 1850 an einem 20jährigen Patienten mit tuberculöser Affection des rechten Nebenhodens vollführt worden. Diese von Jarjavay ausgeführte Nebenhodenresection fand am 7. August 1850 statt.

Malgaigne (9) (im Jahre 1851) rieth bei der Nebenhodentuberculose die Resection zu machen. „S'ils (les tubercules) occupent l'épididyme, ce qui est fréquent, en enlevant la portion altérée on détruit le canal excréteur", sagt Malgaigne.

Indess scheint Malgaigne selbst keine Nebenhodenresection gemacht zu haben.

Angesichts des soeben Gesagten muss die Priorität in der Operation der Nebenhodenresection Prof. Bardenheuer (17) zuerkannt werden, welcher in seiner Arbeit: „Die operative Behandlung der Hodentuberculose durch Resection der Nebenhoden" (1886) zuerst eine sehr vollständige Besprechung der betreffenden Operation gegeben hat.

Indessen scheinen einige französische Chirurgen unabhängig von der Arbeit von Prof. Bardenheuer die Nebenhodenresection ausgeübt zu haben.

So sagt Tuffier (30): „J'ai pratiqué l'épididymectomie pour la première fois à Beaujon en 1883, et depuis lors je n'ai eu qu'a me louer de ces résections larges du tissu malade".

Es ist glaubwürdig, dass Humbert und Duplay Resectionen des Nebenhodens vollführt haben, ohne die Arbeit von Prof. Bardenheuer zu kennen.

Fays (39) erwähnt in seiner Arbeit, dass die Nebenhodenresection in Paris unter dem Namen der „Humbert'schen Operation" bekannt sei.

Ausser den oben genannten Autoren wurden die ersten Operationen der Nebenhodenresection ausgeführt von Mosetig-Moorhof (1888), Villeneuve (1889), Lejars, Quénu, Mynter (1893), Longuet, Mynten (1894), Pasteau, Angelesco (1895), Pujol, Demoulin (1896).

Während der letztverflossenen Jahre erschien eine beträchtliche Anzahl von Mittheilungen und Arbeiten über die Nebenhodenresection: Audebal (50), Chassin (37), Mongeot (38), Fays (39), Mäc-Guffie (46), Degrenne (23), Ropers (45), Woolsey (56), Brown (56), Meyer (56), Murphy (70), Abadie (86), Horwitz (36), Riss (77), Woskressensky (8), Wanach (59), Delore (79), Platon (87), Lejars (35), Pédébidou (43), Berthélot (27), Dimitresco (6), Chevrolle (26) u. A.

Methoden der Ausführung der Nebenhodenresection. In den Arbeiten von Pédébidou (43), Sarraute (41), Degrenne (23), Berthélot (27), Dimitresco (6), Woskressensky (8), Audebal (50) u. A. finden sich gegenwärtig eine beträchtliche Zahl von Methoden der operativen Abtragung des tuberculösen Nebenhodens aufgeführt; jedoch erscheint eine gesonderte Beschreibung einer jeden dieser Methoden wohl kaum nöthig, da sich manche von ihnen nur in geringfügigen Details von einander unterscheiden.

Sämmtliche Methoden der Abtragung des tuberculösen Nebenhodens lassen sich in 2 Gruppen theilen: 1. Methoden der typischen Nebenhodenresection und 2. Methoden der atypischen Abtragung des Nebenhodens.

Zu den typischen Methoden der Nebenhodenresection gehören die folgenden:

Verfahren von Prof. Bardenheuer (17). An der lateralen Fläche des Scrotum, an der Grenze zwischen Hoden und Nebenhoden, wird ein (1—2 cm langer) nach vorn convexer Schnitt geführt, welcher dicht bis zum betroffenen Nebenhoden eindringt. Trennung der Tunica albuginea, vom Schweife des Nebenhodens angefangen. Der Schnitt durch die Albuginea muss nahe dem Hinterrande des Testikels gemacht werden. Die Schnittränder der Tunica albuginea werden mit Pincetten emporgehoben und die vom Process betroffenen Partieen der Epididymis aus der sie umhüllenden Albuginea herausseparirt.

In dieser Weise wird die von Prof. Bardenheuer „subseröse" Excision des Nebenhodens genannte Operation ausgeführt.

Das Vas deferens wird möglichst hoch resecirt. Bei Affection der Tunica albuginea des Nebenhodens oder Hodens, sowie des Corpus Highmori wird zur Excision der betroffenen Theile geschritten.

Verfahren von Lejars (35). Die Entfernung der Epididymis beginnt vom Kopfe oder vom Schweife des Organs. Haben die Knoten im Nebenhoden eine feste Consistenz, so ist mit der Entfernung des Caput epididymidis zu beginnen. Falls sich im Kopfe des Organes ein Abscsss oder eine Caverne findet, räth Lejars bei der Abtragung des Nebenhodens mit der Resection des Vas deferens und des Schweifes des Nebenhodens zu beginnen. Ist der Körper des Nebenhodens von Abscessen und Fistelgängen durchsetzt, so umschliesst Lejars die ganze erkrankte Partie mit zwei sichelförmigen Bogenschnitten und schneidet so die betroffene Partie en masse aus. Darauf wird die Vaginalis breit eröffnet, die Reste des Nebenhodens werden entfernt und das Vas deferens resecirt. Erkrankte Theile der Vaginalis und des Hodens werden excidirt.

In den Fällen, wo sich der Process nur auf einen Theil der Epididymis beschränkt, wird eine partielle Resection derselben unternommen.

Humbert erzielt die totale Abtragung des Nebenhodens, indem er die Abtrennung des Kopfes und Schweifes vom Hoden mittelst des Thermocauter zu Wege bringt.

Legueu macht einen Schnitt an der Hinterfläche des Scrotum, der Nebenhoden wird, vom Kopfe angefangen, mit dem Bistouri ausgeschnitten. Die betroffenen Theile der Vaginalis sowie des Hodens werden resecirt.

Chalot (8) vollführt die totale Abtragung des Nebenhodens, von dessen Schweife beginnend. Im Gebiete des Körpers und Kopfes empfiehlt Verf., wie es scheint, einen Theil des inneren Blattes der Albuginea abzuschälen und lässt sie dann behufs Vermeidung von Gefässverletzungen an Ort und Stelle liegen. Der Samenleiter wird möglichst hoch resecirt.

Villeneuve trennt den Nebenhoden vom Hoden mit Hülfe des Thermocauter. Vom Jahre 1891 an fügt er der Nebenhodenresection systematisch eine Abtragung der Samenblasen bei.

Poirier (36) benutzt einen hoch an der Wurzel des Scrotum angelegten Schnitt und vollführt die totale Excision des Nebenhodens. Bei Affection des Vas deferens eröffnet Poirier den Leistencanal und entfernt den Samenleiter in beträchtlicher Länge.

Delbet (30) führt die Abtragung der Epididymis nach zweierlei Verfahren aus.

Falls weder Fisteln noch weitreichende Verwachsungen des Nebenhodens mit dessen Hüllen vorhanden sind, verfährt man folgendermaassen: Schnitt an der Vorderfläche des Scrotum, die Vaginalis wird eröffnet, der Nebenhoden, vom Kopf angefangen, entfernt. Bei Affection des Corpus Highmori führt Delbet mit dem Bistouri einen Schnitt um dasselbe herum und entfernt dann den tuberculösen Herd etwa so, wie eine verdorbene Stelle aus einer Frucht ausgeschnitten wird.

Bei Vorhandensein von Fisteln und breiten Verwachsungen mit dem Nebenhoden umsäumt Delbet alle erkrankten Partieen durch zwei bogenförmige Schnitte. Der entartete Nebenhoden wird en masse, mit den erkrankten Hautpartieen zusammen, entfernt.

Verfahren von Woskressensky (8). Leistenschnitt nach Kocher. Der Samenstrang wird aus dem Schnitt herauspräparirt. Die Tunica vaginalis wird eröffnet. Die serösen Häute werden in allen ihren Divertikeln und Vertiefungen durchmustert. Totale Entfernung des Nebenhodens, von dessen Kopfe beginnend. Zur Vermeidung von Gefässverletzungen wird aus dem inneren (medialen) Blatte der Tunica albuginea des Nebenhodens, im Gebiete des

Hilus, ein Lappen gebildet letzterer durch stumpfe Trennung von dem Nebenhodengewebe abgelöst und an Ort und Stelle belassen. Das Vas deferens wird an der äusseren Leistenpforte durchtrennt. Findet man den ganzen Samenleiter von der Erkrankung betroffen, so ergänzt man die Operation durch die Entfernung der Samenblasen und des Endtheiles des Vas deferens von einem Perinealschnitte aus.[1])

Zu den atypischen Methoden der Abtragung des Nebenhodens gehört das Verfahren von Quénu und von einigen Autoren wird auch das Verfahren von Duplay hierher gerechnet.

Das Verfahren von Quénu (25, 26) besteht in einer Enucleation der Knoten aus dem Nebenhoden in denjenigen Fällen, wo die Knoten hart sind. Bei Erweichung der Knoten, bei Abscessen und Fisteln, wird die Auslöffelung des Nebenhodens angewandt. Ist die bei der Auslöffelung entstandene Höhle nicht gross, so sucht man eine Prima intentio zu erzielen, indem man die Wundränder mit Catgut vernäht.

In der Dissertation von Chevrolle (26), einem Schüler von Quénu, wird dieses Verfahren „curettement reglé, suivi ou non de réunion immédiate" genannt.

Das Verfahren von Duplay (28) besteht in folgendem.

Mit dem Bistouri wird ein entsprechend grosser Schnitt gemacht, welcher den Zugang zu den tuberculösen Herden eröffnet. Darauf werden diese Herde wie ein „Neoplasma" ausgeschnitten.

Bei Abscessen wird die Kapsel in ihrer ganzen Ausdehnung exstirpirt. Die Herde werden sowohl aus dem Nebenhoden als auch aus dem Hoden entfernt.

Die Anwendung der Nebenhodenresection findet in folgendem ihre hauptsächlichste Begründung.

A. Die chronische Tuberculose des Hodens nimmt meist vom Nebenhoden ihren Anfang.

Die Tuberculose des Nebenhodens kann in gewissen Fällen ohne Mitbetheiligung 1. anderer Organe des Urogenitaltractus, 2. der Lungen und anderer Organe bestehen.

[1]) Die von uns beschriebenen Verfahren der typischen Resection unterscheiden sich nicht wesentlich von einander. Auf Grund unserer Erfahrungen können wir hinzufügen, dass die Operationsverfahren je nach dem Charakter des einzelnen Falles modificirt werden müssen. Nothwendig erscheint uns nur eine breite Eröffnung der Tunica vaginalis, was eine rasche Orientirung ermöglicht.

Die Nebenhodentuberculose bleibt eine gewisse Zeit auf dieses Organ beschränkt, ohne auf den Hoden überzugehen.

Die Tuberculose des Nebenhodens befällt meist junge Leute (von 20—30 Jahren), denen die Erhaltung des Hodens sehr von Bedeutung ist.

Die Nebenhodentuberculose tritt nicht selten bilateral auf, was eine Entfernung beider Testikel erforderte, eine Operation, welche angesichts des jugendlichen Alters der Patienten sehr unerwünscht erscheinen muss.

B. Der nach Resection des Nebenhodens zurückbleibende Hoden kann selbst lange Zeit fortbestehen, ohne der Atrophie anheimzufallen.

Die Thatsache, dass der Hoden nicht atrophirt, weist darauf hin, dass derselbe functionirt und folglich im Bestande des Organismus eine gewisse Rolle spielt.

Die Erhaltung des Hodens ist wichtig, 1. angesichts des Einflusses der inneren Secretion des Hodens und 2. wegen des moralischen Einflusses auf den Patienten.

Die Erhaltung des Hodens bei der Nebenhodenresection trägt zu einer beständigeren und dauernden Erhaltung der Potentia coeundi bei.

Vor der Castration hat die Resection des Nebenhodens den Vorzug, dass die Kranken sich zu einer Nebenhodenresection leichter entschliessen, als zu einer gänzlichen Entfernung des Hodens. Je früher der Kranke eine Operation zulässt, desto günstiger werden auch die Resultate des betreffenden chirurgischen Eingriffes sein.

Die Resection des Nebenhodens steht mit der gegenwärtig in der Chirurgie vorherrschenden, conservativen Richtung in vollem Einklang; deren Hauptgrundsatz liegt ja in dem Principe: nur das zu entfernen, was von dem Krankheitsprocess betroffen ist.

Die Indicationen zur Resection des Nebenhodens erscheinen bis jetzt noch nicht strict ausgearbeitet. Während einige Chirurgen die genannte Operation nur in den Anfangsstadien der Nebenhodentuberculose anwenden, stellen andere Chirurgen ihrer Anwendung viel weitere Grenzen.

Delbet und Legueu entfernen den Nebenhoden in den ersten Stadien des Processes nicht, sondern greifen in solchen Fällen zu therapeutischer Behandlung.

Tuffier, Quénu, Sarraute, Longuet, Lejars führen selbst im Beginn der Krankheit die Epididymektomie aus.

Tuffier macht bei Eiterung die Nebenhodenresection nicht.

Longuet und Lejars tragen den Nebenhoden ab, gleichviel, ob er vereitert sei oder nicht.

Als eigentliche Indication zur Resection des Nebenhodens betrachtet Dimitresco die Anfangsformen der Tuberculose des genannten Organes, wenn der Process ausschliesslich im Nebenhoden selbst localisirt ist, jedoch bemerkt Dimitresco, dass eine circumscripte Affection der Prostata und der Samenblasen keine Contraindication zur Nebenhodenresection bilde.

Legueu und Delbet vollführen die Epididymektomie auch bei Affection der Prostata und der Samenblasen.

Dimitresco behauptet, dass die Nebenhodenresection bei Phthisikern nutzlos sei.

Delbet erklärt, dass die Nebenhodenresection dem Kranken selbst bei weitgreifender Lungenaffection grossen Nutzen erweisen könne.

Die Nebenhodenresection findet ihre eigentliche Indication vor Allem dort, wo es sich um die Anfangsformen der chronischen Tuberculose des genannten Organes handelt. Die Resultate einer solchen „frühen“ Resection treten bald hervor, sie sind radical und dauernd.

Doch auch in denjenigen Fällen, wo die Prostata und die Samenblasen bereits betroffen sind und der Process schon weit um sich gegriffen hat, wo indess der Testikel noch intact erhalten ist, kann eine Resection des Nebenhodens — wir wollen sie die „späte“ Resection nennen — dennoch in gewissen Fällen von guten Erfolgen begleitet sein.

Resultate der Abtragung des tuberculösen Nebenhodens.

Zur Beurtheilung der Resultate der Resection resp. der Abtragung des tuberculösen Nebenhodens bedarf es natürlich einer beträchtlichen Anzahl gut verfolgter Fälle. Das uns zur Verfügung stehende Material beträgt gegenwärtig 178 Fälle[1]) von Entfernung

[1]) In unsere Statistik sind einige Fälle nicht eingeschlossen, welche erst nach Abschluss unserer Arbeit zu unserer Kenntniss gelangten, nämlich: Fälle v. Pédébidou (6), Guelliot (1 Fall), Hogge (1 Fall), Abadie (1 Fall), Koslowsky (1 Fall) und Prof. Diakonoff (1 Fall).

des tuberculösen Nebenhodens: 166 Fälle sind aus der einschlägigen Literatur von uns zusammengestellt worden und hierzu kommen 12 Fälle unserer eigenen, in der Klinik des Herrn Professor W. J. Rasumowsky gemachten Beobachtung[1]). Die der Literatur entnommenen Fälle haben wir in zwei Gruppen getheilt: 1. Fälle von typischer Resection des Nebenhodens und 2. Fälle von atypischer, mit scharfem Löffel und Thermocauter ausgeführter Abtragung des Nebenhodens.

I. Fälle aus der Literatur.

A. Fälle von typischer Nebenhodenresection.

1. Cazin (27). — Rechter Nebenhoden. — Klin. Befund: Harter, höckriger Knoten in der unteren Hälfte des rechten Nebenhodens. Anfangsstadien der Tuberculose in den Lungenspitzen. — Operation: 30. 3. 98. Totale Resection der Epididymis und Resection des Vas defer. in einer Länge von 5 cm. — Resultat: Zum letzten Male wurde Pat. am 5. 2. 01 untersucht. Allgemeinzustand vortrefflich. Geschlechtsfunction erhalten.

2. Cazin (27). — Pat. 20 J. — Linker Nebenhoden. — Klin. Befund: Der linke Nebenhoden ist vergrössert, Knoten. Lungenspitzen betroffen, Haemoptoë. — Operation: 15. 11. 97. Totale Epididymektomie und Resection eines 5 cm langen Stückes des Vas defer. — Resultat: Letztmalige Visite des Kranken am 7. 2. Allgemeinzustand vortrefflich. Der Hoden normal. Potentia coeundi etwas erhöht.

3. Cazin (27). — Pat. 46 J. — Linker Nebenhoden. — Klin. Befund: Knoten im Kopf und Schweif des linken Nebenhodens. Anfangsstadien des Processes in den Lungenspitzen. — Operation: 2. 6. 97. Totale Resection des Nebenhodens und eines 6 cm langen Stückes vom Vas deferens. — Resultat: 8. 2. 01. Allgemeinzustand vortrefflich. Die Lungen normal. Der operirte Hoden gesund, kleiner als der anderseitige Hoden. Geschlechtsfunction erhalten.

4. Cazin (27). — Pat. 60 J. — Linker Nebenhoden. — Klin. Befund: Kopf und Schweif des linken Nebenhodens sind hart, vergrössert. Verhärtung des linken Prostatalappens. Lungenspitzen betroffen. — Operation: 27.2. 97. Totale Resection des linken Nebenhodens und eines Theiles des Vas deferens. — Resultat: 10. 8. 99 und 16. 2. 01. Der operirte Hoden ist kleiner als der anderseitige, sonst gesund. Beide Hälften der Prostata von gleicher Grösse und Consistenz. Allgemeinzustand mittelmässig. In den Lungenspitzen rauhes Athemgeräusch; Potentia coeundi ein Jahr nach der Operation erloschen.

---

[1]) Die Indicationen zu der Resection des Nebenhodens würden in unserer Klinik in sehr weiten Grenzen gestellt. Von 1900 bis 1903 wurde bei 12 Resectionen des Nebenhodens nur 3 mal die Castration vollführt (abgesehen von den Fällen, in welchen nach der Nebenhodenresection die secundäre Castration gemacht wurde — s. unsere Krankengeschichten).

5. Tillaux (27). — Pat. 24 J. — Klin. Befund: Im Körper des Nebenhodens ein kleiner, harter, nicht schmerzender Knoten. — Operation: April 96. Resection des mittleren Theiles des Nebenhodens. — Resultat: 1901. Nach der Operation kein Recidiv. Allgemeinzustand sehr gut. Potentia coeundi erhalten.

6. Lejars (27). — Pat. 43J. — Linker Nebenhoden. — Klin. Befund: Kleiner schmerzhafter Knoten nahe dem Schweife des Nebenhodens. — Operation: 16. 4. 93. Excision des Knotens aus dem Nebenhoden, sowie eines mit letzterem verwachsenen, kleinen Stückes des Hodens. — Resultat: 11. 2. 01. Allgemeinzustand vortrefflich. Weder Recidiv im Hoden, noch Atrophie desselben. Potentia coeundi erhalten.

7. Lejars (27). — Pat. 20 J. — Rechter Nebenhoden. — Klin. Befund: Der Schweif des rechten Nebenhodens ist vergrössert, derb. Der rechte Lappen der Prostata verhärtet. — Operation: 19. 6. 94. Resection der Cauda epididymidis und eines 3 cm langen Stückes vom Vas deferens. — Resultat: 1897 und 1901. Vollständige Heilung. Der Hoden ist erhalten, ebenso auch die Potentia coeundi.

8. Lejars (27). — Pat. 33 J. — Rechter Nebenhoden. — Klin. Befund: Derber, unregelmässig geformter Knoten, von dem Umfang einer Nuss, in dem Schweif des rechten Nebenhodens. — Operation: 24. 6. 96. Resectio caudae epididymidis. — Resultat: 16. 2. 01. Heilung. Die Hoden sind normal. Potentia coeundi erhalten.

9. Humbert (27). — Pat. 21 J. — Rechter Nebenhoden. — Klin. Befund: Tuberculose des rechten Nebenhodens. — Operation: 17. 3. 93. Totale Resection des rechten Nebenhodens. — Resultat: 7. 2. 01. Heilung. Die Hoden sind normal. Potentia coeundi erhalten.

10. Humbert (27). — Pat. 27 J. — Linker Nebenhoden. — Klin. Befund: Tuberculose des linken Nebenhodens. — Operation: 1. 5. 91. Totale Resection des linken Nebenhodens. Einen Monat darauf Erkrankung des rechten Nebenhodens, totale Resection des rechten Nebenhodens. — Resultat: Zum letzten Mal wurde Pat. im December 1900 untersucht. Allgemeiner Zustand vortrefflich, die Hoden normal. Potentia coeundi erhalten.

11. Pédébidou (43). — Pat. 18 J. — Linker Nebenhoden. — Klin. Befund: Derber, höckriger Knoten im Schweife des linken Nebenhodens. — Operation: 5. 6. 93. Resection der unteren Hälfte des Nebenhodens und eines Theiles vom Hoden. — Resultat: Erschien im August 1900. Allgemeinzustand vortrefflich; der operirte Hoden ist etwas vergrössert, doch gesund. Potentia coeundi erhalten.

12. Legueu (27). — Pat. 28 J. — Beide Nebenhoden. — Klin. Befund: Beide Nebenhoden sind vergrössert, derb, von unregelmässiger Form. Linkerseits Hydrocele. Knoten im rechten Prostatalappen. Verhärtung der linken Samenblase. — Operation: 14. 9. 97. Totale Resection beider Nebenhoden. — Resultat: Untersucht im October 1899 und im Jahre 1900. Allgemeinzustand sehr gut. Beide operirte Testikel gesund. Potentia coeundi erhalten.

13. Tuffier (30). — Klin. Befund: Tuberculöse Affection des Nebenhodens. — Operation: Partielle Resection des Nebenhodens. — Resultat: 2 Jahre nach der Operation kam der Pat. wieder, er hatte einen Knoten an der operirten Stelle. Castration. Der Knoten bestand aus fibrösem Gewebe.

14. Pujol (37). — Pat. 37 J. — Linker Nebenhoden. — Klin. Befund: Der linke Nebenhoden ist hart, vergrössert. — Operation: 3. 9. 95. Totale Resection des linken Nebenhodens und eines 8 cm langen Stückes des Vas deferens. — Resultat: 13. 9. 95. Der Kranke ist gesund.

15. Villenneuve (37). — Pat. 27 J. — Beide Nebenhoden. — Klin. Befund: Beide Nebenhoden sind vergrössert, härter als normal. Prostata etwas vergrössert. In der rechten Samenblase ein Knoten. — Operation: 22. 3. 89. Totale Resection der Nebenhoden nebst einem Stück der Vaginalis. — Resultat: 6. 5. die Wunde vernarbt. Zwei kleine oberflächliche Fisteln.

16. Jaboulay (37). — Pat. 40 J. — Rechter Nebenhoden. — Klin. Befund: Tuberculose des rechten Nebenhodens. Ehemals Castration des linken Hodens. — Operation: Totale Resection des Nebenhodens und eines Knotens aus dem Hoden. — Resultat: 15. 7. verliess der Kranke das Hospital.

17. Lejars (6). — Pat. 29 J. — Rechter Nebenhoden. — Klin. Befund: Der rechte Nebenhoden ist vergrössert und verhärtet. — Operation: 22. 6. 94. Totale Resection des rechten Nebenhodens. Orchidotomia. — Resultat: 12. 3. 97. Der operirte Hoden ist gesund, von normaler Grösse. Allgemeinzustand normal; Potentia coeundi erhalten.

18. Lejars (6). — Pat. 29 J. — Linker Nebenhoden. — Klin. Befund: Der linke Nebenhoden ist vergrössert, hart. Fistel; die Prostata höckerig, vergrössert. Ehemals Castration des rechten Hodens. — Operation: 25. 11. 91. Totale Resection des Nebenhodens und eines 8 cm langen Stückes vom Vas deferens. — Resultat: 30. 3. 97. Der operirte Hoden ist gesund, die Prostata normal. Potentia coeundi erhalten, Allgemeinzustand besser als früher.

19. Angelesko (6). — Pat. 26 J. — Linker Nebenhoden. — Klin. Befund: Im linken Nebenhoden mehrere Knoten. Knoten in der Prostata und in den Samenblasen. Beginnende Affection der Lungenspitze. — Operation: Partielle Resection des Nebenhodens. — Resultat: Pat. wurde nach drei Monaten wieder untersucht. Der operirte Hoden ist gesund, von normaler Grösse und Consistenz.

20. Angelesco (6). — Pat. 25 J. — Linker Nebenhoden. — Klin. Befund: Der linke Nebenhoden ist vergrössert. Knoten. — Operation: 21 3. 91. Totale Resection des linken Nebenhodens und eines 6 cm langen Stückes des Vas deferens.

21. Humbert (6). — Pat. 20 J. — Rechter Nebenhoden. — Klin. Befund: Tuberculose des rechten Nebenhodens. — Operation: 10. 4. 94. Totale Resection des rechten Nebenhodens. — Resultat: Der Kranke kam 3 Jahre nach der Operation wieder. Der operirte Hoden ist welk, abgeflacht. Recidiv im Vas deferens. Affection des linken Nebenhodens, der Prostata und der rechten Samenblase. Potentia coeundi erhalten.

22. Pasteau (6). — Pat. 26 J. — Linker Nebenhoden. — Klin. Befund: Tuberculose des linken Nebenhodens. Die linke Samenblase ist verhärtet. — Operation: 11. 5. 95. Totale Resection des linken Nebenhodens. — Resultat: Der Kranke kam nach 2 Jahren wieder. Der linke Hoden ist ganz atrophirt. Recidiv in dem Vas deferens. Allgemeinzustand gut.

23. Fays (39). — Pat. 27 J. — Beide Nebenhoden. — Klin. Befund: Affection beider Nebenhoden, beider Samenblasen und der Prostata. Affection der rechten Lungenspitze. — Operation: Partielle Resection des Nebenhodens. — Resultat: Heilung der Wunde in 6 Wochen. Der Hoden ist beträchtlich kleiner geworden.

24. Southam (58). — Pat. 36 J. — Rechter Nebenhoden. — Klin. Befund: Tuberculose des rechten Nebenhodens. — Operation: Resection des Nebenhodens und des Vas deferens in einer Länge von 4 Zoll. Vor vier Monaten war die Castration des linken Nebenhodens gemacht worden. — Resultat: Die Wunde ist verheilt und augenscheinlich kein Recidiv zugegen.

25. Meyer (56). — Pat. 34 J. — Rechter Nebenhoden. — Klin. Befund: Tuberculose des rechten Nebenhodens. — Operation: Totale Resection des Nebenhodens. — Orchidotomia. Früher war die Castration des linken Nebenhodens gemacht worden. — Resultat: Heilung.

26. Brom (56). — Klin. Befund: Tuberculose des Nebenhodens. — Operation: Resection des Nebenhodens. — Resultat: Schmerzen im operirten Hoden. Castration.

27/28. Woolsey (56). — Operation: Es wurde bei 2 Kranken die Resection des Nebenhodens wegen Tuberculose vollführt. — Resultat: Castration der operirten Hoden.

29. Malinsky (48). — Pat. 20 J. — Linker Nebenhoden. — Klin. Befund: Der linke Nebenhoden ist hart, vergrössert. Affection der Prostata, der Samenblasen und der Lungen. — Operation: 8. 9. 00. Totale Resection des Nebenhodens und eines 3—4 cm langen Stückes des Vas deferens. — Resultat: Der Kranke verliess geheilt das Hospital.

30. Malinsky (48). — Pat. 35 J. — Beide Nebenhoden. — Klin. Befund: Beide Nebenhoden sind vergrössert, schmerzhaft. Affection der Prostata und der Samenblasen. — Operation: Totale Resection beider Nebenhoden. Mit dem Thermokauter wird ein Knoten aus dem linken Hoden entfernt. — Resultat: Der Kranke wurde in genügend gutem Zustande entlassen.

31. Villeneuve (48). — Pat. 33 J. — Linker Nebenhoden. — Klin. Befund: Tuberculose des linken Nebenhodens, Affection der Prostata und der linken Samenblase. — Operation: 17. 1. 96. Totale Resection des linken Nebenhodens, Entfernung des Vas deferens und eines Theiles der Samenblase. — Resultat: 1896. Allgemeinzustand vortrefflich. Die Hoden sind gesund; Potentia coeundi erhalten.

32. Mosetig-Moorhof (92). — Linker Nebenhoden. — Klin. Befund: Der Kopf des Nebenhodens ist vergrössert, derb, empfindlich. — Operation: Partielle Resection des Nebenhodens. Der rechte Hoden war früher durch Castration entfernt worden.

33. Lanz (52). — Pat. 15 J. — Linker Nebenhoden. — Klin. Befund: Knoten im linken Nebenhoden. — Operation: Totale Nebenhodenresection. Orchidotomia. Entfernung des Vas deferens in beträchtlicher Länge. — Resultat: $1^1/_2$ Jahre nach der Operation kam der Kranke wieder. Heilung.

34—44. Horwitz (36). — Operation: Es wurde 11 Kranken die Resection des tuberculösen Nebenhodens vollführt. — Resultat: 1 Kranker starb 4 Monate nach der Operation an Meningitis, 1 Kranker an Phthisis pulmonum nach Ablauf von 2 Jahren; in 1 Fall trat 6 Monat nach der Operation Erkrankung des anderseitigen Nebenhodens ein, 7 Kranke wurden völlig geheilt, einer von ihnen wurde 7 Jahre verfolgt.

45. Floderus (88). — Pat. 23 J. — Rechter Nebenhoden. — Klin. Befund: Tuberculose des Schweifes des rechten Nebenhodens und der Prostata. — Operation: 4. 6. 96. Resectio caudae epididymitis dextrae. Früher war die Castration des linken Hodens gemacht worden. — Resultat: Recidiv im zurückgebliebenen Theil des Nebenhodens. Castration.

46. Kocher (57). — Pat. 24 J. — Linker Nebenhoden. — Klin. Befund: Knoten im Schweif des linken Nebenhodens. Knoten in der Prostata. — Operation: Resectio caudae epididym. sin. Ehemals Castration des rechten Hodens. — Resultat: Rückgang des Processes in der Prostata. Später Erneuerung des Processes und Uebergang desselben auf die Samenblase (rechts). Tuberculose der Nieren. Resectio renis. Tod im Jahre 1893.

47. Kocher (57). — Pat. 25 J. — Beide Nebenhoden. — Klin. Befund: Links Epididymitis caseosa, Infiltrat des Rete testis, Hydrocele. Rechts Knoten im Schweif des Nebenhodens. — Operation: 26. 8. 89. Castratio sin. Resectio caudae epididym. dextrae. — Resultat: Lungenspitzenkatarrh, die anderen Organe gesund.

48. Kocher (57). — Pat. 30 J. — Linker Nebenhoden. — Klin. Befund: Käsige Knoten im Schweife des linken Nebenhodens, Knoten in der Prostata. Cystitis tuberculosa (?) — Operation: Resectio caudae epididymidis sinistrae. — Resultat: Wunde verheilt. Verschlimmerung des Lungenprocesses.

49. Degrenne (23). — Pat. 49 J. — Linker Nebenhoden. — Klin. Befund: Tuberculose des linken Nebenhodens und der Prostata. Lungenspitzen betroffen. — Operation: 17. 7. 95. Resectio epididymidis totalis. — Resultat: Wunde geheilt. Verschlimmerung des Processes in den Lungen.

50. Isch-Wall (23). — Pat. 63 J. — Rechter Nebenhoden. — Klin. Befund: Fester Knoten im Schweife des rechten Nebenhodens. Prostata ein wenig vergrössert. — Operation: Resectio caudae epididymidis. — Resultat: Nach Ablauf eines Monates wurde der Kranke geheilt entlassen.

51. Isch-Wall (23). — Pat. 25 J. — Klin. Befund: Mehrere feste Knoten in der Cauda epididymidis. — Operation: Resectio caudae epididymidis. — Resultat: Der Kranke kam nach Ablauf von 3 Jahren wieder. Heilung.

52. Isch-Wall (23). Pat. 43 J. — Linker Nebenhoden. — Klin. Befund. Zwei tuberculöse Herde im linken Nebenhoden, Affection des Vas

. . .

deferens, der Samenblasen und der Prostata. — Operation: Resectio partialis epididymid. sin. — Resultat: Heilung. Die Affection der Prostata hat sich gemindert.

53. Von d'Haeneus (8). — Operation: Resection des Nebenhodens.

54. Bardenheuer (17). — Pat. 23 J. — Rechter Nebenhoden. — Klin. Befund: Knoten im rechten Nebenhoden, Fistel. Husten, Hämoptoë. — Operation: Resection des Nebenhodens (1879). — Resultat: 1886, der Hoden ist gesund. Stillstand des Lungenprocesses. Potentia coeundi erhalten.

55. Bardenheuer (17). — Pat. 17 J. — Linker Nebenhoden. — Klin. Befund: Tuberculose des linken Nebenhodens. — Operation: Resection des linken Nebenhodens. — Resultat: Erkrankung des anderseitigen Nebenhodens; Resection; Heilung. Potentia coeundi erhalten (1886).

56. Bardenheuer (17). — Pat. 34 J. — Linker Nebenhoden. — Klin. Befund: Tuberculose des linken Nebenhodens. — Operation: 1878. Resection des linken Nebenhodens. — Resultat: Erkrankung des anderseitigen Nebenhodens (1881), Resection des rechten Nebenhodens mit einem Theil der Tun. albug. testis. Dauernde Heilung. Recidiv im Vas deferens.

57. Bardenheuer (17). — Pat. 38 J. — Beide Nebenhoden. — Klin. Befund: Knoten im Kopf und Schweif des rechten Nebenhodens. Kleine Knötchen im Schweife des linken Nebenhodens. — Operation: 25.12.80. Resection beider Nebenhoden. — Resultat: 1886. Der operirte Hoden ist gesund, von normaler Consistenz und Grösse; Potentia coeundi erhalten.

58. Bardenheuer (17). — Pat. 46 J. — Beide Nebenhoden. — Operation: 31. 1. 82. Castratio sin., Resectio epididym. dextr. — Resultat: 29. 3. 86. Pat. ist lange Zeit gesund. Vor Kurzem erkrankte er an Blasenkatarrh.

59. Bardenheuer (17). — Pat. 36 J. — Beide Nebenhoden. — Operation: Castratio sin. Resectio epididym. dext. — Resultat: Pat. kam nicht wieder.

60. Bardenheuer (17). — Pat. 34 J. — Rechter Nebenhoden. — Klin. Befund: Derbes Infiltrat des rechten Nebenhodens. Fistel. — Operation: Resection des rechten Nebenhodens. — Resultat: Erkrankung des linken Nebenhodens. Resection.

61. Bardenheuer (17). — Operation: Castratio dext., darauf Resection des linken Nebenhodens. — Resultat: Zeigte sich nicht wieder.

62. Bardenheuer (17). — Pat. 21 J. — Operation: Castratio sin., Resectio epididym. dextr. — Resultat: Kam nicht wieder.

63. Bardenheuer (17). — Beide Nebenhoden. — Klin. Befund: Knoten im Schweif des rechten Nebenhodens, Fistel. Im Schweife des linken Nebenhodens ein kleiner Knoten. — Operation: Resectio caudae epididymidis. — Resultat: Der Kranke kam nicht wieder.

64. Jeannel (47). — Pat. 28 J. — Beide Nebenhoden. — Klin. Befund: Tuberculose des linken Hodens und des rechten Nebenhodens. — Operation: Partielle Resection des rechten Nebenhodens, Castration des linken Hodens. — Resultat: Nach 3 Monaten Castration des rechten Hodens.

65. Sarraute (47). — Beide Nebenhoden. — Klin. Befund: Der Schweif des rechten Nebenhodens ist vergrössert, uneben. Tuberculose des linken Hodens. Die rechte Samenblase und die Prostata sind verändert. — Operation: 20. 6. 99. Bilaterale Epididymektomie. Orchidotomie. — Beide Hoden vom Process betroffen. — Resultat: October 1899. Erkrankung beider Hoden. Die Potentia coeundi ist vermindert, der Allgemeinzustand dagegen besser als früher.

66. Tapie (47). — Pat. 28 J. — Rechter Nebenhoden. — Klin. Befund: Gewebsverdichtung im Schweif des rechten Nebenhodens. — Operation: Epididymektomie. Früher war linkerseits die Castration gemacht worden. — Resultat: Kam nach 5 Jahren wieder: vollständige Heilung. Potentia coeundi erhalten.

67. Tapie (47). — Pat. 30 J. — Rechter Nebenhoden. — Operation: Resection des rechten Nebenhodens. — Resultat: Ein Jahr später Recidiv in dem operirten Hoden. Castration.

68. Dupin (47). — Pat. 25 J. — Rechter Nebenhoden. — Operation: Epididymektomie. Früher war die Castratio sin. ausgeführt worden. — Resultat: Kam nach 1 Jahre wieder. Heilung. Potentia coeundi erhalten. Quantitative Verminderung des Ejaculates.

69—70. Longuet (10). — Operation: 1894. Es wurde 2 Kranken die Epididymektomie gemacht.

71. Schwartz (30). — Pat. 20 J. — Operation: Epididymektomie. — Resultat: 1 Jahr darauf erkrankte der anderseitige Hoden. Der operirte Hoden war 2 Jahre nach der Operation gesund.

72. Reynier (30). — Operation: Partielle Resection des Nebenhodens. — Resultat: Der Kranke kam 6 Jahre nach der Operation wieder. Heilung.

73. Reynier (30). — Klin. Befund: Tuberculose des Nebenhodens. — Operation: Totale Resection des Nebenhodens. — Resultat: Recidiv im operirten Hoden. Castration.

74—75. Chalot (8). — Operation: 2 Kranken wurde die Resection der tuberculösen Epididymis ausgeführt. — Resultat: Die Resultate sind ausgezeichnet.

76. Quénu (30). — Operation: 1 Kranken wurde die Nebenhodenresection gemacht.

77. Quénu (30). — Beide Nebenhoden. — Operation: Bilaterale Epididymektomie. — Resultat: Der Kranke kam nach 6 Jahren wieder. Heilung. Der Hoden ist normal gross. Potentia coeundi erhalten.

78. Demoulin (6). — Pat. 31 J. — Linker Nebenhoden. — Klin. Befund: Abscesse u. Knoten im linken Nebenhoden. — Operation: 4. 3. 93. Totale Resection des Nebenhodens. — Resultat: Erkrankung des rechten Nebenhodens. Resection. October 1896, Heilung.

79. Delore (45). — Pat. 42 J. — Rechter Nebenhoden. — Klin. Befund: Tuberculös-käsige Entartung des rechten Nebenhodens. — Operation: 2. 5. 98. Resection des Nebenhodens. Orchidotomie. Früher war

die Castratio sin. gemacht worden. — Resultat: Am 21. Mai wurde Pat. entlassen. Die Wunde war noch nicht völlig geheilt.

80. Jeannel (47). — Pat. 25 J. — Linker Nebenhoden. — Operation: 21. 10. 97. Resection des linken Nebenhodens. Früher war dem Kranken die Castratio dextra gemacht worden. — Resultat: Kam wieder nach Ablauf von $2^1/_2$ Jahren. Heilung. Potentia coeundi erhalten.

81. Jeannel (47). — Pat. 28 J. — Beide Nebenhoden. — Klin. Befund: Links Tuberculose des Nebenhodens uud eines Theiles des Hodens. Rechts Tuberculose des Nebenhodens. — Operation: 13. 3. 97. Resection beider Nebenhoden und eines Theiles des linken Hodens. — Resultat: Kam wieder nach $1^1/_2$ Jahren. Heilung. Potentia coeundi erhalten.

82. Mäc-Guffie (46). — Pat. 46 J. — Linker Nebenhoden. — Klin. Befund: Tuberculose des linken Nebenhodens und der Prostata. — Operation: 21. 4. 96. Partielle Resection der Cauda epididym. u. Resection des Vas defer. in der Länge von 5 cm. — Resultat: Der Pat. kam nach 1 Jahre wieder. Heilung. Rückgang des Processes in der Prostata.

83. Mäc-Guffie (46). — Pat. 28 J. — Rechter Nebenhoden. — Klin. Befund: Knoten in der unteren Hälfte des linken Nebenhodens. Die Prostata und die Samenblasen vergrössert. — Operation: 25. 7. 96. Partielle Resection des Nebenhodens und Hodens. — Resultat: Nach 8 Monaten wurde Pat. wieder untersucht. Heilung. Besserung des Zustandes der Prostata und der Samenblasen.

84. Duplay (27). — Pat. 35—40 J. — Rechter Nebenhoden. — Klin. Befund: Tuberculose des rechten Nebenhodens. — Operation: 1890. Resection des Nebenhodens und einer geringen Partie des Hodens. Das Vas defer. wird einige Centimeter weit resecirt. — Resultat: Der Kranke liess sich im Jahre 1900 wieder untersuchen. Allgemeinzustand vortrefflich; keine Recidive, Hoden nicht atrophirt.

85. Jeannel (47). — Pat. 25 J. — Rechter Nebenhoden. — Klin. Befund: Knoten in dem Kopfe des Nebenhodens. — Operation: Partielle Resection des Nebenhodens. — Resultat: Recidiv im zurückgebliebenen Theil des Nebenhodens. Castration.

86. Baudet et Duval (89). — Pat. 20 J. — Linker Nebenhoden. — Klin. Befund: Schweif und Kopf des Nebenhodens sind vergrössert, verhärtet. Affection der Samenblasen. — Operation: 13. 7. 00. Epididymektomie. Totale Entfernung des Vas defer. und der linken Samenblase. — Resultat: Nach $2^1/_2$ Monaten wurde der Kranke wieder gesehen. Fistel in der Leistengegend. Affection der rechten Samenblase geringer. Allgemeinzustand gut.

87—92. Pascale (51). — Operation: Es wurde bei 6 Kranken die Resection des Nebenhodens wegen Tuberculose desselben ausgeführt.

93. D'Antona (51). — Operation: Es wurde bei 1 Kranken die Resection des tuberculösen Nebenhodens ausgeführt.

94. Wanach (59). — Rechter Nebenhoden. — Klin. Befund: Tuberculose des rechten Nebenhodens und eines Theiles des Hodens. — Operation: Resection des rechten Nebenhodens. Auslöffelung des käsigen Herdes im

Hoden. — Resultat: Recidiv im operirten Hoden und im Vas deferens. Castration. Erkrankung des linken Nebenhodens, Resection (1896). Heilung (1901). Pot. coeundi erhalten.

95—98. Fälle aus der Klinik von Prof. Ratimow (90). — Operation: Es wurde bei 4 Kranken die Resection des tuberculösen Nebenhodens, mit Abtragung des Vas deferens in beträchtlicher Länge ausgeführt.

99. Woskressensky (8). — Pat. 39 J. — Linker Nebenhoden. — Klin. Befund: Der linke Nebenhoden ist von knorpeliger Consistenz, höckerig. Affection der Prostata und der linken Samenblase. — Operation: 29. 8. 00. Resection des Nebenhodens und des Mediastinum testis. Entfernung des Vas deferens in seiner ganzen Länge und der linken Samenblase. — Resultate: Pat. kam im Jahre 1901 wieder. Heilung. Der operirte Hoden ist wohl erhalten. Potentia coeundi gemindert.

100. Woskressensky (8). — Pat. 34 J. — Beide Nebenhoden. — Klin. Befund: Beide Nebenhoden verhärtet, höckerig. Affection der Samenblasen. — Operation: 2. 10. 00. Excision beider Nebenhoden, der Vasa deferentia und der Samenblasen. Orchidotomia. — Resultat: 23. 9. 01. Allgemeinzustand sehr gut. Potentia coeundi herabgesetzt. Rechter Hoden atrophisch. Fistel an der rechten Hälfte des Scrotum.

101. Woskressensky (8). — Pat. 21 J. — Rechter Nebenhoden. — Klin. Befund: Im Schweif des rechten Nebenhodens eine feste, höckrige Geschwulst. In der rechten Lungenspitze abgeschwächtes Athemgeräusch. — Operation: Totale Resection des rechten Nebenhoden. Orchidotomie. Entfernung des Vas deferens in einer Länge von 26 cm. — Resultat: Nach einem halben Jahre bildete sich ein Knoten im linken Nebenhoden. Der Kranke kam nach 1 Jahre wieder: Der Knoten ist geschwunden. Heilung. Der operirte Hoden ist etwas weicher als der anderseitige (linke) Hoden. Potent. coeundi erhalten.

102. Woskressensky (8). — Pat. 23 J. — Rechter Nebenhoden. — Klin. Befund: Im Schweif des rechten Nebenhodens ein derber Knoten. Affection der rechten Lungenspitze. — Operation: 8. November 1900. Resection des Nebenhodens. Abtragung des Vas deferens in einer Länge von 27 cm. — Resultat: Der Kranke kam Mai 1901 wieder. Sein Körpergewicht hat zugenommen. Der operirte Hoden ist gesund, ebenso gross wie früher. Geschwächtes Athemgeräusch in der Lungenspitze.

103. Woskressensky (8). — Pat. 39 J. — Linker Nebenhoden. — Klin. Befund: Knoten im Kopf und im Schweif des linken Nebenhodens. — Operation: 20. October 1900. Resectio epididymidis. Orchidotomia. — Resultate: Der Kranke kam 5 Monate nach der Operation wieder. Der operirte Hoden ist gesund, ebenso gross wie früher. Der linke Lappen der Prostata ist verhärtet. In der rechten Lungenspitze verschärftes, rauhes Athmungsgeräusch.

104. Woskressensky (8). — Pat. 35 J. — Rechter Nebenhoden. — Klin. Befund: Im Schweif des rechten Nebenhodens ein derber, höckeriger Knoten. — Operation: 16. Januar 1901. Resection des Nebenhodens und

des Vas deferens in einer Länge von 15 cm. — Resultat: 21. Februar aus dem Krankenhause entlassen. Der operirte Hoden normal gross.

105. Woskressensky (8). — Pat. 23 J. — Beide Nebenhoden. — Klin. Befund: In beiden Nebenhoden höckerige, derbe Knoten, sowohl im Kopf als auch im Schweif eines jeden Nebenhodens. Knoten in der Prostata. — Operation: 3. Mai 1901. Resection beider Nebenhoden. Orchidotomia. — Resultat: Nach $1^1/_2$ Monat kam die Nachricht: die beiden Hoden des Kranken sind weich, verkleinert; in der Prostata sind Knoten zu constatiren.

106. Murphy (70). — Pat. 22 J. — Linker Nebenhoden. — Klin. Befund: Der linke Nebenhoden ist hart, höckerig, vergrössert. — Operation: 10. 9. 1894. Resectio epididymid. sin. — Resultat: Erkrankung des rechten Nebenhodens. Resection. Der Kranke wird 7. April 1900 wieder untersucht: Heilung. Potentia coeundi erhalten. Der in der Samenblase früher dagewesene Process steht still.

107. Murphy (70). — Pat. 22 J. — Linker Nebenhoden. — Klin. Befund: Tuberculose des linken Nebenhodens. — Operation: 16. 12. 1895. Resection des linken Nebenhodens. Früher Castratio dextra (?). — Resultat: 8. 5. 1900. Heilung. Der Hoden und die Potent. coeundi sind erhalten.

108. Murphy (70). — Pat. 38 J. — Beide Nebenhoden. — Klin. Befund: Tuberculose beider Nebenhoden. — Operation: 8. 5. 1896. Resectio epididym. bilateralis. — Resultat: 11. 7. 1900. Heilung. Der linke Hoden atrophisch. Potentia coeundi erhalten.

109. Murphy (70). — Pat. 37 J. — Klin. Befund: Knoten im Kopfe des Nebenhodens. — Operation: 23. 9. 97. Resection des Nebenhodens. — Resultat: Einige Monate nach der Operation entwickelt sich eine tuberculöse Spondylitis und allgemeine Miliartuberculose. In den Uro-Genitalorganen trat kein Recidiv auf.

110. Murphy (70). — Beide Nebenhoden. — Klin. Befund: Tuberculose beider Nebenhoden. — Operation: 29. 10. 1897. Bilaterale Resection der Nebenhoden. — Resultat: 12. November 1897 verliess Pat. geheilt das Hospital.

111. Murphy (70). — Pat. 35 J. — Rechter Nebenhoden. — Klin. Befund: Tuberculose des rechten Nebenhodens. — Operation: 20. 6. 1898. Resection des rechten Nebenhodens. — Resultat: Erkrankung des linken Nebenhodens. Resection. Heilung. Potentia coeundi erhalten.

112. Murphy (70). — Pat. 47 J. — Linker Nebenhoden. — Klin. Befund: Tuberculöse Affection des linken Nebenhodens. — Operation: 1. 10. 1898. Resection des linken Nebenhodens. — Resultat: Erkrankung des rechten Nebenhodens und der rechten Samenblase. Resection des rechten Nebenhodens. Heilung. In der rechten Samenblase ein kleiner harter Knoten (29. Juni 1900).

113. Murphy (70). — Pat. 30 J. — Beide Nebenhoden. — Klin. Befund: Tuberculose beider Nebenhoden. Tuberkelbacillen im Harn. — Operation: 12. 3. 1900. Bilaterale Resection der Nebenhoden. — Resultat: Der Kranke verliess das Hospital den 15 März 1900.

114. Murphy (70). — Pat. 37 J. — Beide Nebenhoden. — Klin. Befund: Im Schweif des rechten Nebenhodens ein derber, etwas schmerzhafter Knoten. Im linken Nebenhoden multiple Knoten. Beide Samenblasen vergrössert. — Operation: 12. 4. 1900. Resection des linken Nebenhodens. — Resultat: August 1900. Pat. fühlt sich wohler als früher.

115—116. Mynter (71). — Operation: 1893. Es wurde 2 Kranken die Epididymektomie gemacht. — Resultat: Heilung (1 und 2 Jahre nach der Operation).

117. Nesse (73). — Pat. 20 J. — Beide Nebenhoden. — Klin. Befund: Epididymitis tubercul. duplex., Phthisis pulmonum und Tuberculose des Larynx. — Operation: 16. 2. 1898. Partielle Resection beider Nebenhoden und des linken Hodens.

118. Nesse (73). — Pat. 43 J. — Rechter Nebenhoden. — Klin. Befund: Epididymitis tuberculosa dextra. — Operation: 3. 6. 1899. Exstirpation der tuberculösen Herde aus dem Nebenhoden. — Resultat: 10. 6. 1899. Der Kranke wurde aus dem Hospitale entlassen.

119. Nesse (73). — Pat. 46 J. — Linker Nebenhoden. — Klin. Befund: Epididymitis tubercul. sin. Hypertrophia prostatae. Cystitis. — Operation: 8. 11. 1899. Resection des Nebenhodens und eines Theiles des Hodens. — Resultat: 15. 5. 1900. Exitus letalis.

120. Nesse (73). — Pat. 23 J. — Rechter Nebenhoden. — Klin. Befund: Epididymitis tuberculosa dextra. — Operation: Resectio epididymidis.

121. Riss (77). — Pat. 36 J. — Rechter Nebenhoden. — Klin. Befund: Der rechte Nebenhoden höckerig, vergrössert. Der linke Hoden ist castrirt. Die Samenblasen sind in ihrem Umfange etwas vergrössert. — Operation: 17. 1. 1902. Resection des rechten Nebenhodens und des Vas deferens in einer Länge von 3—4 cm.

122. Delore (49). — Pat. 28. J. — Rechter Nebenhoden. — Klin. Befund: Hydrocele; Tuberculose des rechten Nebenhodens. — Operation: Resection des rechten Nebenhodens. Orchidotomia. Früher war die Auslöffelung und Thermocauterisation am linken Nebenhoden ausgeführt worden. — Resultat: Der Kranke wurde bald nach der Operation aus dem Hospitale entlassen.

B. Fälle von atypischer Entfernung des Nebenhodens.

1. Pasteau (27). — Pat. 44 J. — Rechter Nebenhoden. — Klin. Befund: Derber Knoten im rechten Nebenhoden. Knoten in der Prostata. Operation: 16. 12. 1897. Auslöffelung des Nebenhodens. — Resultat: 15. 2. 1901. Der operirte Hoden ist gesund, von normaler Grösse. Das Vas deferenz ist derb, verdickt. Im rechten Nebenhoden ein Knoten. Verhärtung der Prostata und der linken Samenblase. Potentia coeundi erhalten.

2. Pasteau (27). — Pat. 28 J. — Beide Nebenhoden. — Klin. Befund: Beiderseitige tubercul. Epididymitis. Affection der Prostata und der rechten Samenblase. — Operation: 26. 1. 1897. Auslöffelung des Neben-

hodens. Cauterisation mit Chlorzink. — Resultat: Recidiv im rechten Nebenhoden, totale Abtragung des Nebenhodens. 15. 2. 1901 kam der Patient wieder: der rechte Hoden ist atrophirt, die Reste des linken Nebenhodens verhärtet. Prostata und Samenblasen normal. Potentia coeundi erhalten.

3. Quénu (27). — Rechter Nebenhoden. — Klin. Befund: Der Schweif des rechten Nebenhodens ist vergrössert, derb. — Operation: 12. 4. 1899. Auslöffelung und Excision aus dem Nebenhoden. — Resultat: 1901 kam Pat. wieder. Heilung. Potentia coeundi erhalten.

4. Schwartz (37). — Pat. 17 J. — Linker Nebenhoden. — Klin. Befund: Der linke Nebenhoden vergrössert, hart. Der Hoden zum Theil betroffen. Veränderungen in den Athmungsgeräuschen der Lungen. — Operation: 23. 9. 1898. Auslöffelung des Nebenhodens und der veränderten Partieen des Hodens. — Resultat: 10. 2. 1901. Heilung. Potentia coeundi erhöht. Der operirte Hoden von der Grösse einer Kirsche, welk, abgeplattet.

5. Bazy (30). — Pat. 25 J. — Linker Nebenhoden. — Klin. Befund: Epididymitis tubercul. sin. — Operation: Der Nebenhoden wird mit dem Thermokauter zerstört. — Resultat: Nach 2 Jahren Erkrankung des rechten Nebenhodens, Knoten in der Prostata. Der rechte Nebenhoden und ein Theil des Hodens wird mit dem Thermokauter zerstört. Pat. kam nach 1 Jahre wieder: vom rechten Hoden ist ein kleiner Strang übrig geblieben. Der linke Hoden normal, der Knoten in der Prostata ist kleiner geworden.

6. Quénu (26). — Pat. 36 J. — Rechter Nebenhoden — Klin. Befund: Knoten im rechten Nebenhoden. Prostata betroffen. — Operation: Zerstörung des Nebenhodens mit dem scharfen Löffel. — Resultat: Heilung.

7. Quénu (26). — Pat. 26 J. — Rechter Nebenhoden. — Klin. Befund: Der rechte Nebenhoden vergrössert, hart, höckerig. — Operation: 14. 4. 1894. Auslöffelung des Nebenhodens. — Resultat: Nach 1 Jahr. Erkrankung des linken Nebenhodens und Hodens. Auslöffelung des Nebenhodens und der betroffenen Partie des Hodens.

8. Quénu (26). — Pat. 25 J. — Rechter Nebenhoden. — Klin. Befund: Tuberculose des rechten Nebenhodens. Prostata vergrössert und schmerzhaft. — Operation: 13. 7. 1894. Der Nebenhoden wird mit dem scharfen Löffel und zum Theil mit der Scheere abgetragen. Auslöffelung der betroffenen Partieen des Hodens. — Resultat: Tod in Folge tuberculöser Meningitis. 2. 12. 1895.

9. Quénu (26). — Pat. 25 J. — Beide Nebenhoden. — Klin. Befund: Epididymitis tuberculosa duplex. — Operation: 4. 1. 1896. Auslöffelung und Excision des Nebenhodens. — Resultat: 25. 6. 1896. Heilung.

10. Quénu (26). — Linker Nebenhoden. — Klin. Befund: Der Kopf des linken Nebenhodens ist vergrössert, hart, höckerig, schmerzhaft. — Operation: 29. 1. 1896. Enucleation des Knotens aus dem Nebenhoden. — Resultat: 25. 6. 1896. Heilung.

11. Quénu (26). — Pat. 24 J. — Linker Nebenhoden. — Klin. Befund: Im Schweif des linken Nebenhodens ein fester, höckeriger, schmerzender

Knoten. Veränderung der Athmungsgeräusche in der rechten Lungenspitze. — Operation: 14. 3. 1896. Auslöffelung und Excision des Knotens aus dem Nebenhoden. — Resultat: 20. 6. 1896. Heilung.

12. Quénu (26). — Pat. 24 J. — Linker Nebenhoden. — Klin. Befund: Epididymitis tubercul. sin. Knoten in der Prostata. — Operation: Auslöffelung und Excision des linken Nebenhodens.

13. Quénu (26). — Beide Nebenhoden. — Klin. Befund: Epididymitis tuberculosa duplex. — Operation: 14. 3. 1896. Auslöffelung der Nebenhoden. — Resultat: Im Juni kam Pat. wieder. Heilung.

14. Euvrard (11). — Pat. 40 J. — Beide Nebenhoden. — Klin. Befund: Epididymitis tuberculosa duplex. Affection der Prostata und der rechten Samenblase. — Operation: 25. 2. 1894. Beide Nebenhoden mittels des Thermokauter zerstört. — Resultat: Der Kranke verliess geheilt das Hospital.

15. Euvrard (11). — Pat. 31. J. — Linker Nebenhoden. — Klin. Befund: Tuberculose des linken Nebenhodens. Fistel. — Operation: Der Nebenhoden mittels Thermokauter zerstört. — Resultat: Nach Ablauf 1 Monats der operirte Hoden normal.

16. Euvrard (11). - Pat. 50 J. — Linker Nebenhoden. — Klin. Befund: Tuberculose des linken Nebenhodens, mehrere Knoten im Hoden. Knoten in der Prostata. — Operation: 24. 2. 1892. Zerstörung des Nebenhodens und der Herde im Hoden mit dem Thermoakuter. — Resultat: Der Kranke erschien nach $2^1/_2$ Monaten. Heilung.

17. Reynier (11). — Pat. 45 J. — Linker Nebenhoden. — Klin. Befund: Tuberculose des linken Nebenhodens. Affection der Frostata und der Samenblasen. — Operation: Zerstörung des Nebenhodens mit dem Thermokauter. — Resultat: Kachexie (Affection der Lungen).

18. Reynier: (11). — Pat. 22 J. — Linker Nebenhoden. — Klin. Befund: Tuberculose des linken Nebenhodens. — Operation: 9. 4. 1893. Zerstörung des linken Nebenhodens mittels Thermokauter. — Resultat: Nach 1 Jahr erschien der Pat. wieder. Heilung.

19. Reynier (11). — Pat 55 J. — Rechter Nebenhoden. — Klin. Befund: Tuberculose des rechten Nebenhodens. Die rechte Hälfte der Prostata ist vergrössert. — Operation: Zerstörung des Nebenhodens mittels Thermokauter. — Resultat: Vollständige Heilung der Wunde binnen 1 Monats. Die Schwellung der Prostata hat abgenommen.

20. Reynier (11). — Pat. 65 J. — Beide Nebenhoden. — Klin. Befund: Bilaterale Tuberculose der Nebenhoden. Vergrösserung der Prostata. — Operation: 17. 8. 1892. Beide Nebenhoden werden mit dem Thermokauter zerstört. — Resultat: Der Kranke wurde am 7. October entlassen. Die Wunde geheilt. Der operirte Hoden ist gesund.

21. Reynier (11). — Pat 25 J. — Linker Nebenhoden. — Klin. Befund: Tuberculose des linken Nebenhodens. — Operation: Zerstörung des Nebenhodens mit dem Thermokauter. — Resultat: Binnen 1 Monats vollständige Verheilung der Wunde.

22. Isch-Wall (11). — Pat. 30. J. — Linker Nebenhoden. — Klin. Befund: Tuberculöser Process im Kopfe des linken Nebenhodens. — Operation: Der Kopf des Nebenhodens mittels Thermokauters zerstört. — Resultat: In 5 Wochen die Wunde geheilt; der Hoden gesund.

23. Isch-Wall (11). — Pat. 36 J. — Linker Nebenhoden. — Klin. Befund: Tuberculose des linken Nebenhodens und eines Theiles des Hodens. — Operation: Zerstörung des Nebenhodens und einer Partie des Hodens mittels Thermokauter. — Resultat: Nach 1 Jahre kam der Kranke wieder. Heilung.

24. Poncet (37). — Beide Nebenhoden. — Klin. Befund: Epididymitis tuberculosa duplex. — Operation: Auslöffelung beider Nebenhoden. Orchidotomia. Auslöffelung des Hodens. — Resultat: Binnen 1 Monates ist Pat. fast ganz geheilt.

25. Fays (39). — Rechter Nebenhoden. — Klin. Befund: Tuberculose des rechten Nebenhodens. — Operation: Der Nebenhoden mit Thermokauter und scharfem Löffel entfernt. — Resultat: Heilung der Wunde in 6 Wochen.

26. Fays (39). — Linker Nebenhoden. — Klin. Befund: Tuberculose des linken Nebenhodens und der Lungen. — Operation: Auslöffelung des Nebenhodens. Früher Castratio dextra. — Resultat: Heilung binnen 1 Mon.

27. Kocher (57). — Pat. 32 J. alt. — Beide Nebenhoden. — Klin. Befund: Epididymitis tuberculosa duplex. Knoten in der Prostata. — Operation: Auslöffelung des Nebenhodens. — Resultat: Der locale Process ist geheilt.

28. Degrenne (23). — Pat. 16 J. alt. — Linker Nebenhoden. — Klin. Befund: Der linke Nebenhoden verdichtet, höckerig, Affection der Prostata. — Operation: 22. 3. 1897. Zerstörung des Nebenhodens mittelst Thermokauter. — Resultat: 21. 4. Die Wunde geheilt, der operirte Hoden gesund, in der Prostata keine merklichen Veränderungen.

29. Isch-Wall (23). — Pat. 34 J. alt. — Linker Nebenhoden. — Klin. Befund: Tuberculose des linken Nebenhodens. Multiple Knoten im Hoden. Affection der Prostata. — Operation: Zerstörung des Nebenhodens, sowie der Knoten im Hoden mittelst Thermokauter. — Resultat: Der Kranke wurde nach 1 Jahre wieder untersucht: Heilung.

30. Isch-Wall (23). — Pat. 24 J. alt. — Rechter Nebenhoden. — Klin. Befund: Im Schweif des rechten Nebenhodens ein derber, isolirter Knoten. — Operation: Der Schweif des Nebenhodens mittelst Thermokauter zerstört. — Resultat: Nach 7 Monaten kam Pat. wieder — Heilung.

31. Reynier (23). — Pat. 37 J. alt. — Linker Nebenhoden. — Klin. Befund: Tuberculose des linken Nebenhodens und der Lungen. — Operation: Auslöffelung des Nebenhodens.

32. Mongeot (38). — Rechter Nebenhoden. — Klin. Befund: Tuberculose des rechten Nebenhodens, Affection der Prostata. — Operation: Orchidotomie. Auslöffelung des Nebenhodens. — Resultat: Der Kranke wurde nach 3 Monaten wieder untersucht — Heilung.

33. André (44). — Pat. 36 J. alt. — Rechter Nebenhoden. — Klin. Befund: Im Schweif des rechten Nebenhodens ein kleiner Knoten. Der rechte Prostatalappen ist verdichtet. — Operation: Orchidotomie. Auslöffelung des Schweifes des Nebenhodens. — Resultat: Der Kranke kam nach 1 Monat wieder — Heilung.

34. Jeannel (47). — Pat. 35 J. alt. — Beide Nebenhoden. — Klin. Befund: Tuberculose des linken Nebenhodens und des rechten Testikels. — Operation: Castratio dextra. Auslöffelung des Kopfes des linken Nebenhodens. — Resultat: Der Kranke kam nach 6 Jahren zur Untersuchung: Heilung. Der linke Hoden atrophisch. Potent. coeundi erhalten.

35. Jeannel (47). — Pat. 24 J. alt. — Beide Nebenhoden. — Klin. Befund: Epididym. tuberculosa duplex. Affection der Prostata und der Samenblasen. — Operation: Auslöffelung des rechten Nebenhodens und eines Theiles des rechten Hodens (13. 4. 93). — Resultat: Pat. kam 1896 wieder. Der Knoten im linken Nebenhoden besteht noch fort. Die übrigen Organe gesund.

36. Jeannel (47). — Pat. 25 J. alt. — Linker Nebenhoden. — Klin. Befund: Tuberculose des linken Nobenhodens und der Lungen. — Operation: Auslöffelung des Caput epididymidis. — Resultat: Tod in Folge Phthisis pulmonum.

37. Audry (47). — Pat. 24 J. alt. — Linker Nebenhoden. — Klin. Befund: Tuberculose des linken Nebenhodens. — Operation: 29. 10. 96. Der linke Nebenhoden mit scharfem Löffel und Thermokauter entfernt. — Resultat: Rasche Wundheilung.

38. Sarraute (47). — Pat. 31 J. alt. — Beide Nebenhoden. — Klin. Befund: Tuberculose beider Nebenhoden und zum Theil auch der Hoden. — Operation: Auslöffelung der Nebenhoden und der Herde im Hoden. — Resultat: Recidiv im Hoden, Auslöffelung. Affection der Prostata. Abscesse im Perinaeum. Der Kranke kam im Jahre 1900 wieder — Heilung. Prostata normal. Potentia coeundi erhalten.

39. Quénu (25). — Pat. 48 J. alt. — Beide Nebenhoden. — Klin. Befund: Links Hydrocele, der Nebenhoden vergrössert. Rechts derber Knoten im Körper des Nebenhodens. — Operation: Auslöffelung beider Nebenhoden.

40. Tuffier (30). — Klin. Befund: Tuberculose des Nebenhodens, der Prostata, der Samenblasen und der Harnblase. — Operation: Zweimal wurde die Thermokauterisation behufs Zerstörung des Nebenhodens angewandt. — Resultat: 7 Jahre stand Pat. unter Beobachtung. Keine Generalisation des Processes ist vorhanden. Die Herde in der Prostata und in den Samenblasen sind mumificirt.

41. Nesse (73). — Pat. 32 J. alt. — Rechter Nebenhoden. — Klin. Befund: Epididymitis tuberculosa dextra. Hydrocele symptomatica. — Operation: 27. 5. 97. Auslöffelung des Kopfes des rechten Nebenhodens. — Resultat: 28. 6. 97 wurde der Kranke entlassen.

42. Nesse (73). — Linker Nebenhoden. — Klin. Befund: Epidi-

dymitis tuberculos. sin. Hydrocele symptomatica. — Operation: 29. 11. 99. Entfernung der Tuberkelknoten aus dem Nebenhoden und Hoden mittelst scharfen Löffels und zum Theil mit der Scheere. — Resultat: 16. 12. 99 wurde Pat. geheilt entlassen.

43. Nesse (73). — Pat. 20 J. alt. — Beide Nebenhoden. — Klin. Befund: Tuberculose des rechten Nebenhodens und des linken Hodens. — Operation: 29. 1. 97. Castratio sinistra. Auslöffelung des rechten Nebenhodens und der betheiligten Partie des Hodens. — Resultat: 16. 2. 97 wurde Pat. mit einer kleinen granulirenden Fläche am Scrotum aus dem Hospital entlassen.

44. Nicolich (78). — Pat. 21 J. alt. — Beide Nebenhoden. — Klin. Befund: Epididymitis tuberculosa duplex. — Operation: 20. 10. 00. Zerstörung beider Nebenhoden mittelst des Thermokauter. — Resultat: Im Februar 1901 verliess Pat. geheilt das Hospital.

II. Eigene Beobachtungen.

1. Der Kranke N. K., 29 J. alt, hereditär belastet (Tuberculose). Im Mai 1898 erkrankte zuerst der linke, sodann auch der rechte Nebenhoden, der Kranke sieht abgezehrt, anämisch aus. Lungentuberculose. Koch'sche Bacillen im Sputum. Kalter Abscess an der Brust. An der hinteren Seite des Scrotum 2 Fisteln. Beide Nebenhoden sind vergrössert, verhärtet, schmerzend. Prostata vergrössert, schmerzhaft.[1]) Operation 28. 9. 00. Bilaterale Resection der Nebenhoden und des Vas deferens in einer Länge von 6—7 cm. Orchidotomie.

Tod 5. 3. 01. Die Autopsie ergab eine tuberculöse Meningitis, weit verbreitete Tuberculose der inneren Organe und des Tractus uro-genitalis.

Beide Hoden waren von der Tuberculose angegriffen.

2. Der Kranke P. N., $19^1/_2$ J. alt. Vor 4 Jahren hatte der rechte Hoden nach einem Trauma angefangen zu schmerzen. Vor einem Jahre, angeblich nach einem neuen Trauma, fingen auch in dem linken Hoden an sich Schmerzen einzustellen. Untersuchung: Der linke Nebenhoden ist fest, vergrössert, empfindlich. Der Schweif des rechten Nebenhodens ist vergrössert, schmerzhaft. Fistel. Operation 11. 12. 00. Totale Resection des linken Nebenhodens und des Vas deferens in der Länge von 6 cm. Der Schweif des rechten Nebenhodens wurde ausgelöffelt. Ausgang: Der Kranke kam zum letzten Mal am 9. 6. 03 wieder: Der Allgemeinzustand ist vortrefflich; der rechte Hoden ist gesund, von normaler Grösse und Consistenz. Der linke Hoden ist zwar beträchtlich kleiner, als der rechte, sonst aber gesund. Recidiv in dem Vas deferens. Erectionen sind möglich.

3. Der Kranke J. J., 38 J. alt. Hereditär tuberculös belastet. Bekam im vorigen Jahre (1900) Husten mit Hämoptoë. Im April vorigen Jahres bildete sich ein kalter Abscess an dem linken Oberschenkel. Im August 1901 erkrankte

[1]) In denjenigen Fällen, wo wir der Affection der Prostata, der Samenblasen u. s. w. nicht erwähnen, waren die betreffenden Organe nicht krankhaft verändert. In unseren sämmtlichen Fällen der Nebenhodenresection wurde die Diagnose der gegebenen Organe mikroskopisch festgestellt.

der linke Nebenhoden und an der Brust entwickelte sich ein kalter Abscess. Untersuchung: Tuberculose der rechten Lungenspitze (Koch'sche Bacillen im Sputum). Der linke Nebenhoden ist vergrössert, von knorpeliger Consistenz. Fisteln. Zwei kalte Abscesse am Thorax und am Oberschenkel. Operation: 10. 2. 01. Totale Resection des linken Nebenhodens und des Vas deferens in einer Länge von 3 cm. Anastomosenbildung [Operationsmethode 1][2]). Orchidotomie. Die kalten Abscesse werden eröffnet und ausgelöffelt. Ausgang: Der Kranke meldete sich zum letzten Mal am 3. 5. 03. Der operirte Hoden ist gesund, etwas kleiner als der rechte Hoden. Tuberculose des rechten Nebenhodens. Fisteln an der Brust (an der Stelle des früher vorhanden gewesenen kalten Abscesses). Die Lungen zeigen keine scharf ausgesprochenen Veränderungen. Selbstbefinden vortrefflich. Potentia coeundi erhalten.

4. Der Kranke W. B., 23 J. alt. Lues und Blennorrhoe sind ausgeschlossen. 1 Jahr und 2 Monate zurück erkrankte der rechte Nebenhoden. Tuberculose des rechten Nebenhodens. Operation 26.3.01. Totale Resection des rechten Nebenhodens. Anastomosenbildung (Operationsmethode 1). Ein Jahr nach der Operation kam der Kranke mit einer tuberculösen Affection des Schweifes des linken Nebenhodens wieder. Der operirte rechte Hoden ist gesund. Allgemeinzustand vortrefflich. 15. 3. 02 wurde die Resection der Cauda epididymidis sin. vollführt. Anastomosenbildung (Operationsmethode 2). 1. 4. 02 wurde Pat. aus der Klinik entlassen. Beide Hoden sind gesund. Der Allgemeinzustand vortrefflich.

5. Der Kranke N. J., 23 J. alt, hat nie an venerischen Krankheiten gelitten. Im September 1899 erkrankte der linke Hoden. Castratio sin. Ende März 1901 erkrankte der rechte Nebenhoden. Untersuchung: der rechte Nebenhoden ist vergrössert, höckerig, von knorpelartiger Consistenz. Der linke Testikel fehlt. Die übrigen Organe sind gesund. Operation 4. 5. 01. Resection der unteren Hälfte des linken Nebenhodens und des Vas deferens in einer Länge von 4 cm. Anastomosenbildung (Operationsmethode 2). Ausgang: 23. 10. 01 erhielten wir Nachrichten über den Kranken; sein Allgemeinzustand ist gut, doch ist er etwas anämisch, Lungen gesund. Am Scrotum 2 Fisteln. Der operirte Testikel ist von normaler Grösse und Consistenz. Erectionen und Pollutionen sind seltener als normal. 29. 3. 03 kam die Nachricht, dass unser Pat. bei einer Erdarbeit verschüttet und umgekommen sei.

6. Der Kranke W. Ch., 19 J. alt, hat keine Lues gehabt. Nicht hereditär belastet. Hat 1 Jahr zurück an Tripper gelitten. Vor $3^1/_2$ Monaten erkrankte der rechte Nebenhoden. Untersuchung: Im Schweife und Kopfe des rechten Nebenhodens lassen sich 2 Knoten von knorpeliger Consistenz durchfühlen; Fisteln. Die übrigen Genitalorgane sowie die inneren Organe sind gesund. Operation 1. 10. 01. Resection der unteren Hälfte des rechten Nebenhodens und eines 5—6 cm langen Stückes des Vas deferens. Anastomosenbildung (Operationsmethode 2). Ausgang: Erkrankung des anderseitigen Neben-

[1]) Vergl. die Arbeit von Prof. W. J. Rasumowsky (dieses Archiv. Bd. 65. H. 3) und meine beide Mittheilungen (dieses Archiv. Bd. 70. H. 3 u. Bd. 72. H. 3).

hodens. Resection der unteren Hälfte desselben. Anastomosenbildung (Operationsmethode 2). Der linke Hoden ist atrophirt, Castratio sin. 23. 5. 02 wird Pat. aus der Klinik entlassen. Der rechte Hoden ist von normaler Consistenz und Grösse. An der linken Seite des Scrotum zwei kleine granulirte Stellen. Allgemeinzustand vortrefflich.

7. Der Kranke W. Sch., 23 J. alt, nicht hereditär belastet. Im Sommer 1901 erkrankte der rechte Nebenhoden. Vor 4 Monaten erkrankte auch der linke Nebenhoden. Untersuchung: Der Schweif eines jeden der beiden Nebenhoden ist vergrössert, von knorpeliger Consistenz, Fisteln. Die übrigen Geschlechtsorgane, sowie die inneren Organe sind gesund. Operation 6. 2. 02. Bilaterale Resection der unteren Hälfte der Nebenhoden. Anastomosenbildung (Operationsmethode 2). Ausgang: 23. 9. 02 kam Pat. wieder in die Klinik. Recidiv in dem Kopf der beiden Nebenhoden, heftige Schmerzen in den Hoden. Castratio duplex.

8. Der Kranke P. B., 27 J. alt. Hat an Tripper gelitten. Vor einem Monat bemerkte er einen Knoten im Kopfe des rechten Nebenhodens. Vor einigen Tagen liess sich im linken Nebenhoden ein ähnlicher Knoten durchfühlen. Die übrigen Genitalorgane, sowie die inneren Organe sind gesund. Operation 13.3.02. Totale Resection des rechten Nebenhodens (Anastomosenbildung, Operationsmethode 1) und Resection des Schweifes des linken Nebenhodens. Anastomosenbildung (Operationsmethode 2). Ausgang: Februar 1903 kam Pat. wieder. Die Hoden sind gesund. Der rechte Hoden ist vergrössert, Hydrocele. Der linke Hoden ist kleiner als normal. Potentia coeundi erhalten. Allgemeinzustand vortrefflich.

9. Der Kranke J. B., 28 J. alt, hat nicht an venerischen Krankheiten gelitten. Im Januar 1901 erkrankte der rechte Hoden, im Juli 1901 der linke Hoden. Untersuchung: Rechts Hydrocele, der Testikel ist für die Palpation nur theilweise zugänglich, von derber Consistenz. Der linke Nebenhoden ist knorpelhart, vergrössert. Operation 14. 3. 02. Castratio dextra. Totale Resection des linken Nebenhodens und eines 5 cm langen Stückes vom Vas deferens. Anastomosenbildung (Operationsmethode 1). Ausgang: 5. 6. 03 kam Pat. zur Untersuchung. Allgemeinzustand vortrefflich, der operirte, linke Hoden ist ganz gesund, von normaler Grösse und Consistenz. Potentia coeundi erhalten.

10. Der Kranke W. W., 27 Jahre alt, hat an Tripper gelitten. Vor $6\frac{1}{2}$ Jahren erkrankte der rechte Nebenhoden, vor 5 Jahren der linke Nebenhoden. Untersuchung: Der Schweif des linken Nebenhodens ist in seinem Umfange beträchtlich vergrössert, derb und schmerzt etwas bei Druck. Die rechte Hälfte des Scrotum ist im Umfang vergrössert. Die Palpation der einzelnen Theile des Gesammthodens gelingt nicht. Stellenweise lassen sich Parthien von fester Consistenz durchfühlen, an anderen Stellen dagegen ist Fluctuation zu constatiren. Die übrigen Genitalorgane, sowie die inneren Organe sind gesund. Operation 17.10.02. Castratio dextra. Resection der unteren Hälfte des linken Nebenhodens und des Vas deferens in einer Länge von 5 cm. Anastomosenbildung (Operationsmethode 2). Resection des unteren Poles des

linken Testikels. Ausgang: Der Kranke kam im September 1903 wieder in die Klinik. Der operirte linke Hoden ist gesund, von normaler Grösse und Consistenz. Die linke Samenblase ist etwas verhärtet. Potentia coeundi erhalten. Zunahme des Körpergewichts um 28 Pfund.

11. Der Kranke A. K., 21 J. alt. Bis jetzt war Pat. ganz gesund gewesen. Vor 2 Wochen bemerkte er einen kleinen Knoten im linken Nebenhoden. Untersuchung: Im Schweif des linken Nebenhodens wird ein nussgrosser Knoten durchgefühlt. Die übrigen Organe, sowohl die Genitalien als auch die anderen inneren Organe sind gesund. Operation 24. 10. 02. Resection der unteren Hälfte des linken Nebenhodens und des Vas deferens in einer Länge von 3 cm. Anastomosenbildung (Operationsmethode 2). Ausgang: Der Kranke besuchte uns am 6. 5. 03 wieder. Der operirte Hoden ist gesund, von normaler Grösse und Consistenz. Die übrigen Geschlechtsorgane sind gesund. Allgemeinzustand vortrefflich. In der Geschlechtsfunction sind nach der Operation keine Veränderungen eingetreten.

12. Der Kranke J. N., 44 J. alt. Nicht hereditär belastet. Im Mai 1900 erkrankte der linke Hoden; Castration. Im October 1902 erkrankte der rechte Nebenhoden. Untersuchung: Der Schweif des rechten Nebenhodens ist vergrössert, von knorpelartiger Consistenz. Der rechte Hoden und das Vas defer. sind augenscheinlich gesund. Der linke Prostatalappen ist kleiner als der rechte. Der linke Hoden fehlt. Operation 14. 12. 02. Resection der unteren Hälfte des rechten Nebenhodens und eines 4 cm langen Stückes vom Vas defer. Anastomosenbildung (Operationsmethode 2). Ausgang: Im Juni 1903 wurden über den Kranken Nachrichten erhalten. Der operirte rechte Hoden ist von fester Consistenz und vergrössert. Die Prostata normal. Potentia coeundi erhalten.

Resultate der Nebenhodenresection nach den Daten des von uns gesammelten Materials.

Eine Heilung des Processes in dem Hoden nach der Nebenhodenresection ist in vielen Fällen constatirt worden, wobei die Beobachtungsdauer nach der Operation in einigen Fällen recht beträchtlich war:

1	Fall	wurde	12	Jahre	verfolgt
1	„	„	10	„	„
1	„	„	9—10	„	„
3	Fälle	wurden	8	„	„
1	Fall	wurde	7—8	„	„
3	Fälle	wurden	7	„	„
1	Fall	wurde	6—7	„	„
5	Fälle	wurden	6	„	„
2	„	„	5—6	„	„

3	Fälle	wurden	5	Jahre verfolgt
1	Fall	wurde	4—5	„ „
5	Fälle	wurden	3—4	„ „
5	„	„	3	„ „
4	„	„	2—3	„ „
3	„	„	3	„ „

Ein unzweifelhaftes Recidiv im Hoden wurde nach Resection des tuberculösen Nebenhodens überhaupt nur in 5 Fällen beobachtet. Die partielle Resection des Nebenhodens kann ebenso wie die totale zu Heilung des Processes im Hoden führen.

Unter 51 Fällen von partieller Abtragung des tuberculösen Nebenhodens wurden die Hoden in 14 Fällen als gesund notirt, bei einer Beobachtungsdauer von 1 Jahr und darüber:

1	Fall	wurde	12	Jahre verfolgt
1	„	„	8	„ „
1	„	„	7	„ „
1	„	„	$6^1/_2$	„ „
1	„	„	6	„ „
1	„	„	5	„ „
1	„	„	$4^1/_2$	„ „
1	„	„	4	„ „
2	Fälle	wurden	3	„ „
1	Fall	wurde	$2^1/_2$	„ „
3	Fälle	wurden	1	Jahr „

Hierbei ist indess zu bemerken, dass die partiellen Resectionen des Nebenhodens immerhin ein grösseres Procent von Recidiven zu ergeben scheinen, als die totalen Resectionen.

In 22 Fällen wurde die Abtragung des tuberculösen Nebenhodens mit der Abtragung eines Theiles des Hodens combinirt. In 15 Fällen erfolgte Heilung.

1	Fall	wurde	10	Jahre verfolgt
3	Fälle	wurden	7	„ „
1	Fall	wurde	3	„ „
1	„	„	2	„ 5 Mon. verfolgt
1	„	„	$1^1/_2$	„ verfolgt
4	Fälle	wurden	1	Jahr „
3	„	„	weniger als 1 Jahr verfolgt.	

In 3 Fällen trat Recidiv im Hoden ein.

In der Mehrzahl der Fälle blieb der Hoden, nach Resection der Epididymis, makroskopisch normal, und wurde ein solches Verhalten desselben einige Male durch lange Zeit nach der Operation bestätigt.

1	Fall	stand	in	Beobachtung	12	Jahre
1	„	„	„	„	10	„
1	„	„	„	„	9	„ 8 Mon.
2	Fälle	standen	„	„	8	„
2	„	„	„	„	7	„
1	Fall	stand	„	„	$6^1/_2$	„
2	Fälle	standen	„	„	6	„
1	Fall	stand	„	„	4	„ 5 Mon.
2	Fälle	standen	„	„	4	„
3	„	„	„	„	3—4	„
3	„	„	„	„	3	„

Was die Häufigkeit der Erkrankung des anderseitigen Hodens nach der Entfernung des Nebenhodens anlangt, so ergiebt sich aus den Daten des von uns gesammelten Materials, dass eine Erkrankung des der Operation gegenüberliegenden Hodens in 18 Fällen (13 pCt.) eintrat. Der Zeitraum, welcher zwischen der operativen Entfernung des Nebenhodens und der Erkrankung des anderseitigen liegt, beträgt nach unseren Daten annähernd 14 Monate.

In den nicht operirten Fällen dagegen kommen, zufolge einer Vereinigung der statistischen Daten von Reclus (9), Wiessler (62) und Salleron (61), auf eine Gesammtzahl von 199 Kranken — 72 mit bilateraler Tuberculose des Hodens (36 pCt.). Der Zeitraum zwischen der Erkrankung des einen und der des zweiten Hodens dagegen betrug in den nicht operirten Fällen — nach den Daten von Haas — $4^1/_2$ Monate.

Zieht man die oben aufgeführten Daten in Erwägung, so kommt man nothwendig zu dem Schlusse, dass die Erkrankung des anderseitigen Hodens nach operativer Entfernung des Nebenhodens ersichtlich nicht häufiger und nicht rascher eintritt, als dies in den nicht operirten Fällen stattfindet.

Unter 42 Fällen, in welchen eine tuberculöse Affection der Prostata und der Samenblasen notirt war, trat in den von uns gesammelten Fällen 19mal (45 pCt.) nach Resection des Neben-

hodens eine Besserung und Heilung des Processes in den oben genannten Organen ein.

Von 16 Fällen, in welchen eine Mitbetheilung der Harnorgane verzeichnet war, erfolgte nach der Nebenhodenresection in 8 Fällen nachträglich Besserung und Heilung des Processes.

Unter 32 Fällen von gleichzeitiger tuberculöser Erkrankung der Lungen trat in 8 Fällen nach der Nebenhodenresection eine Besserung des Lungenprocesses ein.

In vielen Fällen wurde nach Entfernung des tuberculösen Nebenhodens allgemeine Heilung, ohne Ausbruch des tuberculösen Processes in irgend einem Organe beobachtet. Einige von diesen Fällen sind lange Zeit nach der Operation verfolgt worden.

1	Fall	wurde	verfolgt	12	Jahre
1	„	„	„	10	„
1	„	„	„	8	„ 7 Mon.
2	Fälle	wurden	„	8	„
5	„	„	„	7	„
1	Fall	wurde	„	$6^1/_2$	„
4	Fälle	wurden	„	6	„
3	„	„	„	5	„
2	„	„	„	4—5	„
2	„	„	„	4	„
4	„	„	„	3—4	„
6	„	„	„	3	„
2	„	„	„	2—3	„

Exitus letalis wird in 7 Fällen angegeben.

Die Potentia coeundi blieb in sämmtlichen Fällen, sowohl nach unilateraler, als auch nach bilateraler Resection des Nebenhodens erhalten, mit Ausnahme von 4 Fällen, in welchen sie erlosch. Der Verlust der Geschlechtsfunction könnte aber in diesen Fällen ersichtlicherweise nicht durch die Nebenhodenresection, sondern durch andere Ursachen bedingt gewesen sein: 1 Fall betraf einen im höheren Greisenalter stehenden Kranken, in einem Falle wurden nach der Operation beide Hoden von dem Processe ergriffen, und in einem Falle waren die Samenblasen mit entfernt worden.

Die Schlussfolgerungen, zu denen wir auf Grund der dem vorliegenden literarischen Materiale entnommenen Daten sowie unserer

eigenen Beobachtungen gelangt sind, lassen sich folgendermaassen zusammenfassen.

1. Auf die Entfernung des tuberculösen Nebenhodens folgt in einem grossen Procentsatz der Fälle Heilung des Processes im Hoden. Recidive im Hoden sind nicht häufig.

2. Partielle Nebenhodenresectionen ergeben inbezug auf die Heilung des Processes im Hoden (oder Nebenhoden) anscheinend eine minder günstige Prognose als die totalen Resectionen des Nebenhodens.

3. Die mit Entfernung der tuberculösen Herde des Hodens combinirte Nebenhodenresection führt nicht selten Heilung des Processes im Hoden herbei.

4. Der seines Nebenhodens beraubte Hoden kann lange Zeit sein makroskopisch normales Verhalten bewahren.

5. Die Erkrankung des anderseitigen Hodens erfolgt nach vollführter Abtragung des tuberculösen Nebenhodens augenscheinlich nicht häufiger, als dies in den nicht operirten Fällen beobachtet wird.

6. Die bilaterale sowie auch die unilaterale Resection des Nebenhodens kann in gewissen Fällen eine günstige Wendung des Processes in der Prostata und in der Samenblase beeinflussen.

7. Die Entfernung des tuberculösen Nebenhodens kann in einigen Fällen auf den Verlauf des Lungenprocesses wohlthätig wirken.

8. Die uni- und bilaterale Resection des tuberculösen Nebenhodens kann zu völliger und dauernder allgemeiner Heilung führen.

9. Die Potentia coeundi bleibt sowohl nach der unilateralen als auch nach der bilateralen Nebenhodenresection erhalten.

10. Die Operation der Anastomosenbildung bei der Nebenhodenresection verschlimmert die Prognose dieser letzteren Operation nicht (eigene Beobachtungen).

Der Resection des Nebenhodens wird die radicale Behandlungsmethode der Tuberculose des Nebenhodens oder Hodens — die Castration — gegenüber gestellt.

Wir erlauben uns, einige vergleichende Daten über die Resultate dieser beiden Operationen anzuführen.

Erkrankung des anderen Hodens nach Entfernung des einen

(Castration) tritt nach den Daten von Haas (64) in 26,7 pCt. der Fälle ein.

Nach den Daten von Prof. Bardenheuer ist dieses Procent = 73,7.

Nach Woskressensky (8) ist die Häufigkeit der Erkrankung des anderen Hodens nach Castration des einen im Mittel = 34 pCt. Für diejenigen Fälle, wo die Castration in den Anfangsstadien der Erkrankung ausgeführt worden und wo der Process nur auf den Hoden oder Nebenhoden beschränkt war, beträgt dieses Procent = 26,9 pCt.

Nach unseren Daten erfolgt auf Resection des einen Nebenhodens die Erkrankung des gegenüberliegenden Hodens in 13 pCt. der Fälle.

Der Zeitraum, welcher zwischen der Castration und der Erkrankung des anderen Hodens liegt, ist nach den Daten von Woskressensky (8) = 21 Monate. Für die Fälle, wo die Castration bei ausschliesslicher Localisirung des Processes im Nebenhoden oder Hoden angewandt wurde, betrug dieser Zeitraum 22 Monate.

Gemäss unseren Daten vergeht nach Resection des Nebenhodens ein Zeitraum von durchschnittlich 14 Monaten bis zum Ausbruch der Erkrankung auf der gegenüberliegenden Seite.

Unter 205 von Dr. Woskressensky (8) gesammelten Fällen von Castration ist Erkrankung der Samenblasen und der Prostata in 56 Fällen notirt, von denen 36 (64 pCt.) nach der Operation eine Besserung oder Heilung des Processes aufwiesen.

Nach unseren Daten trat unter 42 Fällen, in welchen eine Erkrankung der Samenblasen und der Prostata notirt ist, eine Besserung oder Heilung des Processes nach der Resection des Nebenhodens in 19 Fällen (45 pCt.) ein.

Unter den von uns gesammelten Fällen von Resection resp. Entfernung des tuberculösen Nebenhodens findet sich eine Mitbetheiligung der Harnwege in 16 Fällen notirt, und von diesen letzteren wurde in 8 Fällen Besserung constatirt.

In den umfangreichsten statistischen Zusammenstellungen über die Castration, welche uns zugänglich waren, nämlich in der Statistik von Haas (14) und von Woskressensky (8) ist eine Besserung der Harnstörungen nach der Castration nur in wenigen Fällen notirt.

Nach unseren Daten finden sich unter 178 Fällen von Entfernung des tuberculösen Nebenhodens 32 Fälle von Erkrankung der Lungen notirt. In 8 Fällen erfolgte Besserung oder Heilung des Processes.

Unter 205 Fällen von Castration ist, nach den Daten von Dr. Woskressensky, in 31 Fällen Erkrankung der Lungen notirt; von diesen Fällen wurde in 13 Besserung oder Heilung des Lungenprocesses beobachtet.

Nach Berger's (67) Daten kamen auf 43 Fälle von Castratio 24 Fälle (60 pCt.) von Heilung; letaler Ausgang in 13 Fällen.

Nach den Daten von Haas (64) folgte Heilung nach unilateraler Castration in 44,6 pCt., nach bilateraler in 56,7 pCt.

Nach den Daten von Simon (41) ist das Procent der Heilungen bei der Castration = 66,3.

Nach den Daten von Dr. Woskressensky (8) ist die Durchschnittszahl der Heilungen bei Castratio unilateralis = 42,5 pCt., Tod = 20,3 pCt.; bei Castratio bilateralis - Heilung = 61,8 pCt., Sterblichkeit = 25,4 pCt.

Die entsprechenden Daten für die Resection des tuberculösen Nebenhodens sind gegenwärtig noch nicht zahlreich genug, um sie mit den soeben aufgeführten Resultaten der Castration vergleichen zu können. Aber nichtsdestoweniger ist aus dem oben Dargelegten ersichtlich, dass die Abtragung des tuberculösen Nebenhodens in vielen Fällen eine vollständige Heilung mit sich brachte, welche selbst eine lange Zeit verfolgt wurde. Und es muss zugegeben werden, dass die Resultate der Nebenhodenresection in Bezug auf Heilung des Processes den Resultaten der Castration wohl kaum nachstehen. Diese Befunde führen uns zu dem unabweislichen Schlusse, dass die Resection des tuberculösen Nebenhodens, sofern sie in den entsprechenden Fällen zur Anwendung kommt, eine ebenso radicale Operation ist, wie es die Castration überhaupt sein kann. Angesichts des Gesagten muss der Resection des Nebenhodens ein gleich hoher Platz in der Behandlung der Tuberculose des Hodens zuerkannt werden, wie ihn gegenwärtig die Castration einnimmt.

Literatur.

1. Dupuytren, Leçons orales de clinique chirurgicale faites à l'Hôtel Dieu de Paris. 1832. T. I.
2. Astley Cooper, Die Bildung und Krankheiten des Hodens. Weimar. 1832.
3. Cruveilhier, Anatomie pathologique du corps humain. Paris 1829—35. T. I.
4. Curling, Traité pratique des maladies du testicule. Trad. par Gosselin, Paris. 1857.
5. Mauclaire, Ann. des maladies des org. gén.-urin. 1900. IV.
6. Dimitresco, Thèse de Paris 1897.
7. Velpeau, Leçons orales. Paris, 1840. T. I. und Gaz. des hôp. 1857. No. 4.
8. Woskressensky, Beiträge zur Pathologie und Chirurgie der chronischen Tuberculose des Hodens. Moskau. 1902 (Russisch).
9. Malgaigne, Bullet de l'Academie nat. de méd. 1850—51. T. XVI und Gaz. des hôpit. 1851. T. III.
10. Longuet, Revue de Chirurgie. 1900. No. 1.
11. Euvrard, Thèse de Paris. 1894.
12. Verneuil, Gaz. des hôp. 1882. No. 103.
13. Chassaignac, Gaz. des hôp. 1871. No. 145.
14. Kocher, Die Krankheiten des Hodens und seiner Hüllen. S. Petersburg. 1877 (Russ.).
15. Villeneuve, Semaine médicale. 1891.
16. Langenbeck, Schede, Volkmann, Beil. z. Centralbl. f. Chir. 1885. No. 24.
17. Bardenheuer, Die operative Behandlung der Hodentuberculose durch Resection der Nebenhoden. Mittheil. aus d. Kölner Bürgerhospit., 3. Heft. Köln und Leipzig. 1886.
18. Reclus, Clinique et critique chirurgicales. Paris. 1884 und Traité de Chirurgie-Duplay et Reclus. première édit.
19. Monod et Terrillon. Traité des maladies du testicule et de ses annexes. Paris 1889.
20. Guyon, Ann. des mal. des org. gén.-urin. 1891. Juillet.
21. Verneuil, Semaine médic. 1891 und Bullet. et Mém. d. l. Soc. d. Chir. d.Paris. T. XVII. 1891.
22. Abeiten des IV. Pirogoff'schen Congresses. Moskau. 1892 (Russisch).
23. Degrenne, Thèse de Paris. 1897.
24. Humbert, Semaine médic. 1891.
25. Quénu, Gaz. médic. de Paris. 1896. No. 20.
26. Chevrolle, Thèse de Paris. 1896.
27. Berthélot, Thèse de Paris. 1901.
28. Duplay, Semaine médic. 1897. No. 40.
29. Albert, Die Therapie der Gegenwart. 1900. 17.
30. Bullet. et Mém. d. l. Soc. d. Chir. d. Paris. T. XXV. 1899.

31. Hermann, Gaz. lek. 1901. No. 36, 37. 38.
32. Krynski, Centralbl. f. Chir. 1900. No. 40 und Przegl. lek. 1900 No. 29.
33. Audry, Arch. provinc. de chir. 1902. T. XI.
34. Calot, Rev. de chir. 1902. No. 11.
35. Lejars, Semaine médic. 1902. No. 2.
36. Horwitz, Journ. of the Americ. Medic. Associat. Centralbl. f. Chir. 1902. No. 36.
37. Chassin, Thèse. Lyon. 1897.
38. Mongeot, Thèse. Nancy. 1899.
39. Fays, Thèse de Paris. 1896.
40. Bruns, Archiv f. klin. Chir. 63. Bd. 4. Heft.
41. Simon, Büngner, Beil. z. Centralbl. f. Chir. 1901. No. 29.
42. Watson-Cheyne, Brit. med. Journ. Vol. II. Dec. 30. 1899.
43. Pédébidou, Thèse de Paris. 1899.
44. André, Ann. d. mal. des org. gén.-urin. 1899. p. 757.
45. Ropers, Thèse. Bordeaux. 1900.
46. Mäc-Guffie, Thèse de Paris. 1897.
47. Sarraute, Thèse. Toulouse. 1900.
48. Malinsky, Thèse de Paris. 1898.
49. Delore, Gaz. hebdomad. d. méd. et d. chir. 1898. No. 47.
50. Audebal, Thèse de Paris. 1898.
51. Pascale, Riforma medica. 1903. No. 23.
52. Lanz, D., Zeitschr. f. Chir. Bd. 55.
53. Dürr, Beitr. z. klin. Chir. Bd. VI. Heft 1.
54. König, Beil. z. Centralbl. f. Chir. 1901. No. 29.
55. Büngner, Beitr. z. klin. Chir. Bd. XXXV. Heft 1.
56. Meyer, Brown, Woolsey, Annales of Surgery. 1899. 649.
57. König, D., Zeitschr. f. Chir. Bd. 47.
58. Southam, Brit. Med. Journ. 1900. Vol. I. 707.
59. Wanach, Virchow's Jahresbericht. 1898. Bd. II. 516.
60. Baumgarten, Archiv f. klin. Chir. Bd. 63, Heft 4 und: Wien med. Wochenschr. 27. October 1900.
61. Salleron, Arch. gén. de méd. 1889.
62. Wiessler, Thèse. Münich. 1889.
63. Simmonds, Archiv f. klin. Med. 1886. Bd. XXXVIII.
64. Haas, Beitr. z. klin. Chir. 1901. Bd. 30. Heft 2.
65. Finkh, Beitr. z. klin. Chir. 1886. Bd. II. Heft 3.
66. Krämer, Wien. med. Wochenschr. 1900.
67. Berger, Arch. f. klin. Chir. Bd. 68. H. 4. 1902.
68. Floderus, D., Zeitschr. f. Chir. Bd. 45.
69. Payr, Arch. f. klin. Chir. Bd. 63.
70. Murphy, Journ. of the Amer. Medic. Assoc. Vol. XXXV. 1900. No. 19, 20, 21, 22, 23.
71. Mynter, Ann. of Surg. 1893.
72. Mariotti, Clinica Chirurgica. 1902. No. 2.

73. Nesse, In.-Diss. Halle. 1901.
74. J. H. M., Journ. des Praticiens. 1900. No. 7.
75. Scultecki, Gaz. degli ospedali. 1897. No. 94.
76. Arnal, Nord médic. 1900. No. 128, 129.
77. Riss, Marseille médic. 1902. No. 6.
78. Nicolich, Rivista Veneta di scienze med. T. XXXIV. 1901. Fasc. XI.
79. Delore, Lyon médic. 1891. No. 14.
80. Hammonic, Rev. clin. d'androlog. et de gyn. 1900. No. 68, 69. 1901. No. 70—75.
81. Jordan, Beiträge zur Klinik der Tuberculose. Centralbl. f. Chir. Bd. I. 207. 1903. No. 41.
82. Hogge, Ann. des mal. des org. gén.-urin. 1901. No. 12.
83. Abell, Treatment of tuberculosis of testicle and epididymis. Journ. of derm. and gen.-urin. dis. 1902.
84. Bailey, W. T. Boston med. and surg. journ. 1902. No. 1.
85. Tillaux, Bull. méd. 1896.
86. Abadie, Montpellier médic. No. 18. p. 444. Jahresb. Waldeyer und Posner. 1903. Bd. II.
87. Platon, Presse médic. 1899. No. 71.
88. Floderus, D., Zeitschr. f. Chir. Bd. 45.
89. Baudet et Duval, Ann. des mal. des org. gén.-urin. 1902. No. 6.
90. Woinitsch-Sianoshensky, Chirurg. Krankheiten der Urogenitalorgane. St. Petersburg. 1902. (Russisch.)
91. Reclus, Traité de Chirurgie Duplay et Reclus. 2ème édit.
92. Frey, Wien. med. Presse. XXIX. 1888. No. 42.

XIII.

Welchen Rückschluss gestatten uns heute die klinischen Zeichen der Blinddarmentzündung auf den pathologischen Zustand des Wurmfortsatzes und der Bauchhöhle?[1]

Von

Dr. C. Lauenstein

in Hamburg.

M. H.! Die Eintheilung des Herrn von Büngner in acute und chronische Formen könnte man sich gefallen lassen. Aber unter den acuten Formen figuriren sechs Abtheilungen, also noch drei mehr, als die Abtheilungen des Herrn Sonnenburg, und da muss ich sagen: so sehr ich die pathologische Anatomie auch schätze und hochschätze für diese Frage — mit diesen Eintheilungen kommen wir nicht weiter für unser practisches Handeln in der Chirurgie.

Ich möchte glauben, dass wir practisch nur dann weiter kommen, wenn wir uns in der Eintheilung auf zwei Gruppen beschränken, die wir im Stande sind, meistens auseinander zu halten, nämlich die Appendicitisfälle ohne und mit Perforation.

Sonnenburg hat vor 4 Jahren von hier aus einen bemerkenswerthen Ausspruch gethan. Er sagte: „Die in der Behandlung der

[1]) Auszugsweise vorgetragen am 4. Sitzungstage des XXXIII. Congresses der Deutschen Gesellschaft für Chirurgie zu Berlin, 9. April 1904.

Aus äusseren Gründen konnten weder die Skizzen zu den Krankengeschichten noch eine Anzahl farbiger Abbildungen exstirpirter Wurmfortsätze wiedergegeben werden; aus denselben Gründen mussten die Krankengeschichten der chronischen Fälle fortbleiben.

Blinddarmentzündung erfahrenen Chirurgen können den Perityphlitiskranken in jedem Stadium der Krankheit Nutzen stiften."

Das war an sich betrachtet eine rühmliche Anerkennung der modernen Chirurgie, aus würdigem Munde, und ein Trost für die Kranken. Aber dieser Ausspruch bedurfte und bedarf noch heute einer wichtigen Einschränkung, wenn die Chirurgie das leisten soll, was sie leisten kann, und diese ist: „bis auf alle die Fälle, die dem Chirurgen zu spät zugehen."

Mag auch die Mortalität der inneren Hospitalabtheilungen an Perityphlitis noch so gering sein, wir Chirurgen machen an dem viel schwereren Material unserer Abtheilungen immer noch die Erfahrung, dass wir leider recht oft zu spät kommen mit der Operation, und sind daher fest überzeugt, dass ein Theil der an Appendicitis perforativa leidenden Kranken durch eine frühzeitigere Operation gerettet werden könnte. Aus meiner eigenen Erfahrung muss ich sagen, dass ich mit der Operation in keinem Falle zu früh, wohl aber häufig zu spät gekommen bin, trotzdem ich in allen den Fällen, wo dem Befunde nach eine Perforation angenommen werden muss, ohne jeden unnöthigen Zeitverlust die Operation vornehme.

Diese Ihnen allen bekannte Thatsache, dass wir nicht selten mit unserer operativen Hülfe zu spät kommen, ist begründet in dem wechselvollen Verlaufe der Perityphlitis und der dadurch bedingten Unmöglichkeit, eine sichere Prognose im Einzelfalle zu stellen. Aber es kommt hier noch etwas anderes in Betracht, dass nämlich die Diagnose der Appendicitis perforativa nicht scharf und früh genug gestellt wird. Gerade hier ist der Hebel anzusetzen, damit wir aus der vielfachen practischen Beschäftigung mit dieser insidiösen Erkrankung den wahren Nutzen für unsere Patienten ziehen. Meiner Ansicht nach stehen der frühzeitigen Diagnose der Appendicitis perforativa keine unüberwindlichen Schwierigkeiten entgegen.

Natürlich werden wir einstweilen nach wie vor Kranke in allen Stadien der Perityphlitis, à froid, mit abgekapseltem Abscess etc., operiren müssen, werden auch gewiss niemals so weit kommen, dass wir sämmtliche Kranke retten durch die Operation, denn wir werden niemals Herr sein über alle Umstände, die hier in Frage kommen, wie den Widerstand der Kranken und ihrer Angehörigen, die Ungunst der Verhältnisse, wie z. B. auf dem Lande etc. Aber unser Streben muss doch weiter gehen, als dahin, dass wir fort-

gesetzt unsere inneren Herren Collegen der Thatsache versichern, dass wir in allen Stadien der Erkrankung Nutzen stiften könnten. Wenn unsere inneren Collegen uns dieses Vertrauen wirklich schenken, so wird das immer höchst ehrenvoll für uns sein, aber wir werden in der That dies Vertrauen nur dann rechtfertigen können, wenn die Kranken uns nicht mehr zu spät geschickt werden.

Daher müssen wir versuchen, durch das uns so reichlich zur Verfügung stehende Material die diagnostische Seite der Frage nach Kräften zu fördern.

Aus dieser Absicht habe ich versucht, das mir seit meiner letzten Publication[1]) über Perityphlitis erwachsene Material nach den Notizen der Krankengeschichten so gegenüber zu stellen, dass erst das klinische Bild und dann der bei der Operation festgestellte Befund geschildert wird. Eine solche Gegenüberstellung ermöglicht dem inneren Mediciner einen Einblick in das chirurgische Material. Wenn er von dem so gruppirten Material Kenntniss nimmt, wird er leichter verstehen, warum der Chirurg so erheblich viel radicalere Anschauungen der Behandlung vertritt, als es der innere Arzt mit seinen ungleich günstigeren Mortalitätssätzen verantworten zu können glaubt.

Wer an seinem Materiale bei exspectativer Behandlung mit Opium und Eis eine Mortalität von 1—3 pCt. erzielt, der wird natürlich nicht verstehen können, dass es Chirurgen giebt, die sich für berechtigt halten, jeden Fall von Appendicitis perforativa so rasch wie möglich zu operiren.

Zu dieser verschiedenen Auffassung der Therapie trägt meiner Ansicht nach noch ein anderer Punkt bei, den ich schon oben berührt habe und den ich für sehr wichtig halte. Das ist nämlich der Umstand, dass man bisher nicht scharf genug unterschieden hat zwischen der Appendicitis ohne und mit Perforation. Diese Unterscheidung ist es, auf die meiner Ueberzeugung nach alles ankommt, und die den Angelpunkt der ganzen Frage der Behandlung unserer Appendicitiskranken bildet. Es ist das freilich auch ein Streben nach einer pathologisch-anatomischen Diagnose, die jedoch nicht weiter specialisirt ist, als practisch unbedingt nöthig.

Man kann Sonnenburg ohne Weiteres zugeben, dass dem Operateur die verschiedenen pathologisch-anatomischen Möglich-

[1]) Zur Frage der Perityphlitis. Grenzgebiete der Chirurgie und Medicin. 1896.

keiten, die am Wurmfortsatze bestehen können, immer vorschweben werden, aber er hat doch niemals in dem klinischen Bilde eine sichere Basis für eine specialisirte Diagnose. Höchstens kann er in ganz foudroyant verlaufenden Fällen Gangrän vermuthen, aber seine Vermuthung wird ebenso oft falsch sein, wie das rechte treffen. Mit einiger Sicherheit kann er nichts weiter diagnosticiren, als ob Perforation vorliegt oder nicht. Hierfür reichen in der Mehrzahl der Fälle die klinischen Symptome aus, für ein Weiteres aber nicht.

In dieser Beziehung ist wichtig, dass nicht bloss durch unsere, sondern auch die Beobachtungen anderer erwiesen ist, dass der infectiöse Inhalt des Wurmfortsatzes nicht nur durch die gangränöse oder die „makroskopisch" perforirte Wand auf die Umgebung übergehen kann, sondern auch durch die für das blosse Auge nicht perforirte Wandung, sei dies nun auf dem Wege der entzündlichen Infiltration, des acut purulenten Oedems, der Phlegmone und Lymphangitis, des Erysipels oder in Folge von „Durchwanderung" der Bakterien und Toxine durch die Wand hindurch, ein Vorgang, der bereits durch die bakteriologischen Arbeiten von Tavel und Lanz zweifellos dargethan worden ist. Nicht bloss adhäsive Entzündungsvorgänge kommen in der Umgebung des makroskopisch scheinbar unperforirten Wurmfortsatzes vor, nein alle Formen der Eiterung und Jauchung bis zur allgemeinen Perforationsperitonitis können nach unseren Beobachtungen auch von dem makroskopisch in seiner Continuität nicht unterbrochenen Wurmfortsatz ausgehen. Die Fälle, wo von einem erkrankten, nicht perforirten Wurmfortsatze aus hohes Fieber ausgeht, wo also die pyrogenen Stoffe aus dem Inneren des Wurmfortsatzes nur bis in Venen oder Lymphgefässe gelangen, bilden offenbar den Uebergang zu den Fällen, wo es in der unmittelbaren Umgebung des Wurmfortsatzes trotz fehlender sichtbarer Perforation zu Eiterung kommt. Was man makroskopisch an solchen Wurmfortsätzen, abgesehen von Verkürzung und Verdickung, sehen kann, ist oft nichts als ein Beschlag mit Eiter. Das beste Verständniss für diese Durchlässigkeit der Wand gegenüber den Eitererregern ohne sichtbare Perforation gewinnen wir durch die Betrachtung der verschiedenen Stadien der Gangrän, wie sie sich uns bei den einzelnen Operationen darstellen. Im ersten Beginn unterscheidet sich die Wand in ihrem intensiv rothbraunen Aussehen kaum von dem charakteristischen Bilde des hämorrha-

gischen Infarctes. Hier ist sicher die Ernährung der Wandgewebe schon erheblich geschädigt, trotzdem der continuirliche Zusammenhang der Theile noch keineswegs aufgehoben zu sein braucht. Schon viel früher, bevor die unverkennbaren Zeichen der Gewebsnekrose in der bekannten fleckigen, grauschwarzen oder grünlichen Verfärbung der Wandung auftreten, kann es zu Eiterbeschlägen aussen auf dem Wurmfortsatz und zu der Bildung von Eiter in der Umgebung kommen.

Bei der Zusammenstellung der Befunde vor und nach der Operation lege ich das Hauptgewicht auf die acuten Fälle. Was ich daraus beweisen möchte, ist, dass es in den meisten Fällen schon sehr früh möglich ist, die Diagnose auf die Perforation des Wurmfortsatzes oder auf den Uebergang der Infection vom Wurmfortsatze auf dessen Umgebung zu stellen. Für die Fälle von allgemeiner Perforations-Peritonitis, wo der infectiöse Inhalt des Wurmfortsatzes unvermittelt in die freie Bauchhöhle übertritt, oder wo ein geschlossener Ascess plötzlich durchbricht, werde ich in dieser Beziehung nicht auf Widerspruch stossen. Die Symptome sind in diesen Fällen so alarmirend, dass in der Regel nicht nur der Kranke und seine Angehörigen, sondern auch der Arzt ohne Weiteres den Eindruck einer sehr ernsten Erkrankung hat. Vor Allem wird es für denjenigen von Bedeutung sein, die Diagnose der Perforation des Wurmfortsatzes „in die Umgebung" frühzeitig zu stellen, der schon in dieser Wendung der Appendicitis eine grosse Gefahr für den Kranken sieht, der also früh operiren will, und zwar weil er die abwartende Behandlung für gefährlicher hält, als das Risico der frühzeitigen Operation. Wer auf dem Standpunkte steht, dass der Kranke mit Appendicitis perforativa ein „noli me tangere" sei, und wer das alleinige Heil dieser Kranken in der Operation im Ruhestadium sieht, wer also zunächst zuwartet und mit Opium und Eis seine Kranken „hinüberleiten" will in das Stadium à froid oder zur Abkapselung des Abscesses, der wird kein Interesse daran haben, die Perforation des Wurmfortsatzes auch „in die Umgebung" möglichst frühzeitig zu stellen.

Wer die Diagnose der Perforation frühzeitig stellen will, der muss vor Allem die Vorstellung aufgeben, als ob es einzelne isolirte, für diesen Zustand significante Symptome gäbe. Weder das Fieber, noch der Puls, noch die Leukocytose allein ist in dieser Beziehung charakteristisch, auch der Allgemeineindruck hat nichts Beweisendes;

denn trotz der Schwere der Erkrankung liegt es in der Natur der Sache, dass man bei dem plötzlichen Wechsel zwischen Gesundheit und Krankheit nicht auf die Einzelzeichen einer sehr schweren Erkrankung rechnen darf. Die Herzkraft ist noch nicht gesunken, der Puls also in der Regel noch nicht dauernd beschleunigt, wie in den späteren Stadien, wo das Blut mit Toxinen überladen ist. Der Gesammteindruck ist eher günstig als ungünstig, da von einer Kräfteconsumption noch nicht die Rede sein kann. Worauf der Schwerpunkt zu legen ist in jedem Falle, das sind die örtlichen Symptome der Blinddarmgegend und alles, was von ihnen abhängig ist.

Was uns am meisten zu Hülfe kommt in der Diagnose der Appendicitis perforativa, das ist einmal die grosse Frequenz der Blinddarmentzündung überhaupt (die in Hamburg schätzungsweise ca. 2 p. M. der Bevölkerung betragen mag), sowie die relative Seltenheit der übrigen in der Ileocoecal-Gegend concurrirenden Erkrankungen (Tuberculose, Aktinomykose, Carcinom).

In den mitgetheilten Befunden ist auf histologische und bakteriologische Untersuchungen kein Bezug genommen worden. Nach dieser Richtung ist bereits so viel gearbeitet und ein so reichliches Material in der Literatur niedergelegt worden, dass der Chirurg von Fach in diesen Fragen keine neuen Gesichtspunkte aufstellen kann. Ausserdem würde durch Hereinziehung dieser Fragen das Thema unnöthig complicirt worden sein. Es kam mir darauf an, die klinischen Symptome so zu schildern, wie sie sich entsprechend den uns zu Gebote stehenden Untersuchungsmethoden bieten, und den festgestellten pathologischen Befund, wie ihn der Chirurg erhebt, wenn er nach gewissenhaft gestellter Indication die Operation ausgeführt hat. Ich zweifle nicht, dass die von mir geschilderten makroskopischen Befunde immer wieder erhoben werden. Ich selbst habe vor einer Reihe von Jahren längere Zeit hindurch den Inhalt der von mir entfernten Wurmfortsätze bakteriologisch untersucht, aber principiell keine anderen Ergebnisse erhalten, wie sie Tavel und Lanz zuerst beschrieben haben. Das Material, wie ich es hier vorlege, bildet die Grundlage, auf der sich meine Auffassung von der Entstehung der ersten krankhaften Veränderungen bei der Appendicitis gebildet hat[1]). Diese meine Anschauungen

[1]) Wie entstehen die ersten krankhaften Veränderungen des Wurmfortsatzes bei Appendicitis? Münch. med. Wochenschr. No. 14. 1904.

sind inzwischen wesentlich bestätigt worden durch eine sehr sorgfältige Arbeit von v. Brunn[1]) aus der Tübinger chirurgischen Klinik, in der 20 kranke Wurmfortsätze einer sehr gründlichen histologischen Untersuchung unterzogen worden sind. v. Brunn widerlegt die namentlich in letzter Zeit von Meisel vertretene Auffassung von der Rolle, die die Gefässstörungen bei den Erkrankungen des Wurmfortsatzes spielen sollten, und räumt den Bakterien den wichtigsten Platz in der Aetiologie der Appendicitis ein. Den Kothsteinen vindicirt er genau so, wie wir es bereits ausgesprochen haben, die Bedeutung als Infectionsträger. Vor Allem betont er den Reichthum des Wurmfortsatzes an Bakterien, der ihm in einzelnen Fällen besonders aufgefallen ist. Es wird eine Frage der Deutung sein, ob dieser Reichthum an Bakterien nicht doch in Zusammenhang zu bringen sein wird mit dem mehr oder weniger andauernden Abschluss des Wurmfortsatzlumens durch Abknickung, Verziehung, Verengerung in Folge von Adhäsionen, durch Torsion etc., Momente, die, wenn man den Wurmfortsatz und seine Lagerung bei den Operationen vorurtheilsfrei betrachtet, sicher in Betracht gezogen zu werden verdienen und deren Wirkung im Wesentlichen ihre Erklärung findet durch die von Friedrich aufgestellte und experimentell begründete Theorie von dem „innergeweblichen Druck" und seiner Bedeutung für die Entwickelung der Bakterien.

Die Skizzen über die Lagerung des Wurmfortsatzes in unseren Fällen, sowie über die vor der Operation gefundene Dämpfung sind sämmtlich am Tage der Operation frisch aus dem Gedächtniss hingeworfen und bestimmt, dem Leser die Befunde möglichst anschaulich vorzuführen.

Wegen des cursorischen Charakters der Notizen über einzelne Fälle muss ich um Entschuldung bitten. Viele derselben entstammen meinen eigenen Aufzeichnungen. Soweit ich auf die Krankengeschichten angewiesen war, habe ich wieder den lebhaften, schon früher oft empfundenen Eindruck bekommen, dass das Abhängigkeitsverhältniss der Assistenzärzte von ihrem Oberarzt nur ein scheinbares ist, dass vielmehr der Oberarzt von seinen Assistenten, z. B. in der Führung der Krankengeschichten viel ab-

[1]) Ueber die Entstehung der Appendicitis. Brun's Beiträge zur klin. Chir. Aprilheft 1904.

hängiger ist, als diese von ihm, ja dass er in dieser Beziehung geradezu in ihre Hand gegeben ist.

Die klinischen Erscheinungen der Appendicitis initialis beschränken sich, abgesehen von gastrischen Störungen, Appetitlosigkeit, Obstruction, Rücken-, Kopfschmerzen, mehr oder weniger gestörtem Allgemeinbefinden, Symptome, die sämmtlich sich zu grösserer Heftigkeit und zu anfallsartigen Erscheinungen steigern können, wesentlich auf die örtlichen Beschwerden der Ileocoecalgegend, die sowohl in Schmerzen, wie in nachweisbarer Druckempfindlichkeit bestehen können. Nur in seltenen Fällen, und zwar dies auch nur bei sehr dünnen Bauchdecken und leerem Darmcanal, sowie bei freier Lage und Verdickung des Wurmfortsatzes, gelingt es, den Wurmfortsatz unter dem tastenden Finger als einen schmerzempfindlichen Strang zu fühlen. Hängt der Wurmfortsatz lang in das kleine Becken hinunter oder liegt er hinter dem Coecum nach aufwärts geschlagen, eine sehr häufige Lagerung, so wird das körperliche Abtasten desselben zur völligen Unmöglichkeit. Druckempfindlich allerdings wird der Proc. vermif. immer trotz vorgelagertem Coecum sein können, und man wird auch aus dieser localen Richtung der Druckempfindlichkeit einen gewissen Rückschluss auf seine Lage ziehen können.

In einzelnen Fällen gelingt es nicht, die Diagnose auf Appendicitis initialis mit Sicherheit zu stellen. Die Ursache kann darin liegen, dass die Beschwerden so unbestimmt sind, dass man sie nicht sicher auf den Wurmfortsatz beziehen kann. Auch kann Dicke der Bauchdecken sowie Flatulenz der Palpation der Ileocoecal-Gegend hinderlich sein. In anderen Fällen sind verschiedene Leiden der Organe der Bauchhöhe vorhanden, die eine genaue Diagnose unmöglich machen. In solchen Fällen wird man nach Erschöpfung aller Hülfsmittel der Diagnose, um den Kranken von ihren Beschwerden zu helfen, nicht anders können, als die Operation mit einer „Probelaparotomie“ zu beginnen. Drei derartige Fälle unter unseren Beobachtungen, in denen der erkrankte Wurmfortsatz als der Erreger der Beschwerden gefunden und exstirpirt wurde, beweisen die Richtigkeit der Aufstellung der Kategorie der „Appendicitis larvata“ durch Ewald.

Die nach Ablauf einer heftigeren Attacke zur Genesung und zur „Ruhe“ gelangten Fälle, die sogenannten „à froid“ zu ope-

rirenden Fälle, unterscheiden sich klinisch oft nur dadurch von den Fällen der Appendicitis initialis, dass hier nicht selten alte Residuen in der Ileocoecal-Gegend zurückgeblieben sind, in Gestalt von mehr oder weniger umfangreichen harten Tumoren, meist, ausser dem verdickten und verlötheten Wurmfortsatze, gebildet durch Netzzipfel, die mit dem Wurmfortsatze oder mit dem Coecum verwachsen sind, und unter denen sich nicht selten bei der Operation ein eingedickter Tropfen Eiter findet. Auch Dünndarmschlingen und andere Nachbarorgane, wie das rechte Ovarium, können an den Verwachsungen betheiligt sein.

Die Klinik der zur „Ruhe" gekommenen Abscesse kann ich hier ebenfalls nur allgemein berühren. Die Abscesse können auch noch nach Ablauf längerer Zeit in der Ileocoecal-Gegend ihren Sitz haben. Liegen sie den Bauchdecken dicht an und sind sie gross genug, dann können sie ausser Dämpfung auch wirkliches Fluctuationsgefühl bieten. Liegen sie retrocoecal, so wird das Coecum durch seine Vorlagerung bei der Percussion einen tympanitischen Beiklang bewirken. Der Nachweis der Eiteransammlung im kleinen Becken gelingt ohne Schwierigkeit durch die bimanuelle Untersuchung. Gelegentlich geben Erscheinungen von Proctitis einen Hinweis. Lage und Ausbreitung der Abscesse werden ebenso wie die Grenzen des frischen Exsudates sehr wesentlich mitbestimmt durch die Lage und Richtung des Wurmfortsatzes, nur wird die Art der Lagerung immer weniger charakteristisch mit der zunehmenden Ausdehnung der Eiterung. Secundäre Abscesse zwischen den Darmschlingen liegen nicht selten recht weit entfernt von der Ileocoecal-Gegend. Der Abscess der rechten Lumbalgegend, der zur Beugecontractur des rechten Hüftgelenks führt, ist immer schon älteren Datums und in der Regel ziemlich gross oder doch prall gespannt. Die Abscesse unter dem Zwerchfell sind in der Regel spätere Erscheinungen, ebenso die isolirten und multiplen Abscesse in der Leber sowie die insidiöse Pylephlebitis. Desgleichen sind die Eiterungen über dem Zwerchfell, wie sie im Anschluss an Perityphlitis vorkommen, meist Späterscheinungen. Dass zuweilen durch grössere Eiteransammlung im kleinen Becken eine verhängnissvolle Verschiebung der Blase herbeigeführt werden kann, wird durch einen unserer Fälle anschaulich illustrirt. Auf eine vollkommene Resorption des Eiters in Abscessen kann man

meist nicht mit Sicherheit rechnen, wenn auch Eindickungen sicher vorkommen.. Dass flächenhafte Eiterbeschläge, Fibrinfilze und Gerinnsel aufgesogen werden können, geht mit Sicherheit aus den Heilungen nach Frühoperation hervor. Dass die völlige Resorption abgekapselter Abscesse schwierig ist, beweist der Umstand, dass einer der von mir eröffneten Abscesse über ein Jahr bestanden hatte. Gasgehalt sowie Putrescenz treten in der Regel erst später ein; doch haben wir auch schon am zweiten und dritten Tage stinkenden Eiter gefunden.

Nun zu den Zeichen der Appendicitis perforativa. Der Kräftezustand kann sich, wie gesagt, in frühen Stadien bei dem raschen Wechsel von Gesundheit und Krankheit nicht wesentlich von dem in gesunden Tagen unterscheiden. Jedoch deutet der Eindruck solcher Kranken immer auf einen schwerkranken Zustand hin. Sie liegen still da mit beschleunigter Athmung oder dyspnoisch und hüten sich ängstlich, sich zu rühren. Von verfallenem Gesichtsausdruck ist selbst im frühen Stadium der allgemeinen Perforationsperitonitis nicht die Rede. Die „Facies peritonitica" gehört den Spätstadien an, wo schon die Herzkraft anfängt nachzulassen, wo Kühle der Extremitäten und Trockenheit der Zunge bestehen. Ein Stich in das Gelbliche, den man zuweilen schon früh an den Scleren bemerkt, deutet wohl schon auf eine frühe Beimengung von Toxinen zum Blute hin.

Benommenheit des Sensoriums und Unklarheit sind im Beginn der Erkrankung immer sehr ernste Symptome. Bestehende Euphorie bei im Uebrigen schwerem Krankheitsbilde darf niemals dazu verleiten, die Prognose für günstiger zu halten, als es dem objectiven Befunde entspricht.

Subjectiv fühlen sich die meisten Kranken mit Appendicitis perforativa schwerkrank.

Die Schmerzen sind oft so heftig, dass man daraus allein oft schon den Hinweis auf die Perforation bekommt. Sind sie in der Ruhelage erträglich, so werden sie durch die geringsten Anlässe gesteigert, durch Aufheben sowie durch jede Lageveränderung, durch tiefes Athmen, Hustenstösse, Drängen, Pressen, durch Zufuhr selbst geringer Mengen von Flüssigkeiten in den Magen, kurz durch alles, was den intrabdominellen Druck zu vermehren im Stande ist.

Unter den gastrischen Symptomen steht nach übereinstimmender Beurtheilung aller Beobachter das Erbrechen oben an. Es ist nicht nur ein Zeichen, ohne das die Perforation niemals einzutreten pflegt, sondern das auch das Fortschreiten der Peritonitis Schritt für Schritt und mit Sicherheit anzeigt. Singultus, dieses noch nicht einwandfrei erklärte, meist unheilvolle Symptom bei allen schweren Abdominalerkrankungen, gehört auch für die Appendicitis perforativa mit zu den allerschwersten Zeichen.

Dass in der grossen Mehrzahl der Fälle die Zunge mehr oder weniger stark belegt ist, dass Appetitlosigkeit, Aufstossen und Nausea vorhanden sind, im Gegensatz zu dem leichten Bilde der Appendicitis initialis, sei hier nur angedeutet.

Was den Zustand des übrigen Darmcanales anlangt, so ist im allgemeinen nur zu sagen, dass Obstruction die Regel ist, dass aber oft noch kurz vor dem Eintritt der Perforation Oeffnung dagewesen ist. Ebenso verhält es sich mit dem Abgange der Blähungen.

Eine Stockung in dieser Richtung pflegt erst mit dem Fortschreiten der Peritonitis und den dadurch gesteigerten Meteorismus einzutreten. Der Meteorismus ist immer ein Zeichen von mehr oder weniger ausgedehnter Peritonitis.

In dem Gesammtbilde spielt das Fieber eine Hauptrolle. Von ihm sind die Erscheinungen des Circulationssystems, der Athmung und der Hautthätigkeit, das Durstgefühl, das Wärme- oder Kältegefühl mehr oder weniger abhängig. Jedoch kann man die Temperaturverhältnisse niemals losgelöst von den übrigen Erscheinungen des Gesammtbildes betrachten und verwerthen. Es giebt z. B. sehr schwere Fälle von Gangrän, namentlich bei alten Leuten, wo nur ganz geringfügige Temperaturerhöhungen vorhanden sind. Die Leukocyten-Zählung scheint mir eine diagnostische Bereicherung zur Beurtheilung der Anwesenheit von Eiter in der Bauchhöhle zu sein. Bei der Raschheit, mit der bei der App. perf. gehandelt werden muss, haben wir allerdings keine fortlaufenden Untersuchungen gemacht, sondern in der Regel nur eine Zählung zur Ergänzung der übrigen Untersuchungsergebnisse, und zwar auch erst in neuerer Zeit. Man kann sich nach unseren Erfahrungen fast mit Sicherheit darauf verlassen, dass, wenn die Zahl der Leukocyten auf über 15 000 steigt, Eiter im Leibe vorhanden ist. Nicht ganz

sicher kann man bei fehlender Vermehrung der Leukocyten Eiter ausschliessen. Dagegen liefert das Symptom einen guten Anhaltspunkt zur Beurtheilung von Flüssigkeitsansammlungen im Leibe bei Patienten, die plötzlich aufgenommen werden, und über deren bisherigen Krankheitsverlauf man nur ungenügend unterrichtet ist.

Bei chronischen Eiterungen, Senkungs- und Congestionsabscessen, Pyonephrose, namentlich bei Mischeiterungen in Folge von Tuberculose tritt eine Vermehrung der Leukocyten nach unseren Erfahrungen nicht ein.

In einem unserer Fälle fanden wir trotz einer Leukocytenzahl von 17500 nur einen entzündeten Wurmfortsatz und keine Eiteransammlung. Doch war die Operation in diesem Falle durchaus berechtigt.

Der Puls ist meiner Ueberzeugung nach für sich allein nicht zu verwerthen, um die Indication zur Operation zu begründen, sondern ist nur als ein Indicator für die Herzkraft anzusehen.

Vorübergehend kann er plötzlich in die Höhe schnellen und klein und frequent werden, so z. B. nach der Perforation, sei es nun in die Umgebung des Proc. vermif. oder in die freie Bauchhöhle. Besonders bei Perforation in die freie Bauchhöhle, bei der plötzlichen Ueberschwemmung des Circulationssystemes mit Infectionsmaterial kann er a tempo sehr klein und frequent werden. Dabei pflegen Hände und Füsse warm zu bleiben, und es ist auch die Regel, dass der Puls in solchen Fällen sehr bald wieder an Frequenz nachlässt und an Kraft zunimmt. Die Regel ist, dass im Beginn der Appendicitis perforativa der Puls entsprechend der noch wenig geschwächten Herzkraft noch keine besondere Frequenz und Schwäche zeigt. Dies ist für den Chirurgen insofern wichtig, als er daraus den berechtigten Schluss ziehen darf, dass die Herzkraft noch gut ist und dass der Patient in diesem Stadium noch im Stande ist, eine Operation zu ertragen.

Wer wartet, bis der Puls allmählich kleiner und frequenter geworden ist, also mit anderen Worten, bis der Fall schwer geworden ist, der wird schlechte Operationsresultate bekommen, weil er seinen Kranken die nothwendige Hülfe zu spät bringt.

Wer je Kranke operirt hat, die ihm in dem letzten Stadium, mit kleinem frequentem Pulse, mit kühlen Händen und Füssen hereingebracht worden sind, um nichts unversucht zu lassen, der

wird von der Nutzlosigkeit, in solchen vorgeschrittenen Stadien zu operiren, überzeugt sein.

Was die Athmung anlangt, so wird ihre Frequenz vielfach vom Fieber abhängig sein. Aber ihr Typus ist in erster Linie von dem Zustande der Bauchhöhle abhängig und von grosser Bedeutung für die Frühdiagnose der Perforation des Wurmfortsatzes.

Auf diese Thatsache wird von mir nicht zum ersten Male aufmerksam gemacht, schon andere Beobachter, zuletzt noch Küster, haben dies betont. Aber ich möchte von Neuem die Wichtigkeit der Beachtung des Athemtypus empfehlen. Schon bei der Appendicitis initialis können gelegentlich Pressen und Husten Schmerz in der Ileocoecal-Gegend hervorrufen. Bei der Perforation des Wurmfortsatzes wird die Abdominalathmung sofort ganz deutlich beschränkt. Die Zwerchfellathmung kann ganz aufhören, und die Bauchdecken von der Symphyse bis zum Nabel betheiligen sich oft ganz und gar nicht an der Respiration, stehen vielmehr vollständig still. Solange kein Meteorismus vorhanden ist, kann durch die Hebung des Thorax bei der Inspiration immer noch eine geringe Hebung der Bauchdecken oberhalb des Nabels stattfinden, aber auch dies hört auf, sowie die Bauchdecken durch Meteorismus bis über das Niveau des Sternum emporgehoben werden.

Bei dieser Sistirung der Abdominalathmung handelt es sich vermuthlich um eine reine Reflexwirkung. Jede Athembewegung verursacht dem Kranken Schmerzen, weil die Organe der Bauchhöhle, Leber, Magen, Darmkanal bei der Einathmung nach abwärts verschoben werden, und weil jede Verschiebung Schmerz hervorruft. Diese Spannung der Bauchwand kann so hochgradig sein, dass es ganz unmöglich wird, durch die Palpation irgend ein Resultat festzustellen.

Ich kann nach meiner Erfahrung sagen, dass in den Fällen, wo die Erkrankung der Ileocoecalgegend plötzlich unter stürmischen Erscheinungen, Fieber, heftigen Schmerzen, Erbrechen begonnen hat, und wo man diesen Stillstand des Zwerchfelles findet und die fehlende Betheiligung der Bauchdecken unterhalb des Nabels an der Respiration, dass da die allergrösste Wahrscheinlichkeit für eine Perforation vorliegt, und dass dies Symptom eine viel grössere Bedeutung hat für die Begründung der Indication zum operativen Eingriff, als das „in die Höhe gehen“ des Pulses, das zum Nach-

theil des Kranken von manchen Operateuren noch heute abgewartet wird. Bei der Unsicherheit der Prognose des Verlaufes der Appendicitis perforativa sollte man nicht zögern mit der Operation, wenn diese Erscheinungen von Seiten der Athmung ausgeprägt zu erkennen sind.

Ob die starre Feststellung der Bauchdecken in der rechten Unterbauchgegend, die Küster hervorhebt, auf eine Durchtränkung mit entzündlichem Oedem, das hier in der That zuweilen vorkommt, zurückzuführen ist, ob sie auf einer reflectorischen regionären Spannung beruht oder ob sie als eine Theilerscheinung des Sistirens der Abdominalathmung, wie sie in der That in allen Fällen von Appendicitis perforativa mehr oder weniger deutlich zu beobachten ist, zu betrachten, dies auseinander zu halten ist meiner Ueberzeugung nach von untergeordnetem Werthe gegenüber der wichtigen Thatsache, dass diese Ruhigstellung der Bauchdecken und des Zwerchfelles, so gut wie niemals fehlt bei der Appendicitis perforativa.

Auf die örtlichen Erscheinungen muss bei der Diagnose der Appendicitis perforativa der allergrösste Werth gelegt werden. Bei der Appendicitis initialis, der Erkrankung, die sich auf den Wurmfortsatz beschränkt, können wir die Darmbeingrube in der Regel gut austasten, hier fehlt jede Anfüllung der Darmbeinschaufel. Bei der Appendicitis perforativa dagegen ist die rechte Fossa iliaca vom ersten Beginn an mehr oder weniger ausgefüllt. Das „Exsudat" der Darmbeinschaufel, das als Resistenz, Härte oder umschriebener Tumor stets von örtlicher Druckempfindlichkeit begleitet ist, muss geradezu als pathognomonisch für die Perforation betrachtet werden. Die durch dasselbe hervorgerufene Dämpfung ist schon ganz früh nachweisbar. Je früher, desto kleiner ist sie, oft nur in ein bis zwei Fingerbreite über der lateralen Hälfte des Lig. Pouparti nachweisbar. Diese „Anfangsdämpfung" ist im wesentlichen bedingt durch regionäre entzündliche Durchtränkung. An ihr nehmen ausser dem Wurmfortsatz selbst und seinem Mesenteriolum das Coecum mit dem angrenzenden Abschnitt des Ileum und seinem Mesenterium, das Peritoneum parietale und die Bauchwand theil. Die Rolle, die der Eiter in den ersten 24 Stunden für das Zustandekommen der Dämpfung spielt, ist offenbar nur gering. Grösser ist sie bei dem weiteren Wachsthum der Dämpfung. Die grossen, 8—14 Tage

alten Abscesse werden in ihrem Volum der Hauptsache nach durch die Eitermenge gebildet. Je älter der Abscess, desto mehr strebt er der Kugelform zu, desto dicker ist in der Regel die Schicht verklebter, den Abscess begrenzender Därme, und desto mehr verschwindet seine Beziehung zu Lage und Richtung des Wurmfortsatzes, auf die Fessler neuerdings mit Recht hingewiesen hat, und wie sie in unseren frischen Fällen so deutlich hervortritt. Besonders auffällig ist es bei einzelnen unserer Fälle von Aufwärtslagerung des Wurmfortsatzes am Coecum, wie sich die Dämpfung in der rechten Weiche nach oben bis in das Hypochondrium ausbreitet. Dem gegenüber liegt bei mehreren unserer Fälle entsprechend der Lagerung des Wurmfortsatzes nach innen die Dämpfung über dem horizontalen Schambeinaste nach der Symphyse zu.

Wie schon von Fessler[1]) betont worden ist, wird man aus dieser Lage der Dämpfung und ihrer Beziehung zum Wurmfortsatz nicht selten einen Nutzen für den operativen Eingriff insofern ziehen können, als man den Schnitt danach führen kann, um möglichst direct den Wurmfortsatz resp. die Perforationsstelle zu erreichen.

Was die Eintheilung unseres Materiales betrifft, so ist sie ohne principielle Bedeutung.

Insgesammt handelt es sich um 134 Fälle. Davon gehören 34 zu der Kategorie der Appendicitis perforativa (acute schwerere Fälle, incl. Gangrän), davon geheilt 28, gestorben 6. Sie sind geordnet nach der Zeit, die seit der vermuthlichen Perforation resp. dem Uebergange von Infectionsstoffen auf die Umgebung vergangen war, als sie operirt wurden. Von 12 Fällen diffuser Perforationsperitonitis sind 4 geheilt und 8 gestorben. Von 28 Patienten mit Abscessen, bei deren Operation zunächst der Wurmfortsatz nicht gefunden also auch nicht mit entfernt wurde, sind 25 geheilt und 3 gestorben.

Von 19 à froid operirten Patienten sind 18 geheilt und 1 gestorben.

Unter den 41 Fällen von Appendicitis initialis sind auseinandergehalten 6 acutere Fälle, ferner von den chronischen Fällen 32 diagnosticirbare und 3 Fälle von Appendicitis larvata (Ewald). Von diesen 41 Patienten ist keiner nach der Operation gestorben.

[1]) J. Fessler, Die operative Behandlung des Wurmfortsatzdurchbruches. Sammlung klin. Vorträge. Volkmann'sche Sammlung. No. 366.

Wenn ich hier auch nicht beabsichtigte, eine Mortalitätsstatistik der Operirten zu geben, so schien es mir doch für die Würdigung der einzelnen Krankheitsbilder wichtig zu sein, anzuführen, ob die Kranken genesen oder gestorben wären. Insgesammt sind von den 134 Kranken 18 gestorben.

Nur eine unter den 18 gestorbenen Patienten ist, wie ich glaube, durch unsere Schuld zu Grunde gegangen, ein Fall à froid operirt (Nr. 85), in Folge von Phlegmone der Bauchdecken. Bei allen übrigen Gestorbenen liegt die Sache so, dass es uns nicht gelang, dieselben durch die Operation zu retten.

In der ersten Kategorie, von 34 Fällen von Appendicitis perforativa „in die Umgebung" ist in allen Fällen der Wurmfortsatz mit entfernt worden.

Ebenso in der Mehrzahl der Fälle von der zweiten Kategorie, von allgemeiner eitriger Peritonitis.

Zur weiteren Orientirung führe ich an, dass mit Fistelbildung nur ein einziger Kranker entlassen wurde (No. 27). Bei diesem heilte dieselbe von selbst nach circa einem Jahre.

Das Material stammt der Hauptsache nach aus Bethesda, wo ich meistens auch meine Privatkranken operire, im übrigen aus dem Hafenkrankenhause und aus der Privatpraxis.

I. Appendicitis perforativa.

a) 26 Fälle von Appendicitis perforativa, No. 1—28, mit Entfernung des Wurmfortsatzes und geheilt.

1. 17. 12. 03. Freimaurerkrankenhaus. Werner M., 5 J. alt. 11 Stunden nach der Perforation operirt.

Erste Attaque von Perityphlitis im Juli 1903, von 4 Wochen Dauer. Zweite Attaque vor 8 Wochen. Nach derselben, die wiederum über 4 Wochen dauerte, war weder Tumor noch Schmerzhaftigkeit der Ileocoecalgegend zurückgeblieben. In letzter Nacht $2^1/_2$ Uhr traten plötzlich sehr heftige Schmerzen in der Blinddarmgegend auf. 6 Mal Erbrechen. Jetzt belegte Zunge, 39,4 ° Temp. 124 Pulse, Athmung 36, fast nur costal. Sehr harter, aufgetriebener Leib. Rechts über der Symphyse umschriebene Dämpfung. In Narkose liess sich eine Härte fühlen, die fast bis zum Nabel reichte.

$1^1/_2$ Uhr Mittags: Scharfer Schrägschnitt. Praeperitoneales Gewebe glasig, sulzig infiltrirt bis zu Fingerdicke. Peritoneum parietale graugelb, trübe, durchscheinend. Wurmfortsatz verlöthet mit der vorderen Bauchwand, liegt vor dem Coecum, nach innen und oben gerichtet. Muss ausgelöst werden, weil fest verwachsen. Dabei fliesst wenig weissgelblicher stinkender Eiter ab. Wurm-

fortsatz verdickt und mit Eiter beschlagen, Mesenteriolum stark injicirt, fettlos. Exstirpation, Stumpf gebrannt. 3 Jodoformgazestreifen eingelegt, Wunde offen gelassen. Wurmfortsatz 4 cm lang, nirgends perforirt, zeigt 2 schwärzliche Stellen, eine an der Basis, nahe dem Mesenteriolumansatze, eine mehr nach der Spitze zu.

Aufgeschnitten: Schleimhaut stark verdickt und derbe, geschwollen, serös durchtränkt, in der Spitze kleiner, bohnengrosser Kothstein. An der Basis flächenhaft - punktförmige Haemorrhagien. Sonst enthält er weder Koth noch makroskopisch Eiter.

12. 1. 04 fast geheilt in die Behandlung des Hausarztes entlassen.

Die Dämpfung entsprach genau der Lage des Wurmfortsatzes. Sie war im Wesentlichen durch entzündliche Infiltration und nur durch wenig Eiter bedingt, wie in den ganz früh operirten Fällen überhaupt. Der Wurmfortsatz war für das Auge nicht perforirt, zeigte aber 2 schwarze Flecken, die als beginnende Gangrän aufzufassen sind.

2. Bethesda. 28. 6. 03. Frau G., 31 J. alt. 12 Stunden nach der Perforation operirt.

Im Januar 1903 eine Perityphlitisattaque von 4 Wochen Dauer.

Am 28. 6. bekam sie, nachdem sie von Hamburg nach Harburg über Wilhelmsburg (sehr holperiger Weg) zu Rade gefahren war, plötzlich heftige Schmerzen rechts im Leibe, sodass sie vom Rade steigen musste. 3 Mal Erbrechen.

Um 9 Uhr Abends wurde sie vom Hausarzte hereingeschickt, um, wenn es nothwendig sein sollte, operirt zu werden.

Pat. jammerte über heftige Schmerzen im Leibe rechts. Bei jeder Lageveränderung steigerten sich die Schmerzen erheblich. Zunge feucht, nicht belegt, die Farbe der Scleren mit einem deutlichen Stich ins gelbliche. Temp. 38,4 °, Puls 120, Resp. 28, Zwerchfell betheiligt sich nicht an der Athmung. Leib aufgetrieben, sehr stark druckempfindlich in der Coecalgegend. Deutliche Resistenz. Zweifingerbreite Dämpfung über dem äusseren Drittel des Ligam. Poup. und oberhalb der Spina ant. sup. In Narkose fühlte man in der Gegend der Dämpfung, dicht über dem Lig. Pouparti eine 2 Finger lange und 2 Finger breite Härte.

Operation Abends 10 Uhr. Scharfer Schrägschnitt, 1 Finger breit über dem Lig. Pouparti. Glasiges Oedem des praeperitonealen Zellengewebes. Peritoneum parietale weisslich getrübt, etwas verdickt. Nach der Eröffnung fliesst dünner, weisser, mit einzelnen fibrinösen Fetzen vermischter Eiter ab, ca. ein Esslöffel voll. Coecum sehr stark gebläht, wird nach dem Einstopfen von Gaze vorgezogen. Wurmfortsatz retrocoecal gelagert, ganz fest dem Coecum hinten und aussen anhaftend. Erst an der Basis doppelt gefasst, abgebunden, ausgelöst, Stumpf gebrannt, übernäht.

Proc. vermif. 4 cm lang, in der Mitte verengt, an der Spitze ulcerirt und

perforirt. Submucosa eitrig infiltrirt, erscheint auf dem Schnitt als scharfer gelblicher Streifen. Wunde in der Mitte durch Einlegen von Gaze drainirt, an den Winkeln verkleinert.

Pat wird nach 3 Wochen mit fest geheilter Wunde entlassen.

Einer der von mir am frühesten operirten Fälle. Früher wird man als Chirurg nur höchst selten hinzugezogen werden. Diagnose auf den acuten Beginn, den Gesammteindruck und die sehr charakteristischen örtlichen Zeichen basirt. Als ich der Patientin und ihrem Manne sagte, dass etwas Eiter im Leibe wäre, und dass ohne Operation der Verlauf unsicher sei, baten sie dringend um sofortige Operation. Dieselbe dauerte $^1/_2$ Stunde. Der Fall ist ein Triumph der Frühoperation.

3. 23. 11. 03. Bethesda. Rosalie M., 26 J. alt. Operation nach 1 Tag.

Letzten Winter zuweilen Kopfschmerzen, Erbrechen. Seit mehreren Wochen übel, appetitlos, lästige Kopfschmerzen, dann Einsetzen heftigerer Kopfschmerzen und Erbrechen. Seitdem bettlägerig. Gestern Abend ohne besondere Veranlassung Schmerzen in der rechten Unterbauchgegend. 2 Mal Erbrechen. Stuhl zuletzt vorgestern. Kam heute Vormittag zu Fuss im Hospitale an.

Puls 104, Resp. 28, Temp. 38,2°. Abdomen nicht aufgetrieben, betheiligt sich fast garnicht an der Respiration. In der Ileocoecalgegend kein grosser Tumor, aber grosse Druckempfindlichkeit; man fühlt hier in der Richtung von oben nach unten eine walzenförmige Härte.

Leukocyten: 17660. Keine Dämpfung, Urin sauer, enthält kein Eiweiss und kein Indikan.

Roux'scher Schnitt. Kein Oedem der Bauchdecken. Coecum sieht eigenthümlich aus. Seine Vorderwand zeigt in der Mitte eine fingerbreite, von oben nach unten verlaufende Zone, wo die Serosa nebst Wand verdickt und lebhaft injicirt ist, daneben an jeder Seite je ein lappiger, 2 Finger breiter und zweifingergliedlanger Flügel von Appendices epiploicae gebildet. Der Wurmfortsatz nach abwärts und innen gerichtet, sehr hart, ca. 6 cm lang, nach unten und innen fest verklebt mit der unteren Wand der Radix mesenterii des Ileum. An seiner Spitze mit Eiter beschlagen. Exstirpation. An der Spitze des Coecum offenbar Schrumpfungsprocesse, auch die Wand des Ileum in der Nähe des Coecum stark verdickt.

Processus vermiformis aufgeschnitten zeigt so starke Schwellung der Schleimhaut, dass eigentlich gar kein Lumen mehr vorhanden ist. Die Schleimhaut von zahlreichen Hämorrhagien durchsetzt, makroskopisch im Lumen kein Eiter, kein Koth, kein Kothstein, keine sichtbare Stenose.

Geheilt entlassen 17. 1. 94.

Der Fall ist bemerkenswerth, weil trotz der Vermehrung der Leukocyten keine Eiteransammlung vorhanden war.

4. 29. 4. 04. Frl. W., 18 J. alt. Ca. 27 Stunden nach Beginn operirt. Hat schon längere Zeit hin und wieder an Schmerzanfällen der rechten Unterbauchgegend gelitten, aber nie zu Bett gelegen. Hat nicht an Verstopfung gelitten.

Am 28. 4. Morgens gegen 11 Uhr zuerst Schmerzen in der rechten Unterleibsgegend. Blieb zunächst noch auf. Aber um 4 Uhr Nachmittags wurden die Schmerzen so heftig, dass sie sich zu Bett legen musste. Gestern und in der folgenden Nacht 5 mal Erbrechen. Heftige Schmerzen rechts unten im Leibe. Zunge gleichmässig weisslich belegt. Puls 108, Temperatur 38,3°, Athmung 24, fast nur costal. Schont den Leib bei der Athmung unterhalb des Nabels vollständig. Leib nicht aufgetrieben, auch in der Ileo coecal-Gegend keine Auftreibung, hier jedoch auf Druck sehr empfindlich. Man fühlt über der äusseren Hälfte des Lig. Poup. deutlich etwas Restistenz. Die Percussion ergiebt eine kaum 2 fingerbreite Dämpfung über der äusseren Hälfte des Lig. Poup., sich bis oberhalb der Sp. A. s. erstreckend. Leukocytenzahl 24 000.

Diagnose: Schwere Erkrankung des Wurmfortsatzes, der vermuthlich am Coecum in die Höhe geschlagen ist, vielleicht nach aussen oder nach hinten. Entweder schon Perforation des Wurmfortsatzes oder Zustand unmittelbar vor der Perforation. Es wird Eiter nur in geringer Menge ausserhalb des Proc. vermif. erwartet.

Scharfer Schrägschnitt Abends 7 Uhr. 2 fingerbreit über dem Lig. Poup. präperitoneales Gewebe in eine über daumendicke glasig oedematöse durchsichtige Schicht verwandelt, vor der angelangt man zunächst versucht war zu glauben, durch das Peritoneum schimmere ein seröser Erguss hindurch. Nach Eröffnung des leicht milchig getrübten Perit. drängten sich mehrere Dünndarmschlingen vor, die mässig meteoristisch waren. Das Coecum war in der Fossa iliaca verklebt, neben ihm dicht ihm anliegend und nach oben in die Höhe geschlagen der intensiv feuerrothe mit einigen kleinen Eiterbeschlägen bedeckte Wurmfortsatz. Das Coecum mit sehr lebhaft streifenförmig injicirter Serosa. Coecum und Wurmfortsatz stumpf abgelöst von der Fossa iliaca. 4 Klemmen in das sehr fettreiche Mesenteriolum. Exstirpation, Basis gebrannt und übernäht. Wunde völlig offen gelassen. Gaze auf das Coecum, nach aussen geleitet. Pr. v. 9 cm lang, mit intensiv injicirter Serosa, Spitze verjüngt und härtlich, distales Drittel mit Eiter beschlagen, der theilweise noch deutlich in dünner Schicht unter der Serosa ausgebreitet liegt. Nach der Basis zu ein über linsengrosser schwarzbrauner Fleck. Aufgeschnitten zeigt er sich an der Basis abgeschlossen und in eine Höhle verwandelt, die mit stinkendem grau schwarzbraunem Detritus gefüllt ist, dem einzelne gelbbraune Kothpartikel beigemengt sind. Submucosa auf dem Durchschnitt wie ein intensiv weissgelber Streifen, auf dem an einigen Stellen ein deutlicher Eitertropfen liegt.

Der Fall ist in mehrfacher Beziehung bemerkenswerth. Es handelte sich um beginnende Gangrän des Wurmfortsatzes, der, nach oben aussen am Coecum verlagert, abgeschlossen an der Basis

war und mit stinkendem hämorrhagischen Detritus gefüllt war. Eine „Eiteransammlung" ausserhalb des Wurmfortsatzes fehlte trotz der 24 000 Leukocyten. Nur geringe Eiterbeschläge lagen auf dem Wurmfortsatz. Der Wurmfortsatz wurde vor seiner Perforation und bevor sein stinkender Inhalt sich in die Bauchhöhle ergoss, entfernt. Die Operation wurde so früh ausgeführt, wie es dem Chirurgen immer nur ausnahmsweise möglich ist.

5. 18. 8. 03. Bethesda. 26jähriger Schiffer G. Operation am Anfange des 2. Tages.

Erkrankte gestern ganz plötzlich unter Fieber, Erbrechen und sehr heftigen Schmerzen in der rechten Unterbauchgegend, nachdem er schon 8 Tage lang einen Druck im Leibe gehabt hatte. Auch bei der Aufnahme sehr heftige Schmerzen im Leibe, die schon bei der geringsten Lageveränderung sich verschlimmern.

Belegte, feuchte Zunge, Temperatur 38,6°, Puls 84, Resp. 24. Leib aufgetrieben, bretthart, betheiligt sich gar nicht an der Athmung. Pat. zuckt bei der leisesten Berührung des Leibes zusammen, es ist kaum möglich, die Coecalgegend zu percutiren. 3 fingerbreite, von der Mitte des Lig. Poup. beginnende und sich bis über die Sp. a. hinüber bis zum Darmbeinkamm erstreckende Dämpfung.

Scharfer Schrägschnitt. Oedem in den Bauchdecken. Musculatur geradezu serös durchtränkt und geschwollen. Unter den Muskeln eine graugelbe, sulzige, derbe fingerdicke Schicht, nach deren Durchtrennung einige Eiterstreifen abfliessen. Wurmfortsatz von der Spitze des Coecum nach aussen und oben gelagert, wie ein derber Strang anzufühlen, mit der perforirten Spitze den Bauchdecken dicht anliegend. Er erweist sich als geschwollen, stark injicirt und an der Spitze mit Fibrin beschlagen. Mesenteriolum ebenfalls sehr stark injicirt, Coecum stark meteoristisch aufgetrieben, Serosa sehr lebhaft injicirt. P. v. abgeklemmt, abgebunden, abgetragen, Stumpf gebrannt, aber nicht übernäht. Ist 5 cm lang, $1^1/_2$ cm dick. Aufgeschnitten: Sehr starke Schleimhautschwellung. Inhalt: missfarbiges blutiges Serum. An der Spitze Perforation mit starker gelblicher Fibrinauflagerung. Im Beginn und in der Mitte Andeutung von Stenose.

Die Dämpfung war bedingt durch:

1. Infiltration und Oedem der Bauchdecken und des präperitonealen Gewebes,
2. Schwellung und Infiltration des den Bauchdecken unmittelbar anliegenden Wurmfortsatzes,
3. Eine relativ geringe Eitermenge,
4. Infiltration des umgebenden Gewebes von Coecum, Fossa iliaca etc.

Pat. wurde am 29. 9. 03 geheilt entlassen.

6. Bethesda. 18. 12. 99. Frl. Frida R., 16 J. alt. Operirt nach 32 bis 36 Stunden.

Lag vor 2 Jahren 1 Tag zu Bett mit ähnlichen Beschwerden, wie die jetzigen. Hatte ausserdem einmal vor dieser ersten Attacke und einmal nachher die gleichen Beschwerden.

Vorgestern Abend traten ganz plötzlich um 10 Uhr heftige Beschwerden im Leibe unten rechts ein. Erbrechen. Wurde gestern Abend mit Collapserscheinungen aufgenommen. Heute Morgen Temp. 37,5 °, Puls 124—136 Resp. 36, wesentlich costal. Leib mässig aufgetrieben, grosse Druckempfindlichkeit und leichte Dämpfung über dem Lig. Poup.

Scharfer Schrägschnitt. Präperitoneales Gewebe glasig infiltrirt. Aus der Bauchhöhle fliesst dünner, seröser, nicht riechender Eiter frei ab zwischen den Darmschlingen. Nachdem der Leib weit eröffnet ist, werden einige meteoristische Dünndarmschlingen vorgezogen. Ihre Serosa ist sehr stark injicirt, sie sind mit schleierartigen Fibrinbeschlägen bedeckt, ihre Wand zeigt beginnende blaue Flecken. Nach hinten vom Coecum der aufwärts geschlagene und mit einer Spitze wieder nach aussen und unten herumgeschlagene dicke Wurmfortsatz, der ebenso, wie sein Mesenteriolum mit Eiter beschlagen ist. Zwischen den Därmen fliesst, während der Wurmfortsatz ausgelöst und exstirpirt wird, noch immer reichlich dünnflüssiger, nicht riechender Eiter ab. Nirgends eine Abkapselung. Rechtes Adnex mit Eiter beschlagen, seine Serosa mit dichten punktförmigen Hämorrhagien besetzt. Austupfen des Eiters. Abspülen der vorgelagerten Därme mit Kochsalzlösung. Einlegen von Gaze.

Proc. vermif. 6 cm lang, im peripheren Ende dick mit Eiter beschlagen, in der Mitte perforirt.

Pat. wurde am 23. 1. 1900 geheilt entlassen.

Perforation des Wurmfortsatzes unter dem Bilde örtlicher Beschränkung des Processes, doch fand sich keine Abkapselung des Eiters im Wurmfortsatzgebiet. Der Fall muss als Uebergangsform zur allgemeinen eitrigen Peritonitis betrachtet werden. Bemerkenswerth ist die geringe Temperatur. Ebenso der offenbar nicht sehr hochgradige spontane Schmerz. Beides vielleicht auf die fehlende Abkapselung des Eiters zu beziehen.

7. 2. 5. 03. Bootsmann V., 32 Jahre alt. Hafenkrankenhaus. Operation nach 2 Tagen.

Früher keine Leibschmerzen. 30. 4. Morgens mit Schmerzen in der rechten Bauchseite erkrankt. Der Zustand verschlimmerte sich allmählig, sodass Patient Abends nicht mehr arbeiten konnte; bekam Schüttelfrost, Schweissausbruch, fühlte sich matt und elend.

Am 30. 4. Morgens 1 Mal normaler Stuhl, 4 und 6 Uhr Nachmittags je ein dünnflüssiger Stuhl. Abends Uebelkeit und Aufstossen, kein Erbrechen, keine Kopfschmerzen, keine Beschwerden beim Wasserlassen. Temperatur 37,6°. Puls 84. Respiration 26.

Blasses Aussehen, Zunge feucht, nicht belegt, zittert etwas. Abdomen aufgetrieben, gespannt, wird bei der Athmung geschont. Die rechte Regio meso-

gastrica derber als die linke. Hier auch Druckempfindlichkeit. Am meisten druckempfindlich die Gegend über dem Ligamentum Poup. Hier Dämpfung bis zur Mitte hin. Leberdämpfung normal.

Operation in meiner Vertretung durch Dr. Haffner. Schrägschnitt. Präperitoneales Gewebe stark ödematös. Nach Eröffnung des Peritoneum parietale fliesst Nichts ab. Intestina rechts mit dem Perit. pariet. verwachsen. Man fühlt einen 2hühnereigrossen Tumor über der Ileocoecalgegend, der aus verklebten Darmschlingen, Netz und Coecum besteht. Nach Tamponade der Umgebung werden die Verklebungen gelöst, und es entleeren sich ca. 3 Esslöffel gelben stinkenden Eiters. Wurmfortsatz nach innen gelagert, in der Mitte gangränös. Exstirpation. Wird mit Thermokauter gebrannt. Mesenterium mit Catgut unterbunden.

Proc. vermif. 6 cm lang, mittlere Partie in Gangrän begriffen, hier die vom Mesenterioleum abgewandte Fläche mit missfarbigen Fibrinfetzen bedeckt, selbst graugrün verfärbt. Kleiner Kothstein im Lumen, Schleimhaut schwarz zerfallen. Gegen die Spitze eine Stenose, dieselbe geschwollen und geröthet. Schleimhaut hier mit punktförmigen Hämorrhagien besetzt. Nirgends makroskopisch Perforation zu sehen.

Geheilt entlassen am 12. 6. 1903.

8. 20. 6. 03. Bethesda. Herr Sch., 77 Jahre alt. Gangrän. Operation nach 36 Stunden.

Erkrankte, nachdem er niemals zuvor ähnliche Beschwerden gehabt hatte, am 19. 6. mit heftigen Schmerzen in der rechten Unterbauchgegend und wiederholtem Erbrechen. Am Nachmittage des 19. noch einal Oeffnung. Blähungen nicht mehr abgegangen seitdem. Auch seitdem kein Urin mehr gelassen. Konnte in der Nacht vor Unruhe nicht schlafen. 20. 6. Zunge dick belegt, Temp. 37,8 °, Puls 80, Resp. 24. Leib mässig aufgetrieben, wird bei der Athmung geschont. Coecalgegend sehr druckempfindlich, hier auch Resistenz, aber Härte nicht deutlich fühlbar. Keine Dämpfung nachweisbar. Urin frei von Eiweiss.

Ich hatte den Kranken um 9 Uhr Morgens zuerst gesehen, untersuchte ihn um 2 Uhr wieder und operirte ihn um 4 Uhr Nachmittags, da sein Zustand trotz Opium in Supposit.-Form, Eis örtlich und Enthaltung aller Nahrung von oben, sich nicht zum Besseren geändert hatte.

Roux'scher Schnitt („Zickzack", „star-shaped", Durchtrennung der Muskeln ihrer Faserung entsprechend). Kein Oedem der Bauchdecken. Es drängte sich das geblähte Coecum in die Wunde. Wurmfortsatz von der unteren Spitze des Coecum nach abwärts gerichtet, verdickt, wird unter Eingehen von 2 Fingern der linken Hand aus leichten Verwachsungen gelöst und vor die Wunde gebracht. Er war fingerdick, prall, 10—11 cm lang, sah theilweise intensiv grauroth, theilweise grünlich schwarz aus, war am Ende kolbig verdickt und mit Eiter beschlagen. Mesenteriolum in 2 Portionen abgeklemmt, Exstirpation, Stumpf gebrannt, übernäht.

Aufgeschnitten enthält der Proc. vermif. eine ihn prall füllende schwarzbraune dünne, penetrant stinkende Flüssigkeit. Ausserdem weder Kothstein

noch sonst etwas darin enthalten. Die ganze Wand in beginnender Nekrose, aber noch nicht perforirt.

Pat. am 15. Juli geheilt entlassen.

Fall dadurch bemerkenswerth, dass es hier gelang, den in beginnender totaler Gangrän sich befindenden Proc. vermif. noch vor dem erfolgten Durchbruch zu entfernen. Hier wäre es vermuthlich nach dem Platzen des prall gefüllten Proc. vermif. zu einer diffusen Peritonitis gekommen. Weder nach dem Pulse noch nach der Temperatur konnte man sich hier richten in der Indicationsstellung. Der plötzliche Beginn, der Meteorismus und der Gesammteindruck waren entscheidend.

9. Bethesda. 5. 2. 04. Clara A., $12^{3}/_{4}$ J. alt. Operation 3 Tage nach Beginn. Früher nie ernstlich krank gewesen. Seit Wochen kein Appetit. Am 2. 2. Morgens in der Schule plötzlich mit Leib- und Kopfschmerzen erkrankt. Aber erst am Nachmittage zu Bett.

Am 3. 2. einmal Erbrechen, vermehrte Schmerzen. Arzt gerufen, 39,4°. Blinddarmentzündung constatirt. 4. 2. mehrfach Erbrechen. Letzter Stuhl am Morgen des 3.

Zartes Kind, dick grau belegte Zunge, Foetor ex ore. Klagt über Schmerzen im Leibe rechts, besonders bei tiefem Luftholen und über Durst. Temp. 38,5°, Puls 136, Resp. 36. Am Leibe nur oberhalb des Nabels leichte Bewegungen bei der Athmung zu sehen. Unterhalb des Nabels stehen die Bauchdecken vollkommen still. Leib gespannt und hart, Ileocoecalgegend besonders resistent und sehr druckempfindlich, aber hier kein Tumor zu umgrenzen. Dämpfung über der Symphyse beginnend, sich nach rechts hinauf über die Weiche bis zur Leber erstreckend. Leukocyten-Zählung: 22300.

(Unsere Diagnose: Appendicitis perforativa mit Eiter im Leibe, begrenzt, Wurmfortsatz wegen der in der rechten Weiche hinaufsteigenden Dämpfung vielleicht am Coecum nach aufwärts geschlagen.)

Scharfer Schrägschnitt. Schon leichtes Oedem unter der Fascia superficialis. Präperitoneales Gewebe in eine fingerdicke Sulze verwandelt. Peritoneum getrübt. Nach Eröffnung fliesst stinkender Eiter in der Menge von mehreren Esslöffeln ab. Coecum stark gebläht, injicirt und mit Eiter beschlagen. Netzzipfel damit verwachsen. Der Eiter dringt von vorn und unten, von oben und hinten her. Dünndärme mit stark injicirter Serosa, mit einzelnen Fibrinbeschlägen belegt, am Mesenterium Eiterbeschläge. Wurmfortsatz hinten am intraperitoneal gelagerten Coecum nach aufwärts geschlagen, mit seinen unteren $^{2}/_{3}$ fest fixirt, mit fingergliedlangem freien kolbigen Ende, das nach aussen abgelenkt liegt und mit Eiter beschlagen ist, schwarzgrün durchschimmert aber makroskopisch keine Perforation zeigt. Exstirpation, Stumpf wegen der Eiterbeschläge des Coecum nicht übernäht. Die Einführung der „Gegenöffnungszange“ in das kleine Becken lässt noch einen Schwall von gelblichbraunem, ebenfalls stinkendem, etwas dünnerem Eiter austreten.

Proc. vermif. 8 cm lang, untere $^3/_5$ makroskopisch nur entzündlich infiltrirt, letzte $^2/_3$ kolbig aufgetrieben, missfarbig, graugrünschwarz, ohne sichtbare Perforation. Mucosa im Bereich der entzündlichen Infiltration geschwollen und von zahlreichen Hämorrhagien durchsetzt. Durch eine scharfe Grenze abgegrenzt, beginnt die Gangrän des distalen Endes, das durch einen bohnengrossen Kothstein vollständig abgeschlossen wird von dem übrigen Wurmfortsatz.

Mitte März geheilt entlassen.

10. Bethesda. 1. 6. 01, 5 Uhr Nachm., Bertha Kl., 19 J. alt. Operation nach 3 Tagen. Am Mittwoch — vor 3 Tagen — erkrankt, mehrmals Erbrechen, hat aber heute Morgen noch Kohlen getragen. Hochrothe Wangen, Zunge trocken, Aufstossen, Blähungen sistirt. Temperatur 39,7°, Respiration 20, costal, Puls 120. Leib aufgetrieben, deutliche Resistenz und Dämpfung in der Ileocoecalgegend, Vorwölbung der Bauchdecken.

Schrägschnitt. Intermusc. Bindegewebe glasig ödematös. Muskeln prall, kugelig vorgetrieben. Sehr stark meteoristisches Coecum vorliegend. Als es nach aufwärts gezogen wird, entleeren sich darunter ca. 3 Esslöffel stinkenden Eiters. Als noch tiefer eingegangen wird unter das Coecum, kommt man auf den perforirten, schlingenförmig in sich verwachsenen perforirten Wurmfortsatz, der mit Eiter beschlagen ist und neben dem ein dreieckiger, rundlicher, gelber, fester Kothstein liegt.

Geheilt entlassen am 4. 10. 01.

11. 29. 3. 01. Herr D., 38 J. alt. Privatpraxis auswärts. Appendicitis perforativa. Operation nach mehreren Tagen. 1900 wiederholt Attacken von Perityphlitis. Mehrere Tage krank.

Druckempfindlichkeit der Ileocoecalgegend und Dämpfung, die sich bis ziemlich unter die Leber erstreckt. Fieberhaft. Etwas Oedem des subcutanen Zellgewebes und des präperitonealen Gewebes. Dicker Netzzipfel, nach der Fossa iliaca zu verlöthet. Nach Eröffnung des Peritoneum Lösung des Netzes. Es läuft rahmartiger, stinkender Eiter ab, etwa eine Tasse voll.

Proc. vermif. hart, kleinfingerdick, nach aussen gerichtet, hier an der Bauchwand verlöthet. Wird gelöst und abgebunden. Keine Perforation, aber an der Basis abgeschlossen und ganz mit Eiter gefüllt. Alle Schichten der Wand stark verdickt. Tamponade.

Geheilt.

12. Hafenkrankenhaus. 4. 10. 03. Lotse B., ca. 60 J. alt. Operation nach 3 Tagen. In der Nacht vom 1./2. 10. plötzlich unter Schmerzen und Erbrechen erkrankt. 92—100 Pulse, belegte Zunge, Meteorismus. Eine Härte wegen des Meteorismus nicht durchzufühlen. Verweigert 2 Tage lang hartnäckig die Operation. Was er geniesst, muss er wieder erbrechen. Ausgedehnte Dämpfung und Druckempfindlichkeit der Ileocoecalgegend. Temp. 38,2°, Puls 120, Respiration 28. Athmung rein costal.

Schrägschnitt. Beginnendes Oedem der Fettschicht der Bauchdecken. Meteoristisch aufgetriebene Dünndärme drängen sich vor. Dieselben werden vorgezogen, sind stark injicirt, unter einander verklebt; bei Lösung der Ver-

klebungen fliesst stinkender, graugelber Eiter ab, an den Ileumschlingen Eiterbeschläge von Daumengrösse, stark hämorrhagische Infarcirung der Darmwand. Erst als eine zweihandlange Dünndarmschlinge, deren Mesenterium stark serös durchtränkt, vorgezogen war, gelangte ich an den dicken, derben, nach aussen vom Coecum liegenden Wurmfortsatz, der mit der Spitze nach aufwärts ragte. Exstirpation. Abbinden, Abbrennen. Darmschlingen mit warmer NaCl-Lösung abgespült, reponirt, Gaze eingelegt. Wunde offen gelassen.

Wurmfortsatz aufgeschnitten; Zone an der Basis zeigt intacte Schleimhaut, nahe der Basis bohnengrosser Kothstein, in dessen Bereiche die Schleimhaut graugrün verfärbt, gangränös ist, weiter distal eine Zone stark hömorrhagischer Schwellung. Kurz vor der Spitze Perforation. Spitze nahezu intact.

Am 16. 11. 03, nach Heilung einer Darmfistel, entlassen.

13. Bethesda. 4. 7. 03. Frl. A. M., 21 J. alt. Operation nach dreimal 24 Stunden. Sonnabend 4. 7. 03 aufgenommen.

In der Nacht vom Mittwoch auf Donnerstag erwachte sie mit heftigen Schmerzen im Leibe. Donnerstag Abend einmal Erbrechen und heftige Schmerzen rechts unten. Temp. 37,9°, Respiration 24, Puls 112. Icterischer Anflug der Sclerae. Dick belegte Zunge. Ueber dem Lig. Poup. rechts dreifingerbreite und einfingerlange Härte und Dämpfung. Leib nicht besonders aufgetrieben. Gegend der Dämpfung resistent und sehr druckempfindlich.

Roux'scher Schnitt. Etwas Oedem im präperitonealen Fettgewebe. Nach Eröffnung des Leibes floss trübes Serum aus. Coecum mit grünlich gelben, glasigen Fibrinfilzen belegt. Wurmfortsatz hart, nach abwärts gelagert, mit der Umgebung und der Fossa iliaca verklebt; bei seiner Loslösung fliesst Serum von unten her in die Bauchwunde. Exstirpation. Abbrennen des Stumpfes, Uebernähen.

Wurmfortsatz 6 cm lang, tief braunroth, mit Eiter beschlagen. Aufgeschnitten: An der Basis $^1/_2$ cm lange Zone, wo die Schleimhaut unverändert ist; von da ab, wo er etwas verengt ist, sein ganzes Innere in einen tiefrothen hämorrhagischen Brei zerfallen. Beginnende Gangrän. Im Innern weder Koth noch Kothstein.

Die nachgewiesene Dämpfung wurde gebildet:

1. Von dem geschwollenen mit Eiter beschlagenen Wurmfortsatz; 2. von den Eiter- und Fibrinbeschlägen, von der Infiltration des Coecum; 3. von dem trüben abgekapselten Serumerguss im Wurmfortsatzbezirk; 4. von der oedematösen Infiltration der Bauchdecken, des Peritoneum und der angrenzenden Gewebe.

Geheilt entlassen am 4. 8. 03.

Beginnende Gangrän. Ausserhalb des Wurmfortsatzes nur seröses Exsudat.

14. 1. 11. 02. Bethesda. Minna M., 20 J. alt. Operation nach 3 Tagen.

Pat. hat schon im vorigen Jahre eine Blinddarmentzündung durchgemacht. Vor 4 Wochen wieder eine Attaque.

Erkrankt vor 3 Tagen mit Leibschmerzen, bisher nicht erbrochen. Ging gestern noch zum Arzt. Gestern herein geschickt.

Sehr unruhig, Aufstossen, Neigung zum Erbrechen, Schmerzen im ganzen Leib. Temperatur 39,0 °. Schmerzen und Härte in der Ileocoecalgegend. Urin ohne Eiweiss. Lehnte gestern die Operation ab.

Heute 104 Pulse, Respiration 24. Leib erheblich mehr aufgetrieben, druckempfindlich. Ileocoecalgegend resistent. Metorismus, keine Dämpfung.

Schrägschnitt. Reichliche Blutung. Etwas Oedem des praeperitonealen Zellgewebes. Coecum sehr stark meteoristisch, ebenso die angrenzenden Dünndarmschlingen, die gleichfalls stark injicirt sind. Wurmfortsatz sehr stark entzündet, nach innen oben geschlagen, adhärent, an einer kleinen Stelle perforirt.

Wird ausgelöst, ist an der Basis so morsch, dass er beim Abklemmen abfällt. Ligatur, Brennen des Stumpfes.

Wurmfortsatz $6^1/_2$ cm lang, rechts an der Grenze zwischen basalem und mittlerem Drittel nadelspitzenfeine Perforation. Serosa intensiv injicirt, hämorrhagische Auflockerung und Schwellung der Schleimhaut; Wand auf der Schnittfläche von Eitertropfen durchsetzt. Kein kothiger Inhalt, kein Kothstein, keine Stenose.

Geheilt entlassen am 10. 12. 02.

15. 11. 9. 02. Bethesda. Fräulein K., 31 J. alt. Operation nach 3 Tagen.

Seit dem 16. Lebensjahre Darmstörungen. Jahre lang an Obstructio alvi gelitten.

Sonntag, also vor 3 Tagen, plötzlich erkrankt. 3 Tage Stuhlverstopfung, kein Erbrechen. Ausstrahlende Schmerzen nach der Magen- und linken Bauchgegend. Zunge blass, grau belegt, feucht. Puls 120. Respiration 28. Meteorismus mässigen Grades. Leib in der Ileocoecalgegend sehr druckempfindlich und resistent, wenn auch keine absolute Dämpfung vorlag. Aber auch in der Seite Druckempfindlichkeit. Athmung costal.

Schrägschnitt. Praeperitoneales Oedem. Auch nach Eröffnung des Leibes: Subseröses Oedem des Coecums. Verklebung des Coecum mit dem Peritoneum parietale. Glasiges Oedem und Fibrinschwarten unter dem Coecum, wo der Wurmfortsatz in Eiterlagen und Fibrinschichten eingebettet ist. Beim Vordringen auf ihn entleert sich 1 Esslöffel weissslichen, rahmigen, stinkenden Eiters. Einstopfen von Jodoformgaze. Beim weiteren Vordringen in das kleine Becken, wobei Wurmfortsatz und rechtes Adnex, die verwachsen sind, getrennt werden, entquillt dem Becken eine Menge von 5—6 Eslöffeln trüben Serums. Austupfen. Wurmfortsatz, aus dessen oberer Seite ein 1 cm langer, $^1/_2$ cm breiter, sehr harter Kothstein hervorsieht, in der Mitte grau verfärbt und vollkommen nekrotisch, mit Perforation, sonst infiltrirt und hämorrhagisch infarcirt. Die Netzschleimhaut, soweit sie eitrig imprägnirt ist, abgebunden, abgetragen, Stumpf verschorft.

Wunde offen gelassen.

Geheilt entlassen am 7. 1. 03.

16. 22. 2. 04. Bethesda. Erna Sch., $10^3/_4$ J. alt. Operation nach 4 Tagen.

Früher nie ernstlich krank. Speciell keine Blinddarmerkrankung. Am 18. 2. 04 plötzlich mit heftigen Leibschmerzen, besonders rechterseits, und starkem Hitzegefühl erkrankt. Nachts darauf 1 Mal Erbrechen. Seitdem nichts Festes mehr genossen.

Am Morgen des 19. 2. wollte sie sich anziehen, um zur Schule zu gehen, fühlte sich aber schwindlig und konnte nicht mehr auf den Beinen stehen. Blieb daher zu Bett. Tourenweise lebhafte Schmerzen. In der Nacht auf den 20. wieder einmal erbrochen. Am 20. Befinden schlechter. Nachmittags und Abends hohes Fieber. Arzt consultirt, der Blinddarmentzündung feststellte und die Ueberführung des Kindes nach Bethesda anordnete, worauf die Eltern nicht eingingen. Am Abend des 20. gab die Mutter aus eigener Initiative dem Kinde 1 Esslöffel Ol. ricini, weil seit dem 18. keine Oeffnung dagewesen war. 21. 2., Mittags: Temperatur 37,3 °, Puls 132. weniger Schmerzen.

22. 2., 1 Uhr, aufgenommen. Klagt über mässige Schmerzen rechts unten im Leibe. Temperatur 37,2 °, Puls 144, Respiration 20.

In der rechten Seite des Leibes Resistenz und umschriebene Schallabkürzung, Leib betheiligt sich fast nicht an der Respiration, unterhalb des Nabels stark gespannt. In Narkose fühlt man einen klinfingerdicken, derben Strang. Leukocytenzählung: 12700. Kein Eiweiss im Urin.

Operation in meiner Vertretung durch Dr. Odefey.

Schrägschnitt. Coecum entzündlich injicirt, liegt vor, lässt sich nicht vorziehen, weil nach hinten festhaftend. Beim Lösen der Verwachsungen fliessen 2 Esslöffel stinkenden, graugelben Eiters ab. An der Rückseite des nun vorgezogenen Coecum dicke, eitrig-fibrinöse Auflagerungen. Vom Wurmfortsatz nichts zu erkennen, nur ragt nach oben ein fingerkuppenähnlicher Fortsatz aus den Auflagerungen hervor. Man erkennt nach dem Abziehen der Eiterbeschläge den schräg nach oben und aussen, retrocoecal gelagerten Wurmfortsatz, der mit der Coecalwand fest verwachsen ist. Die Kuppe war das periphere Ende des Wurmfortsatzes. Mesenteriolum zum Theil nekrotisch. Jodoformtampon.

Proc. vermif. 5 cm lang, kolbig verdickt, an der Spitze eitrig belegt, mit 2 makroskopisch sichtbaren Perforationsöffnungen, deren eine sich an der Grenze des unteren und mittleren Drittels, peripherwärts von einer Stenose, die andere am Anfang der kolbig aufgetriebenen Spitze befindet. Mucosa schmutzig, schmierig, zum Theil von dunkelfarbigen Hämorrhagien durchsetzt, zum Theil gangränös. Kein Kothstein, keine Spur von Koth im Lumen des Wurmfortsatzes.

Ende März geheilt entlassen.

17. Freitag 9. 10. 03. Bethesda. Frieda H., 9 J. alt. Operation am 4. Tage.

In der Nacht vom 3./4. October unruhig geschlafen, Morgens den 4. October über Leibschmerzen geklagt, Erbrechen. Seitdem nichts mehr genossen. Am Abend des 5, October plötzlich mit Hitzegefühl, vermehrten Leib- und

Kopfschmerzen, kränker geworden. Der Hausarzt sah das Kind am Dienstag zuerst. Mittwoch starke Verschlimmerung (Perforation erfolgt). Dick belegte Zunge, Temperatur 39,2 °, Puls 132—144, Respiration 24. Leib im unteren Abschnitt bretthart gespannt, sehr druckempfindlich. Zwerchfellsathmung beschränkt. Unterhalb des Nabels keine Bewegung der Bauchdecken.

Schrägschnitt. Kein Oedem der Bauchdecken. Coecum liegt vor. Als es in die Höhe gezogen wird, quillt intensiv putride stinkender, graugelber Eiter vor. Der Wurmfortsatz liegt ganz rectrocoecal, vollkommen nekrotisch, wird an der Basis abgebunden. Hinterfläche des Coecum sehr stark injicirt. Schleimhaut der Wurmfortsatzspitze, die allein von dem ganzen Gebilde übrig ist, grau verfärbt, alles übrige nekrotisch.

Jodoformgazestreifen hinter das Coecum gelegt, Wunde offen gelassen.

Am 21. 11. 03 geheilt entlassen.

18. 8. 4. 03. Kellner Sch., 27 J. alt. Hafenkrankenhaus. Appendicitis perforativa. Operation nach 4 Tagen.

Vor 4 Tagen plötzlich erkrankt, hat mehrfach Erbrechen gehabt. Schmerzen in der rechten Unterbauchgegend.

Schon am Tage vorher rieth ich zur Operation. Pat. lehnte jedoch ab. Dämpfung von gestern auf heute kleiner geworden (durch Meteorismus). Leicht halonirtes Aussehen, Leib im Ganzen gespannt, in der Ileocoecalgegend Dämpfung und Druckempfindlichkeit. Auch vom Rectum aus im kleinen Becken Resistenz zu fühlen. Zunge belegt, Temperatur 38,2 °, Puls 84, Respiration 18, Athemtypus costal. Urin frei von Eiweiss und Zucker.

Diagnose: Appendicitis perforativa mit Eiter in der Umgebung und Verlöthung der Bauchdecken.

In tiefer Narkose fühlte ich einen circa faustgrossen Tumor, etwas höher als die Coecalgegend.

Schrägschnitt 2 fingerbreit oberhalb des Lig. Poup. Oedem des präperitonealen Fettes. Nach Spaltung des Peritoneum parietale lag Netz vor, mit einigen kleinen Eiterinfiltrationen. Als ich das Netz am unteren Rande löste, quoll intensiv stinkender Eiter und ein dicker Kothstein vor. Nach Abtupfen des Eiters und Einstopfen von Gaze fand sich der intensiv geröthete und geschwollene Wurmfortsatz. Abtragen, Brennen des Stumpfes. 8 cm lang, in der Mitte seitliche, grosse Perforation. Die Schleimhaut der peripheren $^2/_3$ des Wurmfortsatzes grau-grün verfärbt, gangränös. Schleimhaut des basalen Theiles stark geschwollen. 9. 6. 03 geheilt entlassen.

19. Bethesda. Montag, 12. 10. 03. Frl. M., 31 J. alt. App. perf. Operation nach 4 Tagen.

In der Nacht von Donnerstag, d. 8. 10. auf Freitag, d. 9. 10. plötzlich mit heftigen Schmerzen rechts unten im Leibe erkrankt, als sie gerade ihre kranke Mutter aufheben wollte. Am 9. Erbrechen, das den ganzen Tag anhielt, sowie stetes Würgen, am Abend Schüttelfrost. Seit Beginn der Erkrankung Obstipation. Erst Sonntag wurde der Arzt gerufen. Ich sah die Kranke mit dem Hausarzte zuerst am Montag, 12., Mittags $11^1/_2$ Uhr. In der letzten Nacht waren noch Blähungen abgegangen. Sehr heftige Schmerzen im Leibe, als deren Sitz

hauptsächlich die Gegend unter der Leber angegeben wurde. Zunge belegt, aber feucht, Temperatur 38,2°, Puls 116—124, Respiration 24, Abdomen betheiligt sich kaum an der Athmung. Leib aufgetrieben, Zwerchfell hochstehend. Bei den geringsten Hustenstössen die heftigsten Schmerzen. Hochgradige Druckempfindlichkeit zwischen Leber und Darmbeinkamm. Die ganze rechte Weiche zwischen Mitte des rechten Lig. Poup und Leber giebt gedämpften Schall. Leberdämpfung vorhanden.

Diagnose: Perforation des nach oben geschlagenen Wurmfortsatzes.

Scharfer Schnitt schräg über der Crista ilium, höher als gewöhnlich. Präperit. Fett bis zu Fingerbreite glasig ödematös. Das stark geblähte in der Fossa iliaca verklebte Coecum liegt vor. Als es in die Höhe gehoben wird, entleert sich erst ein Schwall trüben, braunen, intensiv stinkenden Serums, dann folgt stinkender Eiter, dessen Flocken bereits dem Serum beigemengt waren. Wurmfortsatz retrocoecal, nach oben geschlagen, im distalen Ende sehr derbe und mit Eiter beschlagen, im proximalen Drittel in Fingerbreite sammt dem Mesenteriolum total nekrotisch. An der Basis abgebunden. Zeigt aufgeschnitten 2 Kothsteine von je $^1/_2$ Dattelkerngrösse, im distalen Ende hintereinander liegend. Schleimhaut total nekrotisch, graugrün verfärbt. Sonstiger Inhalt fehlt, aber der ganze Wurmfortsatz intensiv putride stinkend. Wunde offen gelassen, Gazestreifen eingelegt. Pat. wurde am 18. 12. 03 geheilt entlassen.

In diesem Falle war es uns schon möglich, auf Grund unserer bisherigen Erfahrungen die richtige Lage des Wurmfortsatzes zu diagnosticiren. Trotzdem die Kranke schon 4 Tage krank war, gelang es noch, sie zu retten.

20. Bethesda. 8. 9. 00. Mr. l. B., 29 J. alt. 8. 1. 00. Operation nach 5 Tagen.

Bekam vor 5 Tagen plötzlich Schmerzen in der rechten Unterbauchgegend, doch legte er sich erst am anderen Tage nieder. Nur 2 mal Erbrechen. Gestern Morgen zuletzt Oeffnung. Aehnliche Beschwerden sollen früher nie bestanden haben. Leicht cyanotisch aussehend, noch ziemlich klar. Temperatur 37,5, Puls 104, Respiration 28. Nase warm. Zunge dick belegt. Singultus. Meteorismus, Bauchdecken bereits über das Niveau des Sternum aufgetrieben. Leberdämpfung vorhanden, 2 fingerbreit über dem Rippenbogen stehend. Ziemliche Druckempfindlichkeit der Ileocoecalgegend, aber wegen des Meteorismus weder hier, noch in der Blasengegend Dämpfung nachzuweisen. Vom Rectum aus nach rechts hin im Becken Resistenz zu fühlen. Hat von selbst Wasser gelassen, Blähungen abgegangen. Urin ohne Eiweiss.

Diagnose: Appendicitis perforativa.

Scharfer Schrägschnitt. Zwischen Obliquus abd. ext. und int. glasiges Oedem. Nach Eröffnung des Leibes fliesst erst etwas Serum ab, dann drängt sich das mit Netz bedeckte Coecum vor. Es wird in die Höhe gehoben und das darüber geschlagene grosse Netz, das in der Tiefe der rechten Beckenhälfte befestigt ist, etwas angezogen. Darauf quillt penetrant stinkender gelber Eiter

aus der Tiefe. Nachdem zunächst reichlich Gaze in den Leib eingestopft worden ist, wird das Coecum weiter vorgezogen und auf einmal schlüpft der lange, mit der Spitze nach aussen und oben gekrümmte, dick mit Eiter beschlagene Wurmfortsatz hervor. Er wird von seinem infiltrirten und hämorrhagisch infarcirten Gekröse isolirt und exstirpirt. Coecum dick infiltrirt, braunroth. Am Coecum und den stark injicirten Dünndarmschlingen braunschwarze Flecken. An einem solchen Flecken einer sich vordrängenden Dünndarmschlinge berstet die Serosa. Schluss durch fortlaufende Catgutnaht. Als vor dem Coecum das Netz in die Höhe geschoben wird, entleert sich eine braune, seröse, stinkende Jauche. Hinter dem Coecum Eiter.

P. v. 11 cm lang, im letzten Drittel theilweise gangränös, mit Perforationsstelle an der Convexität. In der Mitte $1^1/_2$ cm langer, $^1/_3$ cm dicker Kothstein, im Ende ein zweiter kleinerer.

Nach schwerem Krankenlager am 24. 4. 00 geheilt mit Bauchhernie entlassen, die am 23. 11. 00 durch Excision der gedehnten Narbe und exacte Naht beseitigt wird.

Vorgeschrittener Meteorismus. Gangrän des Wurmfortsatzes. Interessant die verschiedenen entzündlichen Flüssigkeiten, Serum, Eiter und bräunlich-seröse Jauche, offenbar gegeneinander abgesackt. Der Fall ist dadurch bemerkenswerth, dass der Inhalt des kleinen Beckens nicht eitrig, sondern mehr von seröser Beschaffenheit war.

21. Bethesda. Dienstag, 17. 6. 02. 54jährige Frau Sp. Operation nach 5 Tagen.

Seit letzten Donnerstag krank, also 5 Tage. Beginn plötzlich mit Schmerzen rechts unten im Leibe. Nahm Ol. ricini, legte sich am 15. 6. zu Bett. Am Montag Morgen erst zum Arzt geschickt. Vor 12 Jahren schon einmal an Unterleibsentzündung gelitten. Puls 96 (wechselt zwischen 88 und 100), Respiration 24 costal, Temperatur 38,3 und 39,8. Stark belegte Zunge, Leib stark aufgetrieben. Zwischen Nabel und Lig. Poup. rechts Resistenz, aber keine Dämpfung.

Per vaginam fühlt man im Douglas nach rechts ein dislocirtes, vergrössertes Ovarium, im übrigen das ganze Scheidengewölbe von oben her gespannt.

Schrägschnitt über der Härte, die sich in Narkose noch viel deutlicher fühlen lässt. Präperitoneales Fettgewebe glasig infiltrirt. Peritoneum parietale etwas verdickt. Hinter dem aufgetriebenen Coecum fühlt man einen apfelgrossen, harten, knolligen Tumor. Beim Aufheben des Coecum unter Lösung der Verwachsungen entleeren sich 4—5 Löffel voll stinkenden dünnflüssigen, grauen Eiters. Dann gelingt es, den nach hinten gelagerten Wurmfortsatz vorzuziehen. An ihm sitzt als dicker Klumpen das mit Eiter beschlagene Mesenteriolum. Exstirpation.

Proc. vermif. an zwei Stellen perforirt und circumscript gangränös. Geheilt entlassen am 20. 7. 02.

Hier wurde durch den retrocoecalen Sitz des Abscesses das Hervortreten einer Dämpfung verhindert.

22. Bethesda. 21. 3. 03. Helene L., 9 J. alt. Operation nach 6 Tagen. Vor 6 Tagen erkrankt mit Schmerzen im Leibe und täglichem Erbrechen.

Zunge grauweiss belegt. Geröthete Wangen, Leib prall, Zwerchfell stillstehend, nach rechts hin deutlich abgekürzter Schall und diffuse Resistenz (nebenstehende umschriebene Dämpfung). Temperatur 38,0°, Puls 100, Respiration 24.

Schrägschnitt. Nach Eröffnung der Peritoneum parietale läuft dünnflüssiger, stinkender, graugelber Eiter heraus. Darmschlingen, Coecum und Ileum mit Eiterbeschlägen bedeckt. Hinter dem Coecum stinkender, dicker Eiter, im kleinen Becken reichlich dünner, stinkender Eiter. Ausstopfung. Wurmfortsatz nach hinten, oben und innen geschlagen, wird in der Mitte gefasst, abgebrannt und abgebunden, nicht übernäht. Spitze perforirt, enthält einen Kothstein. Schleimhaut im Bereiche des Kothsteinlagers gangränös. Einlegen von 3 Jodoformgazestreifen.

Geheilt entlassen am 20. 5. 03.

23. Bethesda. 5. 10. 02. 6jähr. Mädchen Marie Sch. Operation nach 6 Tagen.

Vor 14 Tagen auf die rechte Seite gefallen. Seit 6 Tagen zu Bett, mehrmals erbrochen, zuletzt vor 4 Tagen. Starke Schmerzen beim Wasserlassen und beim Aufstossen. Grosse Dämpfung in der rechten Seite des gespannten Leibes und deutliche Härte. Temperatur 39,0°, Puls 128, Respiration 32, rein costal.

Nach Eröffnung des Peritoneums springt weissgelblicher, rahmiger, penetrant stinkender Eiter im Strahle hervor. Völlige Eröffnung des Peritoneum parietale im Bereiche des fingerlangen Schnittes. Coecum mit Eiter beschlagen, ebenso wie das Peritoneum der Fossa iliaca, aus der noch immer Eiter abfliesst und aus der Umgebung des Wurmfortsatzes. Dieser nach abwärts vom Coecum gerichtet, gekrümmt, an der Spitze nekrotisch, an der Basis abgetragen. Mesenteriolum mit zwei Klemmen gefasst, Stumpf verschorft, nur abgebunden, nicht übernäht.

Bei näherem Nachsehen zeigt sich, dass das Peritoneum parietale der Fossa iliaca, da wo der Wurmfortsatz von ihm abgelöst ist, eingerissen ist. Einlegen von Jodoformstreifen in diese Gegend der Linea innominata, auf den Stumpf und nach oben aussen am Coecum.

Proc. vermif. 7 cm lang, an der Spitze gangränös, an der Grenze zwischen mittlerem und äusserem Drittel Stenose mit schwieligem Gewebe, proximal davon ein 1 cm langer, $^1/_3$ cm breiter, dattelförmiger, gelber Kothstein. Schleimhaut im übrigen geschwollen und mit punktförmigen Hämorrhagien besetzt.

Geheilt entlassen am 23. 11. 02.

Operation noch erfolgreich, auch der Wurmfortsatz noch erreicht, trotzdem bereits 6 Tage seit dem Beginn der Erkrankung verstrichen waren.

24. Bethesda. 20. 3. 01. Arbeiter R., 75 J. alt. Appendicitis perforativa. Operation nach 7 Tagen.

Am 13. 3. fühlte Pat. beim Aufstehen Schmerzen in der rechten Seite des Leibes; ging trotzdem zur Arbeit. Die Schmerzen wurden heftiger. Am andern Morgen konnte er nicht mehr aufstehen. Temperatur 38,2°, Puls 92, Respiration 24, costal. Verfallenes Aussehen, eingesunkene Augenhöhlen, Zunge belegt, vollkommen trocken, Gesicht stark geröthet, Stirn sehr heiss, nicht ganz klar. Leib stark aufgetrieben und sehr hart. Gegend des Coecum sehr druckempfindlich. Umfangreiche Dämpfung der rechten Unterbauchgegend, die sich bis an die Spina ant. sup. hin erstreckt und nach oben bis zweifingerbreit an den Nabel heranreicht.

Schnitt parallel dem Lig. Poup. Rechts Vasa epigastr. durchtrennt. Es entleert sich nach Durchtrennung des Peritoneum milchiger, stinkender Eiter an zwei Stellen zwischen den stark vorquellenden Dünndarmschlingen. Rechts in der Fossa iliaca Netzklumpen festgelöthet. Nach Lösung desselben wird das Coecum sichtbar, unterhalb desselben nach unten und innen, der theilweise nekrotische Wurmfortsatz, neben dem ein sehr harter Kothstein liegt. Auslösung des Proc. vermif. und Unterbindung des Mesenteriolums.

Als hinter und vor dem Coecum die Gegend mit Gaze ausgestopft war, drang ich mit der linken Hand an der rechten Beckenwand in das kleine Becken, das prall gefüllt war mit serös trüber, intensiv stinkender Jauche, untermischt mit Eiterflocken. Ein Assistent ging mit dem Zeigefinger ins Rectum und orientirte mich über der Füllung des kleinen Beckens. Inhalt desselben vollkommen abgeschlossen. Erst nach seiner Entleerung schwand der Tumor links über der Symphyse. Ausspülung des Beckens mit Doppel-Nélaton. Proc. vermif. fast ganz gangränös.

Geheilt entlassen am 8. 5. 01.

25. 2. 1. 03. Herr D., 17 J. alt. Abscess nach Perityphlitis, 9 Tage nach Beginn.

Im 12. Lebensjahre und vor 2 Jahren Anfall von Perityphlitis. Jetzt seit dem 1. Weihnachtstage, also vor 9 Tagen, wieder erkrankt unter heftigen Leibschmerzen und Erbrechen. Temperatur 37,8°, Puls 96, Athmung ruhig, blasses Aussehen, Zunge leicht belegt. Faustgrosser, glatter unverschieblicher Tumor über dem rechten horizontalen Schambeinast, dementsprechende Dämpfung. Fluctuation nicht zu fühlen.

Der Tumor ist auch bei der Untersuchung vom Rectum aus zu erreichen. Da die vorgenommene Probepunction nur etwas Blut entleert, so wird der Schnitt in der Mittellinie angelegt.

Das grosse Netz straff nach abwärts gezogen und hinter den Bauchdecken nach rechts hin angeheftet. Beim Lösen desselben kommt aus der Tiefe unter demselben ein Schwall stinkenden Eiters zum Vorschein. Der Abscess wird nach innen und unten von Darm und Blase begrenzt, nach vorn vom Netz nach aussen und hinten von der Beckenwand. Nach oben liegt der verdickte, verwachsene, offenbar schwer veränderte Wurmfortsatz. Er wird, so weit es geht, abgetragen, der Stumpf abgebunden und gebrannt. Mit dem Licht der

Nernst-Lampe lässt sich die Abscesshöhle, deren Wände mit Eiter beschlagen sind, übersehen. In derselben findet sich ein bohnengrosser harter Kothstein.

Geheilt entlassen am 16. 1. 03.

26. Bethesda. 6. 11. 03. Mädchen P., 15 J. alt. Operation nach 10 Tagen.

Juli 1903 wegen leichter Appendicitis 12 Tage bettlägerig. In der Nacht vom 28./29. October plötzlich erkrankt mit heftigen Schmerzen in der Blinddarmgegend, wiederholt Erbrechen, Schwindelgefühl. In den nächsten Tagen auch noch Erbrechen, Schmerzen und Obstipation.

Mit Abführmitteln und Priessnitz behandelt, bis sie kam. In den letzten Tagen schneidender Schmerz beim Wasserlassen. Erheblicher Tumor in der Unterbauchgegend, namentlich nach rechts hin. Nach Entleerung der Blase mit Katheter bleibt nur der laterale Theil der Dämpfung nach rechts hin. Leukocytenzählung: 8800 (!). Temperatur 37,4°, Puls 76, Respiration 24, wesentlich costal.

Schrägschnitt. Präperitoneales Gewebe sehr stark sulzig infiltrirt. Peritoneum parietale in eine 1 cm dicke, gleichmässig grau opake Schicht verwandelt. Vorsichtige Eröffnung des Leibes. Es fliesst klares Serum ab. Man trifft auf lauter unter sich und mit dem Perit. pariet. verwachsene Dünndarmschlingen, die sehr stark injicirt und durch feste zwischen gelagerte Fibrinfilze mit einander verbunden sind. Beim Lösen der Darmschlingen entleert sich noch ein Schub seröser Flüssigkeit. Das freigelegte Coecum zeigt zunächst keine Spur des Wurmfortsatzes. An der Vorderfläche, unterhalb der Insertion des Ileum liegt eine dicke, stark injicirte und infiltrirte Gewebsauflagerung. Die Vermuthung, dass diese durch den verwachsenen Wurmfortsatz gebildet wird, bestätigt sich nicht. Dagegen zeigt sich, nachdem der Schnitt durch die Bauchdecken nach oben verlängert worden ist, an der Aussenseite des Coecum resp. schon am Colon asc., der fest verlöthete, mit seiner Spitze nach aufwärts gerichtete, derbe Wurmfortsatz, bei dessen Lösung an der Seite ein Theelöffel voll Eiter hervorquillt. Er ist an der Basis durch Nekrose eröffnet.

Processus vermiformis 4 cm lang, derbe, gefüllt mit hämorrhagischer Flüssigkeit. Kein Koth, kein Kothstein. Alle Schichten sehr stark geschwollen, besonders die Schleimhaut, die zahlreiche Hämorrhagien zeigt. An der Basis durchbricht die hämorrhagische Infarcirung die Wand.

Geheilt entlassen am 13. 1. 04.

27. Bethesda. 7. 6. 99. Herr T., 50 J. alt. Operation nach 14 Tagen.

Seit 14 Tagen Tumor der Ileocoecalgegend. Schmerz im Kreuz nach längerem Sitzen, beim Aufstehen oft Hexenschuss, zuweilen Schmerzen in den Bauchmuskeln.

Tumor taubeneigross, glatt, druckempfindlich. (Meine Diagnose: retrocoecal gelagerter entzündlich erkrankter Wurmfortsatz.)

Schrägschnitt. Der Tumor retrocoecal, Proc. vermif. nicht zu finden. Ablösung des Coecums von aussen unter Durchtrennung des äusseren Blattes seines Mesenteriolums. Exstirpation des Tumors, der sowohl der Fascie der

Darmbeinschaufel als der hinteren Wand des Coecums fest adhärent ist. Daumengliedgrosser Defect der Coecalwand gesetzt. Vernäht. Der Tumor erwies sich als der sehr verdickte, mit Eiter gefüllte Wurmfortsatz.

Am 26. August 1899 geheilt mit 2 kleinen Coecalfisteln entlassen, die sich nachher allmählig geschlossen haben.

28. 24. 10 02. Frl. D., 45 Jahre alt. Operation 6 Wochen nach Beginn.

Seit 6 Wochen krank. Erst lag sie 12 Tage, dann stand sie wieder etwas auf, so abwechselnd. Jetzt wieder 8 Tage zu Bett. 13. October starke Schmerzen in der rechten Seite des Leibes, 20. October einen Anfall mit Erbrechen und Beschwerden beim Wasserlassen. Wechselnde Temperaturen.

	Temperatur	Puls	Respiration
22. 10.	38,2°	108	28
23. 10.	37,9°	90	20
24. 10.	36,6°	100	20

Leicht grau belegte Zunge, cyanotisches Aussehen, Puls 120, sehr klein. Kein Eiweis im Urin. Auftreibung und Druckempfindlichkeit zwischen Nabel und Lig. Poup. rechts, auch Resistenz, aber keine absolute Dämpfung.

Zuerst Schrägschnitt. Am Coecum der Wurmfortsatz anfangs nicht zu entdecken, erstreckt sich von der Spitze des Coecums straff ausgezogen nach innen und etwas nach oben, in der Richtung des Nabels. Ist hier so fest verwachsen, dass es zunächst nur gelingt, ihn zu verfolgen, aber nicht ihn auszuschälen. Es muss noch dem Schrägschnitt ein Schnitt rechtwinklig durch den Rectus abd. dext. hinzugefügt werden. Bei der Auslösung des Proc. vermif. wird ein stinkender Abscess oberhalb des Wurmfortsatzes zwischen den Darmschlingen eröffnet. Einstopfen von Gaze.

Die Exstirpation des Proc. vermif. gelingt nur so, dass er erst an seiner Basis doppelt unterbunden und durchtrennt und ausgelöst wird. Er ist in derbe Schwielen eingebettet, kleinfingerlang, kolbig verdickt am Ende, nicht perforirt. Er zeigt nur Schwellung der Schleimhaut und Verdickung der Wand. Geheilt entlassen.

Hier der Wurmfortsatz noch nach 6 Wochen (!) exstirpirt. Hätte an ihm eine schwere Ernährungsstörung vorgelegen im Beginn, so wäre er längst verschwunden gewesen.

b) 6 Fälle von Appendicitis perforativa, operirt mit Entfernung des Wurmfortsatzes, No. 29—34, gestorben.

29. 16. 11. 03. Frau D., 49 J. alt. Appendicitis perforativa, Operation nach 3 Tagen.

Erste Erkrankung: Will sich am 5. 11. überhoben haben. Schmerzen in der Blinddarmgegend am 1. und 2. Tage und seitdem leises Ziehen bis zum 13. 11. In der Nacht vom 13. auf den 14. plötzlich heftige Schmerzen in der ganzen rechten Unterleibsseite, Erbrechen und Fieber.

Jetzt verfallenes Aussehen, halonirte Augen, Puls 132, Respiration 44, Temperatur 39,1 °. Athmung fast nur costal.

Leukocyten: 1. Zählung: 18000. 2.: 27800.

Leib aufgetrieben, in der Ileocoecalgegend kleine Härte und Dämpfung von der Mitte des Ligamentum Pouparti nach oben und aussen. Diagnose: Appendicitis perforativa.

Schrägschnitt 2 Finger breit über dem Ligamentum Poup. Peritoneum graumilchig durchscheinend. Bei der Eröffnung tritt stinkendes Gas aus. Die eröffnete Höhle enthält flockigen, dicklig-dünnen, grauweissen, sehr stark stinkenden Eiter, von dem die umgebende Höhle, in der abwärts der Wurmfortsatz kolbig geschwollen und perforirt liegt, mit gleichmässigem Eiterbeschlag der Wand überzogen ist. Die Höhle wird nach innen vom Coecum und mehreren fest verlötheten Dünndarmschlingen gebildet, nach oben durch Verklebung zwischen Coecum und Peritoneum parietale, nach abwärts liegen Verklebungen nach dem kleinen Becken zu, die aber beim Lösen des Proc. vermiformis, der mit grünlichweissem Eiter beschlagen ist, eröffnet werden. Abklemmung und Abtragung des Proc. vermif.

Proc. vermif. einmal an der Spitze und einmal gegen die Basis hin perforirt, entsprechend den Perforationen je ein Kothstein, sonstiger Inhalt stinkender Detritus. Schleimhaut total gangränös, Mesenteriolum eitrig infiltrirt.

Tod am 21. 11. 03 in Folge retroperitonealer Phlegmone.

Hier handelt es sich vielleicht um den Durchbruch eines kleineren, schon vor 11 Tagen aufgetretenen Abscesses in die weitere Umgebung des Wurmfortsatzes vor 3 Tagen. Die Operation kam zu spät.

30. Bethesda. 21. 11. 03. Herr F., 18 Jahre alt. Operation nach 3 Tagen.

In der Nacht vom 18.—19. 11. erkrankte Pat., der früher immer gesund war, plötzlich mit mässig heftigen Leibschmerzen in der rechten Unterbauchgegend, hatte 2 Mal Erbrechen, ging aber noch am 19. ins Geschäft und versah den Tag seinen Beruf. Am 19. noch einmal Stuhl, am 20. blieb er zu Bett, weil er sich schlecht fühlte, nahm auf eigenen Wunsch Ricinusöl ein und hatte in Folge dessen eine reichliche Entleerung, danach Erleichterung, ass auch Abends noch etwas. 8 Uhr Abends Einsetzen erneuter heftiger Schmerzen, Erbrechen, Hitzegefühl. Arzt consultirt.

Sehr starke spontane Schmerzen, belegte Zunge, Puls labil, wechselnd zwischen 110 und 144, Temperatur 38,7 °, Respiration 24, fast nur costal, brettharter Leib, der sich unterhalb des Nabels garnicht an der Athmung betheiligt.

Leukocyten: 1. Untersuchung 14200, bald nachher 13300.

Blase leer. Ueber der Symphyse nach rechts auf den gespannten Bauchdecken eine kleine Dämpfung nachzuweisen, hier in tiefer Narkose eine kleine höckerige Härte zu fühlen. Im Beginn der Narkose Rectaluntersuchung: Im Becken prall elastische Schwellung von der vorderen Rectalwand aus fühlbar.

Schrägschnitt. Kein nennenswerthes Oedem in den Bauchdecken, praeperitoneales Gewebe aber etwas glasig. Coecum fest nach abwärts geheftet, Proc. vermif. nach abwärts und innen ragend, verklebt zwischen Darmschlingen; als ich ihn lösen wollte, strömte stinkender, grüner Eiter hervor. Der mit Eiter beschlagene, hart anzufühlende Wurmfortsatz wird hervorgeholt, er ist nahe seiner Spitze perforirt. Exstirpation. Die nächst dem Coecum liegenden Ileumschlingen sehr stark injicirt und gebläht, mehrfach mit blaugrauen Flecken versehen, eine der Schlingen zeigt einen etwa zweifingerbreiten und zweifingergliedlangen Eiterbeschlag an ihrer nach abwärts gerichteten Mesenterialfläche, Schwellung und hämorrhagische Infarcirung. (Stelle, wo der perforirte Proc. verlöthet war.) Auf der entgegengesetzten Mesenterialfläche dicke, weissgelbe Fibrinfilze. Das innere Mesenterialblatt des Coecums sehr stark injicirt, vielfach hämorrhagisch infarcirt. Das grosse Netz nicht verlöthet, lose im oberen Abschnitt der Wunde.

Proc. vermif. enthält an der Basis einen zweierbsengrossen Kothstein, ist übrigens in seinen distalen 2 Dritteln gefüllt mit stinkendem, eitrigem Detritus. Schleimhaut total gangränös. Wand 1 cm von der Spitze perforirt. Wurmfortsatz 6 cm lang.

29.11.03. Tod unter Wiederanstieg der Temperatur. Section verweigert.

Die Operation kam zu spät. Auch der Hausarzt war erst am 2. Tage consultirt.

Die Dämpfung der Lage des Wurmfortsatzes nach abwärts und innen entsprechend.

31. 24. 7. 03. Herr W.. 18 J. alt. Privatpat. Operation 3 Tage nach Beginn der Erkrankung.

Als kleiner Junge in der Schule wiederholt Leibschmerzen, in den letzten Jahren gesund.

Vor 3 Tagen erkrankt mit Schmerzen im Leibe, nahm sofort Ol. Ricini. Jetzt sehr heftige Schmerzen rechts dicht unter der Leber. Dick grauweiss belegte Zunge, Temperatur 37,2 °, Puls 92, Respiration 24. Leib flach, bretthart gespannt, Zwerchfellbewegung sehr stark eingeschränkt, unterhalb des Nabels keine Bewegungen der Bauchdecken, warme Hände und warme Füsse, leicht gelbliche Gesichtsfarbe, ikterischer Anflug der Sclerae. Dämpfung entsprechend der Skizze.

Schrägschnitt. Exquisites, praeperitoneales Oedem. Coecum mässig injicirt und deutlich gebläht. Wurmfortsatz am Coecum aussen entlang nach oben geschlagen, nach der Leber zu, fixirt, fühlt sich derbe und verdickt an. Serosa so stark injicirt, dass der Proc. vermif. wie intensiv geröthet aussieht.

Die straffen Adhäsionen nach oben werden abgeklemmt, dann wird in drei Portionen das straffe, bindegewebige Mesenteriolum, das die Verbindung mit dem Coecum bildet, abgeklemmt und abgebunden.

Der Proc. vermif. so derbe und so straff fixirt, dass er sich nicht stumpf auslösen lässt. Spitze schwarzgrünlich verfärbt, an 3 Stellen Gangrän der

Schleimhaut, die übrige Schleimhaut stark geschwollen, aufgelockert und von zahlreichen Hämorrhagien durchsetzt.

Coecalwand und Peritoneum parietale ödematös infiltrirt und verdickt. Neben dem Wurmfortsatz gelbliche Eiterbeschläge.

Verlauf weiter unter dem Bilde der Sepsis. Am 26. 7. 03, Nachmittags 4 Uhr, Exitus.

32. Bethesda. 13. 9. 03. Herr B., 33 J. alt. Appendicitis perforativa. (Ausserdem Spondylit. dors. und Coxit. duplex.) Operation nach 4 Tagen.

Vor 4 Tagen an Perityphlitis erkrankt. Hohes Fieber und Schmerzen, kugeliger Tumor mit Dämpfung in der rechten Fossa iliaca.

Nach Eröffnung des Peritoneums, das ganz weisslich aussieht, fliesst dünner Eiter ab. Netz mit Dünndarmschlingen verlöthet. Wird gelöst, dann nach Einschieben von Gaze in die Darmbeinschaufel und die Richtung des kleinen Beckens, wo Eiter herfliesst, wird der Dünndarm vorgezogen. Er zeigt sich in der Darmbeinschaufel verwachsen und ist mit grünlich-gelbem Eiter und Fibrin beschlagen. Der Eiter stinkt sehr penetrant. Im unteren Theile des Ileum, etwa $^1/_2$ m oberhalb der Klappe ist der Darm plötzlich ganz eng, während oberhalb starker Meteorismus besteht. An mehreren Stellen hier Abknickung, Verklebung und Auflagerungen von festen, zähen, weissen Fibrinbeschlägen.

Alte Verwachsung einer Ileumschlinge wird getrennt.

Schliesslich wird der Wurmfortsatz in der Tiefe gefunden, verdickt, an der Seite perforirt. Ein grösserer und zwei kleinere Kothsteine in demselben enthalten. Abgebunden, abgetragen, verschorft. Alle Dünndärme vor die Bauchdecken gelagert, abgespült mit Kochsalzlösung.

15. 9. 03, Nachmittags, Exitus.

33. Bethseda. 25. 6. 03. Frau H., 68 Jahre alt. Operation nach ca. $36^1/_2$ Stunden.

Vor 3 und 1 Jahren Attacken von Perityphlitis durchgemacht.

In der Nacht vom 23. zum 24. 6., 3 Uhr Morgens, unter Erbrechen erkrankt. Ich sah die Pat. am 25. 6. Nachm. $3^1/_2$ Uhr. Temperatur 37,9°, Puls 96, etwas unregelmässig, Respiration 36, costal. Trockene Zunge, warme Hände und Füsse. Blähungen seit gestern nicht abgegangen. Leib meteoristisch aufgetrieben. 3fingerbreite Dämpfung, umschrieben über dem Lig. Poup. Sehr grosse Empfindlichkeit auch noch im weiteren Umkreise.

Um 5 Uhr Nachm. Operation. Oedem der Bauchdecken am unteren Ende des Schnittes. Nach Eröffnung in dickem Schwall rahmartiger, weissgelblicher Eiter vorquellend. Einstopfen. Auslösen des dem stark von Gasen geblähten Coecums unten aufsitzenden verdickten perforirten Wurmfortsatzes. 1 grösserer, 1 kleinerer Kothstein, basalwärts davon Perforation.

Bald darauf Ileuserscheinungen. Magenspülung, Atropin, Strychnin.

Gestorben am 30. 6. 03.

Section: In der Mitte des Dünndarms Verklebungsileus, 2 thalergrosse Eiterbeschläge.

34. Bethesda. 1. 4. 03. Mittwoch. Heizer Heinrich K., 25 Jahre alt. Operation nach 3 Tagen.

Am Sontag zuerst Beschwerden in der rechten Unterbauchgegend. Ging am Montag erst zum Arzt, dieser schickte ihn Dienstag in das Hospital. Bei der Aufnahme Druckempfindlichkeit der Ileocoecalgegend, keine Härte.

In der letzten Nacht 6 mal Erbrechen, heute Morgen 92 kleine Pulse, 28 Respirationen. Leib nicht aufgetrieben, aber stramm, keine Dämpfung in der Ileocoecalgegend, aber etwas höher, etwa handbreit weiter nach aufwärts sehr wesentliche Resistenz ohne ausgesprochene Dämpfung. Temp. Abends 31. 3. 39,5°, 1. 4. Morgens 37,7°, Puls 92, Respiration 20, wesentlich costal.

Schrägschnitt. Subcutanes und präperitoneales Fettgewebe zeigen beginnendes Oedem.

Nach Eröffnung des Peritoneum fliesst trübe Flüssigkeit ab. Coecum sehr stark meteoristisch aufgetrieben, drängt sich vor, ebenso die intensiv injicirten und geblähten Ileumschlingen, die mit vereinzelten Eiterbeschlägen belegt sind. Wurmfortsatz nach vorn über das Coecum geschlagen und stark nach aufwärts gespannt. Ich ging an ihm entlang mit dem Zeigefinger und löste ihn aus seinen Verwachsungen, in demselben Moment strömte ein Schwall mässig dicken, grauen, etwas stinkenden Eiters aus der Wunde hervor. Proc. vermif. feuerroth injicirt 8 cm lang, derbe, an der Spitze etwas nach dem Mesenteriolum zu gekrümmt. $1^1/_2$ cm unterhalb der Spitze des Proc. vermif. eine Perforationsstelle mit grünlicher Umgebung. Aufgeschnitten: Schleimhaut zu $^2/_3$ im peripheren Theile gangränös, grauschwarz aussehend, in der Gegend der Perforation ein haferkorngrosser, grauer Kothstein.

4. 6. 03 Exitus.

c) 4 Fälle von allgemeiner eitriger Perforationsperitonitis, No. 35—38, operirt, geheilt.

35. Bethesda. 22. 5. 03. Hedwig B., 12 J. alt. Perforationsperitonitis. Operation 9 Stunden nach der Perforation.

März 1903 nach Scharlach erste Attacke von Perityphlitis, 14 Tage zu Bett. Am 21. 5. Mittags 1 Uhr wurde der Hausarzt gerufen wegen Erbrechen und Durchfall. Er fand nur geringe Druckempfindlichkeit in der Ileocoecal-Gegend. Puls 80, geringes Fieber. Um 5 Uhr wurde der Arzt wieder gerufen. Es bestanden sehr heftige Schmerzen, 160 Pulse, Dämpfung. Um 7 Uhr Abends war die Dämpfung mehr ausgebreitet, 140 Pulse. Abends $11^1/_2$ Uhr sah ich die Kranke. Zunge graubraun, pelzig, sehr ängstlicher Ausdruck, Athmung mühsam, 32, das unstillbare Erbrechen, das am Nachmittage bestanden hatte, jetzt nachgelassen. Leib bretthart, betheiligt sich nicht an der Athmung. Von der Leberdämpfung, die vorhanden, erstreckt sich eine umfangreiche Dämpfung, die oben rechts im Leibe beginnend und die ganze rechte Seite des Leibes einnehmend, von einer Linie nach oben begrenzt wird, die sich von dem 9. Rippenknorpel links über den Nabel nach rechts bis zur Spina ant. sup. links erstreckt. Temp. 38,0. Hände und Füsse warm. Leukocytenzahl 10 000. 22. 5. Morgens 2 Uhr Operation.

Scharfer Schrägschnitt. Aus dem Leibe fliesst weissgelblicher rahmiger Eiter. Coecum vorliegend, hellröthlich injicirt, wird unter Spülung mit warmer Kochsalzlösung vorgezogen. Die Därme schwimmen in dem die Bauchhöhle füllenden Eiter. Wurmfortsatz nach innen gerichtet, verdickt, an seiner Spitze zwischen Darmschlingen verklebt, wird vorgeholt, lag etwa parallel dem Ileum, aber fingerbreit tiefer, etwa 9 cm lang. Spitze kolbig verdickt. Fingerbreit von der Spitze nach aufwärts die Wand grünschwarz, perforirt. Exstirpation. Zur Entleerung des Eiters wird die Kranke auf die rechte Seite gelegt, und es werden unter Spülung mit Kochsalzlösung eine Anzahl von Dünndarmschlingen vorgezogen. Sie sind theils mit rahmigem Eiter, theils mit Eiterflocken und Fibrinschleiern bedeckt. Der Eiter dringt fortwährend schussweise aus der Wunde. Eine Dünndarmschlinge zeigt einen ausgedehnteren festeren Eiterbeschlag, um diese Stelle herum tief blauschwarze Verfärbung der Darmwand (vermuthlich Verklebungsstelle der Wurmfortsatzspitze). Reichliche Kochsalzeinspülung in den Leib zur Verdünnung des Eiters. 3 Jodoformgazecompressen in den Leib. Proc. vermif. aufgeschnitten: proximaler Theil Schwellung der Schleimhaut, mehrfache Gruppen von punktförmigen Hämorrhagien. Gegen das Ende hin umschriebene Wandgangrän mit Perforation. Im kolbigen Ende sehr starke Schleimhautschwellung mit kleinen Incrustationen. Am 12. 6. durch den rechten Rectus abd. nachträglich ein Abscess zwischen den Darmschlingen eröffnet. Dann völlige Heilung.

36. Bethesda. 10. 10. 02. Alfons F., 11 J. alt. Nach 27 Stunden operirt.

Der Knabe soll schon etwa 1 Jahr lang immer von Zeit zu Zeit Leibschmerzen und in letzter Zeit stets Stuhlverstopfung gehabt haben.

Spielte am 9. 10. Nachmittags mit seiner Stubeneisenbahn, als er plötzlich mit sehr heftigen Schmerzen in der rechten Unterbauchgegend erkrankte.

Auf Bitterwasser, das ihm dann verabreicht wurde, hatte er 3mal reichliche Oeffnung, aber auch mehrere Male Erbrechen. Knabe sieht blass aus, ist dyspnoisch. Zunge gleichmässig weisslich belegt. 10. 10. Nachm. 4 Uhr. Temperatur 37,8, Puls 124, Respiration 24, Leib etwas aufgetrieben, bretthart, Bauchdecken bewegen sich nicht bei der Athmung. Grosse Druckempfindlichkeit in der Ileo-Coecal-Gegend, rechten Weiche und Lebergegend. Besonders die Gegend unterhalb der Leber wird als schmerzhaft angegeben. Vom rechten Lig. Poup. nach aufwärts bis zur Leberdämpfung, die vorhanden ist, die ganze rechte Weichengegend gedämpft. Auch links in den abschüssigen Partien des Leibes eine Dämpfung, die sich vom äusseren Drittel des linken Lig. Poup. nach aufwärts bis zum Rippenbogen erstreckt. Im Urin Spuren von Eiweiss. Hände und Füsse warm. Abends 7 Uhr Temperatur 39,5°, Puls 132. Operation. Assistenz: Dr. Rothfuchs und Palmer. Gegen Schluss anwesend Dr. Rothenberg.

Scharfer Schrägschnitt. Es fliesst weisslich dünner mit Flocken untermischter Eiter aus der freien Bauchhöhle. Die sich vordrängenden Dünndärme werden vorgelagert und mit warmer NaCl-Lösung abgespült. Auf denselben hie und da Fibrin- und Eiterflocken gelagert. Serosa der Därme

fleckweise lebhaft injicirt. Da es nicht gelingt, von der Wunde aus den Wurmfortsatz zu finden, wird der ganze Dünndarm vorgezogen und in warme Tücher gelagert. Dann zeigt sich, dass der Wurmfortsatz straff nach aufwärts gezogen ist und mit seinem oberen Ende in der Richtung nach der Leber zu angeheftet. Es gelingt, ihn stumpf zu lösen und in die Wunde zu bringen. Er ist gegen das Ende hin kolbig angeschwollen, jenseits der Mitte, wo seine kolbige Anschwellung beginnt, ein Kothstein zu fühlen, in dessen Bereich eine grünliche Perforationsstelle. Exstirpation. Verschorfung und Uebernähen des Stumpfes. Eiter Anfangs nicht riechend, aber beim Auslösen des Wurmfortsatzes deutlich putrider Geruch. Dauer der Operation $^3/_4$ Stunde. Proc. vermif. aufgeschnitten zeigt überall entzündete und geschwollene mit Blutungen durchsetzte Schleimhaut, wo der Kothstein gelegen hat, Schleimhaut schwarzgrünlich verfärbt, an einer Stelle Perforation. 10 cm lang. 21. 11. geheilt entlassen. Juli 1903 schlaffe Narbe excidirt, Wunde exact genäht. Dann ohne Bauchhernie definitiv entlassen.

Der Fall ist noch rechtzeitig operirt, zu einer Zeit, wo die Herzkraft noch ausreichte, wo Hände und Füsse noch warm waren.

37. Bethesda. Donnerstag, 18. 9. 02. Abends 10 Uhr eingeliefert, sofort operirt. 12jähriger Knabe B. Operation am 3. Tage.

Am 15. 9. mit Erbrechen und starken Schmerzen in der Blinddarmgegend erkrankt. Zunge belegt, Puls 120, Respiration 42, Temperatur 39,5. Leib prall, mässig meteoristisch. Keine Dämpfung. Athmung costal.

Schrägschnitt. Bindegewebe unter der Fascie des Obl. abd. ext. oedematös. Es läuft stinkender Eiter aus dem Leibe. Zwischen den Darmschlingen, auch im kleinen Becken stinkender Eiter. Darmschlingen meteoristisch, mit Fibrinbeschlägen bedeckt. Wurmfortsatz nach aussen und oben geschlagen, verdickt, mit Eiter beschlagen, nahe an der Spitze, wo ein Kothstein, perforirt. Coecum mit Eiter beschlagen. Schleimhaut des Wurmfortsatzes, da wo der Kothstein gelegen hat, grünlich-grau verfärbt, nekrotisch, übrige Abschnitte verdickt, geschwollen.

Geheilt entlassen am 1. 1. 03.

Eine Begrenzung der Eiterung wurde nicht wahrgenommen in diesem Falle. Daher haben wir ihn unter die Fälle von Perforationsperitonitis gerechnet.

38. 2. 7. 03. Frau E., 43 J. alt. Operation nach 14 Tagen.

Angeblich 14 Tage krank, plötzlich mit Frost beginnend, seitdem meistens bettlägerig, aber gestern noch ausser Bett. Stuhlgang die ganze Zeit angehalten, Abführmittel stets wieder ausgebrochen. Haloniрte Augen, braune Zunge, Temperatur 37,9, 120 kaum fühlbare Pulse, Respiration 24, tief, laborios.

Wiederholt Erbrechen, heftige Leibschmerzen. Leib aufgetrieben, asymmetrisch, rechts unten deutlich vorgewölbt. Zwerchfell steht vollkommen still. Handtellergrosse Resistenz in der Blinddarmgegend. Hier resistent, sehr druckempfindlich, aber wegen Meteorismus Dämpfung nicht festzustellen. Bucklige Vorwölbung des hinteren Scheidengewölbes. Kein Eiweiss im Urin.

Diagnose: Eiter im Leibe.

Schrägschnitt. Anflug von präperitonealem Oedem. Peritoneum getrübt, Abfluss von freiem Eiter, Coecum sehr stark gebläht, mit Eiter beschlagen, Netzverwachsung gelöst, beim Vorziehen desselben strömt massenhaft weissgelblicher, rahmiger, nicht riechender Eiter aus, Einstopfen von Gaze, dabei Eröffnung von weiteren Eiteransammlungen nach dem kleinen Becken zu. Vorziehen des Coecums, Wurmfortsatz derbe, nach abwärts und innen gekrümmt, das Coecum und die Umgebung des Ansatzes weit mit Eiter beschlagen. Mesenteriolum fettarm. Wird abgeklemmt. Abbinden, Abtragen des Proc. vermif. Coecum punktirt und von Gas entleert, übernäht. Dünndarm vorgezogen und mit 0,9 pCt. Kochsalzlösung abgespült. Sehr stark gebläht, vielfach mit Fibrinfilze belegt, auch am Mesenterium, hier und da die Dünndarmschlingen fester verklebt, auch abgeknickt, werden voneinander gelöst. Darm stellenweise mit blauschwarzen Flecken versehen. In der Mitte des Dünndarmes Punction zum Zwecke der Gasentleerung. Uebernähung. Gaze in den Leib auch nach dem Douglas zu aus der offen gelassenen Wunde herausgeleitet.

Proc. vermif. 4 cm lang, enthält 2 längliche Kothsteine, Schleimhaut nur einige Ecchymosen, Inhalt nur Serum, kein flüssiger Koth, kein Eiter, keine Ulcerationen, keine makroskopische Perforation, keine Gangrän.

3. 7. Puls 96, Respiration 20. Später Bildung einer Dünndarmfistel, die Darmausschaltung nothwendig macht.

Am 22. 12. 03 vollständig geheilt entlassen.

Beispiel von allgemeiner eitriger Peritonitis, ohne sichtbare Perforation am Wurmfortsatz.

d) 8 Fälle von allgemeiner eitriger Perforations-Peritonitis, No. 39—46, gestorben.

39. Bethesda. 19. 8. 02. Otto K., 10 Jahre alt. Operation am 3. Tage nach Beginn.

Vor 2 Tagen ganz plötzlich an Perityphlitis erkrankt.

Am 17. 2. Morgens Schmerzen in der rechten Seite des Leibes. Abends stellte sich Erbrechen ein, das sich am Morgen des 18. wiederholte. Erhielt am 17. Abends noch Ricinusöl durch die Mutter. In der Nacht vom 17. zum 18. delirirt.

Hohes Fieber, frequenter Puls. Erbrechen. Sehr praller, gespannter Leib, ohne umschriebene Dämpfung, Meteorismus. Rechte Fossa iliaca sehr druckempfindlich. Temperatur: 39,3°, Puls: 130, Respiration: 20.

Schrägschnitt. Stinkender Eiter über und unter dem Coecum und im kleinen Becken. Netz über dem Coecum und dem Proc. vermif. verwachsen. Nach Lösung darunter der Wurmfortsatz, an der Spitze gangränös und perforirt. 8 cm lang, zeigt an der Grenze vom mittleren und äusseren Drittel Kothstein, wo dieser liegt, ist die Schleimhaut grüngrau verfärbt, nekrotisch,

im Endstück Perforation, in Folge von Wandgangrän. Wunde offen gelassen. Gaze. Am anderen Tage Exitus.

Section ergiebt: Abscesse im kleinen Becken, zwischen den Dünndärmen und am Colon.

Foudroyant verlaufener Fall. Die Operation kam zu spät, obwohl sie innerhalb der dritten 24 Stunden ausgeführt wurde.

40. Bethesda. Donnerstag 7. 1. 04. Herr D., 60 Jahre alt. Operation 7 Tage nach dem ersten Beginn der Erkrankung.

Mittwoch den 30. 12. 03 spürte Pat. zuerst Schmerzen in der rechten Unterbauchgegend, feierte aber noch trotz der Schmerzen Sylvester und schickte erst am 2. Januar 04. zum Arzt. Bis dahin kein Erbrechen, kein Fieber, kein erhebliches Krankheitsgefühl. Nach Verordnung von Eis und Opium Besserung. Temperatur Sonntag: 37,8°. Am Montag Erbrechen, das am Dienstag sich steigerte, dazu Auftreibung des Leibes. Mittwoch, also gestern, Singultus und stärkeres Erbrechen. Heute Morgen noch 2 Blähungen abgegangen. Heute schon 5 mal Kotherbrechen. Allgemeinbefinden war immer schlechter geworden, doch bestand immer noch relative Euphorie,

Als ich den Pat. am 7. 1. 04 Nachmittags $3^3/_4$ Uhr zuerst mit dem Hausarzt sah, hatte Pat., der sehr blass war, eine gleichmässig grau belegte Zunge, Singultus, 36 Respirationen, an denen sich der enorm aufgetriebene Leib nicht betheiligte (113 cm Nabelumfang, handbreit darüber 114 cm). Puls: 120, sehr unregelmässig, Arterie hart. Temperatur: 37,8°. Leib sehr gespannt, rechts über dem Lig. Poup. Dämpfung. Bauchdecken hier nicht verfärbt. Tumor oder umschriebene Resistenz wegen des starken Meteorismus nicht zu fühlen.

Blutuntersuchung: 1. 25 000, 2. 26 300 Leukocyten.

Schrägschnitt. Die Fascie zwischen der Bauchmuskelschicht eitrig infiltrirt. Präperitoneale Fettschicht sehr dick. Nach Eröffnung des Leibes fliesst penetrant stinkender, grauweisser, mit einzelnen gangränösen Fetzen untermischter Eiter ab, in der Menge von 5 Esslöffeln. Sehr starke Blähung der Eingeweide. Vorliegendes Coecum mit Eiter beschlagen. Hinter dem Coecum liegt der Wurmfortsatz, gangränös, lose an der Basis, ein Kothstein lässt sich mit dem Finger herausholen. Proc. vermif. ist dick geschwollen, intensiv geröthet, an der Spitze seitlich eine granulirende bohnengrosse Perforation. An der Basis 1 dicker, über bohnengrosser, harter Kothstein. Mesenteriolum und Basis des Proc. vermif. vollkommen nekrotisch.

Gestorben am 9. Januar 1904.

Section: 11. 1. 04. Retrocoecale Phlegmone, ausgedehnte Eiterung im kleinen Becken, mit Verlöthung der untersten Ileumschlinge im Douglas, Dickdarm zusammengefallen. Geringer Eiterbelag der enorm meteoristischen Därme. An der Stelle, wo der Proc. vermif. gelegen hat, 2 erbsen- bis bohnengrosse Kothsteine.

In diesem Falle ist die Operation zu spät gekommen. Die Besserung nach Opiumbehandlung war nur eine scheinbare. Doch

hatten die Angehörigen auch erst spät, am dritten Tage, zum Arzt geschickt.

41. Bethesda. 22. 9. 95. Knabe W., 16 J. alt.

Vor 4 Tagen plötzlich erkrankt mit Schmerzen rechts unten im Leibe. An dem ersten Tage gingen noch Blähungen ab, am anderen Tage Erbrechen, trotz Verabreichung von Oeleum ricini Zunehmen der Auftreibung des Leibes.

Jetzt pulslos, kühle Hände und Füsse. Leib bis 2 fingerbreit über das Niveau des Sternum aufgetrieben, nirgends Bewegungen der Därme sichtbar, kein Gas im Leibe, Leberdämpfung vorhanden. Im kleinen Becken kein Abscess, nirgends Dämpfung von eitrigem Umfange.

Incision an drei Stellen. Ueberall Eiterherde zwischen den Darmschlingen, rechts und links auch trübe dünne Jauche. Darmschlingen überall verlöthet, festliegend, untereinander verklebt.

Exitus in der folgenden Nacht.

42. Bethesda. 15. 5. 1896. Mädchen mit der Diagnose Perforations-Peritonitis vom Arzte hereingeschickt.

Das Kind sieht verfallen aus, Puls 120, Leib aufgetrieben, prall gespannt. Nirgends ausgesprochene Dämpfung.

Spaltung der Bauchdecken über beiden Ligamenta Poup. Es drängen sich mit Eiter beschlagene Därme vor, aber es fliessen keine grösseren Eitermengen ab. Rechts drängt sich das Coecum in die Wunde. Der Wurmfortsatz ist derbe, prall, lang, an seiner Spitze mit Eiter beschlagen, aber ohne Perforation. Wird abgetragen, die Basis eingestülpt und vernäht. Beide Wunden drainirt.

Exitus in der folgenden Nacht.

43. 22. 10. 02. Herr Z., 50 Jahre alt. Perforationsperitonitis und retrocoecale Phlegmone. Operation nach 6 Tagen.

Am 16. October erkrankt mit Erbrechen, ging aber Freitag den 17. noch ins Geschäft, musste sich aber wegen Leib- und Beinschmerzen zu Bett legen. Seitdem täglich und sehr oft erbrochen. Stuhl und Wasserlassen spontan bis zur Aufnahme.

Kommt mit trockener Zunge, unklar, mit Euphorie, unfühlbarem Pulse, kalten Händen und Füssen. Temperatur 36,7 °, Puls 80, Respiration 38.

Starke Schmerzen im rechten Bein, Leib meteoristisch aufgetrieben, resistent, in den abschüssigen Theilen rechts und links Dämpfung.

2fingerlanger Schrägschnitt. Es läuft stinkender grauröthlichgelber Eiter ab aus der freien Bauchhöhle, Coecum mit Eiter beschlagen, Dünndärme stark meteoristisch mit dunkelroth injicirter Serosa, die hie und da von theils lockeren, theils fest anhaftenden glasigen, perlmutterglänzenden Eiterbeschlägen bedeckt sind. Wurmfortsatz in eine total brandige Masse verwandelt, die noch eben kenntlich ist an dem Mesenteriolum, an dem er hängt. Abbinden, Abbrennen, Uebernähen.

Da in der rechten Weiche eine Härte liegt, so wird diese Gegend genauer untersucht und es zeigt sich, dass das ganze Peritoneum der rechten Darmbeinschaufel durch eine retrocoecale bis in die Lumbalgegend reichende Phleg-

mone mit stinkendem Eiter und Gewebsnekrose verwandelt ist. Weitere Spaltung bis in die Nierengegend.

So spät zur chirurgischen Behandlung eingeliefert, dass die Operation keinen Nutzen mehr stiften konnte.

44. Bethesda. 7. 8. 01. Oberlehrer S., 40 J. alt. Perforationsperitonitis. Incision in extremis.

Seit 8 Tagen ausserhalb behandelt.

Verfallenes Aussehen, unruhig, ängstlich, keine Schmerzen, Aufstossen, geistig unklar. Haut kalt, pulslos, Respiration 52, Temperatur 37,8.

Leib aufgetrieben, rechts Härte und grosse Druckempfindlichkeit, sonst Tympanie des ganzen Leibes.

Morgens 10 Uhr: 2 Kochsalzinfusionen von je 800 und 1000 ccm. Nachmittags 4 Uhr: Wegen Singultus, Erbrechen und Auftreibung der Magengegend Magenspülung. Der Magen enthält fäculent riechenden, dünnflüssigen, braungelben Inhalt.

Wegen des trostlosen Zustandes noch unter Localanästhesie Incision über dem rechten Lig. Poup.

Peritoneum parietale der Coecalgegend vorn mehrfach mit dem unterliegenden Darm verlöthet, aussen vom Coecum entleert sich gelber, stinkender Eiter, in der Menge von 3—4 Esslöffeln, darauf entleert sich unten aus dem Schnitt, hinter dem horizontalen Schambeinast rechts ebenfalls dünnflüssiger, stinkender Eiter. Sodann wird noch weiter in dio Tiefe gegangen und es entleert sich aus dem kleinen Becken eine Menge von 3—400 ccm eines dünnflüssigen, mehr serösen, äusserst stinkenden, gelben Eiters.

Spülung des Beckens mit Kochsalzlösung.

Gestorben Nachmittags am 7. 8. 01.

45. Bethesda. 7. 12. 03. Herr W. N., 59 J. alt. Perforationsperitonitis. Operation nach 9 Tagen.

Gestern vor 8 Tagen an Ziehen in der Blinddarmgegend erkrankt, das vor einigen Tagen sich zu einem heftigeren Schmerz steigerte.

Gestern 6. 12. plötzlich Frostgefühl, Uebelkeit und Einsetzen heftiger Schmerzen in der Blinddarmgegend. Zweimal Erbrechen (vom Pat. selbst hervorgerufen dadurch, dass er den Finger in den Hals steckte). Zunehmendes Krankheitsgefühl, Obstipation seit gestern früh, Aufstossen, keine Blähungen.

Kräftiger Mann, klagt über heftige Leibschmerzen, Aufstossen und Uebelkeit. Leib aufgetrieben, hart, betheiligt sich kaum an der Athmung. Ueber der Symphyse, dem Lig. Poup. und in der Weise bis zur Leber hinauf nebenstehende Dämpfung. Temperatur 37,6°, Puls 120, Respiration 38. Zunge schmierig weiss belegt.

Grosser Schrägschnitt. Peritoneum parietale eitrig infiltrirt, verdickt. Nach Eröffnung desselben fliessen mehrere Esslöffel voll gelblichen Serums ab. Es drängen sich stark meteoristische, mit diffusen Eiterbeschlägen bedeckte Dünndarmschlingen vor. Als ich in die Darmbeinschaufel einging, entleerte sich gashaltiger, stinkender Eiter, in der Menge von mehreren Esslöffeln.

Der vorgezogene Wurmfortsatz, der nach abwärts vom Coecum gerichtet und mit der Spitze nach innen gewandt lag, war an der Basis mitsammt seinem Mesenteriolum gangränös und riss ab, Basis abgeklemmt, riss beim Abbinden ebenfalls ab. Wunde offen gelassen, Gaze eingelegt.

Das Ende des Wurmfortsatzes, das nicht von der Gangrän betroffen ist, zeigt stark geschwollene Schleimhaut und vollkommen gangränöses Mesenteriolum. Die Spitze ist mit Eiter beschlagen.

12. 12. 03 Exitus.

46. Bethesda. 3. 12. 03. Mädchen Lilla H., 7 J. alt. Allgemeine eitrige Peritonitis. Operation nach 10 Tagen.

Grossvater und Vater an Phthise gestorben. Vier Geschwister angeblich gesund. Seit Monaten hin und wieder Leibschmerzen.

Vor 10 Tagen erkrankte sie plötzlich mit heftigen Leibschmerzen und Erbrechen. Stuhl seitdem diarrhoisch, Appetit schlecht. Urin spärlich. Starke Abmagerung in den letzten 11 Tagen.

Jetzt Klagen über Leibschmerzen und grosse Hinfälligkeit.

Gesicht etwas cyanotisch, Zunge dick weisslich belegt. Temperatur 38,0°, Puls 128, Respiration 32. Leib etwas aufgetrieben, betheiligt sich nicht an der Athmung. Sehr druckempfindlich. Ueber der Symphyse und nach rechts hin bis unter die Leber Dämpfung. Bei Betastung des Leibes scheint eine Flüssigkeitswelle hindurchzugehen. Urin ohne Eiweiss. Positive Diazoreaction. Blut: 16000 Leukocyten. Extremitäten warm.

Schrägschnitt. Es strömt aus dem Leibe rahmartiger, nicht riechender Eiter in der Menge von ca. $^3/_4$ Litern. Ein Netzzipfel kommt zu Gesicht, der intensiv geröthet und mit Eiter beschlagen ist, ebenso Coecum und die sichtbaren Dünndarmschlingen. Wurmfortsatz vorgezogen, lang, schlaff, an der Spitze verdickt und rundum mit einem dicken continuirlichen Eiterbeschlage versehen. Mesenteriolum fettarm, wird mit zwei Klemmen gefasst und zusammen mit dem Wurmfortsatz exstirpirt. 8cm lang, aufgeschnitten zeigt er Schwellung der Schleimhaut mit zahlreichen punktförmigen Hämorrhagien, gegen die Spitze hin Stenose und im Ende Ansammlung von schleimig-eitriger Flüssigkeit. Keine sichtbare Perforation.

Gestorben am 6. 12. 03.

Section: Eitrige Peritonitis. Keine andere Ausgangsstelle gefunden.

(Die übrigen Krankengeschichten

VI. Abscesse, No. 47—74,

VII. „à froid" Operationen, No. 75—93,

VIII. Appendicitis initialis: a) acute Fälle, No. 94—99,

IX. Appendicitis initialis: b) chronische oder subacute Fälle, No. 100—131,

X. Appendicitis larvata, No. 132—134

mussten wegen Raummangel wegbleiben).

XIV.

Uebertragung ungestielter Periost-Knochen-Lappen zur Heilung von Pseudarthrosen und Knochenhöhlen.

Von

Dr. F. von Mangoldt,

chirurg. Oberarzt am Carolahaus zu Dresden.

(Hierzu Tafel VI und VII und eine Figur im Text.)

Die Uebertragung ungestielter Periost-Knochenstücke zum Ersatz von Knochendefecten ist beim Menschen wiederholt ausgeführt worden. Ich erinnere an die Uebertragungen von Periost-Knochenläppchen der Tibia zum Schluss von Schädeldefecten durch Seydel[1]), Berndt[2]), an den Ersatz eines grossen Tibiadefectes durch Uebertragung eines Stückes Fibula in diesen Defect nach von Bergmann[3]), an die Ueberpflanzung eines Periost-Knochen-Lappens der Tibia in eine Pseudarthrose des Humerus durch von Bramann[4]), an die Behandlung der Spina ventosa mittelst freier Autoplastik (Uebertragung eines Periost-Knochenstückes der Ulna oder des Radius zum Ersatz der verloren gegangenen Diaphyse der Phalangen, der Metacarpal- oder Metatarsal-Knochen durch Müller[5]).

[1]) Eine neue Methode grosse Knochendefecte am Schädel zu decken. Centralbl. f. Chir. 1889. S. 209.

[2]) Ueber Verschluss von Schädeldefecten durch Periost-Knochen-Lappen von der Tibia. Deutsche Zeitschrift für Chirurgie. Bd. 48. 1898.

[3]) s. F. Marchand, Process der Wundheilung. Deutsche Chir. 1901. S. 465.

[4]) Verhandl. der Deutschen Gesellsch. f. Chir. 23. Congr. 1894. S. 127 bis 130.

[5]) Beiträge zur klin. Chir. Bd. 39. 1. Heft. Dr. Carl Timann.

Aus den Arbeiten dieser und anderer Autoren geht hervor, dass eine derartige Uebertragung mit Erfolg ausgeführt werden kann unter dauernder Einheilung der übertragenen Periost-Knochenstücke und Uebernahme der Functionen durch dieselben. Bei all diesen Versuchen ist die Periostübertragung von ausschlaggebender Bedeutung.

Nach Ollier kommt nur der inneren Lage des Periostes die Fähigkeit zu, Knochen zu bilden. Wird diese Schicht entfernt, so geht dem Periost die Fähigkeit der Knochenneubildung verloren[1]).

Darauf ist bei allen Ueberpflanzungen von Periost-Lappen zum Zweck des knöchernen Ersatzes eines Defectes Rücksicht zu nehmen, und empfiehlt es sich daher zur Schonung der Osteoblastenschicht am Periost, das Periost unter Mitnahme einer dünnen Knochenschicht zu übertragen.

Wo das zu übertragende Periost-Knochenstück gleichzeitig als Stützgerüst dienen soll, wie beim Ersatz der Diaphysen der Phalangen etc., ist die Entnahme des Knochens in entsprechender Stärke nothwendig, in allen anderen Fällen aber, wo dieser Gesichtspunkt nicht im Vordergrunde steht, dürfte es sich empfehlen, das mit zu übertragende Knochenstück im Interesse der besseren Adaptirung und leichteren Einheilung möglichst dünn zu wählen. Die Mitübertragung selbst dünner Knochenlamellen genügt nach meiner Erfahrung, um das Periost zu ergiebiger Knochenneubildung anzuregen, und gelingt es damit, selbst grössere Defecte, wie Pseudarthrosen, Knochenhöhlen, im Laufe der Zeit zum völligen Verschwinden zu bringen.

Die freie Periost-Knochenübertragung hat trotz der ermuthigenden Erfolge, die damit erzielt worden sind, im Allgemeinen noch nicht die Würdigung gefunden, die sie für gewisse Fälle, wo das Periost verloren gegangen ist und in der Nachbarschaft kein solches zur Verwendung steht, verdient.

Aus diesem Grunde gestatte ich mir, Ihnen heute zwei geheilte Kinder vorzustellen, die den Wert der freien Periost-Knochenübertragung von Neuem erhärten.

In dem ersten Fall handelte es sich um einen 8jährigen Knaben, Karl Baldauf, mit schwerer Osteomyelitis der rechten

[1]) F. Marchand, l. c. S. 457.

Tibia. Der entzündliche Process hatte zur Nekrose der gesammten Diaphyse der Tibia geführt. Dieselbe wurde in der 26. Woche nach Beginn der Erkrankung in toto entfernt unter möglichster Schonung des Periostes und der Knochenlade. In der Folge bildete sich die Diaphyse nur ungenügend wieder, und blieb etwa handbreit unter dem Kniegelenk eine Pseudarthrose bestehen, die trotz aller angewandten Mittel, Schienenapparat, mechanische Reizung, lange Zeit fortgesetzte Bier'sche Stauung, Gaben von Phosphorleberthran, sich nicht änderte. Ueber den Befund der Pseudarthrose, 7 Monate nach der Nekrotomie, giebt Tafel VI Bild 1 und 2 Aufschluss.

Ich habe wiederholt Gelegenheit gehabt, unter der oberen Epiphyse der Tibia vorübergehend Pseudarthrosen nach Osteomyelitis zu beobachten, aber die von mir gesehenen Fälle hatten im Röntgenbild ein halbes Jahr nach der Nekrotomie ganz andere Knochenverhältnisse dargeboten, als der in Rede stehende. Ich gestatte mir, hier ein Röntgenbild und die Photographie eines 13jährigen Mädchens mit Osteomyelitis tibiae einzufügen, das gerade jetzt, $^1/_2$ Jahr nach der Nekrotomie, an annähernd derselben Stelle noch eine Pseudarthrose darbietet. In diesem Falle kann es keinem Zweifel unterliegen, dass von dem umgebenden mächtigen, noch schwammartig aufgetriebenen osteoiden Gewebe in Kürze eine völlige knöcherne Consolidation erfolgen wird. Man sieht an der Tibia das Uebergreifen des entzündlichen Processes auf die Wachsthumszone im Röntgenbild, den Knochen der Tibia selbst durch Neubildung vom Periost aus fast über das Doppelte verbreitert. (Vergleiche Tafel VII Bild 9 und 10.)

Im Vergleich zu diesem Röntgenbilde bietet das Röntgenbild des Knaben, 7 Monate nach der Nekrotomie aufgenommen, ganz andere Verhältnisse dar. Es findet sich ein ausserordentlich grosser Defect in der Tibia. Der Knochen liegt an der Defectstelle wie abgeschnitten da und zeigt nicht im Entferntesten Neigung zur Knochenneubildung, wie man das nach so langer Zeit erwarten sollte. Die Spitzen der Knochenenden liegen sich auf $1^1/_2$ cm Länge gegenüber, vergleichbar 2 langgezogenen stumpfen Bleistiftenden, die man gegen einander haltend sich in ihren Enden auf diese Ausdehnung hin berühren lässt.

Ob unter diesen Verhältnissen noch in Jahren eine wirklich

feste, knöcherne Vereinigung der Fragmentenden hätte erfolgen können, oder ob sie ausgeblieben wäre, lasse ich dahingestellt.

Mein Streben ging dahin, den Defect möglichst vollkommen und rasch zu beseitigen. Da aus der Nachbarschaft kein brauchbares Periost zu erlangen war, entschloss ich mich, den Defect mit einem der gesunden linken Tibia entnommenen ungestielten Periost-Knochen-Lappen zu decken. Nach Freilegung der Defectstelle wurden die die beiden Knochenspitzen verbindenden und umgebenden Schwielen exstirpirt, die Knochenmulde geglättet und die sich nicht berührenden Knochenspitzen durch einen um sie herum geschlungenen dünnen Broncedraht mit einander in Berührung gebracht. In die nun so vorbereitete Knochenmulde kam der der gesunden linken Tibia entnommene $7^1/_2$ cm lange, 2 cm breite Periost-Knochen-Lappen derart zu liegen, dass er mit seinem in Längs- und Querrichtung eingebrochenen Knochenscheibchen über der durch Draht verbundenen schmalen Knochenbrücke lag. Ueber dem Ganzen wurde die Haut durch die Naht vereinigt. Die angefügten Röntgenbilder zeigen nun in Serienreihen die im Laufe der Zeit von diesem Periost-Knochen-Lappen ausgehende, stetig zunehmende Anbildung neuen Knochens an der Defectstelle bis zum völligen Verschwinden derselben.

In der Seitenansicht zeigt Tafel VI Bild 2 und 3 die Verknöcherung vom Beginn bis zur Ausheilung an der Defectstelle nach 88 Tagen und 19 Monaten.

Bei der Aufnahme von vorn zeigt Tafel VI Bild 4 den ausgedehnten Tibiadefect 7 Monate nach der Nekrotomie.

Bild 5, 6, 7 denselben Defect nach Ablauf von 42, 88 Tagen und 19 Monaten nach erfolgter Transplantation.

In der Photographie zeigt Tafel VI Bild 8 nur noch angedeutet die Entnahmestellen des Periost-Knochen-Lappens aus der linken vorderen Tibiafläche am gesunden Bein und den derzeitigen Zustand des früher erkrankten rechten Unterschenkels.

Man könnte annehmen, dass die Verknöcherung dadurch zu Stande gekommen wäre, dass die Knochentheile sich durch Verschiebung von unten nach oben vereinigt hätten. Gegen diese Annahme spricht einmal der Umstand, dass eine derartige Verschiebung durch die unverletzte, in ihrem Längenwachsthum unverkürzte Fibula auch bei Verbiegung derselben nach aussen nur

in geringem Grade zugelassen wird, des Weiteren aber, was das Wichtigste und Entscheidende ist, der Vergleich der Röntgenbilder mit einander selbst. Aus diesen geht unzweifelhaft hervor, dass eine Knochenneubildung von den zugespitzten Knochenenden fast gar nicht erfolgte, sie sind bis in die letzten Stadien hinein noch deutlich von ihrer Umgebung abzugrenzen.

Im Bilde 5 Tafel VI finden sich die Knochenspitzen noch durch die Drahtschlinge nach 42 Tagen gefangen; im Bilde 6 Tafel VI nach 88 Tagen sind sie aus der sie verbindenden Drahtschlinge herausgeschlüpft, ohne eigne Knochenproduction zu zeigen, und hier wie in dem folgenden Bilde 7 findet sich die Drahtschlinge immer zwischen den beiden Knochenspitzen annähernd in derselben Höhe liegend. Hätten sich die Knochentheile wirklich im Laufe der Zeit seitlich aneinander vorbeigeschoben, so wäre eine wesentliche Verschiebung der Drahtschlinge nach oben oder unten erfolgt, was nicht der Fall ist.

Die Verknöcherung geschieht vielmehr, nach Vergleich der Bilder mit einander, vom Periost aus durch zunehmendes Wachsthum der mit ihm übertragenen Knochentheile, die sich nach und nach erst mit dem unteren und dann mit dem oberen Fragmentende verbinden und so schliesslich die volle Verknöcherung herbeiführen. Dass nebenher die gesammte Tibia im Laufe der Zeit an Volumen zunimmt, fester und dichter gefügt wird und dass dies der eigenen Wachsthumsenergie des Knochens entspricht, soll nicht in Abrede gestellt werden.

In dem zweiten Fall, über den ich berichten möchte, handelt es sich um eine 8 cm lange, $2^1/_2$ cm breite und 3 cm tiefe osteomyelitische Knochenhöhle an der Rückseite und im unteren Drittheil des linken Oberschenkels bei einem 8jährigen Knaben, Gustav Fritzsche. Die Erkrankung ging bereits auf $^1/_2$ Jahr zurück, und wurde bei der Nekrotomie am 12. April 1902 ein circa 7—8 cm langer, die ganze Dicke des Oberschenkels betreffender Röhrensequester entfernt unter Abtragung der Todtenlade bis auf die vordere Umfassung. Nach erfolgter Reinigung und Anfrischung der Sequesterhöhle wurde in dieselbe am 5. Juni 1902 ein der linken Tibia-Vorderfläche entnommener 10 cm langer, 2 cm breiter Periost-Knochen-Lappen übertragen, darüber die Weichtheilwunde durch die Naht vereinigt. Trotzdem sich der Wundverlauf durch

Hinzutreten von Scharlach in den nächsten Tagen nach der Operation complicirte, stärkere Secretion der Wundhöhle Drainage und Entfernung einzelner Nähte notwendig machte, erfolgte doch solide Einheilung des Lappens. Patient geht seit Anfang September 1902 mit geschlossener Wunde umher. In den nächsten Monaten kommt es wiederholt zu kleinen Aufbruchsstellen mit Abstossung kleinerer Sequester, die offenbar der mit dem Periost übertragenen, durch die Eiterung geschädigten Knochenschicht angehören. Patient wird Anfang December 1902 noch mit Fistel entlassen, hat aber keine Beschwerden.

Seit Sommer 1903 ist er völlig geheilt, in letzter Zeit hat sich noch ein winziger kleiner Sequester abgestossen, den man auch im letzten Bild der Röntgenserie (Seitenansicht) Tafel VII Bild 13 an der Oberfläche des Knochens erkennt. Die beigefügten Röntgenbilder zeigen in den Seitenansichten, wie sich die ausgedehnte Knochenhöhle allmählich im Laufe der Zeit unter Einfluss der Periost-Knochen-Uebertragung zurückbildet und schliesslich verschwindet.

Tafel VII Bild 11 zeigt in der Seitenansicht die Sequesterhöhle des linken Oberschenkels 52 Tage nach der Nekrotomie.

Bild 12 zeigt die Knochenhöhle 41 Tage nach der Periost-Knochen-Uebertragung, endlich Bild 13 nach 20 Monaten. Zur Zeit ist Patient völlig geheilt und braucht sein Bein wie das gesunde. Aus den beigelegten Bildern geht hervor, dass auch der Knochen zur normalen Form zurückgekehrt ist und dass sich in ihm sogar wieder die Markhöhle gebildet hat. Inwieweit noch das benachbarte Periost und Knochenmark zu diesem Resultate beigetragen haben, lasse ich dahingestellt. Jedenfalls aber kann man sich nicht des Eindrucks entschlagen, dass der übertragene Periost-Knochen-Lappen auf den Ausgleich des Defectes und auf die Wiederherstellung der normalen Knochenform einen wichtigen, unverkennbaren Einfluss geübt hat. Ob auch ohne Periost-Knochen-Uebertragung eine derartige Höhle im Laufe der Zeit völlig verschwinden kann, halte ich am Oberschenkel, den so mächtige Weichtheilmassen umgeben, für möglich, — ob aber dies in derselben Zeit geschieht und ob die Form des Knochens dabei nicht verändert bleibt, können nur weitere Erfahrungen lehren.

Es erübrigt noch, wenige Worte über die Ausführung der Methode zu sagen. In beiden Fällen wurde der Periost-Knochen-Lappen der Vorder- und Innenfläche der Tibia entnommen. Die Tibia wird zweckmässig mittelst eines einfachen Thürflügelschnitts mit innerer Basis unter sorgfältiger Schonung der Vena saphena und des Nervus saphenus an der Vorder- und Innenfläche unterhalb der oberen Epiphyse freigelegt. Alsdann wird der Periostlappen umschnitten und mittelst Flachmeissels, und wo dieser nicht genügend Knochensubstanz mitnimmt, mittelst Macewen'schen Meissels abgetragen. Der so abgelöste Lappen pflegt nach der Abtragung etwas zu schrumpfen, und ist es daher anzuempfehlen, ihn etwas reichlich zu bemessen, damit er den ganzen Knochendefect deckt. Der so gewonnene Periost-Knochen-Lappen wird dann zweckmässig in seinen Knochentheilen in Quer- und Längsrichtung nach Bedürfnis mehrfach eingeknickt (eingemeisselt), um eine gleichmässigere Adaptation auf der unebenen Unterlage zu ermöglichen. So vorbereitet wird er mit der Knochenfläche genau in der Lage, wie er von der Tibia entnommen wurde, also mit dem oberen Ende nach oben, mit dem unteren Ende nach unten in den Defect eingefügt. Es ist zweckmässig, vor diesem Act die capillare Blutung der Defectstelle nach Lösung des Esmarch'schen Schlauches durch Tamponade der Wundhöhle für einige Zeit zu stillen. Unterdessen wird der Thürflügelschnitt über der Entnahmestelle durch Fascien- und Hautnaht exact geschlossen. Dann folgt der Schluss der Weichtheil- und Hautwunde über der Defectstelle durch tiefgreifende Nähte. Dabei ist oft vorherige Anfrischung und Unterminirung der schwieligen Wundränder nöthig. Bei primärem Verlauf erfolgt die Einheilung ohne Störung. Bei alten osteomyelitischen Höhlen ist man jedoch dieses Verlaufes nicht sicher, und empfiehlt es sich daher, nur Situationsnähte anzulegen und für Abfluss der Wundsecrete durch Drainage Sorge zu tragen.

Die Lebenskraft des Periostes ist eine so grosse, dass selbst bei eintretender stärkerer Secretion ein Erfolg nicht ausgeschlossen ist, indem das Periost, wie wir dies ja bei acuten osteomyelitischen Processen oft genug sehen, dem entzündlichen Process ohne unterzugehen einen gewissen Widerstand entgegenzusetzen vermag. Auf spätere theilweise Abstossung der mit dem Periost übertragenen

Knochenstücke muss man allerdings dann gefasst sein. Fasse ich die Ergebnisse beider Fälle zusammen, so möchte ich dieselben in folgende Sätze kleiden:

Die freie Uebertragung von Periost-Knochen-Lappen ist beim Menschen, wenigstens in der Jugend, mit Erfolg ausführbar.

Wir besitzen in dieser Methode ein ausserordentliches Hilfsmittel, um Knochendefecte jeglicher Art, wo das Periost verloren gegangen ist, zum dauernden knöchernen Verschluss zu bringen, und dies unter Wiederherstellung annähernd normaler Knochenformen.

Die freie Periost-Knochen-Uebertragung macht uns unabhängig von dem oft nicht genügenden oder nicht mehr verwendbaren Periost der Nachbarschaft, indem uns durch diese Methode zur Deckung von Knochendefecten das gesunde Periost des Körperskelettes zur Verfügung steht.

Die Periost-Knochen-Lappen werden zweckmässig der vorderen inneren Fläche der Tibia (der freien Kante der Ulna, den Rippen oder der Beckenschaufel) entnommen, weil man von dieser Stelle aus am einfachsten ohne dauernde Schädigung des Patienten genügend grosse Periost-Knochenstücke erhalten kann.

Krankengeschichten.

1. Baldauf, Carl, geb. 20. 12. 93, aus Rübenau: Osteomyelitis tibiae d. acuta inveterata neglecta. Totaler Verlust der Tibiadiaphyse. Vor 26 Wochen erkrankt. Aufnahme in das Carolahaus am 1. 11. 01. Geheilt entlassen am 18. 4. 03.

Anamnese: Soviel die aufnehmende Schwester erfahren hat, hat die Erkrankung vor 26 Wochen begonnen. Ob der Kranke ärztliche Behandlung gehabt hat, ist unbekannt, ebenso der Verlauf der Krankheit. Der Bezirksarzt Dr. Appelt-Marienberg überweist den Knaben zur Operation dem Carolahaus zu Dresden. Der Vater soll die Eiterung selbst mit Rasirmesser geöffnet haben, da wo jetzt die Diaphyse blossliegt.

Status: Etwas blasser, aber nicht schlecht aussehender Knabe, Sprache sehr wenig verständlich; Pat. anscheinend geistig etwas zurückgeblieben. Rechter Unterschenkel: In der Mitte desselben liegt in einem über 5markstückgrossen ovalen Weichtheildefect die Tibia, braungrau wie Holz verfärbt, zu Tage, ohne Periost als Sequester, der offenbar unter den Weichtheilen nach oben wie unten noch weiter hinzieht. Knochenlade ausserdem medial wie lateral in den Weichtheilen durchfühlbar. Gegend der unteren wie oberen Epiphyse knollig verdickt, an der unteren auf der Innenseite eine kleine Fistel. — Kein

septischer Habitus. Wenig Eitersecretion, keine fluctuirende Schwellung des Unterschenkels. Gelenke ohne Besonderheit, wenig Schmerz.

2. 11. 01. Operation in Chlor.-Nark. Spaltung des Defectes nach oben wie unten bis in die Nähe der Epiphysenlinien, um den Sequester herausheben zu können. Dazu wird die theilweise über ihm geschlossene Knochenlade nach vorheriger Abhebelung des Periostes aufgemeisselt. Der Sequester geht beiderseits nach oben wie unten bis zur Wachsthumszone und wird in toto herausgehebelt, an den Enden und der Unter- (Hinter-) Fläche cariös zerfressen, in der Mitte (Vorderfläche) vollkommen glatte Tibiafläche zeigend: Totalsequester der Tibiadiaphyse in ganzer Dicke und Länge. Excochleation der übelriechenden eitrigen Granulationen in der Todtenlade mit Schonung der Epiphysen. Ausfüllung der Höhle mit sterilem phosphorsaurem Kalk mit Zusatz von Salicylsäure. Trockener Verband. Szygmondi'sche Gipsschiene in rechtwinkl. Stellung des Knies und Fussgelenkes.

8. 11. Verbandwechsel. Wenig Secretion. Knochenpaste im Secret zerschmolzen und dumpfig riechend. Gute Granulationsbildung. Jodoformgaze-Tamponade.

14. 11. Fieberfrei, gutes Befinden. Zweiter Verbandwechsel. Jodoformgaze-Tamponade der Epiphysenhöhlen von der Wunde aus.

25. 11. Knochen eine Handbreit unter dem Kniegelenk noch nicht fest; wöchentlich 2mal Verbandwechsel nach Bad. Ueberhäutung der Knochenmulde durch quere Heftpflasterzüge befördert. Schienung noch nöthig.

20. 12. Am weichsten ist die Callusmasse dicht unter der oberen Epiphyse. Pat. erhält Schienenapparat mit Extensionsvorrichtung, um der Verkürzung und Verbiegung des Beines entgegenzuarbeiten, intern Phosphorleberthran.

3. 1. 02. Die Pseudarthrose der Diaphyse ist unverändert und ist noch keine Gebrauchsfähigkeit des Beines erreicht.

16. 4. Auch durch lange Zeit fortgesetzte Bier'sche Stauung dicht über dem Knie täglich eine Stunde lang ist nur wenig erreicht. Die weiter wachsende Fibula krümmt sich convex nach aussen, wodurch Neigung zu O-Bein entsteht. In der oberen Epiphyse noch immer eine Fistel, die heute breit gespalten und ausgeschabt wird.

4. 6. Wunden alle geschlossen unter häufigen Bädern. Röntgenbild der Pseudarthrose. Knabe geistig wie körperlich bedeutend besser entwickelt. Heute in Aethernarkose Knochenplastik zum Ersatz des Tibiadefectes und zur Beseitigung der Pseudarthrose. Zunächst Freilegung der Pseudarthrose des rechten Unterschenkels von der alten Narbe aus, Anfrischung der Knochenenden (oberes und unteres sehr uneben) nach Beiseitedrängung des Periostes, Excision der zwischenliegenden Pseudarthrose-Schwielen. Die Knochen liegen etwa wie in umstehender Skizze, ihre spitzen Enden berühren einander nicht, sondern gehen aneinander vorbei, sodass der Bruch gewissermassen von oben-innen-vorn nach unten-aussen-hinten geht. Alle Schwielen ringsum entfernt, alsdann Herumschlingung eines dünnen Bronzedrahtes um die genäherten Spitzen, doppelte Knotung. Danach berühren sich die Knochen a und b auf

höchstens $1^1/_2$ cm Länge und nur als schmale Streifen. Die Vorderfläche der Knochen wird darauf geglättet durch seichte Abmeisselung aller Vorsprünge. Darnach bleibt eine Mulde von 6 cm Länge und je 2 cm Breite und Tiefe, innerhalb welcher die knöcherne Substanz sowie das nöthige Periost fehlt. Darein wird nun als Ersatz ein abgelöster Periostknochenlappen von entsprechender Grösse von der Vorder-Innenfläche der linken Tibia eingesetzt (7,5 cm lang, 2 cm breit). Ablösung desselben flach von der linken Tibia mit Macewen'schem Meissel und zwar so, dass in der Mitte nur Periost, kein Knochen ist, um biegen zu können. Der Lappen schrumpft nach Entnahme auf $5^1/_2$ cm Länge. Zur besseren Adaptation des Lappens noch Einmeisselung der Knochenschicht

in Längsrichtung an zwei Stellen, Lagerung des Lappens so, wie er am linken Beine lag, in Längsrichtung. Darüber Knopfnähte der Periost-Weichtheil-Fascienschicht nach Lösung des Esmarch'schen Schlauches. Tamponade 5 Minuten lang behufs Blutstillung. Darüber Hautnaht. Defect am linken Bein durch Fascienhautnaht geschlossen, Compressionsverband. Rechts Gypsverband. Dauer $1^3/_4$ Stunde.

15. 8. Glatter Verlauf. Periostknochenlappen eingeheilt, doch Pseudarthrose immer noch vorhanden. Eine Fistel innen oben noch etwas eiternd (Sequester?).

3. 9. Wieder tägliche Stauung nach Bier, da noch keine volle Consolidation, wennschon jetzt Callus stärker als früher. Der eingesetzte Knochenlappen ist offenbar nicht mit den anderen Knochen in directe knöcherne Verbindung getreten. Der Knabe kann das Bein heben, ohne dass es umknickt, doch ist es passiv nach hinten und vorn leicht abzuknicken.

22. 9. Spaltung und Ausschabung zweier kleiner Fisteln an der Innen-Vorderfläche des Unterschenkels. Extraction eines $1^1/_2$ cm langen, $^1/_4$ cm breiten, dünnen Rindensequesters. Bein noch nicht fest.

1. 1. 03. Wunden geschlossen. Geht im Gehapparat mit Steigbügel und einfachem Sitzring. Die inzwischen angefertigten Serienröntgenbilder lassen

eine deutliche Zunahme der Knochenbildung an der Pseudarthrosensstelle erkennen.

10. 3. Mit der Schiene den ganzen Tag ausser Bett. Der Unterschenkel scheint in der That fester zu werden. Wunden dauernd geheilt geblieben. Befinden sehr gut.

18. 4. Geheilt entlassen. Der vor 14 Tagen gemachte Versuch, den Knaben ohne Schiene auftreten zu lassen, ist jetzt vollkommen geglückt. Das Bein trägt die Körperlast ohne Weiteres, obwohl der Knabe sehr wild ist und das Bein nicht schont. Dabei ist noch immer eine kleine Beweglichkeit vorhanden, besonders nach vorn und hinten leichter als seitwärts. Bein allerdings um 2 cm kürzer, besonders an Innenkante. Fuss neigt zur Aussendrehung.

2. Fritzsche, Gustav, geb. 19. 6. 93, Handarbeiterssohn aus Hartmannsdorf bei Frauenstein. Osteomyelitis acuta fistulosa inveterata diaphysis femoris sinistri. Aufnahme ins Carolahaus Dresden 9. April 1902, entlassen 10. 12. 02.

Anamnese: Eltern des Knaben und 4 Geschwister leben und sind gesund. Patient hatte als Kind die Masern, war sonst im Uebrigen nie krank. Im Herbst 1901 erkrankte er acut an Schmerzen und Schwellung im linken Oberschenkel. Es kam zur Abscessbildung. Der Abscess wurde im November gespalten. Seitdem besteht eine eiternde Fistel am Oberschenkel.

Status: Der sonst kräftige und gesunde Knabe zeigt im unteren Drittel des linken Oberschenkels hinten an der Aussen- wie Innenkante desselben je eine Fistel, durch die man bei Sondirung direct nach hinten auf das Femur kommt. Der ganze linke Oberschenkelknochen ist in der unteren Hälfte stark knöchern verdickt. Kniegelenk beweglich, aber nur bis zu einem Winkel von ca. 150° streckbar. Kniegelenk selbst frei von Erguss. Leicht hinkender Gang mit dem linken Bein, wenig Schmerzen, kein Fieber.

12. 4. Nekrotomie. Der linke Oberschenkelknochen wird durch Incision hinten aussen in der unteren Hälfte seiner Diaphyse freigelegt. Nach Abtragung der hinteren Wand der Todtenlade wird eine Knochenhöhle von 12 cm Länge eröffnet, in welcher sich ein 8 cm langer Röhrensequester befindet, welcher der ganzen Dicke des Oberschenkelknochens entspricht. Entfernung des Sequesters und Abtragung der Höhlenränder bis auf die vordere Umfassung. Jodoformgaze-Salicylsäure-Anfüllung der Knochenhöhle nach Thiersch. Leichter Compressionsverband. Suspension des Beines.

24. 4. Erster Verbandwechsel. Wundhöhle zeigt gute Granulation.

5. 6. Knochenhöhle noch bis zum Niveau der Haut 3 cm tief, 8 cm lang, 2,5 cm breit. In Aethernarkose Unterminirung der benachbarten Hautränder. Ausschabung der ganzen Wundhöhle. Tamponade. Thürflügelschnitt über der inneren vorderen Kante der linken Tibia, dicht unter dem Kniegelenk, mit innerer Basis und Entnahme eines 10 cm langen, 2 cm breiten Knochenperiostlappens mit Flachmeissel nach Umschneidung des Periostes. Einknickung des abgemeisselten Stückes mehrfach in Längs- und Querrichtung und Ueberpflanzung desselben in die Knochenhöhle mit der Knochenfläche nach innen, mit der Periostseite nach aussen, in Längsrichtung, so dass das Epiphysen-

knochenperioststück nach oben liegt. Darüber Weichtheil-Hautnaht. Antiseptischer Verband. Schluss des Thürflügelschnittes über der linken Tibia durch exacte Fascienhautnaht. Halbe Hochlagerung des linken Beines im Gypsverband.

6. 6. Wegen eingetretener Temperatursteigerung auf 40° Verbandwechsel. Entfernung einzelner Nähte. Einlegung zweier Glasdrainagen.

7. 6. Verbandwechsel. Wunde in Ordnung. Secretion gering.

9. 6. Bei Andauer des Fiebers Scarlatinaausschlag. Patient wird auf Scharlachstation verlegt.

19. 6. Milder Scharlachverlauf. Entfernung der Nähte.

15. 7. Scharlach ist ohne Complication abgelaufen. Die Wunde ist bis auf eine kleine Fistel geschlossen. Knochenperiostlappen eingeheilt, deutlich verdickt in der Tiefe zu fühlen.

2. 8. Die Wunde war seit einigen Tagen geschlossen. Heute neue Fistel. Priessnitz'scher Umschlag.

25. 8. Befund wie vorher. Kleine Fistel, die sich zeitweise schliesst, dann wieder aufbricht, aber nur mässig secernirt.

10. 9. Wunden geschlossen. Patient steht auf.

25. 9. Wunden geschlossen geblieben. Befinden sehr gut.

1. 10. Neue Fistel. Priessnitz. Kein Fieber.

12. 10. In der Narbe ist wiederum eine Fistel entstanden, während sich die erstere geschlossen hat.

13. 11. Aus der Fistel hat sich ein $2^1/_2$ cm langer, $^3/_4$ cm breiter, flacher Rindensequester abgestossen.

10. 12. Mit Fistel entlassen bei gutem Befinden.

Sommer 1903 ohne Fistel, geheilt geblieben. Seit Herbst 1903 wieder Auftreten einer haarfeinen Fistel, aus der am 10. Februar 1904 ein 2 cm langer, $^1/_4$ cm breiter Rindensequester entfernt wird.

Zwei Röntgenbilder veranschaulichen den Befund in der Knochenhöhle 41 Tage und 20 Monate nach der Periostknochenübertragung.

Erklärung der Abbildungen auf Tafel VI und VII.

Tafel VI.

Bild 1. Aufnahme von der Seite: Pseudarthrosis der Tibia 7 Monate nach der Sequestrotomie bei einem 8jährigen Knaben.

Bild 2. Derselbe Defect nach Ablauf von 88 Tagen nach der Periost-Knochen-Uebertragung.

Bild 3. Status nach 19 Monaten. Defect beseitigt.

Bild 4. Aufnahme von vorn bei demselben Knaben. Ausgedehnter Tibia-Defect. Pseudarthrosis.

Bild 5. Status 42 Tage nach der Knochennaht und nach der Uebertragung eines ungestielten Periost-Knochenlappens in den Defect von der

Vorderfläche der gesunden Tibia aus. Die mit übertragenen Knochenlamellen umgeben die Nahtstelle.

Bild 6. Status nach 88 Tagen. Man sieht die fortschreitende Verknöcherung.

Bild 7. Status nach 1 Jahr 7 Monaten. Schluss des Defectes durch neugebildete Knochenmassen.

Bild 8. Photographie nach der Heilung.

Tafel VII.

Bild 9. Osteomyelitis des rechten Tibia, ein halbes Jahr nach der Sequestrotomie, bei einem 13jährigen Mädchen. Der Unterschenkel erscheint in der Photographie verkürzt und ausserordentlich verbreitert. Es bestehen noch mehrere Fisteln.

Bild 10. Dazu gehöriges Röntgenbild. Dasselbe zeigt die in voller Verknöcherung begriffene Pseudarthrosis der Tibia unterhalb des Kniegelenks.

Bild 11. Seitenansicht einer zurückgebliebenen Knochenhöhle des linken Oberschenkels bei einem 8jährigen Knaben, 52 Tage nach der Sequestrotomie.

Bild 12. Dieselbe Knochenhöhle 41 Tage nach erfolgter Periost-Knochenübertragung von der Vorderfläche des gesunden Unterschenkels in die Höhle.

Bild 13. Status nach Ablauf von 20 Monaten. Knochenhöhle verschwunden, Markhöhle wieder gebildet. Am Rande noch ein kleiner Corticalsequester.

XV.

Ueber indurative Pankreatitis[1].

Von

Professor Dr. Barth

in Danzig.

(Hierzu Tafel VIII.)

Zu dem Capitel der höchst interessanten Wechselbeziehungen, welche zwischen Erkrankungen der Gallenwege und des Pankreas in neuerer Zeit von zahlreichen Beobachtern festgestellt worden sind, will ich im Folgenden einen Beitrag liefern, der vielleicht dadurch von einigem Interesse ist, dass hier die klinischen Erscheinungen der Pankreaserkrankung verhältnissmässig rein zur Beobachtung gelangten und durch den anatomischen Befund in mancher Beziehung klar gestellt wurden. Es kann ja heute keinem Zweifel mehr unterliegen, dass die chronische interstitielle Entzündung des Pankreas in Folge von Infection seines Ausführungsganges bei Gelegenheit von Choledochusinfectionen — und sicherlich auch unabhängig von letzteren — relativ häufig vorkommt und selbstständige klinische Erscheinungen macht oder doch machen kann. Denn wenn sich die Erfahrung eines einzelnen Chirurgen, wie Mayo Robson[2]), allein auf 24 durch Operation klargestellte und behandelte Fälle erstreckt, so dürfte das nicht auf Zufälligkeiten beruhen, sondern in der persönlichen, auf diesen Gegenstand gerichteten Erfahrung dieses Chirurgen seinen Grund haben. Die sich häufenden Beobachtungen anderer erfahrener Gallenstein-

[1]) Auszugsweise vorgetragen am 2. Sitzungstage des XXXIII. Congresses der Deutschen Gesellschaft für Chirurgie zu Berlin am 7. April 1904.

[2]) M. Robson and B. G. A. Moynihan, Diseases of the Pancreas and their surgical treatment. Philad. a. London, Saunders, 1902.

chirurgen, wie Riedel[1]), Körte[2]), Kehr[3]), v. Mikulicz[4]) u. A., können diese Auffassung nur bestätigen. Wer die Krankheit kennt, der findet sie immer wieder, und wer sie nicht kennt, geht gar zu leicht an ihr vorüber. Denn das klinische Bild der Krankheit hat keine charakteristischen Eigenerscheinungen aufzuweisen, und so ist es begreiflich genug, dass seine Deutung zu häufigen Verwechselungen mit geläufigeren Krankheitsbildern, die hier in Concurrenz stehen, Veranlassung giebt. Vielleicht gelingt es, durch sorgfältige Einzelbeobachtungen das klinische Bild der indurativen Pankreatitis allmählich soweit zu klären und aufzuhellen, dass die Diagnose der Krankheit mit einiger Wahrscheinlichkeit ohne operative Freilegung des Pankreas gestellt werden kann.

Der Fall, welcher meiner Beobachtung zu Grunde liegt, betrifft einen 54jähr., etwas fettleibigen Herrn, der seit 2 Jahren über Beschwerden zu klagen hatte, die als Gallensteinkoliken gedeutet worden waren. Das Leiden hatte mit Druckgefühl im Epigastrium begonnen, dann stellten sich Kolikanfälle ein, die sich im Jahre 6—7 Mal wiederholten und mit galligem Erbrechen einhergingen. Icterus war dabei nicht vorhanden gewesen und der Stuhlgang war immer normal. Im letzten Jahre waren die Koliken seltener gewesen, dagegen hatte er häufig an Erbrechen zu leiden, für das er keine Erklärung hatte. Potator war er nicht.

Am 1. 10. 03 erkrankte er unter hohem Fieber mit Erbrechen, Koliken und Auftreibung des Leibes an einer acuten Cholecystitis. Die Temperaturen blieben die folgenden Tage andauernd sehr hoch (zwischen 39,0° und 40,2°), die septischen Allgemeinerscheinungen nahmen schnell zu und vom dritten Tage an gesellte sich ihnen ein schwerer Icterus zu. Am 5. 10. machte ich mit einem Schrägschnitt unterhalb des rechten Rippenbogens die Cholecystostomie. Die Gallenblase, welche durch frische Fibrinauflagerungen mit der Umgebung leicht verlöthet war, war prall gefüllt und enthielt trübe, eitrige Galle, welche Bacterium coli in Reincultur aufwies. Ein Stein fand sich weder in der Gallenblase, noch im Choledochus bei durchaus übersichtlichen Operationsverhältnissen. Die Gallenblase wurde drainirt und der Verlauf war ausserordentlich günstig. Der Kranke entfieberte prompt, der Icterus ging binnen 10 Tagen zurück, die reichlich nach aussen entleerte Galle wurde klar und der Stuhl war gefärbt und normal. Steine wurden — abgesehen von einigen spärlichen Schleimincrustationen, die sich am zehnten Tage in der Wunde fanden — während der ganzen Beobachtungszeit nie entleert, weder durch die Wunde noch mit dem Stuhl.

---

[1]) Riedel, Berl. klin. Wochenschr. 1896. No. 1.
[2]) Körte, Chirurg. Krankheiten des Pankreas. Deutsche Chirurgie. 1898.
[3]) Kehr, Elfter Jahresbericht. Guben 1901.
[4]) v. Mikulicz, Mittheilungen aus den Grenzgebieten der Medicin und Chirurgie. Bd. XII. 1903.

Die Schmerzen hatten seit der Operation völlig aufgehört, bis am 3. 11. 03 ohne nachweisliche Ursache ein heftiger und lang anhaltender Kolikanfall mit Erbrechen, aber ohne Temperatursteigerung eintrat. Von da an hatte der Kranke bei fortschreitender Wundverheilung und nachlassender Gallenentleerung durch die Fistel des öfteren über dumpfe Schmerzen im Epigastrium zu klagen, die häufig mit Uebelkeit, gelegentlich auch mit Erbrechen vergesellschaftet waren, ohne dass ein durchsichtiger Grund hierfür ausfindig zu machen war. Die Temperatur-, Stuhl- und Urinverhältnisse waren andauernd normal. Der Kranke wurde dann am 28. 11. 03 nach Hause entlassen und die Wunde schloss sich bald vollkommen.

Im Januar d. J. steigerten sich nun die beschriebenen Beschwerden ausserordentlich. Durch die heftigsten und fast continuirlichen Schmerzen wurde der sonst willensstarke Mann zur Verzweiflung gebracht. Morphium half ihm so gut wie nichts. Unter fortwährendem Pressen mit den Bauchdecken wälzte er sich in seinem Bette verzweifelt herum. Der Kranke war in letzter Zeit abgemagert. Fieber bestand auch jetzt nicht, die Gallenwege waren frei.

Am 18. 1. 04 liess er sich von neuem in das Krankenhaus aufnehmen und am folgenden Tage entschloss ich mich zur nochmaligen Laparotomie in der Annahme, dass vielleicht doch ein Gallenstein übersehen sei, wenn ich mir auch nicht verhehlte, dass das Gesammtbild, namentlich die continuirliche Art der rasenden Schmerzen wenig auf diese Deutung passte. Ich löste die Verwachsungen und fand die Gallenblase ziemlich normal, sie enthielt klare Galle, aus der allerdings auch jetzt Bacterium coli gezüchtet werden konnte. Steine waren in den Gallenwegen nicht vorhanden. Dagegen erwies sich das Pankreas sehr verändert. Der Kopf war auffallend hart und etwas verdickt, besonders hart aber der Hals und angrenzende Körper des Organs, während am Schwanz die Veränderungen wieder geringer waren. Die normale Körnung und Lappung war an den am schwersten veränderten Partien völlig geschwunden. Die Umgebung des Organs zeigte dabei kaum irgend welche Veränderungen, das Pankreas war im Ganzen leidlich beweglich. Ich glaubte, dass es sich um ein Carcinom handelte und machte eine Probeexcision aus dem am schwersten veränderten Abschnitte, dem Pankreaskörper, und schloss die Wunde in dem schwieligen und nur wenig blutenden Pankreasgewebe durch einige Catgutnähte. Darüber wurde die Wunde tamponirt und durch Nähte zum Theil geschlossen. 2 Tage hielten die Schmerzen in unveränderter Heftigkeit an, dann liessen sie ziemlich plötzlich vollkommen nach und sind bis zu dem 16 Tage später erfolgten Tode nicht wiedergekehrt. Als die Schmerzen aufhörten, begann ein unstillbares Erbrechen, trotzdem der Leib weich und der Darm bis zum Tode durchgängig war. Der Tod wurde verursacht durch unglückliche Complicationen, die 4 Tage nach der Operation eintraten. Bei einem heftigen Brechact hatte der Kranke die Wunde gesprengt und es war zu einem Darmprolaps gekommen. Derselbe wurde zwar sofort reponirt und verursachte auch für die Bauchhöhle keinen Schaden, aber es kam zu einem Abscess in der Wunde und später zu einem Erysipel, das den

Kranken am 5. 2. 04 dahin raffte. Hervorzuheben ist, dass bei dem Kranken weder diabetische Erscheinungen noch Veränderungen des Stuhles beobachtet worden sind.

Das excidirte Pankreasstück zeigte mikroskopisch das Bild der indurativen Pankreatitis, und durch die Section wurde der Befund in folgender Weise ergänzt: Das Pankreas ist von normaler Grösse und fühlt sich besonders an Hals und Körper hart und schwielig an. Die Incisionswunde ist auseinandergegangen und mit einigen Blutgerinnseln belegt. Kopf und Schwanz zeigen leidlich normale Lappung. Die Umgebung des Pankreas ist frei von Schwielen und Entzündungsprocessen. Der Ductus Wirsungianus ist nicht zu finden, weder von der Papille aus noch auf Durchschnitten durch den Pankreaskopf. Er ist offenbar total verödet. Dagegen ist der Ductus Santorini, der 3 cm oberhalb der Vater'schen Papille mündet, offen und bis zum Schwanz durchgängig. Er zeigt keinen abnormen Inhalt und ist nicht bemerkenswerth erweitert, seine Wand ist etwas verdickt. Die Papilla Vateri ist unverändert, der Ductus choledochus ist frei, ebenso der Cysticus und Hepaticus bis in seine feineren Verzweigungen. Die Gallenblase und die Gallengänge zeigen eine glatte, nicht verdickte Wandung mit normaler Schleimhaut und enthalten klare Galle. Nirgends findet sich in den Gallenwegen ein Stein. Die Leber ist etwas ikterisch und verfettet, nicht vergrössert. Das Duodenum hat eine normale Lichtung und ist durch den Pankreaskopf nicht eingeengt. Letzterer umgreift nur die hintere Wand des Darmrohrs, demselben locker anliegend.

Sehr interessant sind nun die mikroskopischen Bilder aus den verschiedenen Pankreasabschnitten. Das interlobuläre Bindegewebe ist allenthalben stark gewuchert und senkt sich in den meisten Präparaten in Gestalt derber fibröser Züge in die Drüsenläppchen ein. Das Drüsengewebe selbst verhält sich verschieden. Während es im Kopf und Schwanz, an manchen Stellen sogar unverändert, erhalten ist (Fig. 1), ist es im Körper, besonders in den Schnitten des excidirten Stückes, vollkommen untergegangen und von jüngerem oder älterem Bindegewebe ersetzt (Fig. 2). An vielen Stellen findet sich in dem interstitiellen Gewebe der Drüsenläppchen herdweise eine kleinzellige Infiltration, nicht selten um die wohlerhaltenen Ductuli gruppirt. Das Epithel der letzteren erscheint gewuchert, ihr Lumen bisweilen stark erweitert. Sehr interessant

ist nun das Verhalten der Langerhans'schen Zellinseln inmitten der zerstörten Drüsenläppchen. Selbst dort, wo die Acini vollständig untergegangen sind (Fig. 2), heben sich diese Inseln als wohlerhaltene Zellgruppen aus dem sklerosirenden Bindegewebe heraus. Diese Persistenz der Langerhans'schen Inseln ist ein Befund, der für die interstitielle Pankreatitis in gewissen Stadien der Krankheit als typisch angesehen werden kann. Ist er doch von Opie[1]) und neuerdings von Lazarus[2]) mehrfach erhoben und abgebildet worden, und lässt er sich doch sogar im Thierversuch durch Unterbindung eines Pankreasstückes resp. der Ausführungsgänge des Pankreas künstlich erzeugen, wie W. Schulze[3]) und Ssoboleff[4]) kürzlich dargethan haben. Es trat hier allmählich Atrophie der Drüse ein, nur Langerhans'sche Zellhaufen und einige Acini blieben in den breiten Bindegewebszügen erhalten — genau wie in den Präparaten aus den am schwersten veränderten Abschnitten unseres Falles. Diese, wie es scheint, regelmässig zu beobachtende Widerstandsfähigkeit der Langerhans'schen Inseln gegenüber interstitiellen Entzündungsprocessen hat bekanntlich ein actuelles Interesse für die Erklärung des Pankreasdiabetes, indem man diesen eigenthümlichen Zellhaufen eine specifische Rolle für die Zuckerumbildung im Körper zuschreibt und das Ausbleiben von Diabetes bei Pankreaserkrankungen mit einer Erhaltung der Langerhans'schen Inseln erklärt, eine Ansicht, die allerdings zur Zeit noch strittig ist. Für die Beurtheilung dieser Frage kann selbstverständlich unser Fall, bei welchem diabetische Erscheinungen während der ganzen Beobachtungszeit fehlten, nicht herangezogen werden, weil ausser den Langerhans'schen Inseln in den erwähnten Abschnitten des Pankreas noch reichlich functionsfähiges Drüsengewebe vorhanden war.

Es darf nun hiernach als ausgemacht gelten, dass die Schmerzanfälle, welche ungefähr 6 Wochen nach der septischen Gallenwegsinfection begannen, sich in den nächsten 2 Monaten zu unerträglichen, schliesslich continuirlichen Schmerzen steigerten, und zeitweise mit Uebelkeit und Erbrechen einhergingen, in der

---

[1]) cit. nach Robson, l. c.
[2]) Zeitschrift f. klin. Medicin. 1904. Bd. 51 u. 52.
[3]) Waldeyer's Archiv. Bd. 56. 1900.
[4]) Virchow's Archiv. Bd. 168.

indurativen Pankreasentzündung ihre Ursache hatten. Eine Steinbildung, sei es in den Gallenwegen, sei es im Pankreas, hat nach unserer Betrachtung sicherlich nicht bestanden und kommt deswegen für die Deutung des Bildes, wie in vielen anderen Fällen nicht in Frage. Ob nun die schon 2 Jahre vor der septischen Cholecystitis beobachteten Gallensteinbeschwerden auf eine bereits sich entwickelnde Pankreatitis zu beziehen sind, oder ob vielmehr die Pankreatitis erst durch eine gleichzeitig mit der septischen Gallenwegsinfection einsetzende eitrige Entzündung des Ductus Wirsungianus herbeigeführt wurde, lässt sich nicht entscheiden. Das letzere ist nach der Analogie anderer Fälle das wahrscheinlichere. Uebrigens fehlt es in der Literatur nicht an Beobachtungen, in denen die Pankreas- und Gallengangsentzündung, wie in unserem Falle, ohne ursächliche Beziehung zu Gallensteinen auftrat. Solche Befunde sind beispielsweise von Körte[1]) und Robson[2]) erhoben worden. Und sicherlich gehört hierher so mancher Fall von Gallensteinkolik, mit und ohne Fieber und Icterus, in welchem bei der Operation vergebens nach einem Stein in den Gallenwegen gesucht wurde. Ich selbst verfüge aus den letzten Jahren über 3 derartige Fälle, die durch Drainage der Gallenblase resp. des Choledochus, wenn auch in 2 Fällen erst nach vorübergehenden Recidiven, geheilt wurden. Ein Griff nach dem Pankreas wird uns in solchen Fällen in Zukunft ein fruchtloses Suchen nach dem Stein und den Vorwurf der Fehldiagnose und einer unnöthigen Operation ersparen. Denn die Diagnose solcher Fälle wird in der Regel erst durch die Operation ermöglicht werden, und die Drainage der Gallenblase oder des Choledochus erfüllt hier sicherlich, wie wir nachher sehen werden, keine schlechtere Indication als bei dem Vorhandensein eines Steines.

Während nun in den bisher bekannt gewordenen Beobachtungen die indurative Entzündung des Pankreaskopfes die erste Rolle spielt, treten in unserem Falle die Veränderungen von Kopf und Schwanz gegen die schwielige Entartung des Pankreaskörpers, besonders in der Gegend des Halses, sehr zurück. Vielleicht giebt für diese abweichende Erscheinung die Thatsache eine Erklärung, dass der Ductus Wirsungianus völlig verödet war, während der

[1]) l. c.
[2]) l. c.

Ductus Santorini wegsam gefunden wurde. Ich stelle mir dabei vor, dass es in Folge einer eitrigen Entzündung im Ductus Wirsungianus zu einer Verlegung und Verödung des Ganges bis zu seiner Vereinigung mit dem Ductus Santorini kam und dass sich die Entzündung in dem Quellgebiet der verödeten Strecke ganz besonders intensiv ausbreitete. Es wäre aber auch möglich, worauf mich Herr Professor Aschoff in Marburg gesprächsweise aufmerksam zu machen die Güte hatte, dass es sich in meinem Falle um ein verhältnissmässig frühes Stadium der Pankreasinduration handelte, in welchem Kopf und Schwanz noch relativ verschont blieben. Gegen eine solche Annahme wäre wiederum einzuwenden, dass nach den Ssoboleff'schen Thierversuchen die Degeneration des Tubularepithels und die interstitielle Bindegewebsproliferation die Folge der Secretstauung im Ausführungsgang ist nnd sich dort nach Unterbindung der Ausführungsgänge gleichzeitig und gleichmässig in der ganzen Drüse abspielte. Immerhin scheint mir die Localisation der schwieligen Entzündung in unserem Falle auch nach einer anderen Richtung von Interesse zu sein. Wir wissen, dass der Plexus solaris oberhalb des Pankreashalses, also in nächster Nachbarschaft des in Rede stehenden Erkrankungsgebiets gelegen ist, und es liegt nahe, die rasenden Schmerzanfälle, an denen unser Patient zu leiden hatte, hierzu in Beziehung zu bringen. Allerdings wird man an eine directe Einbeziehung des Plexus in das Entzündungsgebiet nach Art einer Peripankreatitis nicht wohl denken können, da die Umgebung des Pankreas bei der Section frei von Schwielen und Entzündungserscheinungen gefunden wurde. Es liegt wohl näher, eine Neuritis der Rami pancreatici des Plexus solaris anzunehmen, die durch Uebergreifen auf den Plexus nicht nur die Schmerzanfälle, sondern reflectorisch auch die lebhaften gastrischen Erscheinungen (Uebelkeit, Erbrechen) bei dem Kranken bedingte. Durch eine solche Annahme würde sich auch am besten die Thatsache erklären, dass sich die Schmerzen nach der Probeexcision und Naht des Pankreas für 2 Tage steigerten, um dann ziemlich plötzlich vollkommen aufzuhören und bis zu dem 16 Tage später erfolgenden Tode nicht wiederzukehren. Ich denke mir, dass dieses Ereigniss mit der Entspannung der Pankreasschwiele in Folge Auseinanderweichens der Catgutnähte zusammenfiel, denn bei der Section wurde die Pankreaswunde

breit klaffend gefunden. Vielleicht werden also Entspannungsschnitte in den Pankreasschwielen die quälendsten Beschwerden solcher Kranker zu beseitigen im Stande sein. Ich will jedoch hervorheben, dass es nach den bisherigen Erfahrungen, wenigstens bei den entzündlichen Tumoren des Pankreas-Kopfes, eines directen Eingriffes am Pankreas nicht bedarf, um auf ein Nachlassen der Beschwerden und sogar Heilung im klinischen Sinne rechnen zu können. Die Fälle von Riedel[1]), Sendler[2]), Robson[3]), Owen[4]) u. A. lassen hieran keinen Zweifel. Es scheint sogar fast, als ob in einigen Fällen die probatorische Laparotomie und die Betastung des geschwollenen Pankreaskopfes einen directen Einfluss auf die Rückbildung des Tumors und der Beschwerde gehabt hat. Denn anders ist es wohl nicht zu erklären, dass nach solchen Eingriffen nicht nur die seit Monaten bestehenden gastrischen Beschwerden und das Allgemeinbefinden sich in wenigen Wochen besserten, sondern auch der Icterus zurückging.

Auf der anderen Seite wollen wir aber nicht vergessen, dass die Krankheit bei fortschreitender Zerstörung des Pankreas durch Kachexie oder bei dauernder Compression des Choledochus durch Cholämie zum Tode führen kann und dass die operative Beseitigung der Gallenstauung in nicht wenigen Fällen zu spät kam und den Kranken nicht mehr retten konnte (Riedel, Körte, Robson). Wir haben also alle Veranlassung, zum mindesten dort, wo länger dauernder Icterus besteht und bei der probatorischen Laparotomie ein seiner Natur nach zweifelhafter Tumor des Pankreaskopfes als Ursache gefunden wird, die Drainage der Gallenwege oder die künstliche Ueberleitung der Galle in den Darm (Cholecystenterostomie) auszuführen. Die schönen Erfolge, welche namentlich Robson mit dieser systematisch durchgeführten Behandlung in zahlreichen Fällen erzielt hat, berechtigen zu dem Schluss, dass die Aufhebung der Gallenstauung günstig auf die Abflussverhältnisse im Ductus pancreaticus zurückwirkt und hierdurch die entzündlichen Vorgänge im Pankreas vortheilhaft beeinflusst, und auf Grund solcher Ueberlegungen und Erfahrungen ist es sicherlich nur vernünftig, auch

---

[1]) l. c.
[2]) Deutsche Zeitschr. f. Chir. Bd. 44.
[3]) l. c.
[4]) Brit. med. Journ. 1902.

dort, wo eine chronische Pankreatitis noch keinen Icterus erzeugt hat, die temporäre Drainage der Gallenblase oder des Choledochus zur Entlastung des Ductus pancreaticus auszuführen, mag nun ein Gallenstein bei der Operation gefunden werden oder nicht. Es wird im übrigen noch weiterer Erfahrungen bedürfen, um hier die Indicationen für unser chirurgisches Handeln abzugrenzen. Denn sicherlich sind die Fälle, denen der Chirurg bisher begegnet ist, nicht gleichwerthig. Wir wissen noch viel zu wenig über den Verlauf der Krankheit in pathologisch anatomischer und klinischer Beziehung. Ganz sicherlich haben wir verschiedene Localisationen — wie unser Fall gegenüber den bisherigen Beobachtungen zeigt — und verschiedene Stadien der chronischen Entzündung des Pankreas zu unterscheiden, und dass die klinischen Erscheinungen sowohl als die Beurtheilung der Prognose hiernach im einzelnen Falle sehr verschieden ausfallen müssen, liegt auf der Hand. Selbstverständlich hat ein kleinfaustgrosser entzündlicher Tumor des Pankreaskopfes eine andere Bedeutung als eine flache Schwielenbildung im Hals und Körper, wie in unserem Falle. Ersterer, auch wenn er sich „eisenhart" anfühlt, befindet sich im Stadium der bindegewebigen Proliferation und ist, was den Umfang anlangt, durch Schrumpfung der Rückbildung fähig — letztere nähert sich dem Schlussstadium der chronischen Entzündung, wie unsere Präparate zeigen, und wird wesentlichen Veränderungen nicht mehr unterliegen. Und in klinischer Beziehung bedroht ersterer die Wegsamkeit des Choledochus und unter Umständen sogar des Duodenum — letztere dagegen lässt diese Organe ganz unberührt, hat aber sicherlich bei weniger Ausdehnung des Processes für die Gesammternährung des Kranken in Folge der Parenchymzerstörung eine grössere Bedeutung und vielleicht auch, soweit unser Fall Schlussfolgerungen erlaubt, für die Schwere der subjectiven Beschwerden und die Art der Schmerzen. Das sind Betrachtungen, die sicherlich berechtigt erscheinen, und vielleicht zu weiteren Beobachtungen anregen, welche uns einer exacten Diagnostik und besseren Beurtheilung dieser Fälle näher bringen werden. Das ist aber um so wünschenswerther, als uns die Physiologie des Pankreas bei dieser Beurtheilung so gut wie ganz im Stiche lässt. Ausfallserscheinungen in Gestalt charakteristischer Verdauungsstörungen (Fettstühle, Diarrhöen) sollen zwar nach Robson bei der

chronischen Pankreatitis gelegentlich vorkommen, sind aber offenbar so selten, dass sie in der Diagnostik der Krankheit nicht entfernt eine Rolle spielen. Und noch seltener sind offenbar diabetische Erscheinungen betrachtet worden. Nach allem, was hierüber bekannt ist, sind sie erst bei einer totalen Zerstörung der Drüse einschliesslich der Langerhans'schen Inseln zu erwarten, und wie widerstandsfähig diese letzteren gegenüber den durch Secretstauungen verursachten interstitiellen Entzündungsprocessen sich erhalten, davon haben wir uns — ganz in Uebereinstimmung mit den Ssoboleff'schen Thierversuchen — an den Präparaten unseres Falles in anschaulicher Weise überzeugen können.

XVI.

Ueber Operationen an Hufeisennieren [1].

Von

Professor Dr. Barth

in Danzig.

In einem Vortrage über Palpationsbefunde der Hufeisennieren hat uns Israel[2] kürzlich mit der klinischen Diagnose dieser an sich nicht seltenen Missbildung vertraut gemacht, und es ist sicherlich für den Chirurgen von Wichtigkeit, von dem heiklen und unter Umständen recht folgenschweren Befunde nicht erst mitten während der Operation oder gar erst nach Auslösung der kranken Nierenseite überrascht zu werden. Denn es ist klar, dass hier die Fortnahme der einen Seite, sofern der Isthmus nicht eine einfache Bindegewebsbrücke darstellt, einen gleichzeitigen Eingriff auch an der anderen Niere bedeutet, und es wird sich fragen, wie weit wir hierzu berechtigt sind. Es dürfte nicht ohne praktisches Interesse sein, diese Frage an der Hand eines von mir kürzlich beobachteten Falles und auf Grund der spärlichen Erfahrungen anderer Chirurgen kurz zu erörtern.

Der 19jährige Primaner W. N. consultirte mich im Juli v. J. wegen quälender Blasen- und Nierenbeschwerden, derentwegen er vor 4 Jahren bereits von Israel mit vorübergehendem Erfolge linksseitig nephrotomirt worden war. Ich fand seine ausführliche und interessante Krankengeschichte in der Israel'schen Klinik der Nierenkrankheiten (p. 95) und belehrte mich darüber, dass es sich um die linksseitige Hydronephrose eine Hufeisenniere gehandelt hatte. Der Kranke hatte schon seit 3—4 Jahren an den Erscheinungen eines eitrigen Blasenkatarrhs und an linksseitigen Nierenkoliken mit Retentionser-

[1] Auszugsweise vorgetragen am 3. Sitzungstage des XXXIII. Congresses der Deutschen Gesellschaft für Chirurgie zu Berlin, 8. April 1904.

[2] Centralbl. f. Chir. 1904. No. 10.

scheinungen und Blutungen zu leiden gehabt, in der Blase waren Geschwüre um die linke Harnleitermündung constatirt worden, und bei der Nephrotomie zeigte sich, dass der untere Pol der hydronephrotischen Niere durch eine breite Brücke von Nierengewebe mit dem unteren Pol der rechten Niere verbunden war. Der Ureter entsprang an der Vorderfläche des Nierenbeckens und zog an der Vorderfläche des Hydronephrosensackes nach abwärts. Da der Ureter der anderen Seite nicht zu Gesicht gebracht werden konnte, begnügte sich Israel mit der Nephrotomie, wiewohl der Verdacht, dass es sich um einen tuberculösen Process in der linken Nierenhälfte handelte, die Nephrektomie wünschenswerth gemacht hatte. Nachdem sich die angelegte Nierenfistel später wieder geschlossen hatte, traten Blutungen und Schmerzanfälle in der linken Niere mit erneuter Heftigkeit auf, der Urin wurde trüber und die Blasenbeschwerden stärker, dabei magerte der Kranke immer mehr ab, so dass er nach einer Radicaloperation verlangte, falls eine solche möglich war. Ich machte meine Zusage in erster Linie von dem Harnleiterkatheterismus abhängig, aber derselbe misslang. Ich konnte mit dem Cystoskop nur feststellen, dass in der Umgebung der linken Harnleitermündung ausgedehnte, leicht blutende Geschwüre vorhanden waren, die rechte Papille war bei der geringen Ausdehnungsfähigkeit der Blase und den fortwährenden Blutungen auch unter Zuhilfenahme der Narkose nicht zu erkennen. Ich hatte die Hoffnung, auf diesem Wege zum Ziele zu kommen und dem Kranken helfen zu können, bereits aufgegeben, als er sich nach 3 Monaten nochmals stellte und mich bat, den Harnleiterkatheterismus noch einmal in Narkose zu versuchen. Und dieses Mal gelang es nach längerer Sitzung, den rechten Ureter zu sondiren und den Katheter bis hoch in das Nierenbecken vorzuschieben. In den linken Harnleiter drang der Katheter durch die geschwürige Oeffnung nur 1—2cm weit vor. Der Befund des Katheterismus war folgender:

Rechts.	Links.
27 ccm.	37 ccm.
Fast klar.	Getrübt.
Δ — 0,64.	Δ — 0,50.
Sa. Spuren.	Sa. Spuren.
Alb. 1 $^0/_{00}$.	Alb. $1^1/_5$ $^0/_{00}$.
Bakteriolog.: Stäbchen und Streptokokken.	Baktoriolog.: Stäbchen und Streptokokken.
Mikroskop.: Einige rothe Blutzellen.	Mikroskop.: Eiter- und rothe Blutzellen.

Gesammturin 1000—2600 ccm, sehr trübe, enthält Eiter- und rothe Blutzellen, Alb. 1 $^0/_{00}$, keine TB.

Da ich beobachtet hatte, dass die stärkeren, periodisch auftretenden Blutungen mit den Nierenkoliken und Anschwellungen der linken Niere zusammenfielen, so war ich der Ueberzeugung, dass sie in der linken Niere thatsächlich ihre Entstehung hatten, und dass die Blasengeschwüre um die linke Harnleitermündung nur eine secundäre, für einen tuberculösen Process aber beweisende Bedeutung hatten. Durfte ich aber nach dem Ergebniss des

Harnleiterkatheterismus eine radicale Operation an dem kranken Organ wagen? Auf den ersten Blick schienen die Verhältnisse recht ungünstig hierfür zu liegen. Der durch den rechten Harnleiter gelieferte Urin hatte eine subnormale moleculäre Concentration, wenn auch eine höhere als der der linken, er war stark eiweisshaltig und inficirt mit den Bakterien der kranken Seite. Das einzig Tröstliche an dem Befund war, dass von der rechten Seite kein Eiter geliefert war und demnach dort wohl ein tuberculöser Process auszuschliessen war. Auch konnten die Bakterien durch eine Communication der beiden Nierenbecken von links hinüber gewandert zu sein, ohne für die rechte Niere eine wesentliche Bedeutung zu haben. Es fragte sich nur, ob der Eiweissgehalt auf einen nephritischen Process oder auf eine amyloide Degeneration zu beziehen war, und im letzteren Falle war natürlich jeder Eingriff verboten. Durch eine mehrtägige Beobachtung unter Zuhilfenahme der Kryoskopie des Gesammtharns durfte ich eine amyloide Entartung der Niere ausschliessen. Die Harnmenge war normal, meist sogar gesteigert, 1600—2600 ccm in 24 Stunden und der Gefrierpunkt des Gesammtharns schwankte dabei zwischen — 0,98 und — 1,62 °. Dazu ein Blutgefrierpunkt von — 0,52 °, also Gesammtverhältnisse, welche zu dem Schluss einer ausreichenden Nierenfunction berechtigten.

So entschied ich mich für die Operation und führte dieselbe am 15. 10. 03 mit Benutzung der Israel'schen Schnittnarbe aus. Die Freilegung der Niere war nicht schwierig, weil sie sehr tief stand und der obere Pol leicht zugänglich war. Die Hilusgefässe boten keine Abnormität, der Ureter zog an der Vorderfläche des erweiterten Nierenbeckens herab. Der Isthmus stellte eine $3^1/_2$ cm breite, walzenförmige Nierengewebsbrücke dar mit einer deutlichen Einkerbung an der Verschmelzungsgrenze. Ein gemeinsames Nierenbecken bestand nicht, wohl aber ein central im Isthmus gelegener bleistiftdicker Verbindungsgang beider Nierenbecken. Die rechte Nierenhälfte lag neben der Wirbelsäule, vom Isthmus nach oben steigend und war dem Gefühl nach von normaler Grösse. Nierenbecken und Harnleiter dieser Seite konnten auch dieses Mal nicht zu Gesicht gebracht werden. Ich resecirte im Isthmus, wobei aus dem Verbindungsgang etwas trüber Harn ausfloss, und vernähte die normal aussehende Nierengewebsschnittfläche mit einigen Catgutnähten. Die Blutung aus der Resectionsfläche war mässig und erforderte keine besonderen Ligaturen. Der Stumpf wurde versenkt, die Wunde tamponirt und z. Th. durch die Naht geschlossen. Der Verlauf war ein günstiger. Zwar ist der Urin noch nicht normal, aber Eiter- und Eiweissgehalt sind sehr heruntergegangen, letzterer auf $^1/_2$ $^0/_{00}$. Die Blasengeschwüre sind abgeheilt, die Blutungen und subjectiven Beschwerden sind geschwunden und der Kranke hat von 120 Pfd. auf auf 146 Pfd. Körpergewicht zugenommen.

Das Präparat zeigt eine eigenthümliche Form der Tuberculose, nämlich flache, nirgends in die Tiefe greifende Geschwüre auf der Schleimhaut einer Nierenkelchausbuchtung des oberen Pols. Mikroskopisch ist ihr tuberculöser Charakter ausser Zweifel gestellt.

Im übrigen handelt es sich um eine ausgesprochene Hydronephrose mit Ausbuchtung der Kelche und Schwund der Rinde. Im unteren Pol ist in einiger Ausdehnung normales Nierengewebe erhalten, am Isthmus finden sich einzelne frische Tuberkel im Parenchym, aber nirgends makroskopisch erkennbare Zerfallsherde oder Verkäsungen. Offenbar hat es sich um eine Hydronephrose in Folge abnormen Harnleiterursprungs gehandelt mit secundärer Infection durch Tuberkelbacillen an den beschriebenen Stellen.

Und Hydronephrose ist eine häufige Erkrankung bei Hufeisenniere, offenbar die häufigste, und immer durch die nämliche Ursache, den hohen Ursprung des Harnleiters, bedingt. Nächstdem ist Steinbildung in Hufeisennieren relativ häufig beobachtet worden, so von Braun[1]), Rumpel[2]) und Israel[3]), von letzterem in einem Falle doppelseitig. Es ist daher wahrscheinlich, dass ungenügender Harnabfluss aus dem Nierenbecken in der Aetiologie dieser Nierensteine eine gewisse Rolle spielt. Schliesslich wurde von König[4]) ein grosses Sarkom in der einen Hälfte einer Hufeisenniere beobachtet und mit vorübergehendem Erfolg operirt.

Was nun die bei den aufgezählten Leiden unternommenen Operationen anlangt, so wurde 4 mal die Nephrotomie gemacht [Socin[5]), Küster[6]), Israel[7])] und ein Todesfall dabei nicht beobachtet.

In den Israel'schen Fällen wurde der Befund der Hufeisenniere bei der Nephrotomie klar gelegt. Das erfordert, wie Israel betont, eine sehr ausgiebige Verlängerung des Flankenschnittes nach abwärts und ein ausgedehntes Abschieben des Bauchfells nach innen, weil der Isthmus bei der gewöhnlichen Form der Hufeisenniere, bei der die Vereinigung beider Nieren am unteren Pol statt hat, relativ tief, in Nabelhöhe oder darunter gelegen ist. Für denjenigen, der sich bei der Operation einer Hydronephrose nicht mit der einfachen Eröffnung des Sackes begnügt, sondern die causalen Verhältnisse der Hydronephrose durch Aufsuchen des

[1]) Deutsche med. Wochenschr. 1881.
[2]) Centralbl. f. Chir. 1902. No. 42.
[3]) Centralbl. f. Chir. 1904. No. 10.
[4]) Bei Hildebrand, Deutsche Zeitschr. f. Chir. Bd. 40. S. 92.
[5]) Brun's Beitr. z. klin. Chir. Bd. 4.
[6]) Bei Geiss, 18 Jahre Nierenchirurgie. Dissert. Marburg 1899. S. 48.
[7]) Klinik der Nierenkrankheiten. Fall 5 a u. 42. Hierzu kommen 2 im Centralbl. f. Chir., 1904, No. 10 erwähnte Fälle.

Harnleiters unter allen Umständen klar zu legen sucht, ergiebt sich die Israel'sche Schnittführung von selbst. Findet man hierbei einen hohen Ursprung des Harnleiters und seinen Verlauf an der Vorderfläche des Nierensackes nach abwärts, so besteht bei der Häufigkeit dieses Befundes bei Hufeisennieren der dringende Verdacht, dass es sich im vorliegenden Fall um eine solche Missbildung handelt. Die weitere Orientirung über die Verhältnisse hat alsdann keine Schwierigkeit. Zum mindesten wird man die Grösse und Beschaffenheit des Isthmus und der anderen, nahe der Wirbelsäule gelegenen Nierenhälfte, durch Palpation von der Wunde aus genügend bestimmen können und sein Urtheil auf diesem Befund aufbauen. Erscheint die andere Seite der Hufeisenniere genügend entwickelt und waren die functionellen Gesammtverhältnisse der Niere vor der Operation als ausreichend erkannt, so steht nach den vorliegenden Erfahrungen der eventuellen Exstirpation der kranken Nierenhälfte durch Resection im Isthmus nichts entgegen. Diese Operation ist bisher 6mal ausgeführt (Braun, Socin, Küster, König, Rumpel, Barth) mit nur einem Todesfall, und dieser stammt aus der Kinderzeit der Nierenchirurgie. Er betrifft eine von Braun im Jahre 1881 aus der Czerny'schen Klinik veröffentlichte Operation, die bei einer 45jährigen Frau wegen einer Steinbildung und Eiterung in der einen Hälfte einer Hufeisenniere unternommen wurde, aber wegen starker Blutung aus der Ven. ren. unvollendet blieb und bald darauf tödtlich endete.

Die übrigen Fälle, unter denen sich 3 secundäre Exstirpationen der vorher nephrotomirten Niere befinden, nahmen einen glatten Verlauf, trotzdem es sich 2 mal um sehr breite Parenchymbrücken handelte. Im Besonderen möchte ich hervorheben, dass die Sorge um den Harnleiter der anderen Seite, wie sie auch in unserem Falle eine so grosse Rolle gespielt hat, nach anderen in der Literatur angestellten Nachforschungen unbegründet ist. Die Harnleiter sind bei Hufeisennieren nie vermindert an Zahl, bisweilen aber vermehrt, indem der Isthmus gelegentlich ein eigenes Nierenbecken mit besonderem Harnleiter hat. Ist also die andere Hälfte der Hufeisenniere überhaupt genügend entwickelt, und nur in solchen Fällen dürfen wir reseciren, dann braucht man um den Abfluss des Harns bei einer Resection im Isthmus nicht bange zu sein.

XVII.

(Aus der Universitäts-Frauenklinik zu Jena.)

Neue Beleuchtungsvorrichtung für Operationssäle.

Von

Professor Krönig und **Dr. Siedentopf.**

(Mit 3 Figuren im Text.)

Die operative Technik ist von der Beleuchtung des Operationsfeldes bis zu einem gewissen Grade abhängig; besonders bei Operationen im kleinen Becken sind subtilere Eingriffe: Freilegung der Ureteren, Abtrennung der Blase und des Rectums von dem carcinomatösen Uterus, Einpflanzung des Ureters in die Blase nur dann schnell auszuführen, wenn das Operationsgebiet intensiv belichtet ist. Auch bei Nierenoperationen, Gallenblasenoperationen etc. bedürfen wir einer intensiven Belichtung.

Ein modern ausgestatteter Operationssaal muss über eine ergiebige diffuse Beleuchtung und über eine intensive directe Lichtquelle verfügen, welche es gestattet, einen Lichtkegel an die Stelle zu bringen, welche man im Augenblick besonders erhellt haben will.

Die diffuse Beleuchtung wird gewöhnlich in Operationssälen in der Weise erzielt, dass man zum Eindringen des Tageslichtes grosse Fensterflächen anbringt als Oberlicht oder als Seitenlicht, oder dass man durch aufgehängte Bogenlampen, Nernstlampen, Osmiumlampen etc. das Tageslicht zu ersetzen sucht. Dadurch, dass man die Wände, Decke und Fussboden des Operationssaales möglichst hell hält, wird das Licht nach allen Richtungen hin

reflectirt, so dass man bei Betreten eines derartigen Raumes von einer Lichtfülle direct übergossen wird.

Das Princip der allseitigen Reflexion hat einen Nachtheil, das Auge wird durch die starken Lichteindrücke, welche von allen Seiten auf dasselbe eindringen in seinen lichtpercipirenden Theilen abgestumpft, so dass man die Einzelheiten im Operationsfelde bald nicht mehr mit der nöthigen Schärfe erkennen kann. Aus diesem Grunde sind schon seit längerer Zeit im Operationssaal der Jenenser Frauenklinik nicht mehr sämmtliche Wände weiss gehalten, sondern eine Wand dunkel — und zwar scheint sich hierzu am besten eine ponceaurothe Farbe zu eignen — um dem Auge einen Ruhepunkt zu geben, in welchen es sich von den starken Reizen des überall von den weissen Wänden reflectirten Lichtes erholen kann. Wir haben das Gefühl, als ob sich hierdurch die Contouren des Operationsfeldes besonders dann, wenn wir uns so stellen, dass wir die dunkle Wand vor uns haben, schärfer abheben. Die diffuse Beleuchtung als solche können wir nicht entbehren, weil jede ausschliesslich einseitige Beleuchtung die Operationsfläche spiegelnd macht.

Dem Princip der directen Beleuchtung in den Operationssälen ist bisher in der Weise Rechnung getragen, dass elektrische Glühlampen oder Intensiv-Nernstlampen unter einem beweglichen Reflector angebracht wurden, um das reflectirte Licht an die gewünschten Stellen zu werfen.

Wenden wir die gewöhnlichen Glühlampen an, so werden mit den Lichtstrahlen auch Wärmestrahlen von dem Reflector zurückgeworfen und der Operateur, welcher sich zwischen Lichtquelle und Operationsfeld befindet, ist damit der lästigen strahlenden Wärme ausgesetzt. Die Intensiv-Nernstlampen, welche von F. König im Operationssaale des Altonaer Krankenhause verwendet werden, haben den Vortheil, dass sie bei geringerer Wärmebildung als die Glühlampen ein intensiveres Licht geben.

So gross die reflectirte Lichtmenge, besonders bei Verwendung der Nernstlampen auch ist, so bestand doch der Wunsch nach einer noch wesentlich intensiveren directen Beleuchtung.

Die Anforderungen, welche an eine directe Beleuchtung im Operationssaal gestellt werden müssen, sind folgende:

1. Die Belichtung muss intensiver sein als die durch die bisher üblichen Reflectoren erzielte.

2. Mit stärkstem Lichteffect muss eine möglichst geringe Wärmestrahlung verbunden sein, um jede Belästigung des Operateurs hierdurch zu vermeiden.

Fig. 1.

Die Abbildung giebt den Operationssaal wieder, um zu zeigen, dass der Raum, welchen die Gleitschienen und die Spiegel einnehmen, ein sehr geringer ist. Der Beleuchtungsapparat ist in Folge der Einfachheit seiner Construction kein Staubfänger. Die Gleitschiene ist hoch angebracht. Bei Verwendung von mehr horizontal einfallenden Lichtstrahlen empfiehlt es sich, den Projectionsspiegel durch längere Verbindungsarme von den Gleitschienen mehr zu entfernen und damit dem Operationstisch bis auf etwa 1,5 Meter zu nähern.

3. In jedem Augenblick muss mit Leichtigkeit der Lichteffect je nach Bedürfniss verringert oder verstärkt werden können.

4. Der Lichtkegel muss schnell an die verschiedensten Stellen des Operationsfeldes gebracht werden können; wir müssen mehr horizontal einfallende Strahlen, wir müssen directe Bestrahlung von oben, je nach Bedürfniss schnell erhalten können.

Es hat der eine von uns (Dr. S.) einen Beleuchtungsapparat[1]) angefertigt, welcher diesen Anforderungen weitgehend nachkommt.

Die Beleuchtungsquelle besteht aus der bekannten Projectionslampe[2]) mit Bogenlicht, deren Lichtintensität von keiner Combination von Nernstlampen erreicht wird. Um die Luft des Operationssaales nicht durch die Gase der Projectionslampe zu verschlechtern, wird dieselbe passend ausserhalb des Operationssaales angebracht. Die Lichtstrahlen werden durch Linsen gesammelt und als ein Lichtbündel durch eine Oeffnung in der Wand des Operationssaales in diesen geworfen; dann gelangen sie

Fig. 2.

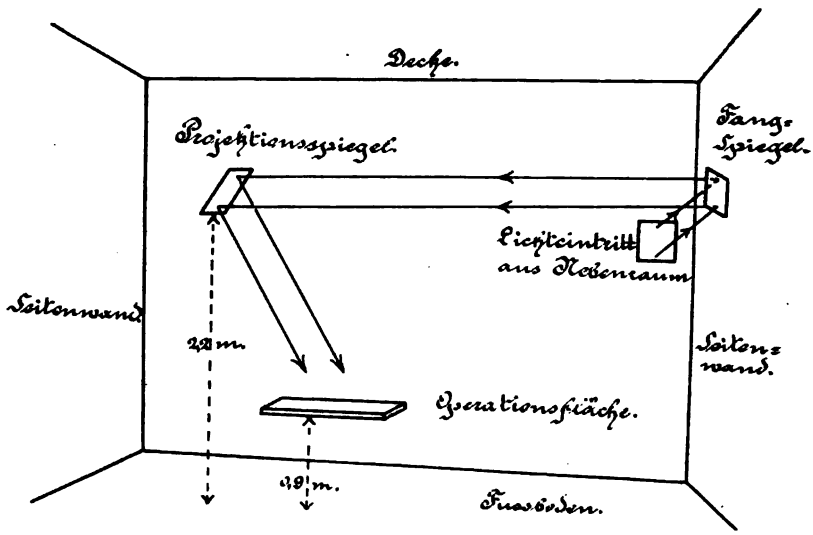

Die Zeichnung 2 zeigt die Vorrichtung der Durchleitung der Lichtstrahlen durch die Seitenwand des Operationszimmers und die Leitung der Lichtstrahlen entlang der Decke.

(siehe Fig. 2) auf einen Fangspiegel, welcher das gesammte Licht durch seine Stellung von 45 Grad gegen die Lichtstrahlen entlang der Decke des Operationssaales reflectirt. Entsprechend dem Ver-

[1]) Der Apparat wird von der optischen Werkstätte von Carl Zeiss in Jena geliefert. Derselben ist die Einrichtung des fahrbaren Projectionsspiegels durch Gebrauchsmuster geschützt.

[2]) Es kann auch ein Scheinwerfer verwendet werden. Es ist jedoch die handliche Combination einer Projectionslampe mit Linsensystem für unsere Zwecke vorzuziehen. Letztere ermöglicht insbesondere die Anwendung von nicht zu grossem Fang- und Projectionsspiegel.

lauf dieser Lichtstrahlen sind an der Decke des Operationssaales zwei eiserne Gleitschienen angebracht, an welchen auf Rollen leicht verschieblich ein Projectionsspiegel hängt, welcher entlang der Decke hin und her gefahren werden kann, und dessen Winkelstellung zu den Lichtstrahlen, wie auf Fig. 3 ersichtlich ist, durch einen einfachen Handgriff beliebig geändert werden kann. Wir können die Strahlen direct senkrecht auf das Operationsgebiet oder mehr schräg einfallen lassen nnd zwar bis zu + 60 Grad und

Fig. 3.

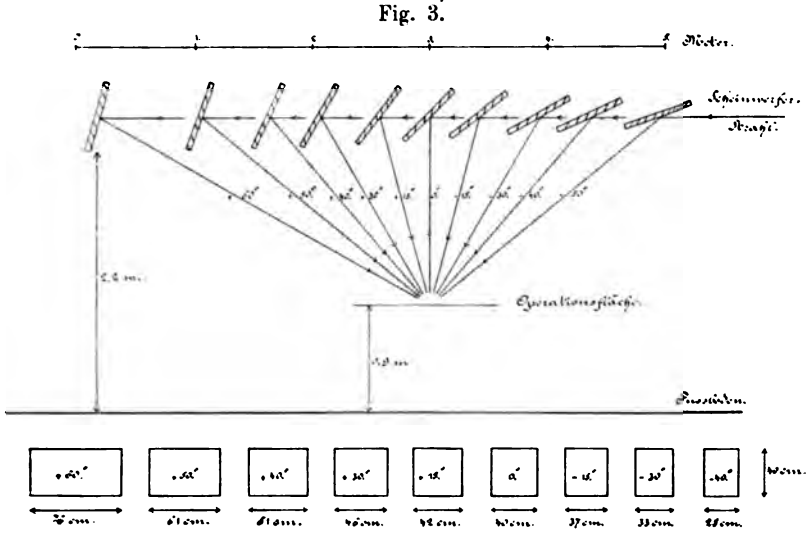

Die Zeichnung giebt den verschiedenen Einfall der Lichtstrahlen auf das Operationsplanum je nach Spiegelstellung wieder. Die Veränderlichkeit des Ablenkungswinkels wird durch drehbare Montirung des Spiegels erreicht. Will man das Licht nach allen Seiten werfen können, so wählt man ein Kugelgelenk oder ein cardanisches Gelenk. Soll das Licht nicht nur abgelenkt, sondern weiter gesammelt werden. so kann ein Hohlspiegel an die Stelle des in der Figur gezeichneten planen Projectionsspiegels benutzt werden. Auch mag man nach Art der Mikroskop-Beleuchtungsspiegel beide Spiegel zu einem plan-concaven Beleuchtungsspiegel vereinigen.

— 50 Grad nach der einen oder anderen Richtung von der Senkrechten.

Die Abtönung in der Lichtstärke geschieht durch eine grosse Irisblende, welche an der Stelle angebracht ist, wo die Lichtstrahlen durch die Wandöffnung in den Operationssaal eintreten.

Will man verschiedene Farbenabtönungen erzielen, wünscht man z. B. nicht rein weisses, sondern mehr graues Licht, so ist

an der Stelle, wo die Irisblende sich befindet, noch eine Grauscheibe angebracht, welche schnell vor die Lichtstrahlen geschoben werden kann.

Um eine Vorstellung von der Stärke der Lichtstrahlen zu bekommen, sei angeführt, dass dieselbe, verglichen mit der Stärke eines Lichtes, welches von 20 Glühlampen mittlerer Stärke, also etwa von 32 Kerzenstärke ausgeht, folgende ist: Es geben 20 Glühlampen zu je 32 Kerzen mit Reflector in etwa ein Meter Abstand vom Operationsplanum Licht von der Intensität von 1000 Kerzen; dagegen giebt die Projectionslampe mit Linsensystem und reflectirtem Licht durch Planspiegel eine Lichtstärke von ca. 20 000 Kerzen. Die Beleuchtung hat sich in den 5 Monaten ihrer Anwendung gut bewährt. Die Wärmebildung ist eine kaum fühlbare. Besonders werthvoll ist die verschiedene Abtönung der Lichtstärke. Die durch Planspiegel ohne Irisblende auf das Operationsfeld geworfenen Lichtstrahlen sind so intensiv, dass sie nicht sehr lange vom Auge vertragen werden. Wir wenden die ungeschwächten Strahlen nur dann an, wenn wir tief unten im Becken feinere Einzelheiten genau erkennen müssen, dagegen schwächen wir sofort das Licht entweder durch Vorklappen der Grauscheibe oder durch Verkleinerung der Irisblende ab, wenn man mit einem geringeren Belichtungseffect auskommen kann.

XVIII.

Ueber Spätrecidive des Carcinoms[1].

Von

Professor Dr. Jordan

in Heidelberg.

Die Feststellung von Spätrecidiven, denen in den letzten Jahren — namentlich auch auf die Aufforderung des Krebscomité's — mehr Beachtung geschenkt worden ist, ist nicht nur für die Frage der operativen Heilbarkeit der Carcinome, sondern auch für die ätiologische Auffassung der Erkrankung von grosser Bedeutung. Während die Chirurgen im Allgemeinen in den Statistiken dreijährige Recidivfreiheit mit Dauerheilung identificiren, sind die Gynäkologen beim Uteruscarcinom bereits auf 5 Jahre gestiegen und es wird, aller Wahrscheinlichkeit nach, der Termin in Zukunft noch mehr verlängert werden müssen. Wir werden vermuthlich erst nach 20 oder 30 Jahren an der Hand ausgedehnter, über Jahrzehnte sich erstreckender Krankenbeobachtungen im Stande sein, zu entscheiden, ob es überhaupt wirkliche Radicalheilungen bei Carcinomen giebt und in welcher Häufigkeit dieselben vorkommen. Die zur Zeit schon vorliegenden vereinzelten Beobachtungen von 10-, 11-, 12-, 14-, ja selbst 20jähriger Heilung nach Exstirpation von Carcinomen sind für die Frage der Dauerheilung nicht absolut beweisend, da, wie ich zeigen werde, auch nach 15 Jahren noch Recidive auftreten können.

Wie ich in meiner Arbeit[2]) „Die chirurgische Behandlung der Uterus-Carcinome" auseinandersetzte, hat man in der Carcinomlehre

[1]) Vorgetragen am 1. Sitzungstage des XXXIII. Congresses der Deutschen Gesellschaft für Chirurgie zu Berlin, 6. April 1904.

[2]) Zeitschr. f. Geburtshilfe u. Gynäkol. Bd. XLV. Heft 2. 1901.

ein Moment ausser Acht gelassen, das mir der Schlüssel für das Verständniss des späten Auftretens von Recidiven zu sein scheint, nämlich die Entwicklungszeit der Carcinome. Wir haben keine Ahnung davon, wie lange im Einzelfall die Neubildung von ihrem ersten Anfange im Gewebe bis zur Bildung eines klinisch nachweisbaren Tumors gebraucht hat. Nur soviel wissen wir, dass das Wachsthum sehr variirt, dass es sehr langsam und sehr rasch wachsende Carcinome, gutartige und bösartige Formen giebt. Da zur Zeit, in welcher die Carcinome zur Operation zu kommen pflegen, in der Regel schon ein Uebergreifen auf das lymphatische System stattgefunden hat, so bleiben auch nach scheinbar radicaler Entfernung des Primärtumors meist Krebskeime im Bindegewebe, Lymphgefässen oder Lymphdrüsen zurück. Diesen zurückgebliebenen Krebszellen wohnt natürlich die gleiche Proliferationsenergie inne, wie dem Haupttumor, von dem sie abstammen. Der Charakter der primären Neubildung wird demnach für die Schnelligkeit der Entwicklung eines Recidivtumors entscheidend sein. Handelt es sich ursprünglich um eine sehr langsam wachsende Geschwulstform, so wird das Auftreten des secundären Tumors nach der Exstirpation unter Umständen Jahre auf sich warten lassen. Neben der gleichsam hereditären Proliferationsenergie der Carcinomzellen wird auch die Menge der zurückgelassenen Keime für die Zeit der Entwicklung des Recidivtumors mitbestimmend sein: je radicaler wir den operativen Eingriff gestalten, je weniger Krebsparikel wir im Gewebe zurücklassen, desto längere Recidivfreiheit werden wir — gleiche Carcinomarten vorausgesetzt — erzielen. Endlich wird auch der Zustand der Gewebe, die die Krebskeime beherbergen, für die kürzere oder raschere Entwicklung derselben von Einfluss sein; in Narbengewebe eingeschlossene Zellen können unter Umständen jahrelang latent bleiben, weil die Ernährungsbedingungen ungünstige sind.

Bei dieser Auffassung der Beziehungen der secundären zur primären Geschwulst ist die Thatsache erklärlich, dass nach der Exstirpation vorgeschrittener, knapp an der Grenze des Krankhaften entfernter Carcinome nicht selten noch mehrjährige Heilung eintritt und nach der Entfernung kleiner streng localisirter, bezüglich Dauererfolg sehr aussichtsvoller Tumoren oft in kürzester Zeit Recidiv sich einstellt. Bestimmend für den Erfolg

unserer Eingriffe ist die Form des Carcinoms. Es scheint mir durchaus noch nicht sichergestellt, dass durch die modernen ultraradicalen Operationen eine wesentliche Besserung der Carcinomresultate gegenüber den schonenderen Eingriffen der 80er Jahre erreicht wird.

Im Folgenden seien zwei Fälle eingehender mitgetheilt, welche einwandsfreie Beobachtungen von Spätrecidiven resp. von ungewöhnlich chronischem Verlauf des Carcinoms darstellen.

1. Fall. Carcinoma linguae, Exstirpation 1885, Heilung. Locales Recidiv nach 19 Jahren; Operation, Heilung.

H. A. Z., 59jährig, aus Kaiserslautern, früher nie ernstlich krank, nie venerisch inficirt, seit 32 Jahren verheirathet, drei gesunde Kinder, trat im März 1904 wegen eines Zungengeschwürs in meine Privatklinik ein.

Die Anamnese ergab, dass Pat. im April 1885 in der hiesigen chirurgischen Universitätsklinik wegen eines Krebsgeschwürs die Zunge operirt worden war. Die damalige Krankengeschichte war nach der Statistik Steiner's im VI. Band von Bruns' Beiträgen folgende:

„Immer sehr empfindliche Mund- und Zungenschleimhaut; Pat. raucht; seit 2 Jahren durch scharfe Zahnkanten bisweilen Bläschen am rechten Seitenrand der Zunge. Vor 12 Wochen zehnpfennigstückgrosses Geschwür an dieser Stelle bemerkt. Behandlung mit Jodkali.

Status praesens am 7.4.85: Kräftiger, gut genährter Mann. Am rechten Seitenrand der Zunge ein fünfmarkstückgrosses Geschwür mit harten Rändern, 2 cm von der Spitze bis zu den umwallten Papillen reichend. Mundboden frei, keine Drüsen. 8. 4. Exstirpation des Tumors mit dem Thermokauter nach Praeventiv-Ligatur der Arteria lingualis. Verlauf glatt. 30. 4. Härte an der Unterbindungsnarbe, leicht blutende Wucherungen am Zungenboden vor dem Arcus palato-glossus. 4. 5. Entlassen: Die Härte und die Wucherung haben zugenommen; Drüse am Kieferwinkel. Die mikroskopische Untersuchung ergab flaches Epithelcarcinom. Tod an Recidiv."

Die Notiz „Tod an Recidiv" muss auf einer Verwechslung mit einem andern Fall beruht haben, denn Patient freut sich noch heute seines Daseins. Die Härte an der Narbe und die Drüsenschwellung, die bei der Entlassung erwähnt sind, waren zweifellos Folgen entzündlicher Complicationen, denn Pat. giebt an, dass bald nach seiner Entlassung aus der Klinik ein Aufbruch an der Narbe erfolgt sei und die Oeffnungen sich nach Ausstossung von Fetzen dann rasch geschlossen haben. „Die Wucherungen am Zungenboden" waren wohl gutartige Granulationen an der Zungenwundfläche. Die definitive Heilung war Anfangs Juni 1885 erfolgt und seitdem war Patient vollständig gesund bis Januar 1903. Von da ab entwickelte sich an der Stelle der Operationsnarbe der Zunge wieder ein kleines Geschwürchen, das sich ganz allmählich vergrösserte und erst seit Weihnachten 1903 etwas rascher wuchs, locale Beschwerden und ausstrahlende Schmerzen verursachend. Das

Allgemeinbefinden blieb ungestört, der Appetit gut, doch war Pat. in den letzten Monaten auf flüssige und breiige Nahrung angewiesen. Die Extraction von 4 Zähnen, deren Kanten als ursächliches Moment der Geschwürsbildung angesprochen wurden, hatten keinerlei Einfluss; ebenso hatte Jodkali, das Pat. seit Januar in der Menge von 8 Flaschen (10:200) nahm, keine bessernde Wirkung.

Status am 17. 3. 04: sehr kräftiger, gut genährter, gesund aussehender Mann, ohne Zeichen von Tuberculose noch Lues; innere Organe ohne Besonderheiten. Die Zunge ist in ihrer rechten Hälfte stark verkürzt, mit der Spitze nach rechts verzogen, in der Mitte des rechten Seitenrandes durch eine Narbe fixirt, sodass das Herausstrecken erschwert ist. Am rechten Seitenrand findet sich eine pflaumengrosse, pilzförmig den Rand überdeckende, ulcerirte, schmierig belegte, sehr derbe Geschwulst, welche sich durch einen wallartigen Rand von dem gesunden Zungengewebe absetzt und welche an der Zungenspitze die Mittellinie ein wenig überschreitet. Der Mundboden ist nicht infiltrirt, die linke Zungenhälfte intact. Die Schleimhaut des Mundes zeigt den ausgesprochenen Zustand der Leukoplakie. In der rechten Zungenbeingegend eine 5 cm lange, weissliche, alte, lineare Narbe. In der Submaxillargegend ist eine kleinhaselnussgrosse Drüse tastbar, sonst nirgends Drüsenschwellungen am Halse nachweisbar.

Diagnose: Carcinom der Zunge an der Stelle eines vor 19 Jahren exstirpirten Carcinoms.

Am 18. 3. wurde der Tumor vom Munde aus mittelst des Thermokauters im Gesunden exstirpirt und es wurden mehrere kleine submaxillare Lymphdrüsen entfernt. Die Submaxillarspeicheldrüse muss im Jahre 1885 exstirpirt worden sein, denn dieselbe fand sich nicht vor.

Glatter Verlauf. Heilung.

Die mikroskopische Untersuchung ergab ein typisches Epitheliom mit zahlreichen Verhornungen. Die Drüsen erwiesen sich als nicht erkrankt. (Pathol. Institut.)

Epikrise: Da die Oertlichkeit der Tumoren und ihr histologischer Charakter übereinstimmen, kann an der Zusammengehörigkeit beider kaum gezweifelt werden; es handelt sich um einen einwandsfreien Fall von localem Krebsrecidiv, 19 Jahre nach operativer Heilung eines Carcinoms. Die Frage, ob wirkliches Spätrecidiv oder Neubildung, sei hier nicht discutirt, zumal dieselbe in einem Fall, wie dem beschriebenen, keine practische Bedeutung hat. Die regionären Lymphdrüsen erwiesen sich sowohl 1885 als bei der jetzigen Operation als nicht inficirt: Diese Thatsache spricht für relative Gutartigkeit des vorliegenden Carcinoms. Das Carcinom hatte offenbar eine lange Entwicklungszeit, breitete sich nur sehr langsam im Gewebe aus,

hatte nach über einjährigem Bestehen als klinisches Geschwür noch keine Ausdehnung auf das lymphatische System genommen. Da die zweite Excision im Gesunden mittels des Glüheisens erfolgte, dürfen wir annehmen, dass Patient wieder eine Reihe von Jahren recidivfrei sein wird und es ist möglich, dass der Tod an Recidiv oder Metastasen erst 25 Jahre nach der ersten Operation oder noch später erfolgen wird und dass die Carcinomerkrankung sich demnach über Jahrzehnte erstrecken wird.

Unser Fall wäre bei einer Nachuntersuchung, z. B. vor 10 oder 12 Jahren längst als Beispiel einer Dauerheilung in die Statistik übergegangen. Er beweist, dass auch nach 19 Jahren noch locale Rückfälle vorkommen und dass wir daher mit der Bezeichnung „Dauerheilung" reservirt sein müssen.

Zweiter Fall. Carcinoma mammae, nach Radicaloperation im Jahre 1889 bereits über 15 Jahre — bei mehrfachen Recidiven — sich erstreckend; letzte Recidivoperation im Juli 1903.

Im Februar 1889 bemerkte die damals 46jährige Dame eine Geschwulst in der linken Mamma, die Anfangs nussgross, im Herbst 1889 bereits apfelgross war. Ende October 1889 wurde in der hiesigen chirurgischen Universitätsklinik[1]) die typische Amputatio mammae mit Entfernung der Pectoralisfascie und Ausräumung der Achselhöhle ausgeführt. Im Achselfett fanden sich 2—3 erbsengrosse, nicht carcinomatös aussehende Drüsen. Heilung innerhalb 14 Tagen. Die Heilung hielt 3 Jahre stand. Im December 1892 entwickelte sich unter ziehenden Schmerzen ein kastaniengrosser Knoten in der linken Achselhöhle, sowie ein Knoten an der Brustnarbe[2]).

Status Dezember 1892: Im unteren Drittel der Amputationsnarbe finden sich 2—3 erbsen- bis bohnengrosse subcutane Knötchen, die Narbe sonst verschieblich. In der linken Axilla ein fixirter Knoten.

Operation: Kreisförmige Excision der betreffenden Partie der Narbe unter Mitnahme der oberflächlichen Pectoralisschicht, nochmalige Ausräumung der Achselhöhle unter Ligirung der Art. thorac. longa, an der ein carcinomatöser Drüsenstrang entlang zieht. Exstirpation eines weiteren im Pectoralis major gelegenen Krebsknotens. Es handelte sich also um ein Recidiv in den axillaren Drüsen, im Muskel und in der Narbe.

Die Heilung hielt diesmal $3^1/_2$ Jahre an. Im Frühjahr 1896 Entwicklung

---

[1]) Siehe Mahler, Ueber die in der Heidelberger Klinik 1887—97 behandelten Fälle von Carcinoma mammae. Brun's Beitr. z. klin. Chirurgie. Bd. 26.

[2]) Der klinisch als Carcinom imponirende Primärtumor wurde im pathol. Institut als Fibroadenom diagnosticirt, während sich die Recidivtumoren als Carcinom erwiesen. Aller Wahrscheinlichkeit nach kam nicht der eigentliche Tumor, sondern die angrenzende Parthie der Brustdrüse zur Untersuchung.

eines haselnussgrossen, mit dem Knochen verwachsenen Knotens über der Narbe und zwar am Brustbein in der Höhe der 5. Rippe. Die Excision wurde unter oberflächlicher Abmeisselung des Knochens durchgeführt. Die Heilung hielt wieder 3 Jahre stand. 1899 musste ein locales Recidiv an der Aussenseite der Brustnarbe, 1901 ein weiteres Recidiv im Sternum operativ entfernt werden. Von Herbst 1902 ab entwickelte sich ein Knoten oberhalb der Clavicula, der sehr langsam sich vergrösserte und im Frühjahr 1903 wurde in der Unterschlüsselbeingrube ebenfalls ein Knötchen bemerkt. Beim Eintritt der Pat. in meine Privatklinik am 14. 7. 1903 war der Status folgender:

Mittelkräftige Frau, von gutem Ernährungszustand und gesundem Aussehen, abgesehen von ihrem localen Leiden ganz gesund. An der Stelle der fehlenden linken Brust ist eine ausgedehnte Narbenbildung sichtbar, die meisten Narben sind verschieblich, nur die sternale am Knochen adhärent, im Bereich der Narben nirgends Recidive nachweisbar; auch die Axilla ist frei. Dagegen findet sich in der Infraclaviculagrube ein klein-haselnussgrosser und oberhalb der Clavicula vor dem Cucullarisrand ein nussgrosser, in der Tiefe fixirter Carcinomknoten. Am Halse sonst nirgends Drüsen nachweisbar. Am linken Arm keine Schwellung, Function desselben intact.

Operation: Temporäre Durchtrennung der Clavicula nach verticaler Incision. Durchtrennung des M. subclavius und des Pectoralis major, Exstirpation des infraclavicularen Knotens, der in der Musculatur (Pect. major) lag. Der supraclaviculare Knoten wurde mit dem umgebenden Fettgewebe praeparando isolirt, wobei ein Theil des Omohyoideus mit entfernt, eine Reihe kleiner Gefässe, besonders Venen, ligirt wurden; auch vom Cucullarisrand wurde ein Stück resecirt; die grossen Gefässe und Nerven kamen nicht in Betracht. Die Clavicula wurde zum Schluss durch eine Silberdrahtnaht vereinigt. Der Verlauf war fieberlos und es erfolgte die Heilung per primam mit fester Consolidirung des Knochens.

Anatomischer Befund: In dem supraclavicularen Fettgewebsknoten steckte ein äusserst derber, kaum über kirschkerngrosser Carcinomknoten, weitere Knötchen nicht nachweisbar.

Die mikroskopische Untersuchung (Pathol. Institut) ergab in dem Knoten typisches cubocelluläres Drüsencarcinom und zwar in den Saftspalten und Lymphgefässen des Binde-Fettgewebes; in dem supraclavicularen Knoten auch in die Musculatur eindringend.

Befund am 18. 2. 1904: Vollständige Heilung; die Clavicula fest verwachsen; Narbe linear. Die Beweglichkeit des Armes sehr gut, fast normal. Aussehen und Allgemeinbefinden gut.

Epikrise. Im vorliegenden Falle haben wir es mit einem ungewöhnlich chronischen Verlauf eines Mamma-Carcinoms zu thun, das sich bereits über 15 Jahre hinzieht und wahrscheinlich noch über weitere Jahre sich erstrecken wird. Nach der radicalen Exstirpation des Primärtumors 1889 traten in Pausen von annähernd drei Jahren kleine

Localrecidive auf, die durch operative Eingriffe jeweils wieder beseitigt werden konnten und jetzt, 15 Jahre nach Beginn des Leidens, ist Patient noch geheilt und erfreut sich bestes Allgemeinbefindens.

Es handelt sich um eine milde Form des Carcinoms mit geringer Proliferationsenergie, sodass zurückgelassene Keime Jahre zur Entwicklung eines Knotens brauchten. Bei dieser Natur des Tumors zögerte ich denn auch nicht, die clavicularen Knoten, deren Auftreten im allgemeinen die Prognose operativer Eingriffe sehr ungünstig erscheinen lässt, zu entfernen.

Wenn die bisherigen Statistiken über Endresultate nach Operation von Carcinomen einer Revision unterzogen werden, im Hinblick auf das Vorkommen von Spätrecidiven, so wird sich sicher zeigen, dass eine Reihe von sog. Dauerheilungen nur länger dauernde Heilungen gewesen sind. Die meisten Recidive kommen im ersten oder zweiten Jahr nach der Exstirpation zur Beobachtung. Deshalb hat man auch als Zeitgrenze für den Begriff der Dauerheilung das dritte — oder wie es die Gynäkologen neuerdings vorschlugen — das fünfte Jahr festgesetzt. Ein Blick auf die Statistiken ergiebt indessen, dass die Zahl der bisher bekannten Heilungen von mehr als 5jähriger Dauer eine verhältnissmässig kleine ist, und es erscheint mir sehr wahrscheinlich, dass, wenn wir erst über grössere Zusammenstellungen von Spätrecidiven verfügen, die Berechnung eine auffallende Uebereinstimmung im Procentsatz der sog. dauernd geheilten Fälle und der Fälle von Spätrecidiven ergeben wird, oder anders ausgedrückt: das Gros der Carcinome hat eine rasche Entwicklungszeit und die Recidive erfolgen daher schnell, im ersten bis zweiten Jahr; ein kleiner Procentsatz hat ein langsames Wachsthum, die Recidive treten dementsprechend erst längere Zeit nach der Operation, nach 4, 6, 8, 12 selbst 20 Jahren auf.

XIX.

(Aus der chirurgischen Abtheilung des k. k. Kaiser Franz Josef-Spitals in Wien [Vorstand: Primararzt Docent Dr. G. Lotheissen]).

Ueber Wundbehandlung mit Euguform.

Von

Dr. Josef Vanicky,

Secundärarzt der Abtheilung.

Während das Jodoform hauptsächlich bei der chirurgischen Tuberculose in Verwendung stand, hat man schon seit längerer Zeit das Kreosot, resp. dessen Bestandtheil Guajacol und Präparate desselben gegen die interne Tuberculose (Lungen und Darm) gebraucht. Es lag daher nahe, solche Präparate auch der chirurgischen Tuberculose zugänglich zu machen. Das Guajacol, das bei Cystitis (Guyon) bisweilen gut wirkt, ist in der Anwendung unangenehm, es haftet sehr fest, riecht penetrant und wirkt in stärkerer Concentration ätzend. Gegenüber dem Jodoform hat es also keine Vortheile. Dass sich das Jodoform bei der Tuberculose und überhaupt in der Wundbehandlung vollständig ersetzen lasse, ist nicht wahrscheinlich. Das Airol und selbst das Vioform, für das Tavel so warm eingetreten ist, haben sich nicht in allen Situationen ihm ebenbürtig gezeigt, wenn sie auch oft, namentlich bei Empfindlichen einen guten Ersatz bieten.

Als daher die chemische Fabrik Güstrow (Dr. Hillringhaus und Dr. Heilmann) uns Proben von Euguform zusandte, machte Herr Primarius Lotheissen mit diesem Mittel einige Versuche, die so günstig ausfielen, dass er mich beauftragte, über die an seiner Abtheilung gewonnenen Erfahrungen zu berichten.

Das Euguform[1]) wurde zuerst von Dr. L. Spiegel hergestellt und wird jetzt in der chemischen Fabrik Güstrow fabriksmässig producirt und in den Handel gebracht. Zu seiner Darstellung werden Guajacol und Formaldehyd (Formalin) benützt. Guajacol, der wirksame Bestandtheil des Holztheerkreosots, ist ein Monomethyläther des Brenzcatechins. Durch Condensationsmittel (das Fabrikverfahren ist gesetzlich geschützt) werden Guajacol und Formaldehyd zu einem einheitlichen Körper, dem Methylen-Diguajacol, vereinigt.

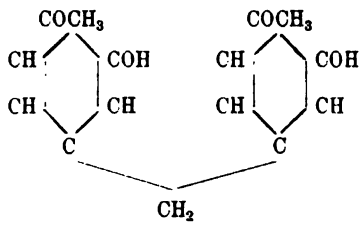

Unter Wasserabspaltung werden zwei Benzolkerne des Guajacols durch die Methylengruppe gebunden. Diese Art der Zusammensetzung erscheint wichtig wegen der später zu besprechenden Erscheinungen im menschlichen Körper. Das Methylenguajacol wird in kochendem Eisessig gelöst, die Lösung dann in kaltes Wasser gegossen. Dabei wird es theilweise acetylirt. An welcher Stelle das Acetyl steht, ist nicht bekannt. Der durchschnittliche Gehalt des Euguform entspricht 6 bis 7 pCt. Acetyl. Das Euguform ist ein sehr feines, leichtes, hellgelb-braunes Pulver, das im Geruch ganz leicht an Guajacol erinnert. In Wasser, verdünnten Säuren und kohlensauren Alkalien ist es unlöslich; leicht löslich in Aceton, schwerer in Alkohol. In Aetzalkalilösungen ist es mit rothbrauner Farbe leicht löslich. Die alkoholische Lösung färbt sich mit wenig Eisenchlorid intensiv blaugrün; die Färbung geht allmählich in grün und dann in gelb über.

Die Wirkung des Euguform beruht auf seiner Zerlegung in seine Bestandtheile, die dann allmählich resorbirt werden. Die Verbindung dürfte ja keine allzu feste sein, da zwei Benzolkerne durch die Methylengruppe gebunden sind. Vermuthlich wird unter dem Einfluss der Körpersäfte Wasser aufgenommen, so dass

[1]) Guajacol, Formaldehyd in guter Verbindung = (eu), daher eu-guform.

Formaldehyd (H — COH) wieder frei wird. Dass dies in der That geschieht, geht daraus hervor, dass man Formalin im Harn nachweisen kann. Wir haben in 3 Fällen in die Höhle eines entleerten kalten Abscesses 10 procentige Euguformglycerinemulsion injicirt und danach genaue Harnanalysen anstellen lassen. Schon nach 24 Stunden ist im Harn Formalin in kleinsten, quantitativ nicht mehr nachweisbaren Mengen zu finden. Diese Ausscheidung steigert sich aber nicht, sie ist nachweisbar noch am 2. und 3. Tag, schwindet aber schon am 4. Tag. Man könnte glauben, dass die Ausscheidung des Formalins durch die Niere für diese nicht gleichgiltig ist. Aber wir haben im Harn, der durch mehrere Tage hindurch untersucht wurde, weder Albumen noch Formelemente (Cylinder, Nierenepithelien) gefunden. Es findet also keine Nierenreizung statt, wenigstens bei den Mengen der 10 procentigen Emulsion (50 ccm), die injicirt wurde[1]).

In Ergänzung hierzu ergaben Thierversuche, dass nach Verfütterung im Harn Guajacol erscheint. Die chemische Fabrik Güstrow stellte uns in zuvorkommender Weise einen Bericht über diese bisher noch nicht veröffentlichten Versuche zur Verfügung. Dr. Th. A. Maass, Vol.-Assistent am pharmacologischen Institut der Universität Berlin, theilt darin die Resultate seiner Untersuchungen „über die Zersetzung des Euguform im Thierkörper" mit, die wir mit seiner freundlichen Erlaubniss hier veröffentlichen.

„1. Nach Verfütterung von Euguform traten im Harn der Versuchsthiere (Hündinnen) höhere Phenole auf.

2. Der Nachweis dieser Phenole gelang mit Sicherheit nur dann, wenn das Euguform in grösserer Menge (4 resp. 5 g innerhalb 2 resp. 5 Tagen) verfüttert wurde. Bei einmaliger Eingabe von 1 g konnte der Beweis des Abbaus im Organismus nicht mit Sicherheit erbracht werden, da hierbei die Reaction in einigen Fällen nicht charakteristisch genug auftrat, in anderen völlig ausblieb.

3. Der gewöhnliche Weg des Nachweises des Brenzcatechins nach Baumann, sowie die üblichen Proben auf Guajacol führten, wohl infolge der Complicirtheit der Manipulationen und infolge

---

[1]) Neuerlich verwenden wir nur noch 5 procentige Euguformölemulsion; danach ist Formalin im Harn gar nicht nachzuweisen.

der ausscheidenden sehr geringen Menge der nachzuweisenden Körper zu keinem Ziel.

Der Nachweis konnte daher nur durch die Adrian'sche Reaction des Brenzcatechins und Guajacols mit Kaliumnitrit (Gelbbraunfärbung), welche, wie wir uns wiederholt überzeugten, normaler Harn nicht gab, erbracht werden. Eine Unterscheidung der beiden Phenole war nicht möglich.

4. Bei dem ersten Versuchsthier wurde bei der ersten Verabreichung des Euguform eine Störung des Allgemeinbefindens: Verminderung der Fresslust, Abnahme der Diurese und Albuminurie beobachtet. In den späteren Versuchen wurden jedoch weder bei diesem, noch dem zweiten Hunde derartige Störungen gesehen."

Ueber die Wirkung des Euguforms bei Hauterkrankungen haben vor 3 Jahren und später Ciesielski[1]), Luxenhofer[2]) und Max Joseph[3]) berichtet.

Sie sahen bei Lupus vulgaris, Ulcera mollia, chronischem Eczem gute, bei Ulcus durum weniger gute Erfolge. Die besonders ausgeprägte Eigenschaft des Euguforms den Juckreiz zu mildern, bewirkte, dass es auch bei Pruritus genitalis durch Einstreuen des Pulvers in den Präputialsack, ferner als Euguformum solubile (d. i. eine 50 procentige Lösung des Euguform in Aceton) aufgepinselt bei Prurigo, Lichen simplex chronicus, Pruritus ani vorzügliche Wirkung äusserte. Maass[4]) hat in H. Neumann's Kinderpoliklinik es ausgeprobt und empfiehlt es „für solche Wunden kleiner Kinder, die stark nässen und die umgebende Haut zu Eczemen reizen".

Seiner Constitution nach schien das Mittel in erster Linie geeignet bei tuberculösen Erkrankungen Anwendung zu finden; wir haben es darum auch bei den verschiedensten Formen von Caries, bei congestiven Abscessen, tuberculösen Fisteln versucht, und in vielen Fällen gute Resultate gesehen. Der Gehalt an Formalin musste darauf hinweisen, dass eine Beschränkung der Secretion, eine leichte Aetzung von Wundflächen, dadurch aber Reinigung und Anregung zu reinen Granulationen zu erwarten

---

[1]) Klinische Untersuchungen über Euguform. Dermatolog. Centralblatt. IV. Jahrg. No. 6.

[2]) Erfahrungen über Euguform. „Die ärztliche Praxis". 1903. No. 11.

[3]) Ueber Euguformum solubile: Deutsche med. Wochenschrift. 1904. No. 4.

[4]) Ueber Euguform, Deutsche med. Wochenschrift 1901. No. 20. Therap. Neuigkeiten.

wäre. Wir konnten in der That die antiseptische, Wundheilung befördernde und zugleich schmerzstillende Wirkung des Euguforms constatiren, die schon den obenerwähnten Dermatologen aufgefallen war. Daher zeigte sich uns das Euguform als ein geeignetes Mittel zur Behandlung von Unterschenkelgeschwüren, ausgedehnten Verbrennungen und Erfrierungen. Seine Fähigkeit, die Secretion stark zu mindern und zugleich energisch desodorirend zu wirken, ist bei der Behandlung jauchender Abscesse bei zerfallenden, inoperablen Tumoren von grossem Werth.

Die von unserer Abtheilung behandelten Fälle umfassen daher: Unterschenkelgeschwüre, Verbrennungen, Erfrierungen, Carbunkel (speciell bei Diabetischen), jauchende Wunden (Urininfiltrationen, inoperable Uteruscarcinome) und stinkende Bauchabscesse (nach Parametritis, Epityphlitis etc.), endlich tuberculöse Geschwüre, Fisteln und Congestionsabscesse.

Was die Form der Anwendung betrifft, so gebrauchten wir das Euguform einerseits als Pulver, ferner als 5 oder 10procentige Salbe (mit Vaselin), als 5 bis 10procentige Emulsion mit Oel oder Glycerin, deren Gebrauch aber nicht gleichwerthig ist, und endlich als Euguformgaze. Diese wird zwar fabriksmässig dargestellt[1]), doch haben wir sie uns stets selbst bereitet. Prim. Lotheissen hat dafür folgendes Recept angegeben: 25 g Euguform werden mit ebenso viel Glycerin, das man tropfenweise zusetzt, in der sterilisirten Reibschale verrieben; dann erst werden unter stetem Rühren 200 g 95procentigen Alkohols zugesetzt, bis eine braune Lösung entstanden ist. Nun werden nach und nach 5 Meter steriler Gaze getränkt, sodann fest ausgedrückt und getrocknet.

Die Zahl der mit Euguform stationär behandelten Patienten beträgt mehr als 100, wir wollen hier aber nur einige Krankengeschichten als Beispiele anführen.

I. Unterschenkelgeschwüre.

1. 46jährige Frau. Aufnahme 21. 11. 03. Am rechten Unterschenkel, am unteren Drittel der Tibia findet sich ein 5 cm breites, 8 cm langes, mit missfarbigem, speckigem Grund versehenes, übelriechendes Ulcus. Am linken

[1]) Verbandstofffabrik Paul Hartmann, Heidenheim a. Brenz.

Unterschenkel ein fünfkronenstückgrosses Ulcus von demselben Charakter. — Therapie: Einstäuben mit Euguformpulver, darüber trockener Verband. Pat. geht dabei herum. — Der üble Geruch ist schon nach 24 Stunden vollständig verschwunden, der Grund trocken, die nekrotischen Gewebspartien haben sich abgestossen. Da jedoch am 25. 11. die Granulationen glasig aussehen und stark hervorragen, wird mit dem Lapis touchirt und jeden 2. Tag Euguformsalbe aufgelegt. Die Ueberhäutung vom Rand und einzelnen Inseln geht rasch vor sich, ehe sie jedoch ganz vollzogen ist, verlangt die Patientin die Entlassung und wird ambulatorisch weiter behandelt. Das Geschwür war einige Zeit später verheilt.

2. 60jährige Frau. Aufnahme 3. 12. 03. Ulcus am rechten Unterschenkel, 5kronenstückgross, mit übelriechenden, nekrotischen Gewebspartien bedeckt. Die Patientin wurde schon einige Zeit ambulatorisch behandelt, doch zeigte sich keine Tendenz zur Heilung. — Therapie: Einstäuben mit Euguformpulver; Pat. geht herum. Tags darauf ist schon die Secretion gering. Die nekrotischen Partien haben sich abgestossen; es besteht kein Fötor mehr. Da auch hier nach Pulverapplication die Granulationen glasig werden, wird zu Eugoformsalbe, hie und da auch zum Lapisstift gegriffen.

Am 20. 12. ist das Geschwür um mehr als die Hälfte verkleinert. Die Patientin ist mit ihrem Zustande so zufrieden, dass sie auf weitere Behandlung verzichtet und nach Hause geht.

3. 50 J. alter Mann; Aufnahme 30. 12. 03. An der Aussenseite des rechten Unterschenkels zwei fünfkronenstückgrosse, schmierig belegte und übelriechenden Eiter secernirende Ulcera. Die Ränder callös. Durch fast zwei Monate wurde der Kranke bei steter Bettruhe mit Borvaseline verbunden, jeden zweiten Tag wurde der Heissluftapparat angewendet. Die Geschwüre wurden etwas kleiner, schlossen sich aber nicht, sie blieben auch eiternd und missfarbig.

Am 26. 2. 04 wurde Euguformsalbe gegeben. Der Patient ging herum, jeden 2. Tag Verbandwechsel. Schon nach 2 Tagen waren die Ulcera gereinigt. Am 16. 3. verliess der Pat. völlig geheilt die Anstalt.

4. 74jähriger Mann. Aufnahme 7. 4. 04. Er besitzt ein seit 18 Jahren bestehendes Geschwür am linken Unterschenkel an der Vorderseite des unteren Drittels (7 : 5 cm). Der Kranke war bereits vor einem Jahre in Behandlung, die verschiedensten Methoden hatten trotz Bettruhe nur zu Wege gebracht, das damals handflächengrosse Geschwür auf die jetzige Grösse zu bringen. Darum wurde jetzt Euguformsalbe angewandt, der Patient ging herum. Verbandwechsel jeden zweiten Tag. Bis Ende Mai ist die Wundfläche zwar völlig rein geworden, aber immer noch 4 : 3 cm gross. Die Ueberhäutung machte aber seit einiger Zeit keine Fortschritte mehr. Das Ulcus liegt gerade auf der Tibiakante. Leider versagt der Patient seine Einwilligung zu einem energischen Eingriff.

Wir sehen hier also, dass die Euguformbehandlung manchmal sehr guten Erfolg hat. Mit dem Aufblasen des Pulvers muss

man jedoch vorsichtig sein, bei täglicher Anwendung werden die Granulationen leicht glasig, die Heilungstendenz schwindet. Wir haben daher das Pulver nur jeden zweiten oder dritten Tag gebraucht, zumal bei reichlicher Secretion. Ist diese geschwunden, so ist die 10 procentige Salbe besser. Ein grosser Vortheil besteht unserer Ansicht nach darin, dass die Kranken bei dieser Therapie herumgehen können, nicht ans Bett gefesselt sind. Das Verfahren haben wir daher auch wiederholt bei ambulatorischen Patienten unserer Poliklinik angewendet. Reinigungsbäder unterstützen die Heilung auch hierbei ganz wesentlich.

Besonders hervorzuheben wäre Fall 3. Der Kranke wurde 2 Monate lang bei Bettruhe mit Heissluftapplication, abwechselnd mit Borsalbe behandelt ohne Erfolg. Dann wurde durch nicht ganz 3 Wochen, während welcher der Patient herumging, Euguformsalbe gegeben und die völlige Heilung erfolgte.

Dass natürlich auch diese Methode versagen kann, wenn das Ulcus sehr veraltet ist und seine Lage (auf der Tibiakante) sehr ungünstig ist, zeigt Fall 4, bei dem uns aber das Jahr zuvor die übrigen Verfahren im Stich gelassen hatten.

II. Verbrennungen, Erfrierungen, Carbunkel.

5. 67jähriger Mann. Aufnahme 25. 3. 1904. Seine Kleider hatten 14 Tage zuvor Feuer gefangen. An der linken Rückenseite bestand nun eine 30 cm lange, 25 cm breite Wundfläche, die zum Theil noch mit nekrotischen Hautresten bedeckt ist. Nach Abtragung derselben zeigen sich grobe Granulationen. Auch an der Innenseite des linken Oberarmes ein ca. handtellergrosses Brandgeschwür mit bereits gereinigtem Grunde. Therapie: Euguformsalbe jeden 2. Tag.

Schon nach 2 Tagen zeigt sich an den Rändern der grossen Wunde ein breiter Epidermissaum, der an einzelnen Stellen zungenförmig in das Meer der Granulationen vorspringt. Die übrig gebliebenen nekrotischen Gewebspartien sind abgestossen. Schon nach 10 Tagen war die Wundfläche auf 27 : 17 cm verkleinert, bald danach auf die Hälfte ihrer ursprünglichen Grösse.

Leider entzog sich der etwas senile Patient der weiteren Behandlung.

6. 45jähriger Mann. Aufnahme 5. 4. 1904. Beim Schüren eines Ringofens war die Flamme herausgeschossen, hatte seine Hose entzündet und ihm so den rechten Unterschenkel verbrannt. 8 Tage später kam er ins Spital. Die Haut weiss, nekrotisch, entsprechend der ganzen Vorderfläche des Unterschenkels, an den Rändern leicht abgehoben, hier granulirender Saum, Eiterung; es besteht Temperatursteigerung.

Es wird mit Euguform getränkte Gaze aufgelegt. Täglich, später jeden

2. Tag Verbandwechsel. Die nekrotischen Partien werden völlig mumificirt, die Temperatur ist stets normal. Die Reinigung der Wunde ist nach 14 Tagen vollendet, die Ueberhäutung vom Rand schreitet vor. Der Knochen liegt auf 15 cm Länge bloss, man muss daher zur Transplantation greifen.

7. 14jähriger Knabe. Aufnahme 21. 3. 1904. Es besteht eine Erfrierung 2. und 3. Grades an beiden Händen und Füssen. An beiden Füssen finden sich erbsen- bis bohnengrosse, mit hellem Serum gefüllte Blasen. An beiden Händen sind kirschkern- und handtellergrosse Geschwürsflächen, sowohl am Dorsum, als auch an der Vola manus sichtbar.

Die Geschwüre an den Händen haben sich bei Anwendung von Euguformsalbe bald gereinigt. Schon am 2. 4. ist die Ueberhäutung vollständig; der Kranke wird entlassen.

8. 38jährige Frau. Aufnahme 4. 1. 1904. Auf dem Rücken über der rechten Scapula findet sich ein ca. handflächengrosser Carbunkel. Kreuzförmige Spaltung, Excochleation, Jodoformgazetamponade.

Da die Eiterung sehr stark ist, am Grunde der Höhle zahlreiche nekrotische Gewebspartien sichtbar sind, wird bald darauf zu Euguformgaze, manchmal combinirt mit Pulvereinblasungen gegriffen. Danach wird rasch die Eiterung geringer. Die nekrotischen Partien stossen sich ab. Schon nach wenigen Tagen war die Wunde vollkommen trocken, die Patientin wurde entlassen, ambulatorisch weiter behandelt und die Heilung erfolgte bald.

9. 81 jähriger Mann. Aufnahme 31. 3. 1904. Carbunculus regionis supraspinatae; kreuzförmige Spaltung, Excochleation, Tamponade mit Jodoformgaze. Trotz täglichen Verbandwechsels mit Jodoformgaze ist die Secretion sehr stark. Es wird daher jeden zweiten Tag Enguformpulver eingestäubt. Danach reinigt sich die Wunde rasch und zeigt trockene Granulationen. Die Secretion versiegt. Die Ueberhäutung geht rasch vor sich. Am 9. 4. wird der Kranke entlassen.

Wir sehen bei diesen Fällen, dass das Euguform antiseptische Kraft entfaltet und durch seine austrocknende Wirkung besonders die aseptische Abstossung der Schorfe begünstigt. Das gilt besonders für die Verbrennungen 3. Grades, bei denen durch Anwendung von Enguformpulver oder Euguformgaze Mumification erzielt wird. Wir sahen dabei niemals Temperatursteigerungen. Für die Verbrennungen und Erfrierungen 2. Grades eignet sich das Euguform mehr in Salbenform; hier zeigte sich zugleich eine schmerzlindernde Wirkung.

Die beiden letzten Beispiele zeigen speciell, wie stark Euguform die Sekretion zu beschränken vermag. Jodoform hatte in beiden Fällen nur ganz geringe Wirkung gethan.

Auch die Granulationsbildung wird in all diesen Fällen durch Euguform angeregt. Die Granulationen sind sehr kräftig, dick,

oft sogar zu üppig, so dass man mit der Anwendung von Euguformsalbe öfters Touchirungen mit dem Lapisstifte combiniren muss.

Bestanden in der Umgebung der Ulcerationen schon Eczeme, so sahen wir (entgegen den Beobachtungen Anderer) keine Beeinflussung derselben durch das Euguform. Wir mussten stets das Ulcus mit Euguformsalbe, die Umgebung mit Zinksalbe oder Naphtalansalbe bedecken, um Heilung zu erzielen.

III. Jauchende Wunden und Abscesse.

10. 42jähriger Mann. Aufnahme 17. 10. 1903. Ausgedehnte Urininfiltration am Scrotum und Perineum. Breite Spaltung. Das Gewebe des Perineum und des Scrotum, sowie das Gewebe zu beiden Seiten der Analfalte sammt der Musculatur ist nekrotisch, übelriechend. Jodoformgazetamponade. 2 Drainröhrchen werden durch Gegenöffnungen herausgeleitet. 19. 10. Der Grund der Wunde mit sehr übelriechenden gangränösen Gewebspartien bedeckt. Patient muss wegen des penetranten Gestankes in ein Isolirzimmer gelegt werden. Zugleich erhält er nun zweimal täglich ein Sitzbad, danach Einstäuben mit Euguformpulver. Statt der Drainröhrchen werden Euguformgazestreifen eingelegt. Schon 2 Tage später ist der üble Geruch vollständig verschwunden. Die nekrotischen Partien stossen sich bald ab. Der weitere Verlauf war normal.

11. 44jährige Frau. Aufnahme 15. 1. 1904. Inoperables Uteruscarcinom mit jauchendem sehr übel riechendem Ausfluss aus der Vagina. Nach Excochleation und leichter Verschorfung mit dem Paquelin wird Euguformpulver eingeblasen. Der üble Geruch ist schon nach 2 Tagen verschwunden. Die Kranke fühlt sich erleichtert und kann bald danach entlassen werden.

12. 28jährige Frau. Aufnahme 22. 8. 1903. Es findet sich ein sehr ausgedehnter parametritischer Abscess rechts. Er wird breit eröffnet und circa $1^1/_2$ Liter Eiter entleert. Trotz täglichen Verbandwechsels ist die Secretion stark und übelriechend, es wurde mit Borlösung ausgespült, danach Jodoformemulsion eingegossen, um so den Eiter herauszudrängen.

Da auch dies nach 2 Monate langer Behandlung nicht den gewünschten Erfolg hatte, wird nun (20. 10.) Euguformglycerin eingegossen. Nach zwei Tagen ist die Secretion noch reichlich, doch ist der üble Geruch verschwunden, das Secret riecht leicht nach Guajacol. Am 14. 11. kann endlich die Patientin entlassen werden.

13. 34jährige Frau. Aufnahme 23. 11. 1903. Parametritischer ausgedehnter Abscess. Breite Spaltung und Drainage der Höhle. 24. 11. Mundsecretion sehr stark und übelriechend. Ausspülen der Höhle und Eingiessen von Euguformemulsion. Drei Tage später ist der üble Geruch verschwunden; die Secretion nimmt rasch ab. Am 8. 12. kann die Patientin entlassen werden.

Diese Fälle illustriren vor Allem die stark desodorirende Kraft des Euguform. Der üble Geruch, der sich durch Jodoform nicht vertreiben liess, schwand rasch nach Euguformapplication.

Fall 12 zeigt die Wirkung besonders deutlich. Zwei Monate lang hatte die Jodoformtherapie nicht zur Verheilung geführt, die Euguformanwendung brachte das in 25 Tagen zu Wege. Wir haben sehr häufig in Abscesse, aus denen der Eiter nicht leicht abfliessen konnte, Euguformglycerin eingegossen. Das Glycerin senkt sich zu Boden, der leichtere Eiter steigt herauf und fliesst ab. Das Euguform wirkt zugleich desinficirend, und wir sahen danach die Heilung viel rascher erfolgen.

Uteruscarcinome sind oft so weit ausgebreitet, dass die Exstirpation nicht mehr ausführbar ist, doch bestehen noch keine Erscheinungen von Seiten der Blase oder des Mastdarms. Die Hauptbeschwerde dieser unglücklichen Frauen ist der stinkende, reichliche Ausfluss.

In solchen Fällen hat Einstäuben mit Euguformpulver allein oder combinirt mit Excochleation gute Dienste geleistet. Bestand starke Blutung nach der Excochleation, so haben wir vor der Euguformapplication entweder noch einen Adrenalintampon angepresst oder mit dem Paquelin verschorft.

IV. Tuberculöse Processe.

14. 22jähriger Mann. Aufnahme: 28. 2. 04. Es bestehen mehrere tuberculöse Geschwüre an der vorderen Halsseite, dem Jugulum und der linken Schultergegend. Starke Secretion.

1. 3. Spaltung der Fistelgänge, Auskratzen der schwammigen Granulationen, Auslegen mit Euguformgaze.

13. 3. Secretion etwas geringer. Die Wunde mit gesunden Granulationen bedeckt. Euguformsalbe. Verbandwechsel jeden Tag.

15. 3. Auffallend geringe Secretion. Verbandwechsel jeden 2. Tag.

22. 3. Die flächenhafte Wunde hat sich bis zur Hälfte überhäutet.

27. 3. Die Wunde ist vollständig überhäutet.

15. 33jähriger Mann. Aufnahme: 29. 2. 04. Caries des Kreuzbeines mit mehreren Fistelgängen, die sehr stark dünnen Eiter secerniren; die Fisteln wurden bereits anderwärts wiederholt ausgekratzt. Längsincision in der Kreuzbeingegend. Das Os coccygeum ist sequestrirt.

Entfernung des Sequesters und Excochleation. Austamponiren mit Jodoformgaze. Täglich Verbandwechsel. Die Secretion ist sehr stark; durch Eingiessen von Euguformglycerinemulsion wurde sie stark vermindert. Zwei Fisteln heilen aus, eine nicht. In der Tiefe rauher Knochen.

Nochmalige Operation. Entfernung eines weiteren Sequesters; nun wird Euguformgaze gegeben. Es bestand noch ein periproctaler Abscess, der gegen die Glutaei durchgebrochen war. Die Wunde verkleinert sich sehr rasch, der Patient kann bald nach Haus entlassen werden.

16. 42jährige Frau. Aufnahme: 21. 4. 04. Kalter Abscess im Bereiche des linken Hüftgelenkes. 22. 4. Punction, Entleerung von $^3/_4$ l dicken Eiters. Einspritzen von 2 ccm 5proc. Euguformolivenölemulsion.

25. 4. Temperatur normal, subjectives Wohlbefinden. Die Punctionsstelle nicht entzündet. Der Abscess nicht druckschmerzhaft, nicht vergrössert.

30. 4. Der Abscess etwas kleiner, nicht druckschmerzhaft. Keine entzündlichen Erscheinungen. Patientin wird entlassen. Die Abscesshöhle ist nicht aufgebrochen und die Flüssigkeit hat sich langsam resorbirt nach einigen Wochen.

17. 27jähriger Mann. Aufnahme: 28. 3. 04. Er hatte vor 3 Jahren eine Pleuritis. Jetzt bemerkt er seit etwa 3 Monaten das Auftreten eines Tumors in der rechten Bauchgegend, der fast wie ein grosser Hydronephrosensack aussieht, aber bis unter das Poupart'sche Band hin reicht. Abscessus congestus, Spitzeninfiltration der Lunge.

30. 3. Incision des Abscesses mit einem Schnitt, parallel dem Pouparti-schen Bande, dicht über diesem. Es entleeren sich mehr als 2 l dicken, sehr übelriechenden Eiters. Die Höhle reicht bis zur Höhe der Zwerchfellkuppe hinauf, rauher Knochen nirgends zu tasten. Tamponade mit Euguformgazeschleiern. Jeden vierten Tag muss der Verband gewechslt werden.

14. 4. Es werden nun 2 Drainrohre eingelegt une täglich nach Ausspülung der Höhle mit Borlösung Euguformglycerinemulsion eingegossen.

Langsam nimmt die Secretion ab. Da die Drains über die Vasa iliaca gehen, werden sie, um Decubitus zu vermeiden, noch mit Euguformgaze umwickelt. Die Wundhöhle verkleinert sich zusehends und ist Anfangs Juni so klein, dass nur noch ein kleines Drain eingelegt werden kann. Das Allgemeinbefinden hat sich wesentlich gebessert.

Bei tuberculösen Geschwüren sehen wir, dass sie sich rasch reinigen und oft auch ohne Excochleation ausheilen. Sicherer ist das combinirte Verfahren.

Bei einem Patienten, der wegen Fungus am Fuss operirt worden war, bestanden zugleich tuberculöse Geschwüre im Larynx, völlige Aphonie. Wir versuchten auch hier Einblasungen mit Euguformpulver. Um eine zu starke Wirkung zu vermeiden, wurden sie nur etwa alle 6 bis 7 Tage vorgenommen. Wir konnten bei der Entlassung erhebliche Besserung constatiren. Die Stimme wurde deutlich, laut vernehmbar, wenn sie auch heiser blieb. Der Befund (im Kehlkopfspiegel) zeigte auch, dass die Schwellung der Stimmbänder abgenommen, ihre Beweglichkeit zugenommen hatte. Die Ulcera schienen gereinigt.

Bei kalten Abscessen wurde, wenn sie nicht zu ausgedehnt waren und die Haut darüber nicht zu sehr verändert war, wiederholt analog der Jodoformemulsionstherapie vorgegangen. Der Abscess wurde entleert und sofort oder nach Auswaschen mit Borsalicyllösung Euguformemulsion injicirt. Zuerst verwendeten wir 10 procentige Glycerinemulsion, später nur noch 5 procentige Oelemulsion, In einer Reihe von Fällen war der Erfolg sehr gut. Bestanden mehrere Abscesse, war die Tuberculose sehr verbreitet, so blieb hier, wie ja auch beim Jodoform der Erfolg aus. Die Punktionsstelle verklebte nicht ordentlich, ging wieder — manchmal erst nach 14 Tagen — auf, und es bildete sich eine Fistel. Alle diese Kranken starben bald danach an allgemeiner Tuberkulose.

In anderen Fällen, speciell bei einem so ausgedehnten Abscess wie im Fall 17, hat die Tamponade mit Euguformgaze in relativ kurzer Zeit zur Heilung geführt.

Da Euguform durch Zerlegung im Körper Formalin ausscheiden musste, das Guajacol aber auch auf den Organismus schädigend einwirkt, gingen wir daran das Euguform auch toxikologisch im Thierexperiment zu prüfen. Da wir am ehesten in die Lage kommen konnten durch Einverleibung von Euguformemulsion nach Entleerung eines kalten Abscesses beim Menschen eine Vergiftung hervorzurufen, schien uns die Form der Emulsion auch für den Thierversuch am geeignetsten. Um jedoch jede Nebenwirkung auszuschliessen, wählten wir nicht Glycerin als Vehikel, da dieses selbst ja schwere Vergiftungen hervorzurufen vermag, sondern steriles Olivenöl.

Ein Meerschweinchen von 400 g Körpergewicht erhielt so 0,4 g Euguform intraperitoneal eingespritzt; natürlich unter aseptischen Cautelen. Diese Dosis entspricht also 1 g pro kg Körpergewicht. Es ging 9 Tage später zu Grunde.

Obductionsbefund: Peritonitis chronica. Die Bauchhöhle noch theilweise von Oel erfüllt. An den dorsal gelegenen Dünndarmschlingen, besonders aber an der Leber findet sich ein Niederschlag von Euguform, das von Fibringerinnseln durchzogen ist. Die Dünndarmschlingen sind durch Fibrinnetze mit einander verklebt. Die Leber, Niere, Nebenniere und Herz sind normal. In beiden Unterlappen der Lunge Hypostasis.

Wir sehen hier also den gleichen Befund, wie bei analogen Vergiftungsversuchen mit Jodoform. Während das Jodoformthier aber schon am dritten Tage eingeht, stirbt das Euguformthier erst

am neunten Tage. Euguform ist also gewiss weniger giftig als Jodoform.

Ein anderes Meerschweinchen (Körpergewicht 500 g) erhielt 2,5 g Euguform in Emulsion subcutan (unter die Bauchhaut) injicirt. Das entspricht 5 g pro kg Körpergewicht. Nach 10 Tagen zeigte sich ein hartes Infiltrat der Bauchdecken, Röthung und Druckschmerzhaftigkeit. Am 12. Tag wurde die Haut nekrotisch, brach auf, es entleerte sich Eiter. Im Unterhautzellgewebe sah man das Euguformpulver als einen Ballen liegen. Nach 14 Tagen ging das Thier zu Grunde.

Obductionsbefund: An der Injectionsstelle sind die Haut, das subcutane Gewebe, die Muskeln nekrotisch. Der Abscess reicht längs des Sternums bis zum Halse hinauf. Die inneren Organe sinddagegen völlig normal, speciell zu erwähnen ist, dass die Niere völlig intact war.

Wieder ein anderes Meerschweinchen (Gewicht 550 g) erhielt 0,55 g Euguform in Emulsion subcutan eingespritzt (unter die Bauchhaut). Hier trat ebenfalls Nekrose der Haut auf, das zusammengeballte Euguformpulver stiess sich ab, schon nach 20 Tagen war die Wunde verheilt und 2 Monate später war das Thier frisch und munter, ein Beweis, dass auch nicht etwa eine verspätete Wirkung zu fürchten ist.

Auch hier handelte es sich um Dosen, wie sie zu therapeutischen Zwecken wohl kaum je gebraucht werden dürften. Auch hier wurde ja 1 Gramm Euguform pro Kilo Körpergewicht gegeben. Nehmen wir nun als Durchschnittsgewicht eines erwachsenen Menschen 50 Kilogramm an, so müsste ein solcher Mensch 50 Gramm Euguform injicirt bekommen. Nehmen wir eine 10 procentige Emulsion, so erhielte er von dieser dann im Ganzen 500 Gramm! von einer 5 procentigen 1000!

Für die 10 procentige Jodoformglycerinemulsion hat man, um weder durch Jodoform noch durch Glycerin eine Vergiftung hervorzurufen, sich gewöhnt, nicht mehr als 50 Gramm einzuspritzen; das entspricht somit nur 5 Gramm Jodoform! Für den oben erwähnten Durchschnittsmenschen entspräche das 0,1 Gramm Jodoform pro Kilo Körpergewicht.

Euguform ist specifisch viel leichter als Jodoform. Ein Gramm ist daher schon eine beträchtliche Masse. Es dürfte daher bei den Thierversuchen wohl in erster Linie die rein mechanische Circulationsstörung durch das subcutan abgelagerte Pulver die Nekrose der Haut verursacht haben, dass aber die beiden Componenten, Guajacol und Formaldehyd, dazu beitragen, kann man kaum bezweifeln. Unsere Versuche haben also

gelehrt, dass man auch beim Euguform vorsichtig sein muss, wenn auch die therapeutisch gebrauchten Dosen keine üblen Nebenwirkungen zeigen.

Um nun beim Menschen solche Nekrosen nicht zu bekommen, wie wir sie im Thierexperiment gesehen haben, verwenden wir nunmehr die 10 procentige Euguformglycerinemulsion nur noch für offene jauchende Wunden und Abscesse, in kalte Abscesse injiciren wir nur noch 5 procentige Euguformölemulsion. Dabei üben wir die Vorsicht meist nur bis zu 50, nie jedoch mehr als 75 Gramm einzuspritzen.

Resumiren wir die gewonnenen Erfahrungen über Euguform, so fallen sie im Grossen und Ganzen günstig aus. Wir sehen, dass Euguform als Pulver wie in Form von Salben oder Emulsionen antiseptisch wirkt, die Wundheilung befördert. Wir glauben dass damit die Reihe der therapeutischen Behelfe in der Wundheilung um ein nützliches Glied bereichert ist.

Es ist mir angenehme Pflicht, meinem hochverehrten Chef, Herrn Primarius Lotheissen, meinen verbindlichsten Dank für die Anregung, für werthvolle Rathschläge und die Mithilfe bei dieser Arbeit auszusprechen.

Nachtrag bei der Correctur.

In letzter Zeit sind noch drei Publikationen über Euguform erschienen. A. Strubell[1]) (Dresden) hat es als Pulver bei einer grossen Reihe von Nasenoperationen, ebenso bei acuten und chronischen Laryngitiden, R. Haug[2]) (München) bei der Ohrfurunkulose mit gutem Frfolg angewendet. Bering[3]) berichtet, dass Euguform nun auch an der dermatologischen Universitäts-Poliklinik in Kiel in Verwendung steht und stets zufriedenstellende Wirkung zeigte.

1) Monatsschrift für Ohrenheilkunde. 1904. No. 4.
2) Zeitschrift für ärztl. Fortschritte. 1. Juni 1904.
3) Therapie der Gegenwart. Juli 1904.

XX.

(Aus dem chirurgisch-poliklinischen Institute der Universität Leipzig.)

Zur Frage der Röntgentherapie des Carcinoms.[1]

Von

Professor Dr. Perthes.

(Mit 10 Figuren im Text.)

M. H. Als auf dem vorjährigen Congress zum erstenmal in dieser Gesellschaft von dem Einflusse der Röntgenstrahlen auf das Carcinom die Rede war, da schien mir die theoretische Bedeutung dieses Einflusses noch grösser zu sein, als die practische. Noch heute sind die mit den Röntgenstrahlen erzielten practisch-therapeutischen Erfolge noch nicht derartig, dass sie uns bestimmen könnten, unser Verhalten gegenüber dem Carcinom principiell zu ändern und etwa im Allgemeinen die operative Therapie des Carcinoms durch eine nichtoperative zu ersetzen. Trotzdem ist zweifellos die Frage, ob und inwieweit die Röntgenstrahlen eine Rückbildung an Carcinomen veranlassen können, so wichtig, dass sie mit allen uns zur Verfügung stehenden Mitteln verfolgt werden muss. Deshalb hielt ich mich für berechtigt, zum zweiten Male in derselben Sache ums Wort zu bitten. Ich habe zu berichten über Erfahrungen, die seit anderthalb Jahren mit den Röntgenstrahlen an 29 Fällen von Carcinomen bezw. Cancroiden gemacht worden sind, wobei ich mich auf die Fälle beschränke, bei denen

[1] Abgekürzt vorgetragen am 1. Sitzungstage des XXXIII. Congresses der Deutschen Gesellschaft für Chirurgie zu Berlin, 6. April 1904.

Behandlung und Nachcontrolle vollständig durchgeführt wurde, und die seit dem 1. Januar 1904 in Behandlung gekommenen Fälle als zu frisch ausser Betracht lasse. Ich bin mir wohl bewusst, dass diese Erfahrungen in mehr als einer Hinsicht nichts Neues bringen. Aber dennoch scheint es mir nützlich, wenn ein Chirurg seine mit den Röntgenstrahlen beim Carcinom gemachten — günstigen und ungünstigen — Erfahrungen rückhaltlos mittheilt, zumal in der deutschen Chirurgie die Frage der Röntgentherapie des Carcinoms noch nicht überall die Beachtung gefunden hat, die sie meiner Ueberzeugung nach verdient.

Von Cancroiden bezw. Ulcus rodens des Gesichts kamen bis 1. Januar 1904 13 Fälle in meine Behandlung. Unter diesen handelte es sich 11mal um kleine, pfennig- bis markstückgrosse Cancroide, die an dem Auglid bezw. Augwinkel — 2 Fälle —, der Nase — 7 Fälle — oder der Wange — 2 Fälle — ihren Sitz hatten. In den zwei anderen Fällen handelte es sich um ulcerirte Hautcarcinome von Dreimarkstück- bezw. Handtellergrösse an Stirn und Schläfe. Der Charakter des Carcinoms wurde unter den 13 Fällen 6mal durch die mikroskopische Untersuchung von Probeexcisionen bewiesen, kann aber auch in den übrigen 7 Fällen auf Grund der klinischen Befunde als sicher festgestellt gelten.

Die Technik, mit der diese Fälle behandelt werden, hat gegenüber der in meinem vorjährigen Vortrage gegebenen Darstellung wesentliche Aenderungen nicht erfahren. Trotzdem glaube ich mehrfache an mich gerichtete Anfragen über diesen Punkt damit beantworten zu dürfen, dass ich hier nochmals die wichtigsten Punkte hervorhebe. Bekanntlich ist es möglich, in der Röntgentherapie zwei verschiedene Wege einzuschlagen. Entweder man lässt die X-Strahlen während einer längeren Periode wirken und sistirt die täglichen Bestrahlungen bei dem Eintritt der ersten Reactionserscheinungen in der Haut oder aber man kann in wenigen rasch aufeinanderfolgenden Sitzungen, eventuell sogar in einer einzigen, die erforderliche Dosis von X-Strahlen in Anwendung bringen. Die erstere Methode, welche gewissermassen die Haut selbst als Reagens benutzt, das anzeigt, wenn die erforderliche Strahlungsintensität erreicht ist, bietet zwar den Vorteil, individuell verschiedene Dispositionen der Patienten zu berücksichtigen, sie ist aber nur durchführbar, wenn man in jeder einzelnen Sitzung

schwach bestrahlt und die Bestrahlungen über eine lange Periode ausdehnt. Da die Wirkung einer Röntgenbestrahlung in der Haut erst nach einem etwa vierzehntägigen Latenzstadium in die Erscheinung tritt, so würden intensive rasch hintereinander vollzogene Bestrahlungen leicht eine unerwünscht heftige Reaction hervorrufen können. Dies Bedenken hat weniger Bedeutung, wenn man mit weniger kräftigen Einzeldosen langsam vorgeht; aber auch dann ist man niemals ganz sicher, ob nicht etwa das zulässige Maximum der Strahlenintensität überschritten wurde und man nur deshalb noch nichts von einer Röntgenwirkung sieht, weil das Stadium der Latenz noch nicht abgelaufen ist. — Wir haben es deshalb vorgezogen, unter Messung der Strahlungsintensität mit dem Holzknecht'schen Chromoradiometer die erforderliche Dosis von Röntgenstrahlen in einer oder wenigen Sitzungen zu verabfolgen. Das bietet auch den Vortheil einer nicht unbeträchtlichen Ersparniss an Zeit und Mühe. Denn das jedesmalige Arrangement der Bestrahlung, die Herstellung der passendsten Stellung von Patient und Röhre, das Anbringen der Blenden, mit welchen die Umgebung der Krankheitsherde zu schützen ist, ist verhältnissmässig zeitraubend und muss doch vom Arzte selbst vorgenommen werden. Arzt und Patient empfinden es angenehm, wenn die Bestrahlungen in einer oder wenigen Sitzungen erledigt sind. — Um „Ueberanstrengung" der Röntgenröhren bei der intensiven Bestrahlung in einer Sitzung zu vermeiden, haben wir mehrere Röhren nacheinander eingeschaltet. Die Röhre wurde stark genähert; wenn die Configuration der betreffenden Körpergegend es zuliess, bis auf 5 cm Abstand. Durch die Annäherung der Röhre an das Object wird bekanntlich die Wirkung proportional dem umgekehrten Quadrate des Abstandes von Antikathode und Object gesteigert. Bei einer Entfernung beider Punkte von 10 cm lässt sich also in fünf Minuten derselbe Effect erzielen, der bei einem Abstande von 30 cm in 45 Minuten zu erzielen wäre. Um bei der starken Annäherung der Röhre das Ueberspringen von Funken auf die Metallblenden am Körper zu verhindern, wurde über den Patienten und die Bleiblenden eine Gummidecke gebreitet. Auch ist es zweckmässig, die Metallblenden in bleibende Verbindung mit dem Erdboden (Wasserleitung) zu bringen. — Die Gesammtdauer der Betrahlungen betrug in den Fällen von ulcus rodens — vertheilt

auf ein bis drei Sitzungen — mindestens 20 und höchstens 60 Minuten. Die in dieser Frist angewandte Strahlungsintensität entsprach mindestens 10,0 H (Einheiten des Holzknecht'schen Chromoradiometers), höchstens 20,0 H. Doch erwies sich die letztere Dosis, die eine heftige Reaction zweiten Grades auslöst, als zu gross. Es ergab sich, dass bei Anwendung mittelweicher Röhren die Dosis von 12,0 bis 14,0 H ausreicht, um die erwünschten Veränderungen an den oberflächlich gelegenen Carcinomen hervorzurufen. Selbstverständlich dürfen auch diese Dosen nur unter sorgfältigem Schutz der normalen Umgebung durch Blenden angewandt werden.

Während sich die ersten Erscheinungen von Hautreaction etwa vierzehn Tage nach der Bestrahlung einzustellen pflegen, war eine deutliche Abflachung des Tumors bezw. eine Abflachung der Geschwürsränder meist schon vorher deutlich erkennbar, zu einer Zeit, wo die reactive Rötung der normalen Haut in der Umgebung sich noch nicht ausgebildet hatte. Wenn die Hautreaction deutlich wird, wird die Secretion des Geschwürs reichlicher, die Ränder werden im Allgemeinen vollkommen weich, der Grund wandelt sich so um, dass er den Eindruck einer granulirenden Fläche macht, Rand und Grund kommen in dasselbe Niveau und es beginnt alsdann die Vernarbung vom Rande aus, die ganz so wie bei jeder anderen granulirenden Fläche fortschreitet.

In dieser Weise trat unter den 13 behandelten Fällen 12mal die völlige Vernarbung ein. Die Zeit zwischen Bestrahlung und völliger Vernarbung betrug mindestens 30 und höchstens 70 Tage. Es muss jedoch hervorgehoben werden, dass die völlige Vernarbung noch nicht ohne weiteres einer völligen Heilung gleichgeachtet werden kann, vielmehr fanden sich in drei Fällen nach Vernarbung am Rande noch einzelne — wenige — Knötchen, die uns carcinomverdächtig erschienen. Hier wurde dann noch eine nachträgliche erneute Bestrahlung eingeleitet, welche auch diese Knötchen zum völligen Schwinden brachte. — Bei einem Falle blieb die völlige Vernarbung aus. Das bei Beginn der Behandlung handtellergrosse „Ulcus rodens" der Schläfe (s. Fig. 1a und b) ist noch nicht geheilt, trotzdem seit Beginn der Behandlung nunmehr 14 Monate verstrichen sind. Doch ist auch in diesem Falle die Einwirkung der Röntgenstrahlen im Sinne der Heilung unverkennbar.

Es handelt sich um den als C 4 in meiner vorigen Mittheilung (Arch. f. klin. Chir. Bd. 71. S. 989) veröffentlichten Fall, in dem auch die histologischen Erscheinungen durch vier zu verschiedenen Zeiten vorgenommene Probeincisionen controllirt wurden. Im Verlaufe der ersten 5 Monate hatte sich das handtellergrosse Geschwür bis auf Markstückgrösse verkleinert. Unter wiederholten Bestrahlungen bald sich verkleinernd, bald sich wieder ausbreitend, besteht dieses ca. markstückgrosse carcinomverdächtige Geschwür auch heute (6. 5. 04.) noch und wird weiter mit Röntgenstrahlen behandelt. Im übrigen ist die Vernarbung

Fig. 1 a.

Fall C_4. Vor der Behandlung.

erfolgt. — In Folge Narbenretraction entwickelte sich starkes Narbenectropium der Lider. Wegen Ulcus corneae perforans mit seinen Folgezuständen musste der Bulbus, der schon bei Beginn der Behandlung durch das Carcinom am äusseren Augwinkel fixirt war, enucleirt werden. — In diesem Falle sind wir also nicht mit einer kurzen Bestrahlungsperiode ausgekommen, sondern haben im Verlaufe von $^5/_4$ Jahren immer wiederholte Bestrahlungen vornehmen müssen, die auch jetzt noch nicht beendigt sind. Da das Carcinom bereits auf die knöcherne Unterlage in der Schläfengegend übergegriffen hatte, so kann

das Resultat auch in diesem nichtgeheilten Fall immerhin noch als ein relativ günstiges bezeichnet werden.

Abgesehen von dieser Ausnahme war die Vernarbung in allen Fällen von Cancroid des Gesichts bezw. Ulcus rodens eine vollkommene, die neugebildete Epidermis glatt und gegen die Unterlage gut verschieblich, so dass die Stelle, an welcher sich das Cancroid befunden hatte, sich kaum von der Umgebung unterschied.

Fig. 1 b.

Fall C_4. Fünf Monate nach Beginn der Behandlung.

Ein Fall von Carcinom am Auglide möge als Beispiel dienen: Bei dem 63jährigen Arbeiter St. haben sich seit dem Jahre 1900 Geschwüre am äusseren Winkel des linken Auges entwickelt. Am 18. 8. 03 fanden sich an der genannten Stelle zwei je zehnpfennigstückgrosse Geschwüre von dem typischen Character des Hautcarcinoms (Fig. 2a). Dabei bestand leichte Conjunctivitis des linken Auges. Am 18., 19., 21. 8. 03 Bestrahlungen von je 10 Minuten Dauer, im Ganzen 14,0 H. Am 26. 9. 03 sind beide Geschwüre völlig vernarbt. Am 24. 10. 03 wurde wegen eines carcinomverdächtigen Knötchens am hinteren

Fig. 2 a.

Fall St. am 18. August 1903. Bestrahlung 18., 19., 20. August je 10 Minuten.

Fig. 2 b.

Fall St. am 6. Mai 1904.

Rande der vernarbten Parthie erneut bestrahlt, ebenso am 22. 3. 04 wegen einer stecknadelkopfgrossen Stelle am äusseren Augwinkel. Jetzt am 3. 5. 04 ist die Haut am linken Auge besonders in den früher erkrankt gewesenen Parthien überall glatt und weich. Function, insbesondere auch Bewegungen des Auges normal. Nur die Lidspalte erscheint etwas nach aussen verlängert zu sein (Fig. 2b).

Hinsichtlich der Frage des Recidivs wurden folgende Erfahrungen gemacht. Bei drei von den 12 völlig vernarbten Fällen ist ein Recidiv wenige Monate nach vollendeter Vernarbung zur Beobachtung gekommen. Diese relativ grosse Zahl muss aber weniger bedenklich erscheinen, wenn man die einzelnen Fälle betrachtet.

Der eine ist der soeben mitgetheilte, in welchem die stecknadelkopfgrosse nässende Stelle am äusseren Augwinkel ohne Schwierigkeit durch erneute Bestrahlung zur Ausheilung gebracht werden konnte. Bei dem zweiten Recidivfalle, einem Cancroid der Wange, waren neben dem Sitze des ursprünglichen Cancroids in dem nicht bestrahlten Gebiete ebenso wie auf der Wange der entgegengesetzten Seite Carcinomknoten aufgetreten, die behufs mikroskopischer Untersuchung exstirpirt wurden. Es handelte sich also hier mehr um primär multiple Cancroide nicht eigentlich um ein Recidiv. Der dritte Fall ist der als C_1 in unserer ersten Mittheilung (l. c. S. 987) als geheilt abgebildete. Es handelte sich um ein Ulcus rodens frontis bei einer 78jährigen Frau, das bereits nach operativer Heilung schon einmal recidivirt war. Die Radiotherapie hatte also nicht mehr und nicht weniger geleistet, als die vorher ausgeführte Operation. Die erneute Bestrahlungsbehandlung des Recidivs konnte deshalb nicht durchgeführt werden, weil die Patientin vorzeitig in ihre auswärtige Heimath zurückkehrte.

Bei drei anderen Fällen ist das Ausbleiben eines Recidivs jetzt nach 11 bezw. 10 Monaten constatirt. Der eine derselben, ein Cancroid der Nase (Fall C_2 der früheren Publication) bei dem ein mikroskopisches Präparat die Carcinomnatur beweist, wird der Gesellschaft vorgestellt. Die Epidermis an der Stelle des Cancroids ist glatt, weich, verschieblich und hat die Färbung der normalen Haut, gerade so wie nach der Beendigung der Behandlung vor 10 Monaten.

Die hinsichtlich der Frage des Recidivs gemachten Erfahrungen sind noch zu jung, um ein endgültiges Urtheil zu ermöglichen. Immerhin kann man wohl annehmen, dass die Gefahr eines Recidivs nach der Behandlung mit X-Strahlen grösser ist als nach einer gründlichen Exstirpation. Da aber ein kleiner Recidivknoten, welcher

in den ersten Monaten nach der Vernarbung sich zeigt, ebenso durch Bestrahlung beseitigt werden kann wie das ursprüngliche Carcinom, so scheint es mir nicht nothwendig, aus diesem Grunde die Röntgenstrahlen als therapeutisches Mittel bei Hautcarcinomen völlig zu verbannen. Es ergiebt sich aber daraus unbedingt die Forderung einer über lange Zeit sich erstreckenden und in den ersten Monaten nach der Vernarbung besonders sorgfältigen Nachcontrolle des Resultates, um eventuell ein bei der Revision entdecktes Knötchen erneut der Wirkung der X-Strahlen unterwerfen zu können. Bei der relativen Gutartigkeit der Cancroide scheint mir dies Risico nicht so gross, dass es dazu führen müsste, die Vortheile, die das Röntgenverfahren in einzelnen Fällen vor der Operation bietet, ganz von der Hand zu weisen.

Diese Vortheile für den Patienten finde ich weniger in dem Umstande, dass das Verfahren ohne Schmerz, ohne Operation und ohne Berufsstörung die Cancroide zur Heilung bringt, sondern vor allem darin, dass ein Opfer von normalem Gewebe so wie bei der Operation, die im Gesunden verlaufen muss, nicht nothwendig ist. Dadurch scheinen die kosmetischen Resultate, z. B. bei kleineren Cancroiden der Nase oft besser auszufallen als nach den bestgelungenen Plastiken. Bei Carcinomen des Auglides ermöglicht die X-Strahlentherapie in einem Theil der Fälle die Erhaltung des für den Bulbus so eminent wichtigen Lides, wo die Operation das erkrankte Lid entfernen müsste, ohne einen gleichwerthigen plastischen Ersatz dafür beschaffen zu können (vergl. Fig. 2a und 2b).

Allerdings ist bei Behandlung von Lidcarcinomen mit X-Strahlen, mit Rücksicht auf die von Birch-Hirschfeld[1]) festgestellten schädlichen Einwirkungen der X-Strahlen auf die Netzhaut der Bulbus selbst sorgfältig vor den Strahlen zu schützen. In unseren Fällen von Cancroid des unteren Auglides war das dadurch möglich, dass das obere Auglid über den Bulbus herabgezogen mit Heftpflasterstreifen fixirt und mit Metallblende bedeckt wurde.

Während die bisher referirten 13 Fälle Repräsentanten einer Geschwulstklasse darstellen, welche sich durch relative Gutartigkeit auszeichnet und von manchen Seiten für principiell verschieden vom eigentlichen Carcinom gehalten wird, tritt der Carcinomcharakter hinsichtlich des Weitergreifens auf die Umgebung und hinsichtlich der

[1]) Verhandlungen d. med. Gesellschaft zu Leipzig am 3. Mai 1904. Referat in Münchener med. Wochenschrift. 1904.

Metastasenbildung bei den Lippencarcinomen zweifellos deutlich hervor. Auf die Erfahrungen an drei Fällen von Unterlippencarcinom ist deshalb vielleicht besonderes Gewicht zu legen, zumal die beobachteten Erscheinungen in allen drei mit Röntgenstrahlen behandelten Fällen genau gleich verliefen. Bei zweien von diesen war die Hälfte der Unterlippe ulcerirt und über die Hälfte carcinös infiltrirt. In dem dritten Falle handelte es sich um ein oberflächlicheres, flaches Carcinom, dass etwa ein Drittel der Unterlippe einnahm, aber grössere Drüsenmetastasen gemacht hatte. Es wurde in allen drei Fällen das primäre Carcinom nur einmal bestrahlt. Die Dosis betrug 12,0 H bis 16,0 H. Bei der Bestrahlung wurde mit einem um das Carcinom gelegten Gazezügel die Unterlippe durch das Fenster einer über das Gesicht gedeckten Bleiblende vorgezogen. — Verkleinerung der Carcinome und Erweichung wurde schon am neunten Tage nach der Bestrahlung, also zu einer Zeit beobachtet, zu der die Reaction an der umgebenden Haut noch nicht in Erscheinung getreten war. Am vierzehnten Tage war das Carcinom völlig abgeflacht. Im Falle G. (Seite 414), in welchem am ersten Tage der Behandlung mikroskopisch Plattenepithelcarcinom nachgewiesen war, waren am 17. Tage in der Probeexcision Krebszapfen nicht mehr nachweisbar. Homogene Schollen im Gewebe durften mit Wahrscheinlichkeit als ihre degenerirten Ueberreste angesehen werden. In allen drei Fällen wurde zwischen dem 50. und 60. Tage die Ausheilung des primären Carcinoms constatirt. Die Zeit, die jetzt seit der völligen Vernarbung verstrichen ist, beträgt bei zwei Fällen sieben, bei dem dritten drei Monate — gewiss eine zu kurze Frist zur Beurtheilung der Frage, ob ein Carcinom geheilt ist. Immerhin, die Narben sind auch jetzt noch so glatt, die Lippe so weich, dass es in der That mit jedem Monate unwahrscheinlicher wird, dass jetzt noch in der Lippe Reste des Carcinoms vorhanden sind. Dabei ist der nach dem Verschwinden des Carcinoms zurückgebliebene Defect an der Unterlippe minimal, nur eine ganz flache Einsenkung des Lippensaumes bezeichnet die Stelle, an welcher das Carcinom gesessen hat. (Vergl. Fig. 3 und 4.)

Von besonderer Wichtigkeit ist die Frage nach dem Verhalten der carcinösen Lymphdrüsen. Während in den oben erwähnten Fällen von Ulcus rodens bezw. Cancroid des Gesichts mit Carcinom

inficirte Lymphdrüsen sich nicht nachweisen liessen, waren die submaxillaren Lymphdrüsen in den Fällen von Unterlippencarcinom deutlich verhärtet und vergrössert. Es entstand die Frage, ob auch diese Lymphdrüsen mittelst einer durch die intacte Haut hindurch ausgeführte Bestrahlung zum Schwunde gebracht werden

Fig. 3 a.



Fall G. am 20. Juli 1903. Einmalige Bestrahlung 16,0 H. einheilen.

können, eine Frage, die mit der weiteren wichtigen Frage nach der Grenze der Tiefenwirkung der X-Strahlen im engsten Zusammenhange steht. Die Möglichkeit, dass die Wirkung der Röntgenstrahlen auf das Carcinom bis in eine gewisse Tiefe herabreicht, ohne das gesunde Gewebe darüber zu zerstören, ist dadurch gegeben, dass

die Strahlungsintensität, welche das Carcinom zum Schwinden bringt, geringer ist als diejenige, welche eine Nekrose der normalen Haut hervorruft. Diese Differenz ist bei der Bestrahlung von Hautcarcinomen direkt messbar, wenn auch vorläufig nur mit einem geringen Grade von Genauigkeit: Eine Intensität von etwa 12,0 H

Fig. 3 b.



Fall G. 10. September 1903.

— vielleicht auch noch eine geringere — veranlasst Schwund der Carcinomzellen, während etwa 24,0 H nöthig sind, um normale Epidermis zu zerstören. Daraus ergiebt sich, dass die Wirkung auf das Carcinom noch in einer gewissen Tiefe vorhanden sein muss, wenn in der Haut das zulässige Maximum der Strahlungs-

intensität noch nicht überschritten ist. (Vergl. S. 421). Aus den in meinem vorjährigen Vortrage dargelegten theoretischen Gründen muss für die durchdringungsfähigen Strahlen harter Röhren die Grenze der Wirkung in grösserer Tiefe liegen, als für die weichen Strahlen, welche schon in der Oberfläche zum grösseren Theile absorbirt werden. — Zu dem Versuche, die carcinomerkrankten Lymphdrüsen mit X-Strahlen zu behandeln, wurden also harte Röhren verwandt und auf Grund der früher (l. c. Seite 960) dargelegten Ueberlegung über die zu bestrahlenden Submaxillargegend eine Lage Stanniol gedeckt, während Hals und Gesicht der Patientin mit 1 mm dickem Blei bedeckt waren. Unter der Stanniollage befand sich der Reagenskörper des Chromoradimeters. So wurde also die Haut nur von den durch das Stanniol hindurchgegangenen „harten" Strahlen getroffen, während die „weichen" abfiltrirt waren. Es wurde bei den in dieser Weise vorgenommenen Bestrahlungen die Erfahrung gemacht, dass von den harten durchdringungsfähigen Strahlen eine grössere Intensität erforderlich ist, um einen bestimmten Grad der Reaction in der Haut hervorzurufen, als von den leichter absorbirten Strahlen weicher Röhren. Durch eine Intensität, die der Färbung des Reagenskörpers von 20,0 H entsprach, wurde nur eine beträchtliche reactive Röthung der Haut erzielt, während 20,0 H in weichen Strahlen mindestens blasige Abhebung der Epidermis, wenn nicht gar Nekrose veranlassen würden. Auch machten wir die Erfahrung, dass bei dem Arbeiten mit diesen harten Strahlen die Reaction nach einem längeren Latenzstadium eintrat, als bei weichen Strahlen, z. B. waren in einem Falle von Carc. mammae, in welchem 20,0 H mit Stanniolfilter gegeben waren, erst vier Wochen nach der Bestrahlung die ersten Zeichen beginnender Reaction nachweisbar.

Eine Verkleinerung der bestrahlten submaxillaren Lymphdrüsen war in allen drei Fällen etwa drei bis vier Wochen nach der Bestrahlung in der angegebenen Weise deutlich nachweisbar, wobei die Drüsen nicht wie das primäre Carcinom weich, sondern — durch narbige Schrumpfung? — härter zu werden schienen. In dem Falle G. (Seite 414) war sechs Monate nach der Bestrahlung in dem rechtsseitigen Submaxillardreieck, da wo beim Eintritt in die Behandlung eine haselnussgrosse harte Drüse zu palpiren war keine Lymphdrüse mehr palpabel, während auf der linken Seite

allerdings ein kleiner leicht beweglicher Lymphknoten vorgefunden wurde. In dem Falle N. wurde ein Lymphknoten, nachdem er von Walnussgrösse auf Haselnussgrösse zurückgegangen und dabei an Härte noch zugenommen hatte, behufs mikroskopischer Untersuchung exstirpirt. Es ergab sich, dass überall an den Carcinomzapfen die regressiven Veränderungen nachweisbar waren, welche auch bei dem Verschwinden von Hautcarcinomen mikroskopisch sichtbar werden.

Der exstirpirte Drüsentumor besteht grösstentheils aus schwieligem Bindegewebe, in welchem nur an einzelnen Stellen lymphatisches Gewebe erhalten ist. Reste von Carcinomgewebe sind sowohl in dem schwieligen Antheil wie in dem lymphatischen Gewebe zu finden. Grösstentheils bestehen sie in fast homogenen Massen, in welchen man nur an einzelnen Stellen noch an andeutungsweise gefärbten Kernen und an zwiebelschalenähnlicher Anordnung im Centrum erkennt, dass es sich um degenerirte Krebszapfen handelt. An anderen Stellen ist die Zellstructur der Krebszapfen besser erhalten, aber auch da ist der Zellkern sehr blass gefärbt, das Protoplasma mehrerer Zellen confluirt, weist zum Theil Vacuolen auf. Ueberall sind die Krebszapfen bezw. ihre Reste überschwemmt mit Leukocyten, unter denen sich viele eosinophile Zellen finden. Die scharfe Abgrenzung von Krebszapfen gegen die Umgebung ist nicht mehr vorhanden. Die Durchmusterung der Präparate im Vergleich mit nicht bestrahlten Lymphdrüsenmetastasen erweckt den bestimmten Eindruck, dass hier die Krebszapfen durchweg in Degeneration begriffen sind, oder dass ihre Degeneration grösstentheils schon vollendet ist. Sobald ich über geeignete Fälle verfüge, beabsichtige ich diese histologischen Befunde an bestrahlten Lymphdrüsen weiter zu controlliren.

Bis jetzt sprechen klinische und mikroskopische Beobachtungen dafür, dass es möglich ist, das Carcinom in Lymphdrüsen, die unter der Haut liegen, durch geeignete Bestrahlung zur Rückbildung zu bringen. Selbstverständlich bleiben unsere Fälle von Lippencarcinom unter Controlle, damit dann, wenn doch noch nachträglich eine Vergrösserung der submaxillaren Lymphdrüsen beobachtet werden sollte, ihre Exstirpation erfolgen kann. Auch soll hier die Bestrahlung der submaxillaren Lymphdrüsen nach radiotherapeutischer Beseitigung des primären Carcinoms nicht als allgemeine Methode der Behandlung des Lippenkrebses empfohlen werden. Dazu ist die Wirkung der X-Strahlen auf die Lymphdrüsenmetastasen noch bei Weitem nicht genügend erforscht. Die Combination der X-Strahlenbehandlung des primären Carcinoms mit Exstirpation der Drüsenmetastasen ist dagegen ein Verfahren, das mir für bestimmte Fälle als weiterer Versuche dringend werth

erscheint. Es ist dann, wenn es sich um alte Patienten handelt, doch von Bedeutung, dass die Exstirpation der Lymphdrüsen einen sehr viel geringeren Eingriff bedeutet, als Exstirpation des primären Carcinoms mit Entfernung der Lymphdrüsen und anschliessender Cheiloplastik. Auch hat in unseren Fällen wenigtens die Behandlung des primären Carcinoms mit Röntgenstrahlen ein besseres kosmetisches Resultat ergeben, als man es von einer Cheiloplastik hätte erwarten können.

Die Krankengeschichten der 3 Fälle von Lippencarcinom mögen hier folgen:

I. E. G., Eisenbahnbeamter, 69 Jahre, hat seit $1^2/_2$ Jahren eine Geschwulst an der Unterlippe bemerkt. Am 20. Juli 1903 zeigt sich der in Fig. 3a dargestellte Zustand. In der Mitte der Unterlippe ist Haut und Schleimhaut von einem Tumor von derber fester Consistenz eingenommen, der an der Oberfläche in Zerfall begriffen ist. Die Ausdehnung des Tumors entspricht der Hälfte der Unterlippe. Auf der Schleimhaut überragt er das Niveau der Umgebung um $^1/_2$ cm. Unter dem rechten Unterkieferkörper findet sich eine haselnussgrosse indurirte Lymphdrüse.

20. 7. Bestrahlung mit einer weichen Röhre (Voltohm), nachdem die Unterlippe durch ein Bleifenster vorgezogen. Dauer der Bestrahlung 40 Minuten, Dosis 16,0 H. — Unmittelbar nach der Bestrahlung Probeexcision eines 2 mm breiten, 1 cm tiefen Streifens aus dem Tumor. Bei mikroskopischer Untersuchung ergiebt sich Plattenepithelcarcinom.

29. 7. Der Tumor ist wesentlich kleiner geworden und ganz weich. In der umgebenden Haut noch kein Zeichen von Reaction.

8. 8. Das Carcinom hat sich vollkommen abgeflacht. In dem bestrahlten Gebiete der Haut ausgesprochene scharf abgegrenzte Rötung. Zweite Probeexcision $^1/_2$ cm von der Stelle der ersten Probeexcision entfernt aus dem Gebiete des Tumors: Auch das mikroskopische Präparat beweist die Abflachung, denn in der ersten und zweiten Probe nimmt natürlich die Muskelschicht dasselbe Niveau ein; die über derselben liegende Gewebspartie ist aber in der zweiten Probe sehr viel weniger hoch. An der Oberfläche derselben findet sich eine schorfähnliche aus Fibrin, rothen und weissen Blutkörperchen gebildete Masse, darunter eine Zone sehr reichlicher, kleinzelliger Infiltrationen. Krebszapfen sind nicht mehr zu finden. Dagegen findet man in der Zone kleinzelliger Infiltration eigenthümliche homogene Massen, an welchen zahlreiche Riesenzellen liegen. Ich glaube die homogenen Massen in dem infiltrirten Bindegewebe als Reste des degenerirten Krebskörpers auffassen zu dürfen, da in ihnen noch ganz blass gefärbte Kerne hier und da eben erkennbar sind, welche Epithelkernen ähneln und da sonst von den Carcinomzapfen, die doch kaum ganz spurlos verschwunden sein können, nichts mehr erkennbar ist.

10. 9. 1903. Die Ulceration an der Unterlippe ist völlig vernarbt. Die

Narbe weich, nirgends Zeichen von Infiltration. An der Stelle des Carcinoms ein ganz seichter Defect (vergl. Fig. 3 b).

10. 10. Lippe wie am 10. 9. Lymphdrüsentumor in der rechten Submaxillargegend hat anscheinend an Grösse zugenommen.

14. 10. Bestrahlung der ganzen Submaxillarregion durch Stanniolstrahlenfilter, während Pat. mit nach hinten gebeugtem Kopfe liegt. Dosis 20,0 H.

28. 10. Unbedeutende Röthung der Unterkiefergegend. Drüse ist deutlich kleiner geworden.

6. 4. 1904. Zustand der Lippe wie am 10. 9. 1903. Unter der rechten Unterkieferhälfte keine indurirte oder vergrösserte Lymphdrüse mehr palpabel, unter der linken Unterkieferhälfte ist jetzt eine bohnengrosse Lymphdrüse zu fühlen. — Vorstellung auf dem Chirurgencongress.

II. Frau C. S., 78 Jahre alt, leidet seit angeblich erst einem halben Jahre an einem Geschwür der Unterlippe. Am 22. Juli 1903 zeigte sich der auf Figur 4a wiedergegebene Zustand. Die ganze rechte Hälfte der Unterlippe war von einem Geschwür eingenommen, das die typische Charakteristik des Carcinoms aufwies. Die Infiltration griff sogar noch etwas über die Medianlinie nach der linken Seite herüber. Drüsenmetastasen wurden nicht gefunden. — Einmalige Bestrahlung in 40 Minuten. Dosis 14,0—16,0 H.

8. August: Das Carcinom ist bedeutend abgeflacht, die Randpartien erweicht. Die Haut weist in dem bestrahlten Bezirke circumscripte Röthung auf.

6. September: Das Geschwür ist vollkommen verschwunden. An seiner Stelle findet sich ein ganz flacher Defect der Unterlippe. Fig. 4b. Die Lippe ist überall, auch unter der kaum sichtbaren Narbe durchaus weich.

10. October: Zustand der Lippe wie am 6. September. Jedoch wird jetzt am rechten Kieferwinkel eine indurirte Lymphdrüse von Haselnussgrösse palpirt. Am 14., 16., 21., 22. October Bestrahlung der Submaxillargegend mittelst harter Strahlen, die eine Stanniolschicht durchdrungen haben. Dosis 24,0 H.

2. Dezember: „Seit wenigen Tagen" besteht Röthung der Submaxillargegend. In der Mitte der gerötheten Partie eine nässende Stelle.

18. Dezember: Die Dermatitis in dem bestrahlten Gebiete fast völlig abgeheilt. Der Drüsentumor ist verkleinert.

6. April 1904. Zustand der Lippe wie am 6. September 1903. Drüsentumor so gross wie am 18. Dezember 1903 oder sogar etwas kleiner.

III. Der 50jährige Arbeiter Carl N. — starker Raucher — hatte seit einem Jahr ein Geschwür an der Unterlippe bemerkt. Am 10. November 1903 fand sich ein markstückgrosses Carcinom in der rechten Hälfte der Unterlippe im Bereich des Lippenrothes, unter dem rechten Unterkieferwinkel eine wallnussgrosse harte, dem Knochen fest adhärente Lymphdrüse.

10. November einmalige Bestrahlung der Lippe mit mittelweicher Röhre. Dosis 12,0—16,0 H.

13. November. Bestrahlung der rechten Submaxillargegend mit Anwendung des Stanniolfilters. Dosis 24,0 H.

29. November. In der Submaxillargegend kein Zeichen von Reaction der Haut. Umgebung des primären Carcinoms geröthet. Das primäre Carcinom selbst weich.

19. Dezember. An Stelle des primären Carcinoms nur noch eine fünfpfennigstückgrosse granulirende Fläche. In der Submaxillargegend zeigt die Haut keine Abnormität, doch scheint die Drüse deutlich verkleinert, wenn auch noch als harter, dem Knochen adhärenter Tumor zu fühlen.

17. Januar. Lippe geheilt, völlig weich. Die Form der Lippe die normale. Der Drüsentumor unter dem Unterkieferwinkel kleiner als haselnussgross und sehr hart. Haut darüber unverändert.

Fig. 4 a.

Fall S. 22. Juli 1903. Einmalige Bestrahlung 15,0 H-Einheiten.

28. Februar. Patient berichtet, dass die Haut unter dem Unterkiefer Ende Januar sich stark geröthet habe. Jetzt hat sie bis auf Lockerung der Haare normale Beschaffenheit. Die Lymphdrüse verhält sich wie am 17. Januar. Sie wird unter localer Anästhesie exstirpirt. Mikroskopischer Befund siehe S. 43.

6. April 1904. Verhalten der Lippe wie am 17. Januar. Vorstellung auf dem Chirurgencongress.

So wie wir an den Fällen von Lippencarcinom die Ueberzeugung gewinnen konnten, dass die Wirkung der Röntgenstrahlen

nicht nur auf das Niveau der Haut beschränkt ist, so wies auch ein günstiger Erfolg bei einem Carcinomrecidiv in der Orbita, das nach Exstirpation des unteren Lides und Enucleation des Bulbus aufgetreten war, ebenfalls mit Bestimmtheit auf eine Tiefenwirkung hin, die über die Dicke der Haut hinausgeht.

Bei der 77 Jahre alten Frau M. war im Jahre 1899 in der Leipziger Univ. Augenklinik wegen eines auf den Bulbus übergreifenden Lidcarcinoms das linke

Fig. 4 b.

Fall S. 6. 8eptember 1903.

untere Auglid mitsammt dem Bulbus exstirpirt worden und der Defect durch Blepharoplastik von der Schläfe aus gedeckt. Seit 1903 wurde das Recidiv bemerkt. Am 11 Dezember 1903 fand sich an der inneren Hälfte der linken Orbita ein nur markstückgrosses, aber etwa 1 cm tiefes Geschwür mit harten Rändern. (Fig. 5a.) Auch der Inhalt der Orbita unter dem Geschwürsgrunde hatte eine abnorm feste Consistenz. — Bestrahlung am 11. und 12. Dezember in 45 Minuten. Dosis 16,0 H. — 19. Dezember. Ränder des Carcinoms weich.

Fig. 5 a.

Fall M. 11. December 1903.

Fig. 5 b.

Fall M. 6. Mai 1904.

Es beginnt die reactive Röthung der Umgebung. — Da unter dem unteren Rande des Defectes noch ein harter Knoten palpabel ist, erneute Bestrahlung am 7., 8., 9., 10. Januar je 10 Minuten. Ebenso am 19., 20., 21. Januar mit Stanniolstrahlenfilter. — Am 10. Februar Geschwürsrand und Grund überall weich. — 28. April Geschwür völlig geheilt. (Fig. 5b.)

Den Erfahrungen an diesen Fällen stehen nun eine Reihe anderer Beobachtungen gegenüber, die lehren, dass die Tiefenwirkung der X-Strahlen, wenn sie auch über das Niveau der Haut herabreicht, doch eine relativ beschränkte ist. Es handelte sich dabei um Fälle von ausgedehntem Nasencarcinom und Zungencarcinom, in denen die Patienten die vorgeschlagene Operation abgelehnt hatten, sowie um zwei inoperable Fälle von Carcinomrecidiv am Oberkiefer und Mundbodencarcinom. Trotzdem auch in diesen Fällen eine Beeinflussung des Carcinoms in den oberen Partien nicht zu verkennen war, sind die Patienten ungeheilt geblieben. Bei dem Mundbodencarcinome war es nicht möglich, durch den Mundboden hindurch vom Kinn aus wirksame Strahlen bis in die Mundhöhle zu senden, trotzdem durchdringungsfähige Strahlen in einer Intensität angewendet wurden, welche Hautreaction mit Blasenbildung in der Submentalgegend erzeugte, und alle Versuche von der Mundhöhle aus mit Hülfe besonderer Blendenspecula aus undurchlässigem Glase oder besonderer in den Mund einzuführender Röntgenröhren (von Müller-Uri in Braunschweig) das Carcinom anzugreifen, hatten keinen entscheidenden Erfolg. Die Tiefenwirkung war offenbar zu gering. Auf denselben Umstand führe ich es zurück, dass ich bis jetzt bei acht inoperablen Fällen von Carcinoma mammae noch keine Heilung erzielt habe. In jedem Falle wurden allerdings die metastatischen Knötchen in der Haut überall, wo die Strahlen mit genügender Intensität einwirkten, zum Schwinden gebracht, wie das bereits im vorigen Jahre mitgetheilt werden konnte. Trotzdem erfolgte bei 6 Fällen der Exitus, darunter zweimal nach Ausbildung von Knochenmetastasen. Bei dem einen noch in Behandlung befindlichen Fall ist es trotz energischer Bestrahlungen nicht gelungen, die carcinöse Infiltration in der Supraclaviculargrube mit folgendem Oedem des Armes aufzuhalten, während der letzte Fall, bei dem die Hautmetastasen in dem Vordergrunde des Krankheitsbildes stehen, allerdings bis jetzt günstiger verlaufen ist.

Die 40jährige Frau D. hatte im Jahre 1902 eine harte Stelle in der linken Brust bemerkt. Am 10. November 1904 fand sich die linke Mamma nicht vergrössert, aber höher stehend als die rechte, die linke Mammilla eingezogen, die ganze Mamma hart, die Haut darüber und in der Umgebung lederartig fest. Am Thorax verstreut bis zum Rücken nahe an die Wirbelsäule heran zahlreiche harte Knoten in der Haut, von der typischen Beschaffenheit der Krebsmetastasen. In beiden Supraclaviculargruben fanden sich bohnengrosse, harte Lymphdrüsen. —

Patientin klagte über heftige, stechende Schmerzen oberhalb der linken Brust, die ihr zeitweise, wie sie angab, den Schlaf raubten.

Die mikroskopische Untersuchung eines excidirten Knotens der Haut des Thorax bewies nicht nur die Carcinomnatur des Knotens selbst, sondern zeigte, dass auch die Lymphspalten der umgebenden Haut mit Carcinomzellen erfüllt waren. — Es wurden der Reihe nach die einzelnen Abschnitte des Thorax bestrahlt, mit harten Röhren und Stanniolfilter. Die Dosis betrug bei jedem einzelnen Abschnitte 20,0 bis 24,0 H. Im Ganzen wurden bis jetzt 25 Bestrahlungen von je 20 bis 40 Minuten Dauer vorgenommen. —

Jetzt, 7 Monate nach Beginn der Behandlung, ist die Mehrzahl der auf der Photographie des Aufnahmestatus erkennbaren Knötchen gänzlich verschwunden, ohne dass sich in der Haut an der Stelle ihres Sitzes etwas Abnormes nachweisen liesse. An der Stelle von anderen etwas grösseren Knötchen sieht man einen braunen Fleck, dessen Mitte etwas eingezogen erscheint. Die Haut über der Mamma und die Mamma selbst ist erheblich weicher als sie war, hat aber immer noch nicht die normale Geschmeidigkeit. Neue Knötchen sind am Thorax während der Behandlung nicht bemerkt worden. Neu aufgetretene Knötchen in der linken Lumbalgegend konnten durch Bestrahlung rasch zum Verschwinden gebracht werden. Eine Ulceration besteht nirgends. Der Allgemeinzustand hat sich so gehalten, wie er bei Beginn der Behandlung war.

Die Patientin gab mit Bestimmtheit an, dass wenige Tage nach der ersten Behandlung die stechenden Schmerzen oberhalb der linken Brust verschwanden. Als sie nach vier Monaten von Neuem auftraten, hatte erneute Bestrahlung denselben Erfolg.

Für solche Fälle, in denen multiple Carcinomknoten in der Haut des Thorax sich entwickelt haben und ein cancère en cuirasse sich auszubilden beginnt, ist ein Mittel, welches das Carcinom in der Haut und im Subcutangewebe beseitigt, unter allen Umständen werthvoll, auch wenn dem Fortschreiten des Carcinoms in den tieferen Schichten, der Infiltration der Achsel und der Ausbildung von Metastasen in inneren Organen damit nicht Einhalt geboten werden kann. Auch scheint der günstige Einfluss auf die in einem Theil dieser Fälle vorhandenen Schmerzen unsere volle Beachtung zu verdienen.

Die Frage, bis zu welcher Gewebstiefe man erwarten kann, das Carcinom zum Schwinden zu bringen, muss in erster Linie natürlich durch weitere klinische Beobachtungen beantwortet werden. Sie dürfte jedoch auch einer physikalischen Behandlung zugänglich sein. Da wir mit Hülfe des Chromoradiometers messen können, ein wie grosser Bruchtheil von der Intensität der X-Strahlen, welche von normaler Haut noch eben vertragen wird, genügt, um das Carcinom zur Rückbildung zu bringen, so liegt die Grenze der Tiefenwirkung auf das Carcinom in der Tiefe, bis zu welcher jener Bruchtheil von Intensität herabdringt, wenn die Haut von dem zulässigen Maximum der Intensität getroffen wird. Mit freundlicher Unterstützung von Herrn Prof. Wiener, Director des physikalischen Instituts zu Leipzig, und unter Verwendung von Methoden, die an anderer Stelle genauer dargelegt werden sollen, verfolgte ich die Aufgabe, die Durchlässigkeit menschlicher Gewebe für die Röntgenstrahlen zu messen und damit die Grenze der Tiefenwirkung bei der Behandlung des Carcinoms zu ermitteln.

Es ergab sich bis jetzt, dass bei Verwendung mittelweicher Röhren in einer Tiefe von 2 bis 3 cm unter der Haut nur noch die Hälfte der Intensität von X-Strahlen vorhanden ist, welche auf die Haut auftrifft. Wenn wir nun die Annahme machen — und Chromoradiometermessungen sprechen dafür, dass die Annahme nicht allzuweit sich von der Wirklichkeit entfernt — dass das Carcinom etwa durch die Hälfte der Strahlungsintensität zur Rückbildung gebracht werden kann, welche für die Haut als das Maximum des Zulässigen erklärt werden muss, so würde nach den bis jetzt gemachten Durchlässigkeitsbestimmungen die Tiefe von 2 bis 3 cm die Grenze bezeichnen, jenseits welcher eine Wirkung der Röntgenstrahlen auf das Carcinom ohne schwere, irreparable Schädigung der bedeckenden Haut nicht erwartet werden kann.

Nächst dieser Frage, inwieweit die verschiedene — oberflächliche oder tiefe — Lage des Carcinoms die Möglichkeit seiner Behandlung mit X-Strahlen entscheidet, müsste die andere besonders durch klinische Beobachtung weiter verfolgt werden, ob nur das Carcinom, oder auch andere rasch wachsende Geschwülste besonders stark auf Röntgenstrahlen reagiren. Zu den in der

Literatur niedergelegten Erfahrungen z. B. Krogius[1]) und Mertens[2]), nach welchen Sarkome sehr stark durch die X-Strahlen im Sinne der Heilung beeinflusst werden können, stehen meine bisherigen Erfahrungen in einem gewissen Gegensatz. Ein Hautsarkom am Unterschenkel wurde durch die X-Strahlen in seinem Wachsthum nicht aufgehalten, ein Melanosarkom, der Orbita, das Recidiv eines vom unteren Lide ausgegangenen operirten Melanosarkoms, machte trotz sehr intensiver Bestrahlungen rasche Fortschritte bis zum Tode der Patientin, ein Weichtheilsarkom der Oberlippe, das sich auf einer vorher lange mit Röntgenstrahlen behandelten Lupusfläche entwickelt hatte, vergrösserte sich in dem Monate nach der energischen Bestrahlung auf das Doppelte und wurde dann exstirpirt.

Da in diesem letzten Falle die Möglichkeit einer Prädisposition für die Entstehung des Sarkoms, welche durch die voraufgegangene über ein Jahr sich erstreckende Röntgenbestrahlung geschaffen sein konnte, nicht von der Hand zu weisen ist, lasse ich die Krankengeschichte des Falles folgen:

Der jetzt 50jährige Arbeiter war mit 20 Jahren an Lupus faciei erkrankt. Eine Tuberculinbehandlung im Jahre 1896 und andere therapeutische Maassnahmen blieben erfolglos. Im Jahre 1897 wurde Röntgenstrahlenbehandlung eingeleitet und ein Jahr lang dreimal wöchentlich 20 Minuten lang bestrahlt. Nur vorübergehend wurde diese Behandlung ausgesetzt wegen einer Verbrennung des Gesichts durch eine Gasexplosion. Der Lupus war nach Beendigung der Röntgenbehandlung bis auf unbedeutende Reste geheilt. Im Jahre 1902 bildete sich auf der rechten Wange eine Geschwulst, die bis zu Hühnereigrösse heranwuchs und operativ entfernt wurde. Ende 1903 entstand ein gleichartiger Tumor an der Oberlippe, wegen dessen Pat. die Poliklinik aufsuchte. Wir fanden an der linken Hälfte der Oberlippe einen pilzförmigen, die Haut um $^1/_2$ cm überragenden Tumor von weicher Consistenz, dessen leicht blutende Oberfläche nicht von Epidermis überzogen war. Die Haut der Lippe und beider Wangen war in eine Narbenfläche verwandelt, in der sich an der Peripherie noch ganz vereinzelte Lupusknötchen nachweisen liessen. Am 20., 21., 23. Januar wurde bestrahlt. Dosis 20,0 H. Am 17. 2. war der Tumor auf etwa das Doppelte seiner ursprünglichen Grösse herangewachsen, während sich in der nächsten Umgebung eine Röntgendermatitis ausgebildet hatte. Die Geschwulst wurde exstirpirt. Die mikroskopische Untersuchung ergab ein Spindelzellensarkom.

---

[1]) Krogius, Drfolgreich mit Röntgenstrahlen behandelter Fall von Schädelsarkom. Arch. für klinische Chirurgie. 1903.

[2]) Mertens, Ein durch Behandlung mit Röntgenstrahlen günstig beeinflusstes Spindelzellensarkom. Deutsche med. Wochenschrift. 1904. S. 461.

Bis jetzt verfüge ich also unter den malignen Tumoren nur bei Carcinomen über positive Resultate mit X-strahlenbehandlung.

Es erscheint mir dringend notwendig, zum Schlusse auf die Frage einzugehen, ob die Erscheinungen, die wir an den Carcinomen und Cancroiden sich nach Bestrahlung abspielen sahen, wirklich als Folgen besonderer den Röntgenstrahlen eigenthümlicher Einwirkungen angesehen werden dürfen.

Bekanntlich kommen Vernarbungsvorgänge an Cancroiden auch bei ganz indifferenter Behandlung, ja ohne jede Behandlung zur Beobachtung. Excellenz von Bergmann[1]) hat im Jahre 1893 diese Vernarbungsvorgänge betont und daraufhin ganz besonders zur Vorsicht bei neu empfohlenen Mitteln gegen das Carcinom gemahnt. Es dürfte am Platze sein, diese Mahnung auch den Röntgenstrahlen gegenüber zu befolgen. v. Bergmann konnte über einen Fall berichten, in welchem ein Lippencarcinom allem Anscheine nach spontan völlig zur Vernarbung gekommen war. Handelt es sich nun bei der Wirkung der Röntgenstrahlen um etwas ähnliches? Um eine zufällig gleichzeitig mit den Folgeerscheinungen der Bestrahlung auftretende spontane Vernarbung? oder wenn auch das nicht, doch nur um eine Folge der entzündlichen Reaction, die durch acute Entzündungen z. B. Erysipel ebenso hervorgerufen werden könnte?

Folgende Gründe scheinen mir mit Entschiedenheit für eine Wirkung zu sprechen, die den Röntgenstrahlen als eigenthümlich zuerkannt werden muss:

1. Bei den spontanen Vernarbungen des Ulcus rodens handelt es sich meist nur um partielle Vernarbungen. Vollständige Vernarbungen, wie wir sie nach Röntgenbestrahlung entstehen sehen, sind seltene Ausnahmen. Nach der Röntgentherapie sind aber vollständige Vernarbungen an Carcinomen der Haut in weitaus der Mehrzahl der Fälle zu erzielen.

2. Die Vorgänge die nach Bestrahlung zur Rückbildung des Carcinom führen, erfolgen mit einem hohen Grade von Gesetzmässigkeit. Nach einer Bestrahlung von bestimmter messbarer

[1]) Berliner klinische Wochenschrift. 1893. S. 685. Sitzungsbericht d. Berliner med. Gesellschaft.

Intensität verwandelt sich nach bestimmter Zeit die Carcinomfläche in eine granulierende Wunde.

3. Das Verschwinden der Carcinomzapfen aus dem Gewebe lässt sich auch bei den Hautmetastasen von Carcinoma mammae mit Sicherheit hervorrufen, also bei pathologischen Producten deren spontanes Verschwinden meines Wissens nicht beobachtet worden ist und deren Rückgang auch durch ein Esysipel nicht mit Sicherheit hervorgerufen werden kann.

4. Nach der Bestrahlung von Carcinomen sehen wir die Rückbildung aller Carcinome schon auftreten, ehe die entzündliche Reaction in der Haut sich ausbildet. Da wo die Verkleinerung der Carcinome der Entzündung der Haut voraufgeht, kann sie nicht ihre Folge sein, sie kann nur auf einen Einfluss der Röntgenstrahlen auf die Krebszellen selbst zurückgeführt werden.

5. In demselben Sinne sprechen die Ergebnisse histologischer Untersuchungen, die zum Theil schon in meinem vorjährigen Vortrage mitgetheilt wurden und über deren weitere Fortsetzung ich an anderer Stelle eingehender zu berichten beabsichtige. Durch Untersuchung von Probeexcisionen aus Carcinomen zu verschiedenen Zeiten nach der Bestrahlung kann man eine fortschreitende Degeneration der Carcinomepithelien nachweisen, so dass die Krebszapfen sich schliesslich in structurlose Massen im Gewebe verwandeln. Es erfolgt gleichzeitig ein Einwandern von Leucocythen und ein Eindringen von jungem Bindegewebe in die Krebszapfen. Meist sieht man reichlich dabei Riesenzellen auftreten. Es sind das Vorgänge, die allerdings auch an nicht bestrahlten Carcinomen — besonders von Petersen[1]) — beobachtet und auch da bereits als Heilungsvorgänge gedeutet worden sind. An bestrahlten Carcinomen aber kommen sie in ungleich grösserem Massstabe zur Beobachtung und endigen hier mit einem völligen Verschwinden der Krebszapfen aus dem Gewebe. — Soll man diese mikroskopisch nachweisbare Wirkung der Röntgenstrahlen auf das Carcinom eine „specifische“ Wirkung nennen? Vielleicht ist es am besten, um das Wort specifisch, unter dem nicht alle das Gleiche ver-

[1]) Petersen, Beiträge zur Lehre vom Carcinom. II. Ueber Heilungsvorgänge im Carcinom. Beiträge zur klinischen Chirurgie. Bd. XXXIV. S. 683 und Bd. XXXII. S. 605.

stehen, nicht zu streiten. Was liegt auch am Namen? Was wichtig ist, das ist die bewiesene Thatsache, dass die Röntgenstrahlen stärker auf die Carcinomzellen einwirken, als auf die gesunden Epithelzellen dicht daneben. Erstere gehen zu Grunde, während letztere die Fähigkeit sich zu teilen und ein gesundes Gewebe zu regenerieren, behalten. Diese Wirkung ist den Röntgenstrahlen und verwandten Strahlenarten eigenthümlich. Ihre Feststellung bildet, wie von Bruns[1]) mit Recht hervorhebt, den Kernpunkt der Frage.

6) Endlich konnte bereits in meinem vorjährigen Voetrage gezeigt werden, dass nicht nur im Wachsthum begriffene epitheliale Neubildungen beeinflusst, sondern auch normale Wachsthumsvorgänge durch die X-strahlen gehemmt werden. Die Hemmung der Zelltheilung durch die Röntgenstrahlen, die zuerst bei den Regenerationsvorgängen an der verletzten Epidermis des Menschen und der Kaninchen, dann an der Entwicklung junger Hühnchen demonstrirt werden konnte, hat sich auch in weiteren Untersuchungen an der Embryonalentwicklung von Ascaris megalocephala und bei wachsenden Pflanzen deutlich nachweisen lassen.[2]) Durch andere Agentien sind die gleichen Wirkungen noch nicht gesehen worden. Wenn es auch noch zu erforschen bleibt, ob alle wachsenden Gewebe, alle sich theilenden Zellen in gleicher Weise beeinflusst werden, so steht so viel doch fest, dass es sich bei diesen Vorgängen um besondere den Röntgenstrahlen eigentümliche Wirkungen handelt. Bei weiteren Forschungen nach dem Grunde des merkwürdigen Einflusses an Röntgenstrahlen auf die in abnorm schneller Teilung begriffenen Zellen im Carcinom, dürfte die Wirkung dieser Strahlen auf Zelltheilungen und Wachsthumsvorgänge im Allgemeinen mit in Betracht gezogen werden müssen.

---

[1]) von Bruns, Krebsbehandluug mit Röntgenstrahlen. Therapie der Gegenwart. Januar 1904.

[2]) Perthes Versuche über den Einfluss der Röntgenstrahlen und Radiumstrahlen auf die Zelltheilung. Deutsche med. Wochenschrift 1904. No. 17 u. 18.

XXI.

Multiple Knochensarkome mit Ostitis deformans.[1]

Von

Professor Dr. L. Rehn.

(Hierzu Tafel IX und X.)

In der Festschrift zu Rudolf Virchow's 71. Geburtstag hat von Recklinghausen einen ausgezeichneten höchst anregenden und belehrenden Bericht niedergelegt über die fibröse oder deformirende Ostitis, die Osteomalacie und die osteoplastische Carcinose in ihren gegenseitigen Beziehungen. Ich bin in der Lage, Ihnen heute Präparate vorzulegen, welche jener seltenen Knochenerkrankung zugehören, wo sich fibröse osteoplastische Ostitis mit multiplen Knochensarkomen combinirt. Bisher ist ausser von Recklinghausen nur noch von Schoenenberger[1]) ein ähnliches Beispiel dieser Art eingehend beschrieben worden. Es sind dies mit dem meinigen fast identische Beobachtungen insofern, als der grösste Theil des Knochensystems in gleicher Weise erkrankt ist. Einige Abweichungen sind entweder unwesentlicher Natur, oder sie sind bedingt durch die verschiedene Dauer der Erkrankung.

Bevor wir näher auf die Veränderungen an den Knochen eingehen, sei in Kurzem die Krankengeschichte angeführt.

---

[1]) Vorgetragen am 1. Sitzungstage des XXXIII. Congresses der Deutschen Gesellschaft für Chirurgie zu Berlin, 6. April 1904.

[2]) Archiv f. pathol. Anatom. u. Physiol. u. f. klin. Medicin. Bd. 165. H. 2. S. 189.

Anmerkung: Mikroskopische Untersuchung und Illustrationen von Dr. Becker, Oberarzt im Feld-Art.-Rgt. No. 14, commandirt bei der chirurg. Abth. des städt. Krankenhauses.

Ein junges Mädchen, welches schon als Kind schwer arbeiten, viel Nächte wachen musste, schlecht ernährt wurde und in feuchtem Raum schlafen musste, das tuberculös belastet war, an Bleichsucht, Ulcus ventriculi und einer unerheblichen Pleuritis gelitten hat, dass nie syphilitisch inficirt und nie gravid war, erkrankte im 23. Lebensjahr mit Knochenschmerzen. Das gracil gebaute Mädchen mit leidlicher Musculatur, ohne jegliche Deformitäten des Skelets, ohne nachweisbare Erkrankung der inneren Organe, wurde November 1894 aufgenommen wegen Schmerzen in der rechten Hüfte, woselbst äusserlich eine ganz geringe Schwellung erkennbar war.

Nach $2\,^1/_2$ Monaten mit geringer Besserung entlassen, kehrte sie bald mit einer Verschlimmerung des Leidens zurück und konnte während einer folgenden 6monatlichen Behandlung nur wenig gebessert werden. Gegen 10 Monate bestanden die Schmerzen an der rechten Hüfte, da trat ein rasch wachsender Tumor am distalen Ende der rechten Ulna auf, der sich in 9 Wochen zu einer ansehnlichen Auftreibung von grosser Druckschmerzhaftigkeit vergrössert hatte und operativ entfernt wurde. Die Untersuchung der graurothen, brüchigen Massen hatte Riesenzellensarkom ergeben.

Die Schmerzen in der rechten Hüfte blieben mit Remissionen und Exacerbationen bestehen, zogen sich nach einem Monat mehr in den Schaft des rechten Oberschenkels und traten im Kreuz auf. Wieder nach ca. 2 Monaten gesellen sich ähnliche Beschwerden an der rechten Schulter hinzu. Die rechte Darmbeinschaufel verdickt sich unter quälenden Schmerzen, sodass nach einigen Wochen (31. 1. 96) ein Eingriff vorgenommen werden muss, wobei sich eine tumorartige Auftreibung derselben zeigt, mit graurothem, weichen Inhalt, dessen Untersuchung wieder Riesenzellensarkom ergiebt. Nach 7 Monaten klagt Pat. ausser den genannten Beschwerden, die mit wechselnder Heftigkeit an den nicht operirten Stellen fortbestehen, über Schmerz im rechten Unterschenkel, als deren Ursache sich harte Verdickungen im mittleren und unteren Drittel der Fibia nachweisen lassen. Weiterhin, 1 Monat später, über schmerzhafte Auftreibungen an der 8. und 9. Rippe rechts, ferner in kurzen Pausen über ähnliche Erscheinungen an der linken Beckenschaufel, links Tibiamitte und 8. Rippe links. Wenn jetzt trotz der Multiplicität des Auftretens dieser Knochenneubildungen ein operativer Eingriff an der linken Beckenschaufel gemacht wurde, so geschah dies lediglich, um die Schmerzen der Patientin zu lindern. Bei der Entfernung des ansehnlichen, im Befund den früher entfernten ähnlichen Tumor, ergab sich noch das Vorhandensein einer grossen, mit klarer gelber Flüssigkeit gefüllten Cyste und eines derb fibrös sich anfühlenden braunrothen walnusgrossen Tumors, der sich ebenfalls als Spindelzellensarkom mit Riesenzellen erweist.

Die Pat. wurde November 1896 (nach Heilung der Wunde) ins Siechenhaus verlegt.

Als sie nach 1 Jahr wieder aufgenommen wurde, war sie beträchtlich schwächer geworden und die Geschwulstbildungen hatten an Zahl und Umfang zugenommen.

An den Oberschenkelschäften werden in den mittleren Abschnitten sehr

druckempfindliche, umschriebene Auftreibungen constatirt. Die Röntgenbilder lassen an den Diaphysen der Unterschenkel veränderte Structurbilder erkennen. Die Rindencompacta ist verändert und innerhalb der Conturen der Tibia und Fibula bestehen unregelmässig begrenzte hellere mit dunkleren abwechselnde Felder, die über die ganze Länge und Breite des Knochens verbreitet sind. Im unteren Theil der rechten Fibula verschwinden deren scharfe Conturen in eine diffus spindliche hellere (negativ) Partie. Ebenso zeigen die oben genannten Rippen verbreiterte Conturen mit ähnlichen Fleckenzeichnungen.

5 Monate nach dem letzten Eintritt ins Krankenhaus traten Spontanfracturen am linken und 5 Tage später am rechten Oberschenkel auf, die nach 8 Monaten leidlich geheitt waren. Allmählich stärker werdende Verbiegungen an den Stellen der Tumoren greifen Platz. Dazu kommt eine zunehmende Weichheit der Knochen, die theilweise federn. Wesentliche Temperatursteigerungen waren nicht aufgetreten: ebenso wenig als erhebliche Veränderungen des Urins, in dem speciell Albumosenreaction nie nachweisbar war. Von internen Mitteln: Jodkali, Arsen, Eisen waren alle ohne jeden Einfluss auf das Leiden geblieben, dem die Patientin unter allmählich zunehmender Herzschwäche, doppelseitigem Hydrothorax, Hydropericard, Ascites und Anasarka 4 Jahre später erlag.

In dem Krankheitsbild imponirt zunächst das frühe Auftreten von Knochentumoren, die sich in immer kürzeren Zeitläuften häufen vorwiegend die unteren Extremitäten und Becken befallen (s. Fig. 1), dann an einigen Rippen auftreten und Oberarm Schultergürtel in verhältnissmässig geringem Grade, und den Kopf gar nicht befallen. An den Röhrenknochen sind sie vorwiegend in den Verlauf der Diaphysen eingeschaltet, die Epiphysen theilweise ganz freilassend. Zweitens die hochgradigen Deformitäten und Erweichungsprocesse an den Knochen.

Die genauere Besichtigung der Tumoren, die in Form wohlgerundeter Knoten die Continuität des Knochens unterbrechen, gestattet die Vermutung, dass es sich um gleiche Bildungen handelt. Die Farbe und Consistenz jedoch lassen schon äusserlich Unterschiede erkennen. Die einen sind derb elastisch, die andern (und das ist die Mehrzahl) sind hart wie Knochen anzufühlen.

Auf den Durchschnitt lassen sich noch erheblichere Unterschiede feststellen. Die einen sind hart weisslich von einem dicht spongiösen Gebälk gebildet, die andern braunrot, derb, fibrös-elastisch.

Neben diesen Tumorbildungen, auf deren mikroskopische Beschaffenheit wir noch näher eingehen werden, haben in der Structur dieser Knochen wesentliche Veränderungen gegenüber den normalen

Verhältnissen Platz gegriffen. Nirgend ist mehr eine wirkliche, auch nur annähernd der normalen entsprechende Rindencompacta zu sehen. Unregelmässige, mit dem Messer schneidbare, feinfibröse Spongiosazüge durchziehen die ganze Breite des Knochens oder es sind breite die ehemalige Compacta bis auf schmale Zonen ersetzende Markmassen roten, lymphoiden Marks aufgetreten (linker Oberschenkel). Die dünne restirende Schale ist auch spongiös erweicht. Einigermassen die normale Structur andeutend ist die Anordnung der teilweise stark rareficirten Bälkchen in den Epiphysen. Aber auch hier kehrt die relativ weiche spongiöse Masse wieder.

Am wenigsten betroffen von den Veränderungen und Deformirungen sind die Gelenkflächen, die allerseits mit unversehrtem Knorpel überzogen sind. Aber nicht nur die mit den Tumoren behafteten Knochen, sondern auch die andern (soweit sie zur Verfügung stehen) (Radius, Rippen) zeigen diese Structurveränderungen auf dem Durchschnitt, auch sind sie von derselben Weichheit und mit dem Messer schneidbar.

In einigen der weisslichen Tumoren finden sich vereinzelte nicht über haselnussgrosse glattwandige Cysten vor (rechter Oberschenkel distal, rechte Ulna distal).

Die weissen Tumoren sind von verschieden breiten roten Markzügen durchsetzt, und an einigen Stellen sieht man blassgelbrötliche Herde (linker Oberschenkel distaler Tumor). Aehnlich verhält sich ein wallnussgrosser Tumor der 8. Rippe der auf dem Durchschnitt mit blassgelben Parthieen durchzogen ist.

Gehen wir zur mikroskopischen Untersuchung über, so finden wir die weisslichen Parthieen der harten Tumoren gebildet von einem feinen Trabecelwerk neugebildeter Knochenspangen mit osteoiden Säumen von verschiedener Breite.

Die Maschenräume sind grösstentheils von einem feinfibrillären Gewebe langspindiger Zellen mit dünn ausgezogenem Fortsatz beiderseits ausgefüllt (Fig. III und V). Diese spindlichen Zellen sind an den Contouren der Knockenbalken parallel verlaufend angeordnet, sind hier dichter gedrängt und kurzspindlicher, theilweise fast kubisch und mit ihrer Längsaxe in eine schräge Lage zu dem Balken gestellt, so dass sie oft den Eindruck von Osteoplastensäumen machen. Diese Verhältnisse entsprechen den von Recklinghausen als Fasermark bezeichneten Veränderungen.

Kleinere und grössere Bezirke sind von rotem Lymphmark eingenommen. Kleine Rundzellen mit intensiv gefärbtem Kern und schmalem Protoplasmaraum etwa doppelt so gross als Lymphocyten füllen die äusserst reich mit Blutgefässen durchzogenen Maschenräume zwischen den Trabekeln aus.

Das Fettmark ist sehr spärlich, ganz vereinzelt findet man kleine Herde.

An den Trabekeln finden sich ab und zu Riesenzellen mit centralständigen gut tingirten Kernen alst Osteoclasten in lacunären Vertiefungen derselben anliegend (Fig. IV).

Dieselben Befunde erheben wir bei der Untersuchung der spongiösen Massen ausserhalb der Tumoren und in den Partieen wo keine Tumoren sind, die aber den beschriebenen veränderten Bau makroskopisch erkennen lassen.

Die fibrös elastischen braunroten Tumoren (rechter Oberschenkel Mitte und Rippe, Fig. V) sind vollständig von Faserwerk umgeben, nie wird in ihnen oder ihrer Begrenzung Lymphmark angetroffen. Die Zellen haben Spindelform, bald länger, bald kürzer, bis fast wie Rundzellen. Die langspindligen, meist in der Peripherie gruppirten haben fast genau die Form der Fasermarkzellen und sind oft nicht davon zu unterscheiden. In dem centralen Theil des Tumors eine Menge von Riesenzellen mit centralständigen massenhaften Kernen. Diese Parthie ist zugleich meist sehr reich mit Blutgefässen versorgt, die theilweise keine Wandung erkennen lassen, so dass das Blut zwischen den Sarcomzellen liegt. Knochenbälkchen sind an der Peripherie des Sarcomgewebes zu finden, wo sie ganz allmählich ohne auffälliue Grenze in das Faserwerk übergehen. In diesen Bezirken des Tumorgewebes finden sich häufig Pigmentablagerungen.

An den blassgelblichrothen Stellen inmitten des weissen Tumorgewebes, wie sie am linken Oberschenkel und in einem Rippenknoten zu finden sind, finden sich mikroskopisch rundliche und streifige Bezirke von Tumorgewebe, wie das zuletzt beschriebene in Faserwerk eingebettete polymorphzellige Riesenzellensarkom, die von den neugebildeten Knochenbälkchen durchzogen werden.

Auf Grund der makroskopischen und mikroskopischen Untersuchung nun ist die Aehnlichkeit dieses Falles mit den von

Recklinghausen unter der Gruppe der „ausgesprochenen Knochenerweichung“ beschriebenen unverkennbar. Als Hauptzweck meines heutigen Vortrags sehe ich an diese Sarkome in ihren Beziehungen zu der vorliegenden Allgemeinerkrankung des Knochensystems zu erörtern. In den von Recklinghausen'schen sowie in dem Schönenberger'schen Fall handelt es sich bezüglich der Tumuren um typische Riesenzellensarkome von dem Charakter der Epulis. von Recklinghausen nimmt nach seinen Untersuchungen mit Bestimmtheit an, dass die Tumuren allgemein den primären Sitz der fibrösen Ostitis, gewissermassen das Centrum der Erkrankung kennzeichnen. Ihre Oertlichkeit erklärt er aus den immer wiederkehrenden Zug- und Druckwirkungen, denen der Knochen ausgesetzt ist, sowie auf Grund nachgewiesener Veränderungen des localen Gefässapparats. Für uns liegt der Schwerpunkt in der Frage: Sind diese Riesenzellensarcome vom Bau der Epulis als echte Neoplasmen aufzufassen oder als entzündliche Processe? Schuchhardt[1]) schreibt in seiner Monographie über die deformirenden Knochenkrankheiten: „In einer auffallend grossen Zahl von Fällen hat man die merkwürdige Beobachtung gemacht, dass sich in den erkrankten Knochen meist erst nach langem Bestand der Krankheit solitäre oder multiple Sarcome entwickelten, welche das tötliche Ende herbeiführten.“ Das soll doch wohl heissen, dass der Tod durch Wucherung resp. Metastasirung der Geschwülste verursacht worden ist. Das trifft für unseren Fall nicht zu. Niemals fand sich ein Einwachsen in die Umgebung des Gewebes des Knochens oder eine Metastase vor. Das ist doch sehr wunderbar bei einem fast 10jährigen Bestand der Erkrankung wie in unserem Fall.

Der klinische Verlauf meines Falles spricht schon mit Entschiedenheit dafür, dass diese Riesenzellensarcome als entzündliche Neubildungen anzusehen sind. Bewiesen aber wird diese Annahme, wenn wir die Entwicklung dieser Geschwülste verfolgen. Ich erinnere Sie, dass ich dreimal operirt habe. Zweimal entfernte ich das bekannte weiche, braunrote Gewebe, wie wir es bei den myelogenen Riesenzellensarcomen finden. Bei der dritten Operation (20 Monate nach Beginn der Erkrankung) fand sich neben einer

[1]) Deutsche Chirurgie. Liefg. 28. S. 131.

Cyste ein solider fibröser Tumor gleicher Structur. Jedesmal lautete die mikroskopische Untersuchung (Geh. Rat Weigert) auf typisches myelogenes Riesenzellensarcom. Die dritte Operation war nur zur Linderung der unerträglichen Schmerzen vorgenommen worden, nicht etwa in der Idee, die Patientin zu heilen, denn damals war schon eine Menge gleicher Tumoren aufgetreten und die Patientin galt als verloren. Es kann wohl keinem Zweifel unterliegen, dass alle diese Tumoren die gleiche Structur hatten, wie die der untersuchten. Zur Entscheidung dieser Frage scheint mir unser Fall besonders geeignet.

In den Fällen von Recklinghausen und Schönenbergers dauerte die Erkrankung $1^1/_2$ bezw. 5 Jahre. Meine Patientin lebte nach dem Auftreten der ersten Erscheinungen noch über 9 Jahre.

Bei der ersten Operation vor 8 Jahren hatte ich nach der Ausräumung des Tumors an der rechten Ulna einen 10 cm langen Elfenbeinstift eingelegt, welcher glatt einheilte. Sie erkennen an dem Präparat noch einen kleinen Rest des Stiftes an seiner gelblichen Farbe, sonst ist alles durch Knochensubstanz ersetzt. In der Epiphyse aber sehen Sie noch eine kleine bräunlich gefärbte Cyste, den Rest des Tumors. Betrachten wir nun die früh aufgetretenen Tumoren, z. B. den des rechten Unterschenkels, so zeigt sich diese mächtige Geschwulst in Consistenz und Farbe wesentlich verschieden von den jetzt bestehenden. Sie fühlt sich knochenhart an, ihre Farbe ist weisslich im Gegensatz zu den braunen jüngeren Tumoren. Es finden sich darin glattwandige kleine Gysten, Reste früherer Blutungen. Ausserdem sieht man unregelmässige Züge rothen Markes, das Massiv des Tumors aber gebildet von Fasermark. Da haben wir also das Endproduckt des Riesenzellentumors, die Bildung eines neuen, allerdings unvollkommenen Knochengewebes. Wer daran zweifeln sollte, den mache ich darauf aufmerksam, dass in dem Präparat Uebergänge dieser Neubildung zu finden sind.

Der weisse harte Tumor im unteren Theil des rechten Oberschenkels hat ein blassgelbröthliches Centrum. Aehnlich verhält sich eine wallnussgrosse Geschwulst der Rippe. Diese gelbröthlichen Inseln zeigen das Bild des typischen Riesenzellensarcoms. Sie sind als Reste nach der Degeneration erhalten geblieben. Sehr schön lassen sich die verschiedenen Entwicklungsstadien an zwei Rippentumoren erkennen, welche ich ihnen vorlege (s. Figur). Die

eine braunrötliche Geschwulst von weicherer Consistenz hat durchaus sarcomatösen Bau. Die andere weisse harte, von blassgelben Zügen durchzogen, steht auf der Stufe der Verknöcherung. Endlich mache ich Sie besonders aufmerksam auf den braunrothen Tumor in der Mitte des rechten Oberschenkels, der braunroth und von derb elastischer Consistenz, aber ähnlich wie der Rippentumor von unregelmässigen Zügen von Knochensubstanz durchquert wird.

Die braunrothen Tumoren sind überall von Fasermark umgeben, nie ist daselbst Lymphmark vorhanden. Im Centrum stets eine Menge von Riesenzellen mit massenhaften centralen Kernen und nach der Peripherie zu nehmen die Zellen eine immer mehr spindliche Form an und gehen ganz in die langspindlichen Formen der Fasermarkzellen über. Daselbst liegen kleine Knochenbälkchen und der Uebergang zu dem Fasermark ist durch keine auffällige Grenze gegeben.

Endlich darf ich hinzufügen, dass weiche Tumoren, wie wir sie bei den Operationen vorfanden, an den vorliegenden Skeletknochen nicht mehr vorhanden sind.

Der besprochene Fall machte zuerst den Eindruck eines metastasirenden Knochensarcoms. Mit dem Auftreten der übrigen Erscheinungen aber musste diese Diagnose aufgegeben werden und wir waren im Zweifel. Er beweist, dass wir in dem Auftreten der multiplen Riesenzellentumoren einen entzündlichen Process des Knochenmarks zu sehen haben. Seine Wichtigkeit für die Praxis erscheint um so grösser, wenn wir annehmen, dass vielleicht auch einzelne Skeletteile derartig erkranken können.

XXII.

Ueber Dermatitis der Hand nach Röntgenbestrahlung (Fingeramputation).[1]

Von

Dr. Richard Mühsam

in Berlin-Charlottenburg.

(Hierzu Tafel XI und 1 Figur im Text.)

Nicht lange, nachdem man begonnen hatte, die Röntgenstrahlen zu diagnostischen und therapeutischen Zwecken zu benutzen, wurden Beobachtungen bekannt über besondere nach ihrer Anwendung auftretende Veränderungen der Haut.

Man muss unterscheiden zwischen acuten und chronischen Veränderungen der Haut.

Die acuten Veränderungen charakterisiren sich als Dermatitiden und Verbrennungen und lassen sich ähnlich wie die gewöhnlichen Verbrennungen nach 3 Graden eintheilen.

Die Verbrennungen 1. Grades zeigen eine kürzere oder längere Zeit nach der Bestrahlung auftretende Röthung der Haut, Hyperämie mit localer Temperaturerhöhung, Infiltration und Jucken.

In diesem Stadium kommt es auch bei den acuten Fällen schon oft zu Haarausfall. Bei längerem Bestehen und Einwirken der Schädigung sowie nach besonders intensiven Bestrahlungen treten Verbrennungen 2. Grades auf, charakterisirt durch eine in Folge seröser Durchtränkung der Haut entstehende Blasenbildung. Aus dieser wiederum kann sich die mit Nekrosen einhergehende Verbrennung 3. Grades entwickeln. Zwischen diesen Gruppen bestehen zahlreiche Uebergangsformen, auch kann bei demselben

[1] Auszugsweise vorgetragen in der Sitzung der freien Vereinigung der Chirurgen Berlins am 9. Mai 1904.

Individuum an verschiedenen Stellen des betroffenen Gebietes die Schädigung verschiedene Grade annehmen.

Diese acuten Veränderungen können in einen chronischen Zustand übergehen und zu völliger Kahlheit, zu sklerodermieartiger Verdickung und Pigmentirung der Haut, sowie zu tiefergehenden und um sich greifenden Geschwüren führen, welche sehr torpide sind und aller Behandlung trotzen. Die Haut wird brüchig und spröde, und neben nässenden Ekzemen treten ausserordentlich schmerzhafte und den Kranken quälende Schrunden und Ulcerationen auf. Bisweilen sind wahre neuralgische Schmerzen oft von grosser Heftigkeit und Hartnäckigkeit vorhanden.

Betrifft die Erkrankung die Hände, so sind in diesen Fällen gewöhnlich auch schwere Veränderungen an den Nägeln vorhanden. Die Nägel werden rissig und splittern, die Nagelmatrix wird serös durchtränkt, die Structur des Nagelbetts wird verändert, und in besonders schweren Fällen kann es zur Abstossung eines oder mehrerer Nägel kommen, oft unter Bildung von sehr schmerzhaften und schwer heilenden Paronychien.

Sehr zweckmässig ist die von Kienböck aufgestellte Eintheilung in acute und chronische Hautveränderungen. Für die acuten Erkrankungen stellt er allerdings eine Gruppe mehr als wir auf, indem er den im Anfang auftretenden Haarausfall für sich allein registrirt. Er unterscheidet:

1. Haarausfall ohne äusserlich sichtbare Entzündungserscheinungen.

2. Die gewöhnlichen Zeichen der Entzündung, Hyperämie, Temperaturerhöhung und Infiltration der Haut.

3. Dermatitis bullosa mit Durchtränkung und Zerklüftung der Epidermis zu Blasen, verbunden mit heftigen Schmerzen, Exfoliation, Excoriation, catarrhalische epitheliale Eiterung, partielle Zerstörung einiger weniger isolirter Papillen.

4. Dermatitis gangraenosa, Zerstörung grosser Abschnitte der Cutis, Entstehung eines Ulcus.

Die chronischen Veränderungen, von Kienböck als Dystrophie der Haut bezeichnet, werden nach ihm in 3 Grade eingetheilt:

1. Atrophie der Hautdrüsen und Haarpapillen. In Folge dessen Alopecie.

2. Atrophie der Cutis. Hyperpigmentation der Haut, Erythème radiographique des mains, wie es sich bei Radiographen findet. Störungen im Wachsthum der Nägel.

3. Bildung progredienter und torpider Geschwüre.

Die Beobachter sind sich darin einig, dass die Schädigungen durch die Röntgenstrahlen ihre Ursache haben in gewissen Vorgängen bei der Bestrahlung. Zu grosse Häufigkeit und lange Dauer der Sitzungen, übermässige Annäherung der Röhre an den zu bestrahlenden Körpertheil sowie Arbeiten mit zu hoch gespannten Strömen werden als die Ursachen der Röntgenverbrennungen angesehen.

Von verschiedenen Seiten wird behauptet, dass blonde Individuen den Verbrennungen mehr ausgesetzt sind als brünette, eine Anschauung, der sich Schürmayer, wenn auch mit einiger Reserve, anschliesst.

Ob daneben noch eine gewisse Idiosynkrasie gegenüber den Strahlen in Frage kommt, oder jugendliche Menschen eher von der Hautläsion betroffen werden, als ältere, muss zur Zeit noch dahingestellt bleiben.

Dagegen scheint eine schon vor der Bestrahlung alterirte Haut mehr als die gesunde den Schädigungen ausgesetzt zu sein.

So sah ich, dass bei einer Patientin, bei welcher die Haut durch lange Zeit hindurch fortgesetzte, zum Theil recht heisse Umschläge ein marmorirtes Aussehen bekommen hatte, kurze Zeit nach der aus therapeutischen Gründen eingeleiteten, sehr vorsichtigen Bestrahlung, die dunkleren Partien der Haut sich über das Hautniveau erhoben.

Bald bildeten sich auf den Kuppen dieser Erhebungen Blasen, welche aufgingen und zu flachen, seichten Epidermisdefecten führten. Es hatten bei der Kranken einen Tag um den anderen im Ganzen sechs Bestrahlungen von 6 Minuten und eine von 3 Minuten Dauer stattgefunden, und die Bestrahlungen waren bei den ersten Anzeichen der Hautveränderungen abgebrochen worden. Die Röhre war besonders hart gewählt worden und befand sich 35—40 cm von dem Körper entfernt.

Den die Röntgenverbrennung verursachenden Schädlichkeiten, wie lange Dauer der Bestrahlungen, Häufigkeit der Sitzungen, grosse Annäherung an die Röhren sind diejenigen vor allem ausgesetzt, welche als Techniker oder Aerzte sich regelmässig mit der Röntgographie beschäftigen, den Sitzungen beiwohnen und, wie es namentlich früher der Fall war, zur Prüfung der Helligkeit der Strahlen ihre eigene Hand auf dem Fluorescenzschirm betrachteten.

Thatsächlich sind eine Anzahl Collegen und Fachmänner an mehr oder weniger schweren Dermatitiden der Hand erkrankt. Es sind mir mehrere Herren bekannt, welche die Zeichen chronischer Röntgenverbrennung an der Hand (die Haut ist rissig, brüchig und trocken, sie neigt zu Rhagadenbildung; Pigmentirungen und abnorme Entwicklung kleiner Hautgefässe sind vorhanden, die Nägel sind rissig und im Wachsthum gestört) aufweisen[1]), und auch von anderer Seite sind diese Erscheinungen schon beschrieben worden.

Die Hand der Röntgographen, die Röntgenhand, ist daher wohl als feststehendes Krankheitsbild anzusehen. Von den Störungen des allgemeinen Wohlbefindens, Pulsbeschleunigung, Angstgefühl, Beklemmung u. a. m., wie sie bei intensiver Bestrahlung bisweilen beobachtet werden, soll hier nicht die Rede sein.

Ist das Leiden, die Röntgendermatitis der Hand, an und für sich ein höchst unangenehmes, so wird es doch selten den Grad erreichen, wie bei einem Collegen, welchen ich als Patienten von Herrn Geheimrath Sonnenburg mitzubeobachten und zu behandeln Gelegenheit hatte, und bei dem die unerträglich heftigen Schmerzen schliesslich zur Amputation eines Fingers führten.

Die Krankengeschichte ist folgende:

Seit December 1897 beschäftigte sich P. mit Röntgenstrahlen und hat viel mit denselben gearbeitet. Er hatte die Gewohnheit, zur Prüfung der Helligkeit und des Härtegrades der Röhren die linke Hand auf das Fluoreskop aufzulegen, auch bemühte er sich, stets mit besonders starkem Licht zu arbeiten.

Die ersten Erscheinungen traten im Winter 1900/01, also nach mehrjähriger Thätigkeit, auf. Sie bestanden in einer Dermatitis mit Abschuppungen und localen Temperaturerhöhungen. P. hörte alsbald mit den Arbeiten mit Röntgenstrahlen auf und hat dieselben auch seit dieser Zeit nicht wieder aufgenommen. 2 Monate später zeigten sich Veränderungen an den Nägeln. Diese wurden brüchig, splitterten und hatten ein unregelmässiges und gestörtes Wachsthum. Gleichzeitig wurde auch die Haut brüchig und fielen die Haare aus.

Die Erscheinungen zeigten sich am stärksten am Zeigefinger, in etwas geringerem Maass an den übrigen, während der Daumen vollständig frei von Veränderungen blieb.

März 1901 entstand am Nagel des linken Zeigefingers ein Paronychium,

[1]) Zwei Collegen sind meiner Bitte, ihre Röntgenhand in der Sitzung der freien Vereinigung der Chirurgen Berlins am 9. Mai 1904 zu zeigen, in liebenswürdiger Weise nachgekommen.

welches allen Mitteln trotzte und welches im Mai 1901 zur Entfernung des Nagels führte, zumal unerträgliche Schmerzen auftraten.

Die Wunde heilte aber nicht aus, es blieb eine kleine Stelle offen, welche spontan und bei Berührung äusserst schmerzhaft war. Trotz absoluter Schonung der Hand machte die Heilung keine Fortschritte. Mai 1902 kamen Reizerscheinungen, Ulcerationen und Schmerzen um die erkrankte Stelle hinzu. Bäder mit einer Lösung von übermangansaurem Kali besserten diesen Zustand zwar, konnten die Heilung der offenen Stelle aber auch nicht über einen bestimmten Punkt hinaus fördern, ebenso wenig wie eine Behandlung mit Salben und Handbädern. Dieser Zustand hielt an bis Anfang 1903 und wurde infolge der zeitweise auftretenden heftigen neuralgischen Schmerzen besonders quälend. Mai 1903 wurde ein Versuch, das Ulcus mit Epidermin zur Heilung zu bringen, eingeleitet, aber vergebens. Es trat, diesmal an beiden Händen, ein Ekzem auf, infolge dessen sich das Geschwür wieder verschlimmerte.

Nach weiteren 2 Monaten, als das Ekzem abgeheilt, war das Ulcus eher weiter vorgeschritten. Ende Juli 1903 bildete sich dann proximal von dem Geschwür ein weicher Knoten, welcher namentlich Nachts ausserordentlich heftige Schmerzen verursachte. Ebenso vergeblich wie die bisherigen therapeutischen Maassnahmen, war ein Versuch mit Stauung. Die Schmerzen wurden nur um so heftiger, die Reizerscheinungen und die Geschwürsbildung bestanden fort.

Nachdemso im Laufe der Jahre antiseptische Lösungen, Bäder, Puder, Jodoform, Wismuth, verschiedene Salben und Pasten, Epidermin, endlich die Stauung ohne Erfolg angewandt worden war, suchte der erkrankte College Anfang September 1903 Herrn Geh. Rath Sonnenburg auf mit der Bitte, ihm nunmehr den Finger zu amputiren.

Das Bild war folgendes: Die Haut der linken Hand hatte eine braunröthliche Verfärbung, welche den Daumen jedoch frei liess. Die Grundfarbe war unterbrochen durch zahllose ausgesprochen rothe Flecke, welche bisweilen strahlenförmige Ausläufer zeigten. Hierdurch bekam die Haut ein marmorirtes Aussehen. Die Haut fühlte sich trocken an, war brüchig und rauh, hie und da waren Rhagaden vorhanden. Vielfach fanden sich kleine, sich verhornt anfühlende Stellen und Ulcerationen. Eine grössere Rhagade fand sich neben dem dritten Metacarpophalangealgelenk. Der Nagel des Zeigefingers fehlte, an der Nagelwurzel befand sich ein nahezu rundes, etwa 8 mm im Durchmesser haltendes torpides Geschwür. Neben demselben sass lateralwärts ein kleiner, etwa 3 mm breiter Rest von nachgewachsenem Nagel, welcher jedoch nicht bis zur Fingerkuppe hin gewachsen war, sondern einige Millimeter von seinem Ursprung bereits wieder verkümmerte. Die anderen Nägel waren braun verfärbt, sie hatten ein tonniges Aussehen und zeigten ausgesprochene Längswulste und -furchen. Sie waren trocken, verdickt und stark brüchig, sodass Pat. ihr Splittern dauernd befürchten musste. Den am meisten betroffenen Nagel des dritten Fingers schützte Pat. durch Aufpinseln von Collodium vor dem Abbröckeln. Die spärlichen Haare, soweit sie wieder gewachsen waren, hatten graue Farbe. Die Beweglichkeit der Gelenke war frei.

Nach diesem Befunde und mit Rücksicht auf die Anamnese, vor allem aber wegen der anhaltenden und sehr erheblichen Schmerzen musste dem Wunsche des Kranken gewillfahrtet werden, und es wurde am 10. 9. 03 der Zeigefinger im Mittelglied amputirt. Die Wunde wurde vernäht, sie heilte aber, obwohl keinerlei Störung auftrat, erst nach 9 Wochen völlig zu. Solange zog sich die Ueberhäutung einer kleinen Stelle des Wundrandes hin. Die Wunde

Fig. 1.

Hand nach der Heilung der Operationswunde.

ist seitdem auch dauernd geheilt geblieben. Die Schmerzen hörten unmittelbar nach der Operation auf, und Patient würde sich völlig wohl befunden haben, wenn nicht inzwischen die Ulceration am Dorsum der Hand neben dem dritten Metacarpoghalangealgelenk sich vergrössert hätte und ihm mehr Schmerzen verursachte. Auch hier erweisen sich die angewendeten therapeutischen Maassnahmen, Bäder, Salben, Puder als ziemlich wirkungslos; jedoch sind die Schmerzen nicht so heftig, dass etwa ein Eingriff nothwendig wäre.

Der Fall ist insofern interessant, als er, soweit ich die Litteratur kenne, abgesehen von blosser Entfernung nekrotischer Fetzen, zu den sicher wenigen gehört, bei welchem eine Röntgenverbrennung einen operativen Eingriff erheischte und zwar wegen der langen Dauer der Erkrankung und der Heftigkeit der Schmerzen.

Bronson berichtet über einen Patienten, bei dem die Amputation des geschädigten Beines nothwendig wurde. (Cit. nach Gassmann u. Schenkel.)

Mikroskopische Untersuchungen über die Structur des durch Röntgenstrahlen veränderten Gewebes insbesondere auch von Röntgenulcera sind durch Gassmann u. Schenkel, Gassmann, Unna, Salomon, Freund und Oppenheim angestellt worden.

Unna fand eine geringe Vermehrung der Kerne im Papillarkörper und um die Gefässe, ziemlich reichliches Pigment in den oberen Schichten der Cutis, dagegen war das Oberhautpigment nicht vermehrt.

Die collagenen Balken der Cutis waren besonders dick, angeschwollen und ineinandergepresst, die Lymphspalten zwischen ihnen nur angedeutet. Bei Anwendung einer modificirten Elastinfärbung zeigte es sich, dass das Elastin erhalten und nicht wesentlich verändert war. Eine grosse Anzahl der Cutisfasern nahm, mit Unnas Saffranin-Wasserblaumethode gefärbt, nicht mehr die normale saure, wasserblaue Farbe an, sondern die basische, saffraninrothe Contrastfarbe; sie waren also basophil geworden.

Die dickeren collagenen Balken waren von längs und meist spiralig verlaufenden Spalten durchsetzt und dadurch in unregelmässige längliche Bruchstücke zerklüftet. Die Schnitte zeigten eine Neigung zu zerfasern und in kleine Bruchstücke zu zerfallen.

„Die Veränderung des collagenen Gewebes ist mithin zu bezeichnen als eine Anschwellung mit basophiler Modification, besonders der gröberen Bündel, Verlust ihrer feinen Faserung und des geschwungenen bogenförmigen Verlaufes, Zerklüftung in unregelmässig gestaltete Längssegmente und Zusammenschiebung derselben zu einem eckigen und scharfwinklig abgeknickten Balkensystem unter Brüchigwerden und Lockerung des Zusammenhanges der gesammten Cutis. Diese sehr schweren Veränderungen sind alle vor sich gegangen, während das eingewirkte elastische Fasernetz vollkommen normal blieb.

Sollten nun, was die Folgezeit ergeben muss, die geschilderte Veränderung des festesten Theiles der Cutis sich als eine constante Erscheinung der Röntgenhaut herausstellen, so würde dieselbe wohl geeignet sein zu erklären, dass sich erst nach geraumer Zeit Entzündungserscheinungen einstellen, und dass diese dann noch selbst zur Nekrose der ganzen Haut führen können. Die Röntgenbestrahlung würde dann eben primär einen Degenerationsprocess einleiten, der, weil er nur die Gerüstsubstanz der Haut, den indolentesten Theil derselben betrifft, erst langsam entzündliche Reactionserscheinungen herbeiführt, schliesslich aber doch unter Umständen den Verlust der Gesammthaut nach sich zieht. Man sieht, dass unser Befund die Aufstellung einer

trophoneurotischen Theorie unnöthig machen würde, vorausgesetzt, dass er constant ist."

Gassmann und Schenkel untersuchten ein excidirtes Stück aus einem Röntgenulcus und fanden, dass das Gewebe nicht als nekrotisch im gewöhnlichen Sinne zu betrachten sei, sondern aus verschiedenen wohl charakterisirten und gut färbbaren Formelementen bestand. Die Hauptmasse wurde aus sozusagen normal aussehenden und färbbaren collagenen Faserbündeln gebildet, deren Kerne sich nach den gewöhnlichen Methoden gut färbten. Stellenweise fanden sich Kernfärbung annehmende Degenerationsformen von absonderlichem Aeusseren, bald zu langen faserigen Gebilden ausgezogen, bald mit vielen Ausläufern versehen, und unregelmässig gezackt oder krümlige Haufen darstellend. Zwischen diesen Kernen sind zahlreiche mononucleäre Leukocyten und Mastzellen verstreut, am zahlreichsten in der Nähe der spärlichen kleinen Gefässe, an deren Structur keine deutlichen pathologischen Veränderungen sichtbar sind. Elastische Fasern von gröberem und feinerem Kaliber liessen sich in ziemlich grosser Menge nachweisen.

Gassmann untersuchte ferner noch 2 Ulcera. Das eine bezeichnet er zusammenfassend als neugebildetes, zum Theil überhäutetes Granulationsgewebe, das sich von demjenigen auf andere Ursachen als Röntgenbestrahlung zurückzuführender Ulcera nicht unterscheidet.

Bei dem zweiten fand er die obere Parthie der Epithelschicht nur unvollkommen verhornt und auch in den obersten Lagen noch Kerne enthaltend. Die Retezellen hatten grosse Kernhöhlen, das Protoplasma färbte sich schlecht, und Stacheln wurden erst in den tieferen Lagen sichtbar.

Auf diese oberflächliche fast nur aus Kokken bestehende Schicht folgt eine ein dichtes Gewirr dicker, gut färbbarer Elastinfasern enthaltende Zone und hierauf ein Gebiet von einer eigenthümlichen, dickfaserigen oder trabeculären Masse, deren einzelne Balken ganz homogen und unregelmässig gequollen sind. Sie finden sich an der Stelle von Capillaren oder in deren Umgebung, bilden auch bisweilen deren Wandung. Nach der Tiefe zu werden diese Bündel immer dicker und zahlreicher und bilden die Hauptmasse des Gewebes.

Sie stellen wahrscheinlich in Degeneration begriffenes Collagen dar. Dazwischen lagert sich in schmalen Zügen die in Giesonschnitten braune, nicht mehr Collagenreaction gebende Substanz mit den elastischen Fasern. Sie enthält hier zahlreiche polynucleäre Leukocyten und grosse, oft spindelförmige, oft auch rundliche oder unregelmässig plattenförmige Zellen mit ovalem oder länglichem Kern. Stellenweise finden sich herdartige grössere, perivasculäre Ansammlungen, welche grösstentheils aus einkernigen Leukocyten, degenerirten Plasmazellen, in geringer Anzahl auch aus polynucleären Leukocyten bestehen.

Die elastischen Fasern sind im Cutisbindegewebe in reichlicher Menge vorhanden und ziemlich dünn, aber unregelmässig vertheilt, im subcutanen Bindegewebe sind sie etwas spärlicher und feiner.

Haemosidorin ist in nicht allzu reichlicher Menge gleichmässig in allen Schichten vertheilt.

Wichtige Veränderungen zeigten die Gefässe. Hier fand sich entweder

grosse Verengerung des Lumens oder auch völlige Obliteration. Die Wände sind mit Leukocyten infiltrirt, die Intima ist verdickt und besitzt stark gequollene Endothelzellen. Sie ist stelllenweise von der Unterlage abgehoben, sodass zwischen ihr und dem Endothel rundliche Lücken vorhanden sind.

Die hauptsächlichsten Merkmale der einer Endarteriitis obliterans ähnlichen Veränderungen wie Wucherung und vacuolisirende Degeneration der Intima, Auffaserung der Elastica, Vacuolisirung und Schwund der Muscularis sind also vorhanden.

Salomon untersuchte ein Stück excidirter Haut, in welcher sich nach zum Zwecke von Lupusbestrahlung ausgeführter Röntgenbestrahlung sklerodermieartige Veränderungen gezeigt hatten.

Die Epithelzellen waren rundlich und bisweilen mit einer Vacuole versehen. Unter dem Epithel war kleinzellige Infiltration vorhanden.

Es waren weder die Ausführungsgänge von Schweissdrüsen noch Glomeruli sichtbar. In den oberen Cutisschichten reichliche Epithelablagerungen.

In diesen Schichten und tiefer zahlreiche „Tuberkel" mit Langhansschen Riesenzellen. TB. nicht nachweisbar.

Die collagenen Bindegewebsbalken sind verdickt.

„Die Gefässe im tiefen Corium zeigen eine starke Verdickung der Wände, die von zahllosen Leukocyten umgeben und durchsetzt sind. Namentlich ist an einer Stelle eine fast das Gefässlumen obliterirende Endarteriitis vorhanden, von der aus radiär nach oben hin Streifen von kleinzelligen Infiltrationen ausstrahlen. In der Umgebung der Gefässe Mastzellen in geringer Anzahl. Den interessantesten Befund bot das elastische Gewebe dar. Während dasselbe nämlich in der Tiefe normale Verhältnisse zeigt, finden wir weiter oben zahllose kleine, ganz feine nach Unna-Tänzer und Weigert darstellbare, wenig geschlängelte, oft gewellte, meist parallel nach oben strebende, in der Mehrzahl direct vertical gerichtete Fäserchen. Dieselben nehmen je weiter nach oben an Zahl zu und erstrecken sich bis in die unter der Epidermis befindliche kleinzellige Infiltration, ohne das Epithel selbst zu erreichen. Ebensolche sehen wir besonders zahlreich vertreten an der verdickten Adventitia der Gefässe, doch hier parallel der Gefässwand verlaufend."

In jüngster Zeit haben Freund und Oppenheim mikroskopische Untersuchungen bei bleibenden Hautveränderungen nach Röntgenbestrahlung publicirt. Sie resümiren ihre Befunde folgendermaassen:

„Kurz zammengefasst ergiebt die histologische Untersuchung eine Erweiterung zahlreicher praeexistenter Capillaren und praecapillarer Gefässe, eine Hyperpigmentation des Epithels und reichliches Vorkommen von Mastzellen. Wir glauben nicht fehlzugehen, wenn wir dieses Bild in Analogie setzen mit dem histologischen Befund bei beginnendem Xeroderma pigmentosum."

„Die Ursache der Teleangiektasienbildung in röntgenisirter Haut ist wohl wie bei Aneurysma in einer primären Erkrankung der Wandungen der praeexistenten Gefässe zu suchen, wodurch eine abnorme Nachgiebigkeit derselben gegen den Druck des in Folge der Hyperämie dauernd gestauten Blutes hervorgerufen wird."

„Die chronischen Stauungen im Gefässgebiet der bestrahlten Haut sind Mitursache, dass die durch Nekrose der Gewebe entstandenen Geschwüre ebenso wenig Heilungstendenz zeigen, wie die varicösen Geschwüre am Unterschenkel, welche bei den ganz ähnlichen Bedingungen, unter denen sich der Unterschenkel befindet, nicht heilen."

Die sonstigen Untersuchungen, welche in der Litteratur niedergelegt sind, betreffen Feststellung des Schwundes der Schweiss- und Talgdrüsen, sowie Befunde bei vollkommener Gangrän, Beschreibung der im Verlaufe von Röntgenbehandlung an lupösem Gewebe auftretenden Veränderungen und Untersuchungen an der experimentell durch Röntgenstrahlen enthaarten Haut von Meerschweinchen.

Den veröffentlichten Untersuchungen von Röntgenulcera schliesse ich die meinige an. Der Finger wurde in mehrere auf die Axe senkrechte Scheiben zerlegt, dann in Formalinlösung fixirt, entkalkt, in Alkohol gehärtet und in Celloidin eingebettet. Die Schnitte wurden theils mit Delafield'schem Hämatoxylin und Van Gieson-Lösung, theils mit der Weigert'schen Färbung auf elastische Fasern unter Gegenfärbung mittels Lithioncarmin gefärbt. Ausserdem wurde die Unna'sche Mastzellenfärbung, die Färbung des collagenen Gewebes nach Unna und die Färbung der elastischen Fasern nach Unna-Tänzer mit der von Unna angegebenen Modification gemacht. Endlich wurde die Hämosiderinreaction angestellt.

Die Schnitte zeigen etwas excentrisch den Knochen, an welchen sich nach der Volarseite hin normale Gewebe anschliessen. Die Sehnen, Nerven, Gefässe, das Bindegewebe zeigen hier keine Veränderungen, auch die Haut erscheint normal. Die Papillen haben hier eine regelmässige, offenbar normale Beschaffenheit. Am Dorsum ist auf der einen Seite ein Stück des Nagels zu sehen. Während an der Aussenseite der Nagelwall verhältnissmässig unverändert ist, und der Nagelfalz auch keine Veränderungen zeigt, hört die Nageplatte sehr bald auf, nachdem sie in der unmittelbaren Nähe des Nagelwalles und -falzes eine erhebliche Verdickung erfahren hatte.

Vom Nagel ist weiter nichts mehr zu sehen. Der Rand wird von verhornten Zellen umgeben, welche wie an der übrigen Haut noch eine Strecke weit hin zur Mitte des Nagelbettes das Epithel überziehen; hier schwindet dieses allmählich und weicht, grade der Dorsalfläche des Knochens entsprechend, einem bröckligen von zahlreichen elastischen Fasern durchsetzten Granulationsgewebe. Dieses enthält neben Bindegewebszügen von verschiedener Stärke und Zahl der Fasern im wesentlichen Rundzellen mit nur schlecht färbbarem Kern, dazwischen auch einzelne Spindelzellen.

Dieses unregelmässig zusammengesetzte Granulationsgewebe erstreckt sich seitlich bis neben dem Knochen vorbei, an seiner von dem Nagelrest abgewendeten Seite. In den tieferen Schichten der Granulationsgewebe befinden sich zahlreiche, bisweilen zu Haufen angeordnete, grosse rundliche, bisweilen auch einzeln liegende, bisweilen auch unregelmässig gestaltete Zellen mit grossem Kern, welcher sich ebenfalls nur mangelhaft färbt. Es sind dies Plasmazellen, welche stellenweise hier auch gegenüber den Rundzellen den Hauptbestandtheil der zelligen Elemente bilden.

An der Stelle des Nagelbettes zeigt sich das Corium noch eine Strecke weit brüchig und in das beschriebene Granulationsgewebe verändert. Dann aber beginnt zuerst undeutlich, später immer deutlicher werdend die Anordnung von Papillen, zwischen welche sich die Zapfen des Epithels hineinsenken. Während die ersten Papillen noch deutlich eine Ueberschwemmung von Rundzellen aufweisen, zeigen die etwas weiterhin gelegenen schon den gewöhnlichen Bau der Papillen; etwa entsprechend der Stelle, wo die Papillen anfangen deutlich zu werden, beginnt auch wieder der Saum der Hornschicht, und so geht allmählich die Haut wieder zu ihrer gewöhnlichen Beschaffenheit über, wie sie sich an der Volarseite der Finger zu finden pflegt. Mit Ausnahme des erwähnten kleinen Nagelrestes fehlt aber jede Spur von Nagel, von Nagelwall und Nagelfalz, alles ist hier zu Grunde gegangen und hat dem Granulationsgewebe weichen müssen. In diesem Granulationsgewebe finden sich nicht allzu zahlreiche feine Gefässe, stellenweise enthalten sie noch einzelne Blutkörperchen, an anderen Stellen sind sie ganz oder nahezu ganz obliterirt, namentlich in der Nähe des Restes vom Nagel. Besonders interessant gestaltet sich der Befund an einer grösseren Arterie dicht an der

Grenze des Granulations- und normalen Gewebes, aber schon rings von letzterem umschlossen. Das Gefäss ist von einem dichten Kranz dunkel gefärbter Zellen umgeben, und auch in seiner etwas weiteren Umgebung finden sich dunkel gefärbte Bindegewebsfasern und -zellen. Die auffallendsten Veränderungen zeigen sich an der Intima dieses Gefässes; dieselbe ist, wie durch Weigert'sche Färbung sehr deutlich nachgewiesen werden kann, aber auch schon bei gewöhnlicher Hämatoxylinfärbung zu erkennen ist, stark verdickt.

Die elastische Faserfärbung zeigt, dass die Intima stark aufgelockert ist, und stellenweise bis zu 5 Lamellen elastischen Gewebes besitzt. Das Endothel ist gequollen, die Zellen sind nur schlecht gefärbt. Zwischen den einzelnen Lamellen der Intima sind Zellen und Kerne nicht zu sehen, sondern nur ein mehr gleichförmiges, wie gequollen aussehendes Gewebe. Am stärksten von den elastischen Fasern ist die die elastische Innenhaut darstellende Schicht. In der Nähe dieses Gefässes sind zahlreiche grosse, theils runde, theils unregelmässig gestaltete Zellen mit grossem bisweilen vacuolenhaltigem Kern sichtbar. Ganz auffallend ist die Veränderung dieses Gefässes, wenn man damit ein normales, von annähernd gleicher Grösse, von der Volarseite des Fingers vergleicht; hier fehlt die Infiltration um das Gefäss herum, und die Intima zeigt eine einzige zusammenhängende Schicht elastischen Gewebes.

Die Veränderungen an den Gefässen, insbesondere an dem grösseren, dem Granulationsgewebe benachbarten entsprechen, also dem Bilde einer Endarteriitis obliterans. In manchen, namentlich kleinen Gefässen sieht man das Lumen mit einer scholligen, bisweilen fast homogenen Masse, wohl aus zerstörten Blutkörperchen herrührend, erfüllt. Ob es auch bei grösseren Adern zu vollkommener Obliteration kommt, muss dahin gestellt bleiben, immerhin ist die Verdickung der Gefäss-Intima in meinem Falle eine ganz bedeutende. Das Gefäss sieht dem von Gassmann abgebildeten recht ähnlich. Die von ihm beobachtete Vacuolenbildung fehlt allerdings in meinen Präparaten, aber, was das wichtigste ist, auch in meinem Falle ist eine Abhebung und Auflätterung der Elastica vorhanden.

Diese partielle und stellenweise auch totale Obliteration der Gefässe ist möglicherweise die Ursache der langsamen Heilbarkeit

der Röntgenulcera. Die Gewebe sind mangelhaft ernährt, die Regeneration ist darum eine geringe und die Epithelisirung der Granulationsfläche kommt nur langsam, oder auch überhaupt nicht zu Stande. Es wäre daher interessant, nachzuforschen, ob diese Endarteriitis nicht vielleicht auch in einem ursächlichen Zusammenhang steht zu den Schrumpfungs- und Heilungsvorgängen, welche nach Röntgenbehandlung an Tumoren beobachtet worden sind.

Die Cutis ist in den an das Ulcus angrenzenden Theilen stark verdickt durch Schwellung des collagenen Gewebes, erst zur Volarseite des Fingers hin nimmt sie an Dickendurchmesser ab und zeigt normale Structur. Ein Theil der Schnitte wurde nach Unna mit saurem Orcein gefärbt und dann mit einer Mischung von starker wässriger Orangelösung und Glycerinäthermischung differencirt. Auch diese Färbung hat gute Bilder ergeben, welche namentlich die Quellung des collagenen Gewebes der dem Ulcus anliegenden Theile der Cutis erkennen liessen.

Nach Unna's Vorgang untersuchte ich eine Anzahl von Präparaten auch mit der Wasserblau - Saffraninfärbung und sah Bilder, welche den von ihm beschriebenen ähnlich waren. Allerdings habe ich nicht in meinen Präparaten einen so prägnanten Farbenunterschied gesehen, wie er ihn beobachtete. Aber immerhin kann ich sagen, dass in der Nähe des Geschwürs die blaue Färbung der Cutisfasern in erkennbarer Weise einem schmutzigblaurothen Farbenton wich. Wenngleich nicht immer gerade eine rothe Färbung erzielt worden ist, so ist der Unterschied gegenüber den gesunden Parthien der Cutis namentlich an der Volarseite des Fingers doch auffallend genug.

Die Zeit zwischen der Bestrahlung und dem ersten Auftreten von Verbrennungserscheinungen ist sehr verschieden. Sie schwankt zwischen wenigen Minuten und, wie in unserem Falle ersichtlich ist, Jahren. Das Auftreten der Dermatitis unmittelbar oder kurz nach der Bestrahlung hat Schmidt als Frühreaction bezeichnet. Von dieser Frühreaction ist nach Holzknecht die von ihm als Vorreaction bezeichnete Erscheinung zu unterscheiden, welche eine Stunde nach der Bestrahlung beim Gebrauch von alten, violett anlaufenen Röhren auftritt. Ihre Ursache sollen nicht die Röntgenstrahlen, sondern eine von diesen verschiedene, bis jetzt ihrem Wesen nach noch unbekannte Strahlung sein. Diese Vorreaction

modificirt, wie Holzknecht angiebt, die später auftretende echte Röntgenreaction im Sinne einer Verstärkung des Processes in den oberflächlichen Schichten. Im Allgemeinen pflegt aber die Zeit zwischen Bestrahlung und Beginn der Verbrennung 8—14 Tage zu betragen.

In dieser Periode, welche gelegentlich auch als Incubationszeit bezeichnet worden ist, häufen sich oft die Schädlichkeiten durch Wiederholung der Bestrahlung, sodass man geradezu von einer cumulativen Wirkung sprechen kann (Kienböck, Forster).

Die Frage, ob die bei der Röntgenbestrahlung beobachteten Wirkungen durch die Röntgenstrahlen selbst oder durch die elektrischen Entladungen in der Umgebung der Röhre hervorgerufen werden, ist viel discutirt worden.

Unter anderen sind Apostoli und Jankau, Oudin, Barthélémy, Darier, Schürmayer und Graves dafür eingetreten, dass die elektrischen Strahlen das wirksame Agens seien. Schürmayer weist auf die Aehnlichkeit der durch die Franklinisation hervorgerufenen therapeutischen Erfolge hin. Aehnlich drückt sich Graves aus. Auch er sieht als eine Hauptquelle der Röntgenverbrennungen neben der langen Dauer und der Nähe der Röhre die von der Röhre ausstrahlende Elektricität an. Diesen elektrischen Ausstrahlungen seien sowohl einerseits die Verbrennungen, wie andererseits die Heilwirkungen der Röntgentherapie zuzuschreiben.

Ich schliesse mich der Meinung derjenigen an, welche in den Röntgenstrahlen selbst das wirksame Agens sehen. Vor allem scheint mir Kienböck's Versuch hierfür beweisend zu sein.

Kienböck brachte eine Röntgenröhre derart über der Haut an, dass der Antikathodenspiegel, von dem die Röntgenstrahlen ausgehen, senkrecht zur Hautoberfläche stand, und beleuchtete mehrfach kräftig. Dadurch wurde die Haut nur in jenem Gebiete von Röntgenstrahlen betroffen, welches unter der leuchtenden Hälfte der Tube liegt. Hinter dem Spiegel ist die Röhre dunkel und wird auch die Haut von keinem Röntgenstrahl betroffen. Die elektrischen Ladungen halten sich aber nicht an die Grenze der Röntgenstrahlen, sondern gehen auf die ganze Haut über. Nach einigen Wochen trat die Dermatitis nur auf der Seite auf, welche von den Röntgenstrahlen betroffen war. Hätte es sich bei der Dermatitis um elektrische Wirkungen gehandelt, so hätten auch

die hinter dem Spiegel gelegenen Theile der Haut erkranken müssen.

Ausserdem weist die Thatsache, dass die Einschaltung von Medien, welche die photographisch wirksamen, also die eigentlichen Röntgenstrahlen, abhalten und resorbiren, die Haut vor Erkrankung sichert, darauf hin, dass diese und nicht elektrische Strömungen das heilende und krankmachende Agens sind.

Ferner sind thatsächlich die durch Franklinisation erzielten Wirkungen auf die Haut, weder die Heilungen noch die Schädigungen, auch nur annähernd mit den durch Röntgenstrahlen verursachten Hautveränderungen zu vergleichen.

Es muss sich also um ein neues, bis dahin unbekanntes therapeutisches Agens, eben die Röntgenstrahlen selbst, handeln.

Endlich aber möchte ich auf die Aehnlichkeit der Hautveränderungen hinweisen, welche durch die Röntgenstrahlen uud durch die Radiumbestrahlung, bei der elektrische Entladungen nicht mit im Spiele sind, hervorgerufen werden, um für sie die specifische Wirkung der Röntgenstrahlen und nicht elektrische Entladungen verantwortlich zu machen (Halkin).

Andere glauben, dass es sich bei den Röntgenverbrennungen um eine durch Reizung der Hautnerven auf dem Umwege über das Centralnervensystem entstandene secundäre Hautveränderung, also um trophoneurotische Processe handelt, weil die Krankheitsbilder denen ähnlich sehen, welche man bei Hunden nach Durchschneidung der hinteren Wurzeln der Lumbalnerven beobachtet. Diese Anschauung ist, wie wir sahen, von Unna auf Grund der mikroskopischen Untersuchungen bekämpft worden.

Die Anschauung, dass es sich um eine directe Beeinflussung der Gewebe durch die Strahlen handelt, drängt sich dem Beobachter, der eine Röntgendermatitis ähnlich wie eine durch andere äussere Reize entstandene Entzündung oder Verbrennung der Haut auftreten sieht, förmlich auf. Ich glaube daher nicht, dass es nöthig ist, aus der Aehnlichkeit mit gewissen Endeffecten nach Nervenläsionen die Röntgenveränderungen trophoneurotischen Einflüssen zuzuschreiben.

Was die Häufigkeit der Röntgenerkrankungen der Haut anlangt, so ist es natürlich schwer, sich darüber ein genaues Bild zu verschaffen. Wir sind in dieser Hinscht auf die Angaben in der

Litteratur sowie auf Mittheilungen solcher Untersucher angewiesen, welche über ein grosses Material verfügen. Oudin, Barthélémy uud Darier theilen mit, dass sie bei 400 Bestrahlungen 3 Störungen der Haut beobachteten, während Codmann aus 172 Fällen von Röntgenverbrennung aus der Literatur Hauterkrankung auf 5000 Durchleuchtungen berechnet. Die 4 von ihm in Boston beobachteten Fälle betrafen die Untersucher selbst. Interessant ist ferner seine Mittheilung, dass in $^1/_3$ aller Fälle die Untersucher erkrankt waren und dass $^2/_3$ der Fälle in den ersten Jahren nach Einführung der Röntgenstrahlen beobachtet wurden. Jetzt stellt sich das Verhältniss erheblich günstiger, sodass er 1 Röntgenerkrankung auf 10 000 Untersuchungen berechnet.

Die Prognose der Röntgenverbrennungen, namentlich der chronischen Form, ist, wie wir sahen, eine quoad restitutionem completam ziemlich zweifelhafte. Wenn ein so schwerer Verlauf wie in unserem Falle auch zu den grössten Seltenheiten gehören wird, so sind doch die Fälle häufig, in denen Pigmentirung, Brüchigkeit, Rhagadenbildung zurückbleibt. Bisweilen kommt es zu einer Narbe, welche von einen Kranz erweiterter Gefässe umgeben ist (Plonski).

Für den Arzt, dessen Hand von der Röntgendermatitis betroffen ist, ist das Leiden um so schwerer, als es ihn unfähig macht, die Hand fernerhin chirurgisch zu gebrauchen, da er sie nicht hinreichend desinficiren kann.

Was die Therapie betrifft, so sind in den einfacheren Fällen milde Salben, Puderungen oder trockne Verbände am Platz. Sind Blasen vorhanden, so müssen diese aufgestochen werden, nekrotische Theile sind zu entfernen, eventuell muss die granulirende Fläche nachträglich mit Thiersch'schen Transplantationen bedeckt werden (Huntington). Krogius empfiehlt Anwendung von Thiolum liquid., concentrirt oder ana mit Wasser. Auf theoretische Erwägungen hin behandelte Bar ein Röntgenulcus mit rothem Licht und, wie es scheint, erfolgreich. Ein derartiger Versuch könnte also immerhin in Frage kommen.

Gegenüber einem Leiden, welches der Therapie so wenig zugängig ist, muss ein besonderer Werth auf die Prophylaxe gelegt werden.

Es ist in der Anwendung der Röntgenstrahlen grosse Vorsicht

zu üben, zumal die Röntgenverbrennung schon wiederholt Gegenstand gerichtlicher Verfahren in Fällen gewesen ist, in denen der Kranke seinen Arzt einer fahrlässigen Körperverletzung beschuldigte. Es muss übrigens hervorgehoben werden, dass eine Anzahl von Röntgenverbrennungen nicht durch Aerzte, sondern von Leuten verursacht worden sind, welche in Unkenntniss der Wirkungen der Strahlen dieselben in ungeeigneter Weise anwandten.

Die Dosirung der Röntgenstrahlen soll daher eine möglichst exacte sein. Man kann dieselbe durch das Chromoradiometer von Holzknecht erreichen, welches zur Messung des absorbirten Röntgenlichtes dient. Der Apparat arbeitet ähnlich wie eine photographische Copieruhr. Er beruht darauf, dass die Röntgenstrahlen, wenn sie von gewissen Salzen resorbirt werden, diese färben. Auf Grund dieser Thatsache hat Holzknecht eine Skala construirt, welche an der Färbung der Salze die Menge der absorbirten Strahlen erkennen lässt.

Die Zahl und die Länge der Sitzungen ist einzuschränken; die einzelne Sitzung soll nicht über 6 Minuten dauern. Die Distanz von Röntgenröhre zum Körper darf nicht zu klein, nicht unter 30 cm, sein. Neben diesen allgemeinen Vorschriften müssen noch speciellere gewahrt werden. Die gesunde Haut ist durch Metallmasken zu schützen. Schon vor Jahren habe ich im Krankenhaus Moabit Masken aus Bleiblech construiren lassen, welche bei Lupusbehandlung den gesunden Theil des Kopfes schützten. Bei Anwendung der Masken wurden bis auf geringfügige Dermatitiden und Conjunctivitiden keine irgendwie erheblichen Schädigungen beobachtet, obwohl die Sitzungen damals für unsere jetzigen Anschauungen oft übermässig lang waren. Natürlich müssen beim ersten Auftreten auch nur unbedeutender Entzündungen die Bestrahlungen aufhören, bis die Haut wieder normal ist.

Holzknecht und Grünfeld empfehlen als geeignetes Material dünnes mit Kautschuk überzogenes Bleiblech.

Besondere Sorgfalt erfordert der Schutz des Untersuchers gegenüber den Röntgenstrahlen, denn gerade dieser wird den durch wiederholte Bestrahlungen verursachten Schädigungen am leichtesten ausgesetzt sein.

Albers-Schönberg, Beck, Levy-Dorn, Holzknecht und Grünfeld haben sich um den Schutz des Arztes verdient gemacht.

Niemals sei die Hand des Untersuchers das Testobject. Entweder man nehme das Holzknecht'sche Chromoradiometer oder bediene sich zur Prüfung der Intensität der Strahlen eines Armskeletts. Fernere Schutzmittel sind das Schutzfluoreskop von Levy-Dorn (mit bleihaltigem Glas belegt), sowie sein neuer Universalschutzkasten und die Albers-Schönberg'sche Schirmblende. Auch die Unterbringung der Röhre in einem mit Blei ausgeschlagenen Kasten, welcher ein Diaphragma trägt oder endlich die Anwendung von Staniolhandschuhen und eines Lampenhalters mit Schutzmanschette sind empfehlenswerthe Hülfsmittel zur Verhütung von Röntgendermatitiden. Welche dieser Schutzmittel der einzelne Untersucher im besonderen Falle anwendet, wird natürlich viel von den äusseren Verhältnissen und von den persönlichen Neigungen des betreffenden abhängen. Bei Anwendung dieser Vorsichtsmaassregeln ist zu hoffen, dass die Verbrennungen durch Röntgenstrahlen, vor allem aber die Handverbrennungen bei Aerzten in Zukunft zu den grössten Seltenheiten gehören werden.

Literatur.

1. Albers-Schönberg, Schutzvorkehrungen für Patienten, Aerzte und Fabrikanten gegen Schädigungen durch Röntgenstrahlen. Centralbl. f. Chir. 1903.
2. Apostoli und Jankau, Die schädlichen Nebenwirkungen der Röntgenstrahlen bei der Durchleuchtung und Photographie. Intern. Monatsschr. f. Med. 1898. (Referat.)
3. Beck, The pathologic and therapeutic aspects of the effects of the Röntgen Rays. Med. Rec. 18. Januar 1902.
4. Derselbe, Zum Selbstschutz bei der Röntgenuntersuchung. Berl. klin. Wochenschr. 1903. No. 32.
5. Behrend, Ueber die unter dem Einfluss der Röntgenstrahlen entstehende Hautveränderung. Berl. med. Gesellschaft. 8. December 1897.
6. Bouchard, Traité de Radiologie médicale. Paris 1904.
7. Codmann, A study of the cases of accidental x-ray-burns hitherto recorded. Philad. med. journ. 1902. 8. und 15. März.
8. Ellis, The pathologic of the tissue changes induced by the x-rays: preliminary report. Ann. journ. of the med. sciences. 1903. Januar.
9. Forster, Einwirkung der Röntgen-Strahlen auf die normale Haut und den Haarboden. Dtsch. med. Wochenschr. 1897. No. 7.

10. Freund und Oppenheim, Ueber bleibende Hautveränderungen nach Röntgenbestrahlung. Wiener klin. Wochenschr. 1904. No. 12.
11. Fuchs, Ueber den Einfluss von Kathodenstrahlen auf die Haut. Dtsch. med. Wochenschr. 1896. No. 35.
12. Gassmann, Zur Histologie der Röntgenulcera. Fortschritte auf dem Gebiete der Röntgenstrahlen. Bd. 2.
13. Gassmann und Schenkel, Ein Beitrag zur Behandlung der Hautkrankheiten mit Röntgenstrahlen. Fortschritte auf dem Gebiete der Röntgenstrahlen. Bd. 2.
14. Gilchrist, A case of dermatitis due to the x-rays. Bull. of the John Hopkins Hospital. Februar 1897.
15. Graves, Some remarks on x-ray diagnosis. St. Louis Courier of Medicine. Januar 1901.
16. Halkin, Ueber den Einfluss der Becquerelstrahlen auf die Haut. Arch. f. Derm. und Syph. Bd. 65.
17. Hallopeau et Gadaud, Sur une altération des mains provoquée par les travaux radiographiques prolongés. Ann. de derm. et de syphilidogr. 1902. p. 714.
18. Holzknecht, Die forensische Beurtheilung der sogenannten Röntgenverbrennungen. Fortschritte auf dem Gebiete der Röntgenstrahlen. Bd. VI. Heft 3/4.
19. Derselbe, Eine neue einfache Dosirungsmethode in der Radiotherapie. (Das Chromoradiometer.) Wiener klin. Rundschau. 1902. No. 35.
20. Derselbe. Die Röntgens-therapeutische Vorreaction. Arch. f. Derm. u. Syph. Bd. 66.
21. Holzknecht und Grünfeld, Ein neues Material zum Schutze der gesunden Haut gegen Röntgenlicht und über radiologische Schutzmittel im Allgemeinen. Münch. med. Wochenschr. 1903. No. 28.
22. Huntington, Extensive x-ray lesion treated by excision and skin graft and a Grïtti amputation on the same patient. Occident med. times. 1902. (Referat.)
23. Jicinsky, Experimental investigations with Röntgenrays upon livin tissue. New York med. Journ. 1902. No. 15.
24. Kienböck, Zur Pathologie der Hautveränderungen durch Röntgenbestrahlung bei Mensch und Thier. Wiener med. Presse. 1901. No. 18 ff.
25. Derselbe, Ueber die Einwirkung des Röntgonlichtes auf die Haut. Wiener klin. Wochenschr. 1900. No. 50.
26. Krogius, Ueber einen mit Röntgenstrahlen erfolgreich behandelten Fall von Schädelsarkom. v. Langenbeck's Arch. Bd. LXXI. Heft 1.
27. Lassar, Discussion in der Berliner med. Gesellschaft am 8. 12. 1897.
28. Leppin, Mittheilung in der Deutschen med. Wochenschr. 1896. No. 28.
29. Levy-Dorn, Der Schutz des Untersuchers gegen Röntgenstrahlen. Chir. Congress 1901.
30. Derselbe, Discussion in der Berliner med. Gesellschaft am 8. 12. 1897.
31. Derselbe, Schutzmassregeln gegen Röntgenstrahlen und ihre Dosirung. Dtsch. med. Wochenschr. 1903. No. 49.

32. Derselbe, Sitzung der freien Verein. der Chirurgen Berlins am 9. 5. 04.
33. Marcuse, Dermatitis und Alopecie nach Durchleuchtung mit Röntgenstrahlen. Dtsch. med. Wochenschr. 1896. No. 30.
34. Mies, Einwirkungen der von einem Homoeopathen bei Facialislähmung angewandten Röntgenstrahlen auf Hand und Haar. Dtsch. med. Wochenschrift. 1897. No. 26.
35. Mühsam, Versuche mit Röntgenstrahlen bei experimenteller Tuberculose. Dtsch. Zeitschr. f. Chir. XLXII. Bd.
36. Oudin, Barthélémy und Darier, Ueber Veränderungen an der Haut und den Eingeweiden nach Durchleuchtung mit X-Strahlen. Monatshefte f. pract. Dermatologie. Bd. 25. 1897.
37. Plonski, Berliner med. Gesellschaft. 1. 2. 1899.
38. Salomon, Ueber sklerodermieartige Hautveränderungen nach Röntgenbestrahlung. Arch. f. Dermat. u. Syph. Bd. LX. p. 263.
39. Schmidt, Dermatitis nach Röntgendurchleuchtung. Dtsch. med. Wochenschrift. 1897. Vereinsbeil. No. 25.
40. Derselbe, Frühreactionen nach Röntgenbestrahlung. Dtsch. med. Wochenschrift. 1904. No. 20.
41. Scholtz, Ueber die Wirkungen der Röntgenstrahlen auf die Haut und ihre Verwendung bei der Behandlung von Hautkrankheiten. Dtsch. med. Wochenschr. 1901. Vereinsbeil. No. 3.
42. Schürmayer, Die Röntgenstrahlen in der Therapie. München 1902. Verlag von Seitz und Schauer.
43. Sehrwald, Dermatitis nach Durchleuchtung mit Röntgenstrahlen. Dtsch. med. Wochenschr. 1896. No. 41.
44. Skinner, X light in therapeutics. New York med. rec. 1902. Dec. 27.
45. Unna, Zur Kenntniss der Hautveränderungen nach Durchleuchtung mit Röntgenstrahlen. Dtsch. Medicinal-Zeitung. 1898. No. 20.
46. Weigert, Ueber eine Methode zur Färbung elastischer Fasern. Centralbl. f. allgem. Pathologie u. patholog. Anatomie. 1898. No. 8/9.
47. Weymouth Reid, A case of Dermatitis as sequal to exposure to x rays. The scottish med. and surg. journ. Vol. 1. 1897. p. 122.

Erklärungen der Abbildungen auf Tafel XI.

Uebersichtsbild.
Krankes Gefäss mit Endarteriitis obliterans.
Gesundes Gefäss.

XXIII.

Ein Fall von subcutaner Ureterverletzung, Heilung durch Nierenexstirpation.

Von

Oberstabsarzt Herhold (Altona),

Regimentsarzt des Inf.-Regts. Graf Bose.

(Mit 1 Figur im Text.)

Solange die Fälle nicht operativer Harnleiterverletzungen zu den Seltenheiten gehören, erscheint die Veröffentlichung derartiger Verletzungen gerechtfertigt.

Unteroffizier K. erhielt am 15. 7. 1903 einen Hufschlag gegen die Magengegend, er fiel zu Boden und lag eine Zeit lang bewusstlos unter den Erscheinungen schweren Shocks. Im Lazareth zu R. aufgenommen, bot er in den nächsten 4 Tagen keine nennenswerthen Erscheinungen; insbesondere waren weder Blutharnen noch Anzeichen von Bauchfellentzündung vorhanden; geklagt wurde über Kreuzschmerzen. Am 19. 7. wurde hinten links unterhalb des Schulterblattes eine bis zur Spina reichende Dämpfung festgestellt, am 23. 7. eine Dämpfung in der linken Bauchhälfte von dem Rippenbogen bis zur Leistenbeuge. Durch Punktion wurden einmal unterhalb des Schulterblattes und einmal in der linken Bauchseite $1^1/_2$—2 Liter eines braunrothen Exsudates entleert. In Intervallen bekam der Verletzte kolikartige Anfälle von Schmerzen, welche vom Kreuz nach der Blase zogen, und während welcher blasses Aussehen, schneller Puls, Temperaturerniedrigung und verminderte Urinsecretion bestanden. Die 24stündige Menge des Urins schwankte in Folge dessen von 500—2300 ccm. Das Exsudat hatte sich nach der Punktion bald wieder angesammelt.

Am 23. 2. 04 wurde K., da sich sein Zustand in den letzten Wochen nicht änderte, in das Lazareth A. überführt, wo ich am 24. 2. folgenden Befund erhob: Die ganze linke Bauchhälfte wird durch eine fluctuirende Geschwulst ausgefüllt, welche sich nach hinten über die Achsellinie fortsetzt, Anschlag an die vordere Wand der Geschwulst wird hinten in der Nierengegend an der Rückenwand deutlich

gefühlt. Die Därme sind ganz in die rechte Bauchhälfte herübergedrängt, die Dämpfungslinie der Geschwulst schneidet in der Mitte ab, bei Lageänderungen verschiebt sich die Dämpfungslinie nicht. Leber und Herz sind stark nach oben gedrängt. Urin trübe, die 24stündige Menge wechselt von 500—1600 ccm, er enthielt geringe Mengen Eiweiss und harnsaure Salze, Reaction alkalisch. Das cystoskopische Bild ergab nach subcutaner Einspritzung von Methylenblau einen normal stark functionirenden rechten Ureter, während aus dem linken Ureter nur ein feiner Strahl sich entleerte. Die Untersuchung der aus der linken Bauchhälfte durch Punktion gewonnenen braunen Flüssigkeit ergab folgenden Befund: Reaction alkalisch, 1 pCt. Eiweiss, Harnstoff; mikroskopisch Leukocyten, keine Bakterien.

Diagnose: Hydronephrose in Folge partieller Stricturirung des linken Ureters.

3. 3. 04 Operation in Chloroformnarkose.

Ich legte die Geschwulst durch linken Flankenschnitt frei und punktirte zunächst die grosse Cyste; 4 Liter einer braunen Flüssigkeit werden entleert. Vorziehen der Cyste gelingt nicht, daher Spaltung in einer Ausdehnung von 10 cm. Die eingeführte Hand fühlt jetzt die linke Niere an normaler Stelle und normal gross. Es handelt sich um ein retroperitoneales Exsudat, medianwärts lagen noch 2 intraperitoneale abgekapselte kleinere Exsudate, welche entleert wurden. Mit der Wand der letzteren war ein Theil des Colon descendens verwachsen. Lösung des letzteren und Tamponade.

In den auf die Operation folgenden Tagen war der ziemlich voluminöse Verband innerhalb 24 Stunden stets völlig durch eine gelbliche Flüssigkeit durchfeuchtet. Die 24stündige Urinmenge schwankte von 500—1200 ccm. Beim Verbandwechsel sah man nach Austupfen der Wunde, aus dem oberen medianen Theil hinter dem Colon descendens herkommend, in Intervallen einen Tropfen heller Flüssigkeit erscheinen. Somit lag doch eine Ureter-Fistel vor.

14. 3. 04. 2. Operation in Chloroformnarkose. Verlängerung des alten Schnitts nach dem Poupart'schen Bande zu und Wiederaufschneiden des alten Schnittes. Ein Versuch, den linken Ureter freizulegen, war mir nicht möglich, er scheiterte an den zahlreichen retroperitonealen Verwachsungen. Daher Nephrektomie der linken Niere.

Hiernach ungestörter Heilungsverlauf bis auf eine Fadeneiterung, welche den endgültigen Schluss der Wunde bis zum 12. 5. 04 verzögerte. Am 14. 5. 04 wurde der Operirte aus dem Lazareth geheilt entlassen.

Er hat 20 Pfd. an Gewicht zugenommen. Die Urinsecretion zeigt keine grossen Schwankungen mehr, die 24stündige Menge beträgt je nach der aufgenommenen Flüssigkeitsmenge 1500—2500 ccm. Urin klar, eiweissfrei. Leber und Herz nicht mehr verdrängt, normale Lage der Därme, normale Verdauung.

Die herausgenommene Niere erwies sich als gesund bis auf eine geringgradige Erweiterung des Nierenbeckens und eine kleinzellige Infiltration der Wand desselben.

In dem vorliegenden Falle hat es sich zweifellos um eine Verletzung des linken Ureters durch den Hufschlag gehandelt.

Dieselbe kann in einem theilweisen Einriss oder in einer zur partiellen Nekrose führenden Quetschung bestanden haben. Da bereits 4 Tage nach der Verletzung unterhalb der Scapula ein Exsudat nachgewiesen wurde, ist anzunehmen, dass es sich um einen Einriss gehandelt hat, da die Fistelbildung in Folge Abstossung eines nekrotischen Stückes wahrscheinlich länger gedauert hätte. Was die Art des Zustandekommens derartiger Verletzungen anbetrifft, so glaubt Schede[1]), dass sie, da sie, wie auch in meinem Falle, meistens am Anfangstheil des Harnleiters liegen, bei einer plötzlichen Lageveränderung der Niere zu Stande kommen, wobei der Ureter über den Querfortsatz des ersten Lendenwirbels gespannt und eingerissen wird. Die klinischen Symptome der Verletzung sind nach Schede: 1. mehrere Tage oder Wochen bildet sich nach der Verletzung eine fluctuirende Geschwulst, deren Punktionsflüssigkeit eine urinöse Beschaffenheit hat, 2. dem Urin ist von Anfang an nur wenig oder gar kein Blut beigemischt, 3. von Anfang an ist die Urinmenge vermindert. Wenn man eine Ureterverletzung nicht von Anfang an, wie in meinem Falle, zu beobachten Gelegenheit hat, so wird es nicht immer ganz leicht sein, zu entscheiden, ob man es mit einer Hydronephrose oder mit einer Pseudohydronephrose, d. h. einer periureteralen und perirenalen Flüssigkeitsansammlung zu thun hat. Eine Hydronephrose, welche durch eine Verstopfung des Ureterlumens zu Stande kommt, wird zur Entwicklung bis zu einer grossen Geschwulst jedoch immer mehrere Wochen gebrauchen, während das sich bei Ureterfistel bildende retroperitoneale Exsudat sehr bald in die Erscheinung treten kann.

Auffällig erscheint es, dass es in dem geschilderten Falle nicht zu einer allgemeinen Urininfiltration des retroperitonealen Gewebes kam, obwohl doch fortdauernd aus der Ureter-Fistel Urin in den das Exsudat umkleidenden Sack abgesondert wurde. Einmal kann dieses darin seinen Grund haben, dass die Secretion der linken Niere reflectorisch vermindert, vielleicht zeitweilig auch ganz aufgehoben war. Zweitens wäre ja auch denkbar, dass, wenn der Sack a ganz prall gefüllt war, der Urin allein in der Richtung u b (Fig.) floss und dabei gleichzeitig aspirirend auf die in a gesammelte Flüssigkeit wirkte. Auf diese Weise konnte sich

[1]) Handbuch der praktischeu Chirurgie. Bd. III. S. 1109. Herausgegeben von v. Bergmann, v. Mikulicz, v. Bruns.

a etwas entleeren, um hinterher wieder in der Richtung u a Zufluss zu bekommen.

Es wäre dann das Exsudat kein stehendes Gewässer, sondern ein Gewässer mit Ab- und Zufluss gewesen, und auf diese Weise würde auch erklärbar sein, dass sein Inhalt steril blieb.

Was die Therapie anbetrifft, so kam in Frage: die Freilegung der verletzten Ureterstelle und der Versuch, annähernd normale Verhältnisse wieder herzustellen. Zu diesem Zwecke hätte die seitliche Naht oder die Resection mit Wiedervereinigung der durchschnittenen Ureter-Enden, endlich die Einpflanzung des peripheren Ureterendes — da die Fistel ziemlich hoch lag — in das Nierenbecken ausgeführt werden können. Bei dem langen Zeitraum, der

Fig. 1.

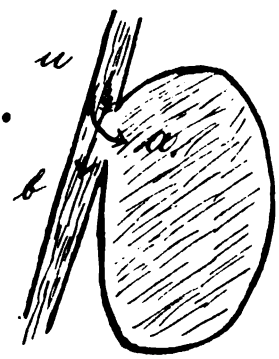

nach der Verletzung verflossen war, bestanden indessen derartige retroperitonealen Verwachsungen, dass mir eine Freilegung des Ureters unmöglich war, und es kam daher nur die Nephrektomie in Betracht. Da cystoskopisch nachgewiesen war, dass der rechte Harnleiter gut functionirte und da bei dem sonst stets gesund gewesenen Manne nichts gegen eine normale rechte Niere sprach, konnte wohl die linke Niere auch ohne Bestimmung des Blutgefrierpunktes ohne Bedenken entfernt werden. Hätte man die Ureterfistel noch länger bestehen lassen, so war zu erwarten, dass es noch zu einer Pyelonephritis gekommen wäre, worauf die kleinzellige Infiltration und die geringgradige Erweiterung des Nierenbeckens hinweist.

Die nichtoperativen Verletzungen der Harnleiter gehören zu

den seltenen Fällen. Le Dentu[1]) konnte vor 10 Jahren nur 20 Fälle aus der Gesammtliteratur zusammenstellen.

Unter diesen waren percutane Verletzungen durch Messerstiche von Le Fort und Demons, durch Eindringen eines spitzen Stahlstückes von der Plica perineo-rectalis von Nepoeu und durch Feuerwaffen von anderen beobachtet (besonders bekannt ist die Verletzung des Erzbischofs von Paris in den Junikämpfen des Jahres 1848)[2]).

Die subcutanen Rupturen sind noch viel seltener. Zweifellos sicher gestellt sind nur 3 Fälle (Poland, Hilton, Stanley)[3]). Bei anderen Fällen ist die Diagnose durch den günstigen Erfolg der Nierenexstirpation sehr wahrscheinlich gemacht, je 1 Fall von Bardenheuer, Barker, Godlee und Chaput[4]). Endlich existiren noch Fälle, bei denen sich im Anschluss an Traumen circumscripte Ansammlungen einer urinösen Flüssigkeit bildeten, welche durch Incision oder durch Punktion ausheilten. Diese letzteren Fälle sind meiner Ansicht nach nicht einwandsfrei und daher nicht zu den Ureterverletzungen zu zählen.

In der Literatur der letzten 10 Jahre habe ich nur 4 einwandsfreie Fälle von nichtoperativen Ureter-Verletzungen gefunden, davon waren 2 percutaner und 2 subcutaner Natur.

Knotz veröffentlicht in der Prager Medicinischen Wochenschrift 1895 Nr. 43 und 44 eine Stichverletzung des linken Harnleiters in Folge eines durch die linke Incisura ischiadica eingedrungenen Messers. Der Verwundete starb am Tage nach der Verletzung und wurde die Verletzung des Harnleiters bei der Autopsie festgestellt.

Einen zweiten Fall beschrieb Dorange in den Archives de médecine et de pharmacie militaires 1894 Nr. 3. Hier waren in Folge eines Hufschlags, wie bei der Autopsie gefunden wurde, beide Harnleiter zerrissen.

Die von Paton im Britisch med. jour. 1900 Jan. Nr. 13 veröffentlichte „Zerreissung des Ureters oder Nierenbeckens“ in Folge Falles auf die linke Seite erscheint mir nicht einwandsfrei, da bei

[1]) Handbuch der prakt. Chirurgie (Bergmann, Bruns, Mikulicz). S. 1109. Bd. III.
[2]) Büdinger, Archiv für klin. Chirurgie. Bd. 48. S. 641.
[3]) Ebenda.
[4]) Ebenda. S. 642.

der Eröffnung des in der Fossa iliaca liegenden Exsudates weder eine Eröffnung des Ureters oder Nierenbeckens gefunden wurde, und da völlige Heilung nach einmaligem Ablassen des Exsudates eintrat.

2 Fälle von subcutanen Verletzungen des Ureters sind von Wiesinger beobachtet und beschrieben[1]). Der eine Fall ähnelt sehr dem meinigen, er ist insofern aber noch interessanter, als es 14 Tage nach dem Trauma — es handelte sich um Ueberfahren quer über den Leib — in Folge des grossen retroperitonealen Exsudats zu urämischen Erscheinungen kam, die nach Incision desselben sofort schwanden. Heilung der Ureterfistel wurde wie in meinem Falle erst durch die in einer zweiten Operation ausgeführte Nephrektomie erzielt. Offenbar ist hier die retroperitoneale Flüssigkeit durch die Lymphgefässe ins Blut gelangt und sie hat hierdurch die Urämie bedingt.

Einen zweiten Fall von Zerreissung des rechten Ureters zwei Zoll unterhalb der Niere sah Wiesinger später auf dem Obductionstische. Auch hier war das Trauma durch Ueberfahren quer über den Leib bedingt gewesen.

---

[1]) Festschrift zur Feier des achtzigjährigen Stiftungsfestes des ärztlichen Vereins zu Hamburg. S. 12 u. ff.

XXIV.

Totalexstirpation der Scapula wegen Osteomyelitis [1].

Von

Dr. Florian Hahn

in Nürnberg.

(Mit 2 Figuren im Text.)

M. H.! Gestatten Sie, dass ich Ihnen ein Präparat demonstrire, das ich von einem 15jährigen Knaben durch die Operation gewonnen habe; es handelte sich um die subperiostale Totalexstirpation der Scapula wegen Osteomyelitis.

Ich sah den Jungen zum ersten Mal am 24. 10. 03, drei Tage nach Beginn der Erkrankung, die ganz acut mit hohem Fieber einsetzte und vom Pat. auf eine Verstauchung der Schulter beim Turnen zurückgeführt wurde; in den letzten Wochen litt er häufig an Diarrhoen. Pat. klagte über heftige Schmerzen im Nacken und auf der Schulter. Die Gegend über der rechten Spina scapulae war stark angeschwollen, Haut geröthet, bei leisester Berührung sehr schmerzhaft und zeigte in der Tiefe Fluctuation. Sofortige Incision entleerte Eiter, Spina in der Mitte von Periost entblösst. Die Schmerzen liessen etwas nach, aber die Temperatur blieb immer gleichmässig hoch. Die Schwellung breitete sich über das ganze Schulterblatt aus. Am 31. 10. 03 wurde eine zweite Incision vorgenommen, parallel zur ersten über den unteren Schulterblattwinkel hinwegziehend, wobei sehr viel Eiter entleert wurde. Das stellenweise blossgelegte Periost zeigte sich diffus eitrig infiltrirt, kleine lose Knochenstückchen liessen sich mit der Pincette entfernen. Der in die Wunde eingeführte Finger konnte den Hals der Scapula in ganzem Umfange abtasten, es fehlt überall das Periost, stellenweise rauher Knochen fühlbar. Tamponade, Wattepolster in die Achselhöhle, Fixirung des rechtwinklig gebeugten Armes an den Thorax. Es lag somit eine diffuse Erkrankung der Scapula vor, so dass eigentlich die subperiostale Resection des erkrankten Knochens angezeigt gewesen wäre; wegen des schlechten Kräftezustandes musste ich aber auf einen

[1] Auszugsweise vorgetragen am 2. Sitzungstage des XXXIII. Congresses der Deutschen Gesellschaft für Chirurgie zu Berlin, 7. April 1904.

grösseren Eingriff verzichten. Die Temperatur blieb noch einige Wochen hoch bis 38,5—39,0, der Puls stets sehr beschleunigt bis 140, Appetit schlecht. Anfang December machte sich eine Anschwellung der Regio deltoidea und der Gegend unterhalb des Proc. coracoideus bemerkbar; das Schultergelenk blieb frei, es liessen sich leichte passive Bewegungen ohne Schmerzen ausführen. Ein Längsschnitt durch den Deltoideus, vom Acromion beginnend, legte eine Eiteransammlung um den Humerus-Schaft bloss, Periost und Knochen intact; ein zweiter Einschnitt, schräg vom Proc. coracoideus nach der Axilla zu, führte auf Eiter, der sich entlang dem M. coraco-brachialis befand. Mit einem Schlage schwanden Fieber und die in den letzten 3 Wochen bestandenen Diarrhoen. Die Wunden heilten rasch, es blieben mehrere Fisteln zurück, eine unterhalb des Processus coracoideus, ferner in der Mitte der Spina, und

Fig. 1.

Fig. 2.[1])

am äusseren Rande der Scapula. Musculatur sehr atrophisch; Beweglichkeit im Schultergelenk sehr gering; activ gleich Null, passiv mässig im Sinne der Adduction und Rotation, Abduction so gut wie ganz aufgehoben; das Ellenbogengelenk konnte activ und passiv nicht ganz gestreckt werden, Beugung fast normal. Pat. erholte sich aber körperlich sehr rasch.

Röntgenaufnahme am 6. 3. 04 zeigt die ganze Scapula im Ganzen stark verändert; am Körper wechseln helle und dunkle Stellen mit verwaschenen Contouren ab, Spina ganz undeutlich, vom Proc. coracoideus nur ein verschwommener Schatten zu sehen. Cavitas glenoidalis scheint zu fehlen; an ihrer Stelle bezw. im Hals der Scapula eine stark gezackte, unregelmässige Linie. Der Abstand des Acromions vom Humeruskopf um das Dreifache vergrössert; Caput humeri intact. Am stärksten hatte also die Pars glenoidea gelitten.

[1]) Fig. 2 (Ansicht von hinten).

Am 9. 3. 04 Operation: Schnitt in beiden Narben über die Fisteln hinweg bis auf den Knochen; dazu ein senkrechter Schnitt über der Scapula, so dass T-Form entsteht. Es ist beabsichtigt, so die Fistelgänge freizulegen und die Sequester zu entfernen. Wegen mangelnder Uebersicht und wegen der mit ziemlicher Sicherheit zu erwartenden mehrfachen Herde wird aber zur subperiostalen Exstirpation geschritten. Die Knorpelränder am inneren und äusseren Rande bleiben erhalten. Vom ganzen Schulterblatt bleibt nur das Acromion erhalten, das gesund ist und mit einem Meisselschlag getrennt wurde. Naht des M. infraspinatus mit Catgut, breite Tamponade. Fixirender Verband wie früher.

Das Präparat zeigt eine spontane Lösung der glenoidalen Epiphyse, der Epiphysenknorpel war aufgegangen in schwieligem Gewebe, das im Verlauf der Krankheit einen Schutz bildete gegen eine Infection des Gelenks und die Gelenkhöhle vollkommen abschloss. Die Epiphysenlinie ist stark verbreitert[1]), $5^1/_2 : 3$ cm und von pilzförmig über die Ränder überhängendem Bindegewebe bedeckt. In der Mitte der Epiphyse eine etwa hellergrosse Perforation, die zu einem am äusseren Rande der Scapula liegenden 6 : 2 cm grossen Sequester führt, der von breiten neugebildeten Knochenspangen überdeckt ist. Auf der Vorderseite des Scapulakörpers nahe dem Hals ein haselnussgrosser Eiterherd mit kleinen Sequestern. Proc. coracoideus, während der Exstirpation abgebrochen, wurde in Stücken, aber ganz, entfernt; die Epiphyse ist zerstört, Knochensubstanz grösstentheils nekrotisch. Spina, grossentheils regenerirt, an den Stellen der oben erwähnten Fisteln nekrotische Herde. Das Corpus scapulae zeigt eine enorme Knochenregeneration; nur an der Rückseite ist eine hellergrosse Stelle zu sehen, die von neugebildetem Knochen umrandet ist und einem Sequester entspricht, aber, um das Präparat zu schonen, nicht weiter freigelegt wurde.

Pat. hat den Eingriff sehr gut überstanden. Die Wunden heilten sehr rasch, Fisteln sind nicht zurückgeblieben. Röntgenaufnahme am 31. 3. 04 — 3 Wochen nach der Exstirpation des Schulterblatts — lässt deutlich Knochenbildung entlang der ganzen Spina und am Hals der Scapula erkennen. Sechs Wochen nach der Operation ist auch die Function schon ziemlich gut, Pat. legt die rechte Hand auf den Kopf, wichst Stiefel und schiebt Kegel. Auch sind am Schulterblattkörper grosse neugebildete Knochenplatten durch die Weichtheile durchzufühlen. Ueber den weiteren Verlauf hinsichtlich Regeneration der Scapula und Function des Armes werde ich später noch berichten, da die Nachbehandlung noch nicht abgeschlossen ist.

Ueber Osteomyelitis der Scapula existiren nur wenig Arbeiten. Am eingehendsten hat sich mit ihr Audry beschäftigt in einer Monographie „Des ostéites de l'Omoplate", welche aber auch tuberculöse u. a. Schulterblatterkrankungen enthält; ferner finden sich eine Anzahl Fälle in einem Aufsatz von A. von Bergmann „Ueber

[1]) Fig. 1 (Ansicht von der Seite).

acute Osteomyelitis der flachen Knochen.“ Im Uebrigen handelt es sich meist um casuistische Mittheilungen verschiedener Autoren. Ich lasse sämmtliche von mir auffindbaren und zugänglich gewesenen Publicationen im Auszug folgen, und füge am Schlusse eine nach gemeinsamen Gesichtspunkten aufgestellte Tabelle bei, die namentlich hinsichtlich der Totalexstirpationen, was Knochenregeneration und Function anlangt, Aufschluss geben soll.

Watter (Pittsburg), 1860. Philadelphia Med. and surg. Reporter. 1862. S. 559. Ref. in Schmidt's Jahrb. 144. Bd. Arbeit von Rogers.

17jähr. Knabe, Entfernung der Scapula ausser dem Collum, der Cavitas glen. und Acromion. Heilung. Nach 6 Monaten vollkommene Gebrauchsfähigkeit des Armes; der Knochen war fast gänzlich ersetzt.

Gamet, Thèse de Paris. 1862. De l'ostéopériostite juxta épiphysaire. (cit. nach A. v. Bergmann. St. Peterburger Med. Wochenschr. No. 37 und 38. 1884.

Knabe von 9 Jahren vor 8 Tagen mit gastrischen und nervösen Störungen erkrankt. Status: 31. 1. 1862 rec. mit hohem Fieber, Stuhlverstopfung und aufgetriebenem Leib. — Verlauf: 3. 2. Rapid entstandene Schwellung des rechten Unterschenkels. 4. 2. Fluctuation, Incision (150,0 ccm Eiter entleert). 7. 2. Schwellung links vor der Artic. tempor. maxill. Schwellung und Röthung des linken Ellenbogens. 8. 2. Die Schwellung hat zugenommen. Abscess etwas oberhalb der unteren Winkels der linken Scapula. Incision. 9. 2. Abscess der Reg. deltoidea dextra. 12. 2. Daselbst Incision, viel Eiter entleert. 14. 2. †. Autopsie: Periost und Muskelansätze am rechten Humerus abgelöst. Die Scapula wird nicht untersucht.

Tüngel, Klin. Mitth. a. d. Allgem. Krankenhaus zu Hamburg. 1863. „Einige perniciöse Fälle von Periostitis“. (cit. nach A. von Bergmann). Fall III.

17jähr. schwächlicher Pat. Am 8. 4. 1860 Schmerzen in der linken Scapula, allgemeine Gliederschmerzen. Status: 12. 4. rec. Schwellung der linken Regio supraspinata. Druckempfindlichkeit, keine Fluctuation.

Verlauf: 13. 4. Delirien, Abends P. 150. 14. 4. Exitus. Autopsie: Periostablösung an der äusseren wie inneren Fläche der Scapula, jedoch nicht in ganzer Ausdehnung, sondern mehr in der Gegend der Spina. Lungen-Infarct. Milz vergrössert, mürbe. Im Herzbeutel eitriges Exsudat.

Tüngel (l. cit.), Fall IV.

18jähr. Pat. Status: 17. 4. rec. Linkes Acromion bei Druck schmerzhaft, keine Schwellung. Pat. kann den Arm mit Mühe heben. Temp. 40,0 °. P. 112. Verlauf: 19. 4. Teigige Schwellung auf dem Acromion. 21. 4. Exitus. Autopsie: Am linken Acromion „ein nicht umfänglicher“ Eiterherd, eine kleine Stelle des Knochens ist vom Periost entblösst.

Louvet, Thèse de Paris. 1868. De périost. phlegmon. (cit. n. A. von Bergmann.)

14jähr. Knabe vor 2 Tagen mit Fieber erkrankt. Status: 6. 1. rec. Schwellung vorn rechts von der Trachea bis zum Acromion. Teigige Schwellung der Fossa supra- und infraspinata. Verlauf: 6. 1. Incision er-

giebt Eiter und blutige Flüssigkeit. 8. 1. Exitus. Autopsie: Ablösung des Periosts von der Clavicula. Die Scapula ist nicht untersucht worden.

Marjolin, Gaz. des hôpit. 1868. No. 17. (cit. n. A. v. Bergmann.)

13jähr. Mädchen, Schmerzen in der rechten Seite des Nackens und in verschiedenen Gelenken. Hohes Fieber. Status: Rec. 5. 1. Schwellung und Fluctuation auf mehreren Stellen der rechten Scapulo-Humeralgegend, Fluctuation auf der Fossa infraspinata. Verlauf: 5. 1. Einschnitt auf die Fossa infraspin., dann supraspin., viel Eiter entleert, der Knochen bloss gefunden. Die Schwellung des Schultergelenks nimmt zu. Incision an der vorderen Seite des Schultergelenkes, viel Eiter entleert. 18. 1. Exitus. Autopsie: Fast das ganze Periost der Scapula abgelöst. Die untere cartilaginäre Partie abgelöst. Rechtes Schultergelenk voll Eiter. Die Epiphyse des Humerus entzündet.

Fournet, Gaz. des hôpit. 1874. p. 116. Périostite. (cit. nach A. von Bergmann.)

20jähr. Arbeiter erkrankt, nachdem er eine schwere Last gezogen, mit Frösteln und Schmerzen auf dem rechten Schulterblatt. — Status: Rec. am 9. Tage der Erkrankung. Temp. 40,7 °. Schwellung und Schmerzhaftigkeit des rechten Schulterblattes, besonders an der Fossa infraspinata. Incision, blutige Jauche entleert. 2 Tage darauf Exitus. Autopsie: Ablösung des verdickten Periosts. Eiter zwischen den Muskeln und der Scapula, sowie zwischen dem rechten Triceps und dem Humerus. Schultergelenk frei.

Richter, Gaz. méd. de Paris. 1879. No. 23, 24 u. 25. (cit. n. A. von Bergmann.)

15 jähr. kräftiger Knabe, vor einigen Tagen ohne Schüttelfrost erkrankt. Am 11. 5. Incision auf der rechten Tibia gemacht worden, viel Eiter entleert. — Status: 12. 5. rec. Fluctuation über der rechten Tibia, Incision, das Periost ist abgelöst. Oedem der Fossa infraspinata und am unteren Winkel der linken Scapula. Die ganze Scapula erscheint abgehoben (Scapula alata). — Verlauf: 13. 5. Linksseitige Pleuritis. 16. 5. Fluctuation am Rande der Scapula, Incision. Nach Durchschneidung des M. latiss. dorsi wird ein kleiner Abscess geöffnet; durch Einschnitt auf den abgehobenen M. subscapularis werden grosse Mengen Eiter entleert. 16. 5. Erysipel am Oberschenkel. 17. bis 24. 5. Täglich Schüttelfröste. Am Rücken ein Abscess gespalten. 25. 5. Exitus an Pyämie. — Autopsie: Das Periost der Scapula in der ganzen Ausdehnung der Fossa subscapularis abgehoben, verdickt, zeigt an der Innenfläche periostale Auflagerungen. 2 kleine distincte Periostabhebungen in der Fossa infraspinata. Ablösung der Epiphyse des unteren Winkels und des Spinalrandes. Der Knochen zeigt an der Stelle, wo das Periost abgehoben, ein roth getüpfeltes Aussehen. Tibia: das Mark ist völlig vereitert, der Durchmesser der Haversi'schen Canäle vergrössert etc., die Epiphysen sowie die angrenzenden Gelenke sind intact. Vereiterung der 3. Costo-Vertebralverbindung. $^2/_3$ der linken Pleurahöhle mit Eiter gefüllt, an 30 Abscesse um die grossen und mittleren Bronchien beider Lungen.

Hahn, Sitzungsber. d. Berl. militärärztl. Ges. v. 11. 4. 1878. (cit. nach A. von Bergmann.)

Status und Verlauf: Osteomyelitis der rechten Scapula, dauert vom 1.—16. 4., endet letal.

Mikulicz, Langenbeck's Archiv. 1879. Bd. 24. p. 192.

9jähr. Mädchen im Juli 1877 wegen fungöser Gonitis resecirt, Dec. 1877 mit Stützapparat entlassen. 10. 3. 78 unter Fiebererscheinungen und ernsten Störungen des Allgemeinbefindens Schmerzen in dem rechten Schultergelenk. Pat. war 1 Woche bettlägerig. — Status: 18. 3. in höchst elendem Zustande rec. Temp. 38,5 °. Abscess über der rechten Fossa supraspinata. — Verlauf: 20. 3. Incision, die Scapula ist völlig entblösst. Subperiostale Resection, es bleibt nur die Spitze des Proc. corac. zurück. Auskratzen der Wundhöhle mit dem scharfen Löffel. Periostaler Abscess an der linken Tibia, Incision am 10. 5. und Drainage. 17. 6. daselbst cariöser Knochen entfernt, Anfang August entlassen.

Autopsie: Das abgehobene Periost adhärirt nur an den Rändern, bes. am unteren Winkel, am Acromion und Proc. corac. (es ist an der Spina somit abgelöst).

Nachuntersuchung Mitte October: Die Scapula ist in ihrem ganzen Umfange regenerirt und nur ihre Form wich in einigen Punkten von der Norm ab. Die Function des Armes war eine sehr befriedigende: Pat. konnte alle Bewegungen in richtiger Weise ausführen, nur die vollständige Erhebung des Armes machte Schwierigkeiten und reichte nicht über einen rechten Winkel.

Lovergne, Progrès méd. Contribut. à l'étude de l'ostéomyelite aigue. Obs. XIII. 1882. p. 559. (cit. nach A. von Bergmann.)

$13^1/_2$jähriger Knabe. 5. 11. erkrankt mit Frost, Schwellung des linken Fussgelenkes und des Unterschenkels. 8. 11. 3 Incisionen, von denen 2 den Knochen blosslegen. — Status: rec. 9. 11. Osteomyelitis der linken Tibia, Pat. klagt über Schmerzen in der rechten Schulter, die Untersuchung ergiebt nichts. Temp. 38,2 °. — Verlauf: 10. 11. Trepanation der Tibia, Abends 39,6 °. 11. 11. Unruhe des Pat., beschleunigte, erschwerte Respiration. Ueber dem rechten Schulterblatt ist die Haut diffus geröthet, das Schulterblatt ist bei Druck schmerzhaft. Temp. 39,2 °. 12. 11. Abends Exitus.

Autopsie: Exquisite Osteomyelitis der linken Tibia. Rechte Scapula: unterhalb der Cavit. glen. am Axillarrande eine kleine circumscripte Periostablösung, eine ebensolche befindet sich unterhalb der Spina, von beiden Abscessen dringen feine Fisteln in den Knochen; linsengrosse metastatische Abscesse in den Lungen.

Fröhner, Beitr. zur klin. Chir. 1889. Bd. 5. p. 93. Beiträge zur Kenntniss der acuten spontanen Osteomyelitis der kurzen und platten Knochen. Fall I.

18jähriger Bauernknecht, früher stets gesund. November 1879 beim Treppensteigen mit schwerem Fruchtsack plötzlich stechender Schmerz in der linken Kniegelenksgegend; Pat. arbeitete unter starken Schmerzen noch $1^1/_2$ Tage, musste dann zu Bett. Bald diffuse Schwellung des ganzen Oberschenkels, heftige Sohmerzen, hohes Fieber. — Status: 19. 11. 1879. Pat. bleich, abgemagert, sieht schwer leidend aus. Temp. 39,4 °. Linker Ober-

schenkel bis ins obere Drittel stark geschwollen, äusserst schmerzhaft, keine Fluctuation. Es wird zunächst bis auf den Femur incidirt und ein subperiostaler Abscess eröffnet; nach einigen Wochen Eröffnung der Markhöhle und Entleerung einer grossen Menge Eiters und mehrerer Sequester.

14 Tage nach dem Beginn der Erkrankung am Femur stellt sich auch Schmerzhaftigkeit und Anschwellung am Schulterblatt, und zwar zunächst im Bereich der Spina, später in weiterer Ausbreitung ein. Nach der Incision ergiebt die Sondenuntersuchung das Vorhandensein einer Eiterhöhle entlang der ganzen Scapula herab, dieselbe liegt ganz frei und nackt. Reichliche Eiterung. Pat. entzieht sich der weiteren Beobachtung, da er auf die vorgeschlagene Operation nicht eingeht.

Fröhner (l. c.), Fall II.

13jähr. Knabe, früher immer gesund, empfand vor 9 Wochen Schmerz in der Gegend des rechten Schulterblattes, besonders bei Berührung und auf Druck; Haut dort roth, geschwollen, zuerst am stärksten an der Spina, dann allmälig über der ganzen Scapula. Dabei hat Pat. Fieber. Nach 5 Wochen Incision. Eiterentleerung. Der Arm kann activ nur sehr wenig bewegt werden.

Status: Pat. in der Entwicklung seinem Alter nach etwas zurück. Gegend der Scapula diffus geschwollen. Am Ende der Spina gegen die Fossa infraspinata zu findet man eine Fistel, welche direct auf einen Sequester führt. Nach aussen Fluctuation, Schultergelenk frei, allein die active Beweglichkeit beschränkt. Ueber dem hinteren Umfang des Acromions eine fluctuirende, mit der Fistel communicirende Geschwulst.

28. 11. Operation: 3 platte, weisse, zerfressene Sequester, deren grösster 5 cm lang, 2 cm breit ist, werden entfernt. Nach aussen vor der Höhle eine erhabene neugebildete Knochenleiste. Extraction eines 6 cm langen, 1 cm breiten Stückes von der Spina scapulae. Später werden noch mehrere Sequester entfernt. Mit einer Fistel entlassen.

Fröhner (l. c.), Fall III.

12jähr. Knabe erkrankte vor $1^1/_2$ Jahren nach etwa 8tägigen Prodromi (Schmerzen im linken Arm) an heftigem Fieber mit Delirien und starken Schmerzen in der linken Schulter und dem linken Arm. 3 Wochen darnach wegen grosser Schwellung am linken Schulterblatt Incision mit Entleerung grosser Eitermengen. Im Lauf der nächsten 4 Wochen 2 weitere Incisionen in derselben Gegend. Die Incisionen bilden sich zu Fisteln aus, aus deren einer 14 Tage vor Aufnahme des Pat. ein etwa 2 cm langes, schmales Knochenstückchen spontan abgeht.

Status: Pat. übrigens normal und gesund. Die linke Schulterblattgegend bedeutend verdickt; die Verdickung betrifft hauptsächlich die Gegend der Spina (die beiden inneren Drittel) und die Fossa infraspinata. Das Acromion, die Proc. glenoid. und coracoid. zeigen normale Configuration. In der im Allgemeinen unveränderten Haut 3 Fistelöffnungen: die eine 2 Finger breit oberhalb des Schulterblattwinkels an der äusseren Kante, die zweite gegenüber an der inneren Kante, die dritte unter der Mitte der Spina. Sämmtliche Fisteln führen in kleine Knochenhöhlen, in denen man kleine, sandförmige

Knochentheilchen beweglich fühlt. Die Bewegungen im Schultergelenk unbehindert.

Bei der am 6. 5. vorgenommenen Operation werden sämmtliche Fistelgänge ergiebig durch Schnitte erweitert. Es finden sich drei Herde mit beweglichen Sequestern: der eine am hinteren Rande enthält 2 Sequester von 1 bis 2 cm Länge, welche von dem Labium ext. herstammen. Der zweite Herd ist etwa in der Mitte des vorderen Randes des Schulterblattes gelagert und enthält mehrere flache Rindensequester von der Grösse des Kleinfingernagels. Aus der 3. Höhle, der Mitte der unteren Fläche der Spina, werden ebenfalls 3 kleine corticale Sequester extrahirt. An dieser Stelle ist die Spina durchbrochen und die für die Spitze des Kleinfingers zugängliche Perforationsöffnung mit glatten Rändern versehen. Ausser den grösseren Sequestern werden an allen 3 Stellen noch griesförmige nekrotische Knochentheilchen entfernt. Heilung.

Lennander, Archiv. f. klin. Chir. 1903. Bd. 71. Heft 2. p. 461. (mit 4 Figuren im Text). Exstirpation des rechten Schulterblattes wegen chron. Myelitis; Fixation des Oberarms am Schlüsselbein durch einen Metalldraht und durch Muskelplastik.

22jähriger Artillerist, in die chirurgische Klinik aufgenommen am 19.11.01, entlassen am 10. 11. 02.

Als er 8 Jahre alt war, fiel er auf einen Stein und stiess sich dabei an die rechte Achsel; nach einiger Zeit kam ein Knochen hervor, so gross wie ein Zeigefinger, und „abgeplattet wie eine Rippe". November 1900 wurde er Artillerist. Februar 1901 bei einer Turnübung beschädigte er die rechte Achsel und hatte das Gefühl, „als ob der Arm aus dem Gelenk gehen müsse"; später noch Schmerzen bei Anstrengungen. 26. 6. Aufnahme ins Lazareth, „eine grosse Menge Eiter abgezapft". Von da ab stets Eiterung aus der Wunde. 18. 11. Fistel in Axilla, Narbe unterhalb der Mitte der Spina scapulae 6:4 cm. Humeruskopf angeschwollen.

26. 11. Operation: Exstirpation des Scapula ausser Acromion, grösster Theil der Gelenkkapsel und der Muskeln der Scapula entfernt. Befund: In der Mitte der Fossa infraspinata Scapula durchbrochen, dort Eiter und kleine Sequester. Spina scap. verdickt. Die grössten Veränderungen sind an der vorderen Fläche der Scapula, sowie im Collum und in der Cavitas glenoidea, von letzteren beiden nur noch einige kleine Sequester übrig. Im Uebrigen war der Knochen durch ein schwieliges Gewebe mit Granulationen ersetzt. Proc. coracoideus gesund, hing aber nicht mehr mit der Scapula zusammen. Der Knochenfrass erstreckte sich an der vorderen Seite der Scapula hinauf bis zum oberen Rande derselben. — Gelenkkopf am Humerus granulirend, vom Gelenkknorpel nur ein fingernagelgrosses Stück vorhanden; der Knochen normal. „Granulationen nahmen die Stelle der Cavitas glenoidea und des Coll. scapulae zum grossen Theile ein". Bedeckende Muskeln der Scapula sehen aus wie Sarkomgewebe. — 17. Mai 1902: Rechter Arm unbrauchbar, deshalb oben erwähnte plastische Operation ausgeführt.

Lannelongue, De l'Ostéomyelite aigué pendant la croissance. Paris 1879. p. 103. (cit. nach Audry p. 876.)

19jähriger Mann, 4 Tage nach Beginn der Erkrankung Aufnahme, Fieber, Schmerzen in der linken Schulter. Gegend des ganzen Schulterblattes angeschwollen, oberhalb und unterhalb der Spina; Gelenk frei, ebenso Coracoideus und Clavicula intact. Stärkere Schmerzen auf Druck an der Basis der Spina, Einschnitt an dieser Stelle, Kaffeetasse Eiter entleert, der subperiostal lag. Die Basis der Spina ist entblösst und rauh. Trepanation. Rasche und vollständige Heilung.

Orlowski, Medycyna. No. 26. (cit. nach Virchow-Hirsch Jahresberichte 1877. II. p. 365.)

Bei einem 35jährigen Mann verfiel die ganze Scapula nach einer Periostitis suppur. in Nekrose; so entstanden viele Fisteln und der Kranke war sehr heruntergekommen. In diesem Zustande wurde die ganze Scapula aus dem Periost extrahirt und das Caput humeri resecirt. Als nach einigen Monaten der Kranke der Warschauer ärztl. Ges. vorgestellt wurde, konnte er schon einige Bewegungen mit der Extremität ausführen und die ganze Operationswunde war bis auf eine Fistel geheilt.

Orlowski, Pam. tow. lek. Warsz. III.

25 jähr. Mann, der seit mehreren Monaten heftige Schmerzen in der Schultergegend empfand; es wurde Periostitis diagnosticirt und ein tiefer Einschnitt am vorderen Rand des Pectoralis gemacht; da aber trotzdem keine Besserung eintrat und man durch die gemachte Oeffnung constatiren konnte, dass das Schultergelenk vereitert und das Schulterblatt nekrotisch war, so wurde die Exstirpation des Knochens sowie die Resection des Oberarmhalses beschlossen. Nach 70 Tagen war die Wunde grösstentheils geschlossen, nur hie und da Fisteln.

Giess, D. Z. f. Chir. 1880. Bd. 12. p. 553.

14jähr. Knabe; die Eltern datiren den Anfang des Leidens von vor 2 Jahren her, zu welcher Zeit das Kind einen Fall von einem 7 Fuss hohen Baum erlitten und mit dem rechten Schulterblatt aufgefallen war. Ob es damals eine Fract. scap. erlitten, liess sich nicht eruiren, da die Hülfe eines Arztes nicht in Anspruch genommen wurde. Im Verlauf von 9 Monaten wurde die hintere Schultergegend dick, „es warf sich eine Geschwulst auf", welche spontan aufbrach, viel Eiter entleerte und sich nach 10 Wochen wieder schloss. Nachdem sich dies mehrmals wiederholt hatte, sah Giess den Patienten Sommer 1877 zum ersten Male. Auf dem unteren Abschnitt der linken Scapula, der Fossa infraspinata entsprechend, 3 Fisteln, welche viel secernirten. Gelenk im Ganzen frei, Rotationen schmerzhaft. Diagnose: Nekrose des Corpus scap. Fossa infraspinata mittels Meissel und Luer'scher Hohlmeisselzange unter Schonung des Periosts entfernt. Nach 6 Wochen Heilung. Nach 6 Monaten machte es den Eindruck, als ob an Stelle der excidirten Fossa infraspin. sich neuer Knochen gebildet hätte. Sommer 1878 gestorben an Miliartuberculose. Schulterblatt p. mortem nicht untersucht.

Brigham - San Francisco, Revue de Hayem 1883. p. 287. (cit. nach Audry p. 991.)

35jähr. Mann erhielt mehrere Jahre früher einen heftigen Stoss gegen die rechte Schulter; rheumatische Beschwerden in der Schulter, Abscess oberhalb des Acromions, dem bald mehrere folgen. Tritt mit 12 Fisteln, die auf nekrotischen Knochen führen, ins Spital ein. 27. 10. 1877. Einschnitt zur Resection des Humeruskopfes, die Cavitas glen. und alle zugänglichen Punkte des Schulterblattes sind erkrankt, darauf noch subperiostale Exstirpation der Scapula. In $2^1/_2$ Monat Heilung. Gebrauchsfähiger Arm. Ueber Regeneration der Scapula nichts erwähnt.

Georges Matthews Jones, Medic. chir. Transactions, t. XLIII. (cit. nach Audry p. 993.)

14jähr. Knabe, heftige Schmerzen in der linken Schulter, nach 3 Tagen Abscess. Es bildeten sich mehrere Fisteln über dem Schulterblatt, die zu kleinen Sequestern hinführten. Beim Eintritt 5 Fisteln: am Humeruskopf, an der Clavicula, an der Cavitas glen., am Körper der Scapula. Der Knochen ist entblösst. 11. 11. Totalexstirpation der Scapula und Resection der Clavicula. Nach 6 Monaten Heilung mit gebrauchsfähigem Arm, cf. die Abbildungen im Originalaufsatz. (Der Humeruskopf ist intact.)

Ceci, Communic. alla adunanza della soc. chir. ital. a Roma 1886. „Exstirpazione totale della scapola con conservazione del braccio. Riproduzione complexa dell' osso estirpato et perfetta funzionalità della spalla e del braccio. Referat im Centralblatt f. Chir. 1887. S. 730.

Bei einem 17jährigen, hereditär nicht belasteten Arbeiter bildete sich im Verlaufe eines Typhus eine äusserst schmerzhafte, fluctuirende, diffuse Anschwellung über dem linken Schultergelenk und ganz besonders über der Scapula aus, Humeruskopf an richtiger Stelle; jedoch fühlt man bei passiven Bewegungen ein undeutliches Knarren in der Nähe des Gelenks; da neben der sicheren Erkrankung der Scapula eine Mitbetheiligung des Gelenks ausgeschlossen war, machte Ceci bei digitaler Compression der Art. subclavia zuerst eine 12 cm lange, verticale Incision, 2 cm vom Acromion entfernt und dann am oberen Ende derselben eine horizontale bis zum inneren Schulterblattrande. Das Gelenk ist intact. Die Scapula fast völlig vom Periost entblösst und stellenweise rauh. Nach Hinzufügung einer 3. Incision am inneren Scapularand subperiostale Entfernung der Scapula vom medianen Rande nach dem lateralen hin und Loslösen aus allen Verbindungen. Drainage der Periosthöhle nach der Achsel hin, woselbst ein dicker Wattebausch eingelegt wurde. Fixation des Oberarms an den Rumpf, des Vorderarms und der Hand an die Brust. Heilung der Incisionen p. pr.; in der 3. Woche war schon an Stelle der entfernten Scapula ein Gewebe von Knochenhärte zu fühlen, es wurden leichte passive Bewegungen gemacht, in der 7. Woche war die neue Scapula gebildet. Wattebausch und die fixirenden Binden wurden entfernt und die Atrophie der Musculatur durch Massage und Faradisation beseitigt; nur der anormaler Weise in 2 Bündel gespaltene Musc. deltoideus setzte lange Widerstand entgegen. Bei der Entlassung konnte der Arm activ nach jeder Richtung hin ausgiebig

und kräftig bewegt werden und die rohe Kraft der linken Hand war fast gleich der rechten.

Ceci, Centralblatt für Chir. 1887. S. 952. (cit. nach Schultz, p. 448.)

M., jugendlich. Acute Osteomyelitis der linken Scapula; 1 Monat nach Beginn der Erkrankung Totalexstirpation der Scapula; subperiostale Auslösung. Schnelle Heilung. Pat., mit Ulcus molle und entzündlicher Phimose, sowie mit gonorrhoischer Strictur behaftet, erkrankte 5 Tage nach der Circumcision.

Duplay; Thévenard Bulletins de la société anatomique de Paris. 1893. V. Ser. 7. p. 77.

? Ostitis, sehr circumscript unterhalb der Spina scapulae; Abscess in der Rückenregion und Fossa subscapularis. 1. Operation: Eröffnung des Abscesses und Auskratzung. 2. Operation: Abtragen der Fungositäten. 3. Operation: Exstirpation der Scapula. Heilung. Die Begrenzung des Processes wurde erst erkannt, als die totale Wegnahme bereits ausgeführt war.

Schulz, Deutsche Zeitschrift für Chir. Bd. XXIII. S. 291. 1886.

16jähr. Erntearbeiter, acut entstandene Periostitis des Schulterblattes, verbunden mit Eiterung, hohem Fieber etc. Bei Aufnahme ist die ganze Gegend der rechten Schulter, besonders über dem Schulterblatt geschwollen und geröthet, an einigen Stellen fluctuirend. Mitte der Scapula unterhalb der Spina eine Fistel, welche sehr reichlich Eiter entleerte. Eine zweite Fistel befindet sich im oberen Drittel der Innenseite des Oberarms, nur mässig Eiter secernirend. Schultergelenk überall schmerzhaft. Zunächst 2 breite Incisionen. Chinadecoct und Phosphorsäure. Oberhalb der Spina scapularis neue Incision; später fluctuirende Stelle unterhalb des Acromialendes der Clavicula. 12. 12. Totalexstirpation der Scapula, Resection der Clavicula und des Humeruskopfes. Scapula in der Totalität cariös, desgl. Acromialende der Clavicula und des Humeruskopfes. Pat. wurde Schreiber.

Delaup, Annals of suryery. 1902. Oct. (cit. nach Hildebrand, Jahresbericht 1903). S. 1094.

Delaup musste bei einem Neger das Schulterblatt wegen eitriger Erkrankung desselben ganz entfernen. Der Erfolg war immerhin überraschend. Natürlich fiel die Abduction des erhaltenen Oberarmes zum grössten Theile aus, die übrigen Functionen des Oberarmes und Vorderarmes waren aber derart gut erhalten, dass der Neger später wieder seinen Beruf als Stiefelputzer nachgehen konnte. Delaup ist der Meinung, dass auch die Respiration der betr. Seite bei Exstirpation des Schulterblattes durch den Eingriff stark beeinträchtigt wird.

Im Uebrigen ist Delaup der Meinung, dass die partiellen Resectionen grösseren Stils des Schulterblattes gegen die totale Entfernung desselben keine grossen Vortheile mehr bieten, sobald der Halt des Schulterblattes durch den Eingriff gestört wird; in solchen Fällen ist die Totalexstirpation einfacher."

Bruel, In.-Diss. 1902. Freiburg i. Br. Ueber einen Fall von chron. Osteomyelitis der Scapula, bei dem die Seguestrotomie die temporäre Resection der Clavicula nothwendig machte.

Im October 1898 zog sich Pat. (15jähr. Schmied) bei der Arbeit eine

Brandwunde zwischen 4. und 5. Finger der rechten Hand zu. Tags darauf spürte er bei Bewegungen heftige Schmerzen in der Schultergegend. Der consultirende Arzt constatirte Fieber, verordnete Bettruhe und Eisaufschläge auf die Schulter. Das Fieber steigt bis 39,5 und bleibt ungefähr 14 Tage auf dieser Höhe. Man befürchtete die Entwicklung einer Phlegmone, da die Axillardrüsen etwas geschwollen waren, doch kam es nicht zum Ausbruch einer derartigen Affection. Das Fieber schwand nach 14 Tagen allmälig. Bis zu vollkommen wiedererlangter Arbeitsfähigkeit vergingen 7 Wochen.

Pat. arbeitete dann ein ganzes Jahr als Schmied ohne merkliche Beschwerden. Im December 99 tritt plötzlich eine steinharte, in kurzer Zeit erweichende Geschwulst in der rechten oberen Schlüsselbeingrube auf. Der Status vom 24. 12. 99 lautet: Oberhalb der rechten Clavicula eine fünfmarkstückgrosse, lividrothe, wenig prominente weiche Schwellung, bedingt durch ganz circumscripte Drüsenabscedirung, ausser dieser keine Drüsenschwellung, kein Fieber. Diagnose: Lymphadenitis subacuta. Incision, Excochleation und Tamponade des Abscesses. Die Untersuchung ergab Kokken (es lässt sich nach den Aufzeichnungen nicht mehr feststellen, ob es Staphylo- oder Streptokokken waren). Am 28. 12. Entlassung zu ambulatorischer Behandlung mit gereinigter, gut granulirender Wunde, die sich aber nicht vollständig schliesst. Es bleibt eine Fistel bestehen, aus der sich im Sommer 1900 kleine Knochensplitter entleeren. Die Fistel lässt sich mit feiner Sonde ungefähr 6—8 cm gegen die erste Rippe hin verfolgen. Da durch die Entleerung der Knochensplitter die Betheiligung des Knochens festgestellt war, wurde zur Freilegung des Knochenherdes folgende Operation am 2. 8. 1900 unternommen.

Durch einen 5 cm langen Schnitt nach hinten und unten senkrecht zur Clavicula wird die Clavicularportion des Trapezius durchtrennt. Ligatur der Transversa colli. Es zeigt sich, dass die Fistel hinter und unterhalb der Clavicula nach dem oberen Rand der Scapula verläuft; um das Operationsfeld besser freizulegen, wird das Schlüsselbein an seinem acromialen Ende mit der Säge durchtrennt. Auch der M. subclavius und die Lig. coraco-clavicularia werden durchschnitten, um das acromiale Ende der Clavicula nach aussen ziehen zu können und so den Zugang zur Scapula freizulegen. Die Sonde stösst auf eine rauhe Knochenstelle, die sich als die Umrandung der Incisura scapulae erweist. Nach Ausschabung der Knochenhöhle, in der sich ein freier Sequester findet, wird der Fistelgang excidirt, die Clavicula mit Silberdraht, der Trapezius mit Catgut vernäht und die Wunde tamponirt. Heilung ohne Störung. Entlassen am 8. 9. 1900 mit völlig vernarbter Wunde. Orthopädische Nachbehandlung. April 1902 Nachuntersuchung. Die rechte Scapula steht etwas in Flügelstellung, der untere Winkel ist von der Wirbelsäule mehr entfernt als der der linken. Die Bewegungen des Armes sind nicht gestört, nur bei Kreisen nach hinten ist ein leichter Widerstand vorhanden. Leichte Ermüdbarkeit des Armes. Hat natürlich seinen Beruf als Schmied aufgeben müssen.

I. Fälle von Total-

No.	Autor und Jahr.	Alter.	Ursache.	Localisation.	Dauer.	Isolirt oder multipel.
1.	G. M. Jones in Jersey 1858.	14½ W.	Tragen eines schweren Kindes.	Chron. Ostitis, Nekrose der Scapula und Clavicula.	16 Mon. bestehend.	Scapula und Clavicula.
2.	Linhart, 1868.	8 M.	—	Necrosis scapul. d. totalis.	—	—
3.	C. Mazzoni, 1876.	29 M.	Typhus.	Rechtss. Omarthritis, später Caries necrotica scapulae.	Seit 1 Jahr bestehend vor Operation.	—
4.	Orlowski, 1877.	25 M.	Seit Monaten Schmerzen in Schulter.	? Periostitis.	Chronisch.	—
5.	Orlowski, 1877.	35! M.	—	Nekrose der Scapula nach Periostis suppurativa.	Subacut.	Primär.
6.	Brigham, 1877?	35!	—	O. juxtaglénoide.	Chronisch.	—
7.	Mikulicz-Billroth 1877.	9 W.	—	Rechte Fossa supraspinata, Scapula völlig entblösst.	Acut.	Tibia secundär.
8.	Schulz, 1886.	16 M.	Acute Periostit. durch Erkältung.	Mehrere Fisteln; Acromialende der Clavicula und Humeruskopf cariös.	Acut.	Isolirt.
9	Ceci, 1886.	17 M.	Typhus.	Diffuse Anschwellung des linken Schultergelenks und der Scapula.	Acut.	Secundär.
10.	Ceci, 1887.	M. jugendlich.	5 Tage nach Circumcision erkrankt. (Gonorrhoe.)	—	Acut.	Secundär.

Exstirpation der Scapula.

Operation.	Ob Regeneration.	Ausgang.	Function.
Totalexstirpation der Scapula und Resection von 1 Zoll Clavicula.	Nichts erwähnt.	Heilung nach 1 Mon.	Leichte Erhebung des Armes horizontal, Nähen, Scheuern, Lasten heben, Hand zum Mund führen: nach 6 Jahren noch constatirt.
Subperiostale Entfernung der ganzen Scapula.	Scapula reproducirt.	Heilung in 3 Mon.	Vollständig gebrauchsfähiger Arm, jetzt Tapezierlehrling. (Abbildung des Präparates in: Linhart, Operationslehre 1874, p. 465.)
I. Resection des Kopfes und Halses des Humerus. II. Entfernung der ganzen Scapula.	—	Heilung nach 70 Tagen.	Gebrauchsfähiger Arm.
Subperiostale Totalexstirpation der Scapula und Resection des Humeruskopfes.	Theilweise Regeneration.	Heilung.	Fraglich, ob es sich nicht um Tuberculose handelte.
Desgl.	Nichts erwähnt.	Heilung.	—
Totalexstirpation der Scapula und Resection des Caput humeri.	Nichts erwähnt.	Heilung.	—
Subperiostale Totalexstirpation; Spitze des Proc. corac. bleibt zurück (operirt 10 Tage nach Beginn).	Totale Regeneration in ca. 6 Monaten.	Heilung.	Gute Function.
Totalexstirpation der rechten Scapula, Resection der Clavicula und des Humeruskopfes.	—	Heilung in 2 Mon.	Pat. wurde Schreiber.
Totalexstirpation subperiostal.	Totale Regeneration in 7 Wochen.	Heilung.	Vollständige Function; in der 3. Woche war schon ein Gewebe von Knochenhärte zu fühlen.
Desgl.	Nichts erwähnt.	Heilung.	—

No.	Autor und Jahr.	Alter.	Ursache.	Localisation.	Dauer.	Isolirt oder multipel.
11.	Paci Agostino, 1887.	17 W.	—	Caries und Nekrose der linken Scapula.	—	—
12.	Jaboulay, 1891.	16 M.	—	Osteomyelitis acuta scap. d.	Seit 16 Tagen.	Isolirt.
13.	Peters, 1893.	21 M.	—	Nekrose der rechten Scapula.	—	—
14.	Duplay, 1893.	—	? Ostitis.	Circumscript unterhalb der Spina scap., Abscess in der Rückenregion und Fossa subscapul.	—	Isolirt.
15.	Delaup, 1902.	—	—	„Eitrige Erkrankung des Schulterblattes“.	Acut.	Primär.
16.	Lennander, 1903.	22 M. Artillerist.	Mit 8 Jahren Osteomyelitis, später Trauma beim Turnen	Fistel in Axilla etc.	Chronisch.	Primär.
17.	Unser Fall.	15 M.	Trauma beim Turnen. Durchfälle.	Zuerst Anschwellung über der Spina.	Acut.	Primär.

II. Fälle, die verhältnissmässig

1.	Benj. Brodi, 1831.	18 W.	—	Linksseitige Omarthritis. Nekrose.	—	—
2.	F. J. Heyfelder, 1849.	18 M.	—	Caries necrot. scap.	—	Isolirt.
3.	von Engelhard, 1852.	27 M.	Trauma.	Nekrose.	—	—
4.	J. F. Heyfelder, 1858.	21 M.	—	Necrosis spinae scap.	Acut.	Isolirt.

Operation.	Ob Regeneration.	Ausgang.	Function.
Subperiostale Totalexstirpation der Scapula.	—	Heilung nach 6 Mon.	Leidliche Gebrauchsfähigkeit.
Desgl.	Totale Regeneration.	Heilung.	—
Desgl.	Regeneration.	Heilung.	Gute Gebrauchsfähigkeit des Armes. (cit. Schultz p. 451.)
Zunächst Incision und Auskratzung, später Totalexstirpation der Scapula.	—	Heilung.	Begrenzung des Processes erst erkannt nach Entfernung der Scapula.
Totalexstirpation.	Nichts erwähnt.	Heilung.	Später Stiefelputzer.
Von anderer Seite Incision, Totalexstirpation der Scapula ausser Acromion.	Nichts erwähnt.	Heilung.	Grösste Veränderungen an der vorderen Fläche der Scapula, im Collum und an der Cavitas glenoidalis.
Mehrfache Incisionen; später Totalexstirpation.	Rasche Regeneration	Heilung.	Nach 3 Wochen Spina und Theile der Scapula (am Hals) regenerirt. Nach 6 Wochen auch das Corpus. Nachbehandlung noch nicht beendigt.

geringere Eingriffe erforderten.

Entfernung loser Theile der Scapula, des Kopfes, 3 Zoll d. Humerusschaftes.	—	Heilung.	Glied werthlos. Tod 1832 an Brustkrankheit. (cit. Adelmann. p. 10.)
Entfernung des unteren Winkels.	—	Heilung.	(Adelmann. p. 12.)
Entfernung der Scapula bis auf einen kleinen Theil der Spina, ausser Cavit. glen. und den Fortsätzen.	Theilweise Reproduction.	Heilung.	Begrenzte Gebrauchsfähigkeit.
Entfernung d. Spina scap.	—	† nach sechs Wochen.	(Adelmann, p. 14.)

No.	Autor und Jahr.	Alter.	Ursache.	Localisation.	Dauer.	Isolirt oder multipel.
5.	Busch, 1858.	24 M.	—	Caries necrot. scap.	—	—
6.	Szymanowsky, 1860.	26 M.	—	Nekrose.	4—5 Wochen	—
7.	Walter, 1860.	19 M.	—	Caries necrot.	—	—
8.	Tüngel, 1860.	17 M.	—	Schwellung der linken Reg. supraspin.	Acut, 6 Tage.	Isolirt.
9.	Gamet, 1862.	9 M.	Gastrische Störungen.	Abscess etwas oberhalb des unteren Winkels der linken Scapula.	Acut, 6 Wochen.	Rechte Tibia, link. Kiefergelenk. link. Ellenbog. Schwellng. Abscess d. Reg. deltoid. dext.
10.	Bartholow, 1862.	20 M.	Druck des Tornisters.	Nekrose der Spina und des Proc. acrom.	ca. 6 Wochen.	Isolirt.
11.	Tüngel, 1863.	18	—	Linkes Acromion.	4 Tage.	Isolirt.
12.	Louvet, 1868.	14 M.	—	Teigige Schwellung der rechten Fossa supra- und infraspin.	4 Tage.	Schwellng. von Trach. bis Acromion.
13.	Marjolin, 1868.	13 M.	—	Fluctuation auf rechter Fossa infraspin. Gelenkeiterung.	14 Tage.	Isolirt.
14.	Fournet, 1874.	20 M.	Schwere Last gezogen.	Besond. rechte Fossa infraspin. Fluctuation.	12 Tage.	Isolirt.
15.	Brigham, 1877.	35! M.	—	Necrosis scap. d.	$^3/_4$ Jahr.	—

Operation.	Ob Regeneration.	Ausgang.	Function.
Entfernung d. Scap. ausser Proc. corac. und glen.	—	† nach 48 Stunden.	(Adelmann, p. 15.)
Entfernung d. Körpers der Scapula.	—	Heilung in 6 Wochen.	Gebrauchsfähiger Arm (cit. Adelmann, p. 16.)
Subperiostale Entfernung d. Scapula ausser Collum, Cavit. glen. und Proc. acrom.	Scapula fast gänzlich reproducirt.	Heilung nach 5 Wochen.	Gebrauchsfähiger Arm (cit. Adelmann, p. 16.)
Incision.	—	†.	Autopsie: Periostablösung an der äusseren wie inneren Fläche der Scapula, mehr in der Gegend der Spina. Pericarditis purul. Lungeninfarcte. Milztumor.
Incision.	—	†.	Autopsie: Scapula nicht untersucht; Periost und Muskelansätze am rechten Humerus abgelöst.
I. Entfern. ein. Theil. des Acrom. II. Entfernung d. Spina u. des Restes d. Acrom.	—	Heilung.	(l. c. p. 16.)
—	—	†.	Autopsie: Am linken Acromion ein nicht umfänglicher Eiterherd, geringe Periostablösung.
Incision.	—	†.	Autopsie: Scapula nicht untersucht, Periostablösung an der Clavicula.
Incision über Scapula u. d. Gelenk.	—	†.	Autopsie: Fast das ganze Periost der Scapula abgelöst. Untere cartilaginäre Partie abgelöst.
Incision.	—	†.	Autopsie: Ablösung des verdickten Periostes. Eiter zwischen Muskeln und Scapula.
Scapula grösstentheils entfernt.	—	Heilung.	Brauchbarer Arm. (Angaben zu unbestimmt über diesen Fall, ? identisch mit No. 6, Tab. I.)

No.	Autor und Jahr.	Alter.	Ursache.	Localisation.	Dauer.	Isolirt oder multipel.
16.	Hahn, 1878.	—	—	—	16 Tage.	—
17.	Richet, 1879.	15 M.	—	Oedem der linken Fossa infraspin. und am unteren Winkel der Scapula.	14 Tage.	Rechte Tibia primär.
18.	Lannelongue, 1879.	19 M.	—	Gegend der ganzen Scapula angeschwollen. Basis der Spina sehr schmerzhaft.	Acut.	Primär.
19.	Giess, 1880.	14 M.	Fall vom Baum.	Fisteln über Fossa infraspinata. Necrosis des Corpus scap.	Vor zwei Jahren erkrankt.	—
20.	Lovergne, 1882.	13½ M.	—	Haut über Schulterblatt diffus geröthet.	7 Tage.	Linke Tibia primär.
21.	Bérenger-Feraud, 1884.	24 M.	Contusion.	Caries scapul. et humeri. Fisteln.	Vor 15 Mon. Beginn.	—
22.	Fröhner, 1889.	18 M.	Tragen schwerer Last.	Zunächst Spina, dann ganze Scapula.	Acut.	Linker Femur prim.
23.	Fröhner, 1889.	13 M.	—	Schwellung bes. über Spina.	Acut.	Primär.
24.	Fröhner, 1889.	12 M.	—	Scapula unterhalb Spina verdickt. Fisteln.	Beginn vor ½ Jahr.	Primär.
25.	Gonser, 1902.	?	Tonsillarabscess.	Acromion.	—	Secundär nach Osteomyelitis des Femur und des Darmbeins
26.	Bruel-Goldmann, 1902.	15 Schmid	Brandwunde der rechten Hand.	Periglenoidale Nekrose rechts.	Ueber ein Jahr.	Isolirt.
27.	Pfisterer, 1902.	1¼	Fall vom Stuhl.	Vorderer Scapularand.	—	—

Operation.	Ob Regeneration.	Ausgang.	Function.
—	—	†.	—
Incision.	—	†.	Periost über der ganzen Fossa subscap. abgehoben. Ablösung der Epiphyse des unteren Winkels. Pleuritis purul. Peribronchiale Abscesse.
Trepanation.	—	Heilung.	Subperiostaler Abscess der Spina, Basis derselben rauh und entblösst.
Entfernung d. Fossa infraspinata.	Regeneration.	Heilung.	Tod an Miliartuberculose nach 1 Jahr. ? ob Fractur.
Scapula nicht operirt.	—	†.	Autopsie: Kleine Periostablösung unterhalb der Cavit. glen., auch unterhalb der Spina. Lungenabscesse.
Wegnahme der Scapula in Stücken etc.	—	Heilung.	Kunstarm.
Scapula vom Periost entblösst. Weiterbehandlung verweigert.	—	?	—
Incision mehrerer Sequester.	—	Heilung, mit einer Fistel entlassen.	—
Mehrere Incisionen.	—	Heilung.	Nekrose an 3 getrennten Stellen: hinterer und vorderer Rand, Spina.
—	—	†.	Epiphysenlösung. Coxitis suppurativa. Psoasabscess.
Auskratzung nach Resection der Clavicula (Sequester).	—	Heilung.	Arm ermüdet leicht, anderen Beruf gewählt.
—	—	Heilung.	Pneumokokken-Reincultur.

Ausser den in obiger Statistik angeführten Fällen, über die wenigstens theilweise befriedigende Einzelheiten aufgefunden werden konnten, wenn auch vielfach die Originalabhandlungen nicht erhältlich waren, existiren noch ganz kurze Aufzeichnungen einiger weiterer Fälle von Osteomyelitis der Scapula. So erwähnt Audry (p. 875) eine Beobachtung von Wentz 1860, Necrosis des Acromions, bei der das Acromion operativ entfernt wurde, einen Fall von Bartholow 1861, wobei Acromion und Spina entfernt wurde, desgleichen von Götze 1831, Ollier betr. Acromion, einen Fall von Osteomyelitis des Proc. corac. (à la face interne) von Poncet (17 jähriges Mädchen). Kurze Angaben fand ich noch im Archiv f. kl. Chir. Bd. 24. 1879. p. 664; Settegast, Bericht aus dem Krankenhause Bethanien 1873—76 erwähnt 3 Fälle von Necrosis scapulae, in 1 Falle entsprach der Sequester der ganzen Scapula von der Spina abwärts; ferner in dem Aufsatz von Czerny in der „Deutschen Klinik" 106. Lfg. p. 698, wo unter 310 Fällen von Osteomyelitis 3 Fälle von O. der Scapula zur Beobachtung gelangten, darunter (p. 704) ein Fall gestorben an Pericard. purulenta.

Nähere Angaben konnte ich leider nicht erlangen. An gleicher Stelle fand ich unter 661 Fällen (von Fröhner, B. z. kl. Chir., Bd. 51 1889) 9 Fälle von O. der Scapula aufgeführt; ausser den oben erwähnten 3 Fällen von Fröhner kann ich nur kurze Notizen geben, es gelangten zur Beobachtung folgende Fälle: Scapula zweimal neben einem langen Röhrenknochen erkrankt, einmal Scapula beiderseits neben dem Femur; einmal Scapula und Os occip., zusammen mit der Tibia, in einem Fall waren 4 Knochen erkrankt, Scapula mit Humerus beiderseits und Femur. Die von Fröhner erwähnten 3 typischen Fälle von Osteomyelitis der Scapula von Volkmann konnte ich nicht auffinden. Auch die Litteratur über 2 Fälle von Velpeau, die er nach Rogers wegen Nekrose der Scap. operirt haben soll, war mir nicht zugänglich (cf. Miculicz p. 198), in diesen beiden Fällen soll eine Regeneration des Schulterblattes eingetreten sein. Im Arch. f. kl. Chir. 1903. 71. Bd. 1. Hft. p. 21 findet sich eine Abbildung von Lexer „Staphylokokken"-Ostitis der Scapula mit Sequester, eigene Beobachtung.

Es besteht also die auffallende Thatsache, dass von 17 Fällen (meine Beobachtung mit eingerechnet) von Totalexstirpation des Schulterblattes wegen Osteomyelitis, die publicirt sind, nicht ein

einziger letalen Ausgang hatte, dass zum Theil nach erstaunlich kurzer Zeit völlige Heilung mit oft recht befriedigender Function eintrat. Im auffallenden Gegensatz hierzu stehen die zahlreichen Todesfälle häufig schon in den ersten Tagen der Erkrankung unter acut septischen Erscheinungen. Hier waren es meist unzulängliche Eingriffe, gewöhnlich nur Incisionen, durch welche der Erkrankungsherd der Scapula nicht genügend blossgelegt wurde; man findet nicht selten in den Sectionsbefunden angegeben, dass die Eiterung weit grössere Parthien der Scapula in Mitleidenschaft gezogen hatte, als durch die Operation blossgelegt wurden. Dies hat seinen Grund in den anatomischen Verhältnissen; das Schulterblatt ist eingebettet zwischen starken Muskelpolstern, das Periost sitzt namentlich an den spongiösen Parthien dem Knochen ausserordentlich fest auf. Namentlich können Eiterungen an der Vorderseite des Scapula-Körpers leicht der Beobachtung entgehen.

Was den Ausgangspunkt der Osteomyelitis der Scapula anlangt, so stehen sich zwei Ansichten gegenüber. Andry nimmt für alle Fälle einen epiphysären (oder juxtaepiphysären) Ursprung an, während A. von Bergmann diejenigen Stellen als Ausgang annimmt, an denen die grössten Anhäufungen spongiöser Substanz sich finden, also Spina, Acromion, Proc. coracoideus, der äussere und der innere Rand. Für letztere Ansicht spricht, dass die Ernährungsverhältnisse an diesen Stellen ganz besonders günstige sind — in weiten Markräumen verlaufen zahlreiche Blutgefässe. In der That ist besonders häufig unter den litterarisch verwerthbaren Fällen als Ausgangspunkt die Spina erwähnt; andererseits mag dies auch darin seinen Grund haben, dass hier an der oberflächlichst gelegenen Parthie des Knochens zuerst Eiterungen sich feststellen lassen können, während in Wirklichkeit der primäre Sitz der Erkrankung an einer entfernteren Stelle zu suchen ist.

Andry hat die Epiphysenverhältnisse an Föten und jugendlichen Individuen (15.—16. Jahr) eingehend studirt und kommt zu folgendem Resultat: „Untersucht man das Schulterblatt eines 8 oder 9 Monate alten Fötus, so findet man, dass es aus einer centralen Masse besteht, die das Corpus und den grössten Theil der Spina bildet. An sie sind 3 sehr verschiedene Knorpelmassen angelagert, die nur leicht mit ihr verbunden sind und ohne

Schwierigkeit von ihr getrennt werden können. Die erste nimmt den inneren Rand und den unteren Winkel ein, die zweite das äusserste Ende der Spina (Acromion) und die dritte, die ansehnlichste, genau die Parthien, aus denen sich später das Coracoid und die Pfannenregion entwickeln. Man kann also drei knochenbildende Zonen am jugendlichen Individuum unterscheiden, dies werden auch die drei Punkte sein, von denen ausgehend sich die verschiedenen infectiösen Processe entwickeln.“ Die weitere Entwicklung der Epiphysenverhältnisse bitte ich im Original nachzulesen (Abbildungen im Text). Gerade der Umstand, dass bisher primäre Affectionen des Corpus noch nicht unzweideutig nachgewiesen werden konnten, ist Audry ein deutlicher Beweis für die Richtigkeit der Theorie vom epiphysären Ursprung der fraglichen Knochenaffectionen.

Ich möchte der Anschauung Audry's nicht ohne weiteres beipflichten, es existiren doch mehrere sichere Beobachtungen, die einen epiphysären Ursprung der acuten Osteomyelitis direct ausschliessen lassen. Meines Erachtens ist der epiphysäre Ursprung jedenfalls häufiger, als man bisher anzunehmen geneigt war, aber auch die Theorie A. von Bergmann's besteht in vielen Fällen zu Recht.

Als Complicationen im Verlauf der acuten Osteomyelitis der Scapula sind zu nennen Eitersenkungen in den Muskelspalten am Oberarm und vorne unterhalb des Proc. coracoideus, häufig ist das Schultergelenk betheiligt; die auch hier vorkommenden eitrigen Pleuritiden und Pericarditiden etc. sind nichts für Scapula-Osteomyelitis Specifisches. Im chronischen Verlauf der Krankheit sind Verwechslungen vorgekommen mit Tuberculose des Knochens, auch Sarkome (der Weichtheile) konnten erst durch die mikroskopische Untersuchung ausgeschlossen werden (Lennander). Mit Rücksicht auf den sehr schweren Verlauf der acuten Osteomyelitis der Scapula ist es geboten, möglichst frühzeitig operativ vorzugehen und den Erkrankungsherd breit blosszulegen. Genügen einfache Incisionen nicht, so hat man die Pflicht, ohne weiteres im acuten Stadium durch subperiostale Resection bezw. Exstirpation die erkrankten Partien auszuschalten, da man eine vollkommene Knochenregeneration als sicher annehmen darf; ich erinnere an das vorzügliche Resultat des von Mikulicz mitgetheilten Falles von Totalexstirpation.

In chronischen Fällen wird man meist mit der einfachen Sequestrotomie auskommen; doch wird man, wenn multiple Herde bestehen, hier und da in Zweifel gerathen, ob es gelinge, alle nekrotischen Partien zu entfernen durch conservatives Vorgehen; namentlich ist Herden an der Vorderseite der Scapula schwer beizukommen oder man übersieht sie ganz. Es bleiben immer wieder Fisteln zurück und die chronische Eiterung ist für den Patienten nicht von Nutzen. Man wird dann auch in solchen Fällen ausgedehnter Erkrankung des Schulterblattes — an der Hand eines guten Röntgenbildes — besser handeln, wenn man das Schulterblatt exact subperiostal auslöst, die Eiterung hört mit einem Schlage auf und eine Regeneration des Knochens ist bisher stets eingetreten. Die Hauptsache ist dann eine gründliche orthopädische Nachbehandlung, die in erster Linie auf den Muskelschwund Rücksicht zu nehmen hat, aber auch die meist eintretende Verkrümmung der Wirbelsäule nicht übersehen darf. Mit der eintretenden Knochenregeneration bessert sich dann auch allmälich die Beweglichkeit im Gelenk.

Wenn auch der Eingriff einer Totalexstirpation des Schulterblattes in der Regel gut von den Patienten vertragen wird — er ist sicher viel weniger blutig, als gemeinhin angenommen wird — so soll sie selbstverständlich aus den hier in Frage kommenden Indicationen immer nur als ultimum refugium vorgenommen werden; doch quäle man in schweren Fällen immer wiederkehrender Eiterung, die Patienten nicht mit erfolglosen, zahlreichen Eingriffen, sondern man entschliesse sich dann lieber früher zum radicalen Vorgehen.

Literatur.

1. Audry, Revue de Chirurgie 1887. 7. Heft 7—12.
2. A. v. Bergmann, St. Petersb. Medicin. Wochenschrift 1884. No. 37 und 38.
3. Brodie, Med. Chir. Review 1833. T. XVIII. p. 275.
4. F. J. Heyfelder, Resectionen und Amputationen, Bonn 1855. S. 126.
5. v. Engelhard, Beiträge zur Heilkunde 1855. Bd. III. S. 107.
6. F. J. Heyfelder, Operationslehre und Statistik der Resectionen von Oscar Heyfelder. Wien 1861. S. 290.
7. Adelmann, Prager Vierteljahrsschrift für pract. Heilkunde 1879. Bd. 4.

8. Derselbe, Archiv f. klin. Chir. 1888. Bd. 37. p. 682 etc.
9. Bérenger-Ferand, Bullet. de Thérap. 1885. 55. Année. p. 490, 552.
10. Gonser, Inaug.-Diss. Berlin 1902.
11. Pfisterer, Inaug.-Diss. Berlin 1902.
12. Mazzoni, Archivio di Chir. pratt. 1877. (cit. nach Adelmann p. 45.)
13. Paci Agostino, Lo Sperimentale 1887. Bd. LX. p. 399, 484.
14. Jaboulay, Lyon méd. 1891. p. 328.
15. Schultz, D. Z. f. Chir. 1896. Bd. 43.
16. Duplay, Thévenard, Bulletins de la société anat. de Paris 1893. V. Sér. 7.

XXV.

Zur Behandlung der Luxatio patellae inveterata.[1]

Osteotomie am Oberschenkel mit Einwärtsdrehung der unteren Epiphyse.

Von

Professor Ernst Graser,

Erlangen.

(Mit 9 Figuren im Text.)

Die Behandlung der habituellen und veralteten Luxation der Kniescheibe ist ein schwieriges und interessantes Problem. Man kann dies schon daraus erkennen, dass immer wieder neue Vorschläge in dieser Hinsicht gemacht werden. Auch die mechanischen Verhältnisse, besonders der spontanen und congenitalen Luxationen sind in letzterer Zeit, hauptsächlich von französischen Autoren, einer erneuten gründlichen Bearbeitung unterstellt worden.

In practischer Hinsicht kommen ja fast nur die Luxationen nach aussen in Betracht. Die wenigen Fälle, bei denen die Kniescheibe über den medialen Condylus verschoben werden konnte, waren immer durch eine besonders starke Ausdehnung der Gelenkkapsel und eine abnorme Schlaffheit der accessorischen Bänder und der Aponeurose des Extensor cruris quadriceps ausgezeichnet. Bei mehreren derselben liess sich die Kniescheibe, sowohl nach der lateralen, wie nach der medialen Seite verschieben, und hatte der Patient sozusagen die Wahl, ob er die Patella nach aussen

[1] Vorgetragen am 2. Sitzungstage des XXXIII. Congresses der Deutschen Gesellschaft für Chirurgie zu Berlin, 7. April 1904.

oder innen verrenken wollte. Bei derartigen Zuständen macht natürlich auch die Reposition gar keine Schwierigkeit: Die Patella gleitet durch den Muskelzug oder durch einen ganz geringen seitlichen Druck fast von selbst wieder in die Mittelstellung zurück.

Der Grund, warum die Luxationen nach der medialen Seite so selten sind, mag ja zum Theil darin liegen, dass die Kniescheibe schon physiologischer Weise etwas mehr dem äusseren Condylus aufliegt, und dass bei der geringen physiologischen Valgusstellung auch der Zug des Vastus externus einigermassen das Uebergewicht hat. Die Hauptursache liegt aber zweifellos nicht in dem Verhalten der Patella, sondern in anatomischen Eigenthümlichkeiten des Femur. Der innere Condylus des Femur hat eine fast ausgesprochene Kugelgestalt. Wenn auch einmal die Patella über den grössten Kreis dieser Kugel hinweggeschoben ist, so wird sie doch an der abgerundeten Fläche keinen rechten Halt finden und von selbst wieder in die Mittelstellung zurückkehren. Ganz anders ist es mit dem Cond. ext. fem. Dieser hat zwar nach vorn auch die Gestalt einer Halbkugel, aber lateralwärts schliesst sich in fast rechtwinkligem Abfall eine Ebene an, sodass zwischen der vorderen und seitlichen Fläche eine fast rechtwinklige Kante entsteht (s. Fig. 1). Ist die Patella einmal über diese Kante weggetreten, so wird sie nicht so leicht den Weg wieder zurückfinden, sondern durch die Muskelspannung gegen die Kante angedrückt bleiben. Dieses Verhalten kommt auf der beistehenden Durchschnittsfigur klar zum Ausdruck. Ich erwähne diesen bekannten Punkt ganz besonders, weil er für die späteren Ausführungen von wesentlicher Bedeutung ist.

Allgemein bekannt und oft genug hervorgehoben ist die Prädisposition, welche das Genu valgum für das Zustandekommen der Luxation nach aussen darbietet. Die Patella liegt ja bei dem Genu valgum schon in der gestreckten Stellung etwas lateralwärts und kann bei der Anspannung, sowie der Vastus externus überwiegt, leicht über die Kante hinweggleiten und dort an derselben festgehalten werden. In gleicher Weise muss unterstützend wirken eine Seitwärtslagerung der Tuberositas tibiae, wie sie in manchen Fällen angeboren vorkommt, wie sie aber auch bei einer stärkeren Auswärtsdrehung des Unterschenkels gegenüber der Stellung des Oberschenkels mit der Zeit erworben werden kann.

Hervorgehoben wird noch von manchen Autoren, dass die Grube zwischen den beiden Condylen des Femur besonders flach gewesen sei, wodurch der Vorsprung der Patella weniger Halt findet; endlich auch eine abnorme Kleinheit des äusseren Condylus gegenüber dem innern.

In Bezug auf die Häufigkeit des Heraustretens kann man unterscheiden zwischen recidivirender, habitueller und dauernder Luxation; die letztere mag noch getrennt werden in eine reponible und irreponible.

Fig. 1.

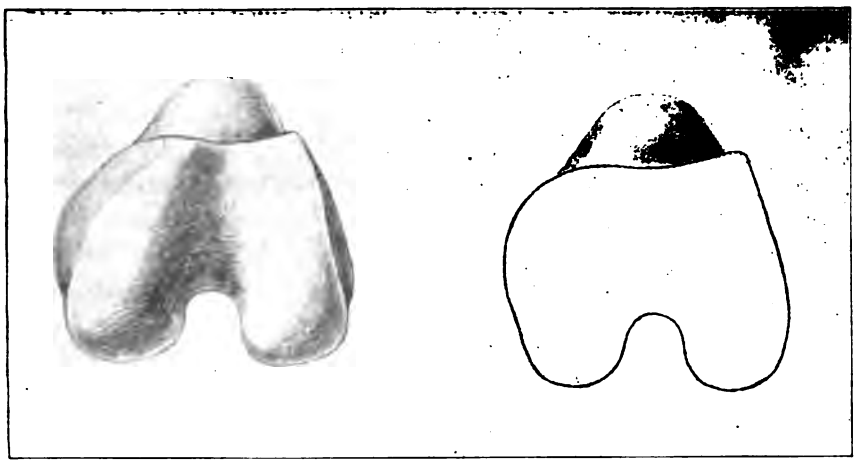

Gelenkfläche und Querschnitt durch die untere Femurepiphyse.

Von den mannigfachen Behandlungsmethoden, welche in der Literatur niedergelegt sind, ist am bekanntesten geworden und wohl am meisten geübt die Methode nach Le Dentu. Sie besteht in einer Verengerung der erschlafften und erweiterten inneren Kapsel durch Bildung eines Wulstes. Von manchen Seiten wurde eine sorgfältige Naht der zerrissenen Aponeurose des Extensor cruris quadriceps hinzugefügt oder ein Stück derselben resecirt. Wenn die Spannung der seitlichen Insertion des Vast. ext. zu gross ist, um die Kniescheibe mit Leichtigkeit über den Cond. ext. herüberschieben zu können, kann es zweckmässig sein, den Vast. ext. oberhalb der Patella ganz oder theilweise einzuschneiden. Diese

Operation hat oft zum Ziel geführt, in zahlreichen Fällen ist aber auch nach einiger Zeit wieder ein Recidiv eingetreten, hauptsächlich wegen der ungünstigen Zugrichtung. Um dieser dauernd abzuhelfen, haben manche Operateure sich entschlossen, die Tuberositas tibiae mehr nach der Innenfläche der Tibia zu verpflanzen, um so die Zugrichtung an der Patella günstiger zu gestalten (Roux, Cosati, Goldtwhait).

Vielfach hat man auch schon die operativen Maassnahmen gegen den Oberschenkel gerichtet, um die Grube zwischen den beiden Condylen, welche der Kante der Kniescheibe als Fixationslager dient, zu vertiefen. So haben Lucas Championnière, Roux und Pollard durch Ausmeisselung eine Vertiefung der Fossa intercondyloidea erzeugt.

Trendelenburg hat in einem besonders hartnäckigen Fall sich zuletzt dadurch geholfen, dass er einen Elfenbeinstift in den äusseren Condylus femoris einschlug, welcher der wanderlustigen Kniescheibe als Zaun den Ausweg nach der lateralen Seite versperrte. In Fällen, welche gleichzeitig mit hochgradigem Genu valgum verbunden waren, ist selbstverständlich auch vielfach die Operation des Genu valgum durch die Osteotomie oberhalb der Condylen mit ausgeführt worden.

Ich hatte im Laufe des letzten Jahres verschiedene Male Gelegenheit, derartige Fälle zu beobachten.

1. Ein 22jähr. Fräulein hatte $^1/_4$ Jahr vor der Aufnahme in die Klinik eine schwere Verstauchung im linken Kniegelenk mit starkem Bluterguss erlitten. Sie wurde 5 Wochen lang zuerst mit einem comprimirendon Schienenverband, später mit Bädern und Massage behandelt und nach 7 Wochen mit einer Knieschutzkappe entlassen. Es ging ihr aber damals noch gar nicht gut; sie konnte das Kniegelenk fast gar nicht beugen und wenn sie es ein wenig versuchte, knickte sie sofort ein und fiel zu Boden, so dass sie vollkommen arbeitsunfähig war. Bei der Aufnahme in die Klinik zeigte sich eine starke Atrophie der Oberschenkelmusculatur, ein geringgradiges Genu valg., welches man am ehesten auf eine überstandene Rhachitis beziehen konnte, von der auch am übrigen Körper noch geringe Spuren vorhanden waren. Die Kniescheibe stand schon in gestreckter Stellung ganz auf dem äusseren Condylus und glitt bei der leisesten Beugung ganz über die laterale Kante herunter. Auch in gestreckter Stellung konnte sie nur mit Mühe über den Condylus heraufgehoben werden, in gebeugter Stellung war sie stramm durch den stark gespannten Vast. ext. gegen die Kante angedrückt. Die Kapsel war nicht auffallend schlaff.

Bei dieser Sachlage war es klar, dass mit einer einfachen Faltung der Innenwand der Gelenkkapsel nicht auszukommen war. Es wäre nach dem Vorgang von Roux die Durchneidung des Vast. ext. und die Verlagerung der Tub. tibiae nothwendig geworden. Bei mehrfachen Ueberlegungen unter Vorstellung in der Klinik, die mit einer ausführlichen Besprechung aller in Betracht kommenden Momente verbunden war, wurde das Augenmerk auch auf eine bisher nicht ausdrücklich gewürdigte Eigenthümlichkeit in der Configuration der Oberschenkelepiphyse gerichtet. Es zeigte sich nämlich, dass bei ruhiger Rückenlage der Condylus externus

Fig. 2.

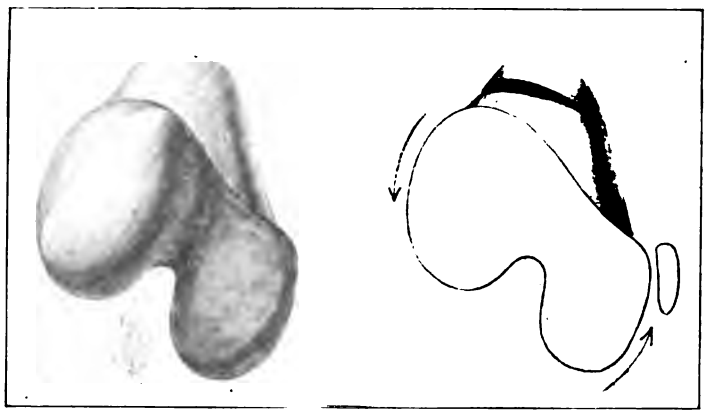

Schräg abfallende Ebene vom Condylus internus zum Condylus externus.

femoris auffallend tief unter dem Condylus internus stand, sodass eine Ebene, die man über die Höhe der beiden Condylen legte, nicht horizontal, sondern schräg von medial nach lateral abfallend lag (siehe Fig. 2). Diese Eigenthümlichkeit, welche man auch deutlich demonstriren konnte, legte mir den Gedenken nahe, statt der mehrfachen anderen Eingriffe einmal den Versuch mit einer Umdrehung des Condylus femoris zu machen. Die günstigen Erfahrungen, die allenthalben und so auch bei uns mit der Osteotomie am Oberschenkel gemacht werden, gaben ja dazu vollauf die Berechtigung. Der Plan war der, den Condylus externus so hoch aufzurichten, dass die Ebene schräg von lateral nach medial

abfiel, wobei man erwarten konnte, dass bei der gleichzeitigen Einwärtsdrehung der Tibia auch die Tub. tibiae mit dem Ansatzpunkt des Lig. patellare eine günstige Verlagerung nach innen erfahren würde. Der Erfolg hat die vorherigen theoretischen Ueberlegungen als richtig erwiesen. Nach der queren Durchmeisselung des Oberschenkels an der Innenseite wurde unter starker Extension der untere Condylus sammt dem Unterschenkel etwa um 30° nach einwärts gedreht; die Patella war gleichzeitig mit dieser Umdrehung an die normale Stelle gerückt und blieb auch an derselben ohne jede Unterstützung liegen. Der Heilungsverlauf war ein völlig ungestörter und der Erfolg ein vollständiger, obwohl eine geringe Verschiebung des Condylus nach oben eingetreten war.

Kurze Zeit darauf bekam ich einen anderen Patienten in Behandlung, bei welchem die Luxation noch schwieriger zu reponiren war, sodass man die Kniescheibe weder in gebeugter noch in gestreckter Stellung auch nur auf die Kante des Oberschenkels heraufheben konnte. Bei diesem Fall war gleichzeitig ein sehr hochgradiges Genu valgum vorhanden.

Fig. 3.

Fig. 4.

Genu valgum mit Luxatio patellae.

Der Pat. war ein 29jähriger Dienstknecht und hatte erst vor 5 Jahren bemerkt, dass sein linker Unterschenkel sich etwas nach aussen abknickte. Diese Knickung vergrösserte sich bei seiner anstrengenden Arbeit mit der

Zeit so stark, dass er überhaupt nicht mehr ordentlich gehen konnte, weil das stark einwärts gekehrte Knie am anderen Bein nur in grossem Bogen vorbeigeführt werden konnte. Der Pat. ist ausgezeichnet durch auffallend lange untere Extremitäten. Ausser dem sehr hochgradigen Genu valgum, das in der beifolgenden Abbildung genügend hervortritt, war namentlich auffallend

Fig. 5.

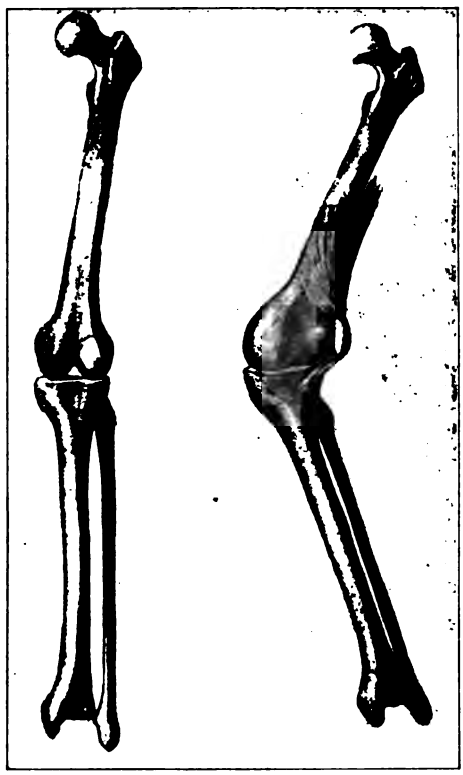

Auswärtsdrehung des Unterschenkels mit Tiefertreten des Condyl. ext. fem.

eine sehr starke Auswärtsdrehung des Unterschenkels. Diese Auswärtsdrehung hatte sich auch auf den Oberschenkel fortgepflanzt und war dadurch die Schrägheit der Condylenebene, von der wir schon im vorigen Fall gesprochen hatten, eine sehr augenfällige geworden, so dass bei der Besichtigung von vorn der äussere Cond. fem. fast ganz zurücktrat, während der innere stark prominirte.

In diesem Falle war ja die Osteotomie am Oberschenkel und vielleicht am Unterschenkel an sich dringend

geboten, aber auch hier war der Erfolg der gleichzeitig hinzugefügten starken Rotation der unteren Femurepiphyse ein so eclatanter, dass nach erfolgter Einwärtsrotation bei sehr starkem Zug die Patella, welche vorher mit keiner Gewalt auf den Cond. ext. gehoben werden konnte, nach erfolgter Correction ohne jede weitere Einwirkung an normaler Stelle zwischen beiden gleichhohen Condylen in der Mitte lag. Um aber die Streckung im Kniegelenk vollkommen ausführen zu können, musste die Tenotomie des Biceps, Vast. ext., Semimembranosus und Semi-

Fig. 6.

Seitenansicht im Röntgenbild 4 Wochen nach der Correction.

Fig. 7.

Osteotomie 4 Wochen nach der Correction. Vorderansicht.

tendinosus vorangeschickt werden. Die Osteotomie an der Innenseite des Femur wurde in diesem Fall keilförmig gemacht, die Breite der Basis des Keiles betrug etwa $1^1/_2$ cm. Erst aus der starken Umdrehung das Condylus sammt dem Unterschenkel, durch welche der Unterschenkel nicht etwa einwärts rotirt, sondern in normale Mittelstellung gebracht wurde, ging die starke pathologische Verdrehung nach auswärts, welche vor der Operation bestanden hatte, zur Evidenz hervor. Die Osteotomiewunde wurde bis auf eine ganz kleine Stelle durch Naht verschlossen und dann ein corrigirender Gypsverband angelegt. In einer 2. Narkose nach 8 Tagen wurde

noch der starke secundäre Klumpfuss ohne besondere Mühe corrigirt. Die Heilung trat ohne jede Störung ein. Die Patella liegt absolut sicher auf den nun gleichhoch stehenden Condylen und zeigt nicht die geringste Neigung zu einer seitlichen Verschiebung. Die Beweglichkeit ist zunächst noch ziemlich beschränkt, der Pat. kann das Bein etwa bis zu einem Winkel von 100 Grad beugen, doch ist bei der starken Verunstaltung, die das Femur mit der Zeit erfahren hatte, dies nicht weiter zu verwundern. Zunächst wurde

Fig. 8.

Bei der Entlassung.

Fig. 9.

Rachitische Verkrümmung der Beine mit Lux. patellae und Auswärtsdrehung des Unterschenkels.

der Pat. ohne jeden weiteren Verband für $^1/_4$ Jahr entlassen. Die beifolgende Figur zeigt den Zustand nach der Heilung; die verkleinerten Contouren nach dem Röntgenbild geben wenigstens einige Vorstellung von dem Befund.

Eine dritte kleine Patientin hatte hochgradige rhachitische Verkrümmungen, die auch zu beiderseitiger Luxation der Patella bei jeder Beugung geführt hatten. Auch hier bestand eine deutliche Auswärtsrotation der Unterschenkel. Es wurde Osteotomie sowohl am Femur wie an der Tibia ausgeführt und auf beiden Seiten durch

Einwärtsdrehung des unteren Condylus fem. und durch entsprechende Correction ein recht günstiger Zustand mit normaler Lagerung der Kniescheibe erzielt.

Es fällt mir nun nicht ein, diese Osteotomie am Oberschenkel mit Einwärtsdrehung der unteren Epiphyse etwa als Normalverfahren für die Behandlung der dauernden Luxationen der Kniescheibe empfehlen zu wollen. In denjenigen Fällen, in denen es sich nur um eine Schlaffheit der inneren Kapselwand oder um eine Zerreissung der Aponeurose an der Innenseite handelt, würde ich immer erst den Versuch einer Verengerung der Kapsel durch Naht des Aponeurosenrisses oder durch Faltung der Kapsel ausführen (Le Dentu, Hoffa u. a). In allen Fällen aber, in denen der schräge Abfall der Condylen von innen vorn nach aussen hinten ausgeprägt ist, bei denen auch nur ein leichterer Grad von Genu valgum eine Correction dieser Difformität erheischt, oder bei denen die Auswärtsrotation des Unterschenkels deutlich in die Erscheinung tritt, dürfte dieses Verfahren am Platze sein und gute, namentlich sichere Resultate liefern; ich würde es jedenfalls der Verpflanzung der Tuberos. tibiae vorziehen. Ich bin der Ueberzeugung, dass sich die pathol. Auswärtsrotation des Unterschenkels und des unteren Femurknorrens noch öfter zur Evidenz wird nachweisen lassen, wenn man gerade auf diesen Punkt besonders achtet. Ich werde nicht unterlassen, bei Gelegenheit über das weitere Schicksal der von mir nach dieser Methode behandelten Patienten zu berichten.

XXVI.

(Aus der Kgl. chirurg. Klinik zu Breslau — Geheimrath von Mikulicz-Radecki.)

Beiträge zu den plastischen Operationen.[1]

Fingerbeuger- und Fingerstreckerplastik, Ersatz der Fingerkuppe, Nasenplastik aus der Zehe, Penishaut- und Scrotumplastik.

Von

Professor Dr. W. Kausch,

Oberarzt der Kgl. chirurg. Klinik zu Breslau.

(Mit 14 Figuren im Text.)

1. Plastische Verlängerung der Fingerbeuger.

Bekanntlich sind die Fälle nicht selten, in denen aus irgend einem Grunde die Beugesehnen eines oder mehrerer Finger verkürzt sind, und so eine Beugecontracturstellung die Folge ist. Die Beseitigung dieser Contractur kann nur durch eine Verlängerung der Beugesehnen erfolgen. Ich bin in mehreren Fällen letzter Zeit in der im Folgenden beschriebenen Weise vorgegangen.

An der Beugeseite verfügt der Finger bekanntlich über zwei Sehnen, den Flexor sublimis oder perforatus, welcher sich an der Basis des Mittelgliedes ansetzt, und den Flexor profundus oder perforans, der an der Basis des Endgliedes inserirt. Man kann nun natürlich mittels irgend einer der bekannten Methoden der Sehnenverlängerung beide Sehnen verlängern. Ich ziehe es aber vor, aus beiden Sehnen eine einzige gemeinsame zu bilden. Ich trenne die Sublimissehne dicht an ihrer Insertion ab; die Profundussehne

[1] Verkürzt vorgetragen auf dem Congresse der Deutschen Gesellschaft für Chirurgie, Berlin 1904.

schneide ich proximal durch, und zwar richte ich mich hierbei nach dem Grade der Verkürzung. Ich vernähe dann das distale Ende der Profundussehne mit dem proximalen Ende der Sublimissehne und kann so die Sehne um ein Beliebiges, mit Leichtigkeit bis zu 10 cm verlängern. Damit die Musculatur des durchtrennten Profundus nicht dauernd ausgeschaltet bleibt, vernähe ich den proximalen Profundusstumpf mit dem benachbart liegenden Flexor sublimis.

Der Finger hat nunmehr nur eine einzige Beugesehne, welche sich an der Basis der Endphalanx ansetzt. Der Patient kann in Folge dessen nicht mehr wie der Gesunde isolirt die Mittelphalanx beugen, doch scheint mir dies kein irgendwie in Betracht kommender Nachtheil zu sein. Ich glaube kaum, dass jemand die alleinige Beugung der Mittelphalanx bei gestreckter Endphalanx zu seiner Beschäftigung oder sonst braucht. Die häufigste und hauptsächlichste Thätigkeit, bei welcher diese Stellung beim Finger nothwendig wäre, ist meiner Ansicht nach das Schreiben. Die meisten Menschen halten die Schreibfeder doch so, dass sie den im Grund- und Mittelgelenk leicht gebeugten, im Endgelenk ganz oder fast gestreckten Zeigefinger auf den Federhalter legen. Hier besteht aber ein wesentlicher Unterschied gegenüber derselben Stellung bei freigehaltenem Finger. Dadurch, dass die Spitze des Zeigefingers auf der Schreibfeder aufliegt, wird das Endglied mit Leichtigkeit passiv in die Streckstellung gebracht.

Ein weiterer Einwurf, welchen man diesem Verfahren machen könnte, wäre der, dass die eine Sehne allein zu schwach sei und nicht ausreiche. Dieser Einwurf ist aber, wie leicht ersichtlich, durchaus hinfällig. Verlängert man nach irgend einer anderen Methode jede der beiden Sehnen einzeln, so wird immer, wie man auch vorgehen mag, jede Sehne im Bereiche der Verlängerung nur die halbe Dicke haben. Im Uebrigen könnte man, wenn man wollte, die Sehne auch verstärken, indem man matratzenartig Seidenfäden durch sie hindurchlegt. Ich halte dies aber für überflüssig. Ich glaube, dass eine jede Sehne im Laufe der Zeit so stark wird, wie das den Anforderungen, die an sie gestellt werden, entspricht. Ich vermuthe dies nach dem, was wir sonst über die Anpassungsfähigkeit des menschlichen Organismus wissen.

Ich bin bisher stets so vorgegangen, dass ich über den Finger im ganzen Bereiche der Verlängerung, welche ich ausführte, einen

Längsschnitt anlegte. Ich würde das vielleicht in geeigneten Fällen nicht mehr thun, sondern würde gewissermassen subcutan zu operiren versuchen. Von einem kleinen, über dem Ende des Grundgliedes ausgeführten Querschnitte aus würde ich die Sublimissehne durchtrennen, von einem kleinen proximal ausgeführten Längs- oder Querschnitt die Profundussehne. Nach der Streckung des Fingers müssten dann die beiden zur Vereinigung gelangenden Sehnenstümpfe an einer zu berechnenden Stelle in der Mitte der beiden Durchtrennungspunkte liegen. Ein hier angelegter kleiner Schnitt müsste sie genau treffen. Die Verlängerung beträgt genau so viel, wie der Abstand der beiden Durchtrennungspunkte der Sehnen von einander.

Ich habe das Verfahren in der zuerst beschriebenen Weise bisher in zwei Fällen ausgeführt. In dem einen Falle, bei einem jungen Manne, handelte es sich um eine Verkürzung der Beugesehnen des Mittelfingers in Folge einer im Muskelbereiche sich abspielenden Myositis. Im anderen Falle bestand seit Geburt eine Beugecontractur des kleinen Fingers. In letzterem Falle waren die Haut und die Sehnen verkürzt. Nach der queren Durchtrennung der Haut gab der Finger absolut nicht nach, nach der Durchtrennung der Sehnen jedoch erheblich, wenn auch noch nicht völlig. Erst nach energischem Redressement gelang es mir den Finger völlig zu strecken. In diesem Falle genügte die Haut nicht zur Deckung nach der Streckung des Fingers. Ich pflanzte einen dem Oberarm entnommenen Krause'schen Hautlappen ein, welcher ausgezeichnet einheilte.

In beiden Fällen operirte ich in Cocaïn-Adrenalin-Anästhesie, modificirte Oberst'sche Methode.

Das functionelle Resultat war im zweiten Falle ein ausgezeichnetes, im ersten Falle war es weniger gut. Dieser Patient zeigte sich bei der Behandlung keineswegs willig, ausserdem hatte ich den Eindruck, als wenn der myositische Process noch nicht abgeschlossen war, die Schrumpfung noch weiter fortschritte.

Es scheint mir, als wenn diese Methode der Sehnenverlängerung die zweckmässigste für die Fingerbeuger und als das Normalverfahren zu betrachten sei in all den Fällen, in denen es überhaupt möglich ist; und möglich ist es meiner Ansicht nach in allen Fällen, in denen beide Sehnen vorhanden sind.

In einem anderen Falle von Sehnenverkürzung versuchte ich bei offen freigelegten Sehnen die Plastik nach Beyer. Der Zusammenhalt der Sehnenstrümpfe war aber ein derart lockerer, dass ich mich auf ihn nicht verlassen mochte und doch nähte. Ich halte darnach das Beyer'sche Verfahren für solche schmale Sehnen nicht für geeignet, schon gar nicht in der gewöhnlichen, sogenannten subcutanen Ausführung.

2. Plastik der dorsalen Fingersehne.

Agnes D. aus Dombrau, Kreis Löwen O.-Schl., 20 Jahre alt, verletzte sich September 1903 beim Grassicheln, indem sie sich mit der in der rechten Hand gehaltenen Sichel in den linken Mittelfinger schnitt. Die Schnittwunde verlief leicht schräg von radialwärts-peripher nach ulnarwärts-central über den Fingerrücken des Grundgliedes, sodass das periphere Ende des Schnittes gerade über dem Gelenk lag. Es blutete stark. Patientin legte Zeitungspapier darüber, liess die Wunde von selbst heilen. Nach 3 Wochen war die Wunde geschlossen, nachdem sie mässig geeitert hatte. Der Finger stand im Mittelglied spitzwinklig, das Endglied war beweglich, doch war es nicht möglich, es vollständig zu strecken. Patientin ging darauf zum Arzt, der sie in die Klinik schickte. Am 3. 9. 03 suchte die Patientin die chirurgische Poliklinik auf, wo die Sehnennaht ausgeführt wurde. Die Operationswunde heilte primär, jedoch war nach 2 Wochen der Finger, der zunächst gerade stand, wieder völlig krumm. Pat. meinte, sie habe selbst empfunden, wie bei einer plötzlichen Beugung die Sehne wieder mit einem fühlbaren Ruck zerrissen sei.

Im Februar 1904 suchte Patientin wieder die Poliklinik auf; der Finger war in derselben Verfassung, wie vor der Operation.

Ich sah die Pat. jetzt zum ersten Male und beschloss, nochmals die Naht der querdurchtrennten Strecksehne resp. Aponeurose auszuführen. In regionärer Anästhesie (Cocain-Adrenalin-Injection nach Oberst, aber ohne Gummischlauch) legte ich einen Längsschnitt über der Mitte des Fingerrückens an, halb über dem Mittel-, halb über dem Grundglied. Ich fand nun nicht, wie ich erwartet hatte, einen queren Spalt, sondern einen rautenförmigen Defect (Fig. 1), wobei der Rhombus mit seiner längeren Diagonale längs gestellt war; diese war hier etwa 2 cm lang, die kürzere, quere 1 cm. An der Spitze der proximalen Ecke endete ziemlich scharf die Sehne des Extensor digit. comm., welche im Uebrigen seitlich in die Dorsalaponeurose überging. Auf die Aufforderung, den Finger zu strecken, bewegte sich dieser Sehnenstumpf und die Dorsalaponeurose, das Mittelglied blieb aber regungslos. Distal war nur Dorsalaponeurose vorhanden, nichts mehr von Extensorsehne.

Ich überlegte nun, was ich machen sollte. Eine directe Vereinigung war nicht ausführbar. Es wäre natürlich eine Vereinigung möglich gewesen dadurch, dass ich ein Stück der Extensor digitor.-Sehne abspaltete und umklappte. Weniger zweckmässig wäre es wohl gewesen ein Stück der Dorsalaponeurose — sei es vom Grund-, sei es vom Mittelglied — zu nehmen. Mit Rücksicht auf

den rautenförmig langgestellten Defect beschloss ich aber ein anderes Vorgehen. Ich präparirte die Hautränder seitlich weiter von der Unterlage ab, etwa bis zur Seitenkante des Fingers. In die nunmehr freiliegende Dorsalaponeurose legte ich auf jeder Seite einen leicht bogenförmigen Längsschnitt an, unterminirte die Dorsalaponeurose, so dass ich nunmehr auf jeder Seite einen doppelt gestielten, brückenförmigen Lappen hatte, welcher in seiner Mitte etwa 5 mm breit war, an den beiden Stielen breiter. Die mobilisirten Lappen vereinigte ich nun durch Seidennähte in der Mittellinie, indem ich die Seiten des ursprünglichen Rhombus in der Längsrichtung miteinander vernähte (Fig. 2). Das Resultat war ein überraschendes. Sofort nach Anlegung dieser Naht — noch bei offener Hautwunde — streckte die Patientin das Mittelglied auf Aufforderung vollständig, das Endglied gleichfalls. Die Haut vernähte ich dann, fixirte den Finger etwa 8 Tage auf einer Schiene und liess die Patientin dann sogleich mit Bewegungen anfangen.

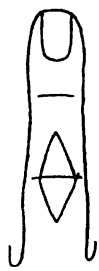

Fig. 1.

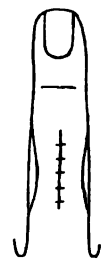

Fig. 2.

6. 5. 03. Patientin kommt zur Vorstellung. Sie vermag den Finger im Mittelgelenk fast vollständig zu strecken, im Grund- und Endgelenk vollständig, Die Beugung des Mittelgliedes geschieht bis zum Winkel von 90°, doch vermag Patientin in dieser Stellung dann das Endglied nur wenig zu krümmen. Bei fixirtem Mittelglied vermag sie das Endglied auch nicht normal zu beugen, etwa um 30°. Der Finger ist auf dem Rücken noch ziemlich stark verdickt, die Narbe ein wenig empfindlich, gut verschieblich. Sie ist 5 cm lang, wovon etwas mehr als die Hälfte dem Grundglied angehört. Patientin behauptet im kalten Wasser schwelle ihr der Finger stark an, werde blau, sie könne ihn dann fast gar nicht bewegen. Im Uebrigen vermag Patientin den Finger ganz gut zur Arbeit zu gebrauchen.

Diese Methode der Plastik der dorsalen Fingersehne resp. Fascie hat, glaube ich, gegenüber den früheren Methoden einen wesentlichen Vortheil: Es wird eine jede Durchtrennung und jede Naht der Sehnen- resp. Fascienstümpfe in querer Richtung oder deren seitliche Apposition vermieden. Der Patient kann in Folge dessen sofort nach der Operation mit Bewegungen beginnen. Würde eine Infection erfolgen, so wäre dies weit weniger zu fürchten, als bei den älteren Methoden, bei welchen die Lösung der Sehnennaht

und eine starke Retraction der Sehnenstümpfe wohl stets die Folge und so eine neue Sehnenplastik sehr erschwert wäre.

Ich betone, dass in diesem Falle aus äusseren Gründen keine regelrechte (medico-mechanische) Nachbehandlung stattfinden konnte; indem die Patientin bald nach der Operation nach Hause zurückkehren musste. Dann wäre voraussichtlich das functionelle Resultat ein noch besseres gewesen.

Es scheint mir meine Methode als Normalverfahren angezeigt bei allen Fällen ähnlicher Art.

Ich muss nun noch kurz auf die Erklärung der Form dieses Defectes in der Dorsalaponeurose eingehen. Auf den ersten Blick erschien mir diese Form höchst wunderlich. Ich habe mich dann weiter über die Topographie dieser Gegend orientirt, an der Leiche und in den Lehrbüchern und fand danach das Bild durchaus erklärlich. Genau über dem Mittel- und über dem Endgelenk befindet sich fast bei allen Menschen ein trapezförmiger Defect in der Dorsalaponeurose. Die Streckung des Mittel- und Endgliedes erfolgt bekanntlich nicht durch den Extensor digitor. und communis, sondern durch die Interossei und Lumbricales, die von der Seitenfläche oder vielmehr von der Beugefläche herkommend, allmälig auf den Fingerrücken ziehen, hier in die Dorsalaponeurose übergehen. Durch diese Richtung ist der distale Theil der Rhombusfigur erklärt. Genau über dem Gelenk besteht jedenfalls in der Regel, vielleicht in Folge des beständigen Vordrängens der Gelenkenden, eine Lücke in der Dorsalaponeurose von rautenförmiger Gestalt, deren Grösse übrigens sehr variabel ist. Ein Schnitt, welcher wie in meinem Falle über dem Rhombus annähernd quer verläuft, verletzt in Folge dessen gerade die Seiten des Rhombus und durchschneidet so die wichtigsten zur Fingerstreckung nothwendigen Fasern der Dorsalaponeurose. Der normale rautenförmige Defect wird dadurch natürlich vergrössert.

3. Bildung einer neuen Fingerkuppe nach traumatischem Verlust derselben.

Die traumatische Amputation der Fingerspitze ist eine nicht seltene Verletzung: Abhackung, Abquetschung in einem mechanischen Betriebe, durch die Uebertragungskette eines Fahrrades oder ähnliche Dinge sind die Ursache. Das Aussehen der Verletzung ist in den meisten Fällen folgendes: Die Weichtheile sind circulär

abgetrennt oder auch auf der einen Seite mehr als auf der anderen. Der Knochen ist in den meisten Fällen etwas weiter erhalten, seltener in derselben Höhe wie die Weichtheile amputirt.

Die Bedeckung der Wunde mittels widerstandsfähiger Haut ist nun unbedingt nothwendig. Eine mit dünner, empfindlicher Haut — nur Epithel — gedeckte Fingerspitze ist absolut unbrauchbar. Führt man keine regelrechte Deckung herbei, so bildet sich gerade am Finger der bekannte conische Amputationsstumpf, wobei der Knochen schliesslich mit dünner Haut bedeckt weit hervorragt, die Weichtheile sich kegelförmig centralwärts zurückgezogen haben. Man kann nun eine brauchbare Deckung der Fingerwunde auf zweierlei Weise herbeiführen. Das eine Verfahren ist das: man entfernt so viel vom Knochen, dass die übriggebliebenen Weichtheile zur bequemen Deckung ausreichen. Man muss dann in der Regel ein erhebliches Stück des Knochens opfern, im Allgemeinen wird man am Besten thun, das befallene Fingerglied zu exarticuliren.

Nun ist die Länge eines Fingers für die meisten Beschäftigungen von recht grosser Wichtigkeit, namentlich die wichtigerer Finger wie in erster Linie des Daumens, in zweiter Linie des Zeigefingers. Am Daumen ist schon jeder Centimeter Länge von recht grosser Bedeutung und zwar je kürzer der Stumpf an sich schon ist, um so mehr.

Ich habe in allen derartigen Fällen, welche mir in die Hände kamen, die Deckung durch der Brusthaut entnommene gestielte Lappen herbeigeführt. Das Verfahren ist ja bekannt und weit verbreitet. Ich gebe ohne Weiteres zu, dass man heute noch streiten kann, welches Verfahren das zweckmässigere ist. Die erst angegebene Methode führt sicher weit schneller zum Ziele. Der Finger ist in 2—3—4 Wochen geheilt, der Patient wieder arbeitsfähig. Handelt es sich, wie wohl in den meisten Fällen, um Betriebsunfälle versicherter Personen, so tritt eine geringe lebenslängliche Rente in Kraft.

Das zweite Verfahren, das Aufsetzen einer neuen Fingerkuppe, hat zweifellos den Nachtheil, dass es weit längere Zeit in Anspruch nimmt. Es wird stets mindestens 4—5 Wochen dauern, bis die Fingerwunde geschlossen ist. Ferner bedarf der Patient noch einige Zeit der Behandlung, um die in Folge der langen Fixirung steif gewordenen Gelenke zu mobilisiren. In der Regel

sind dann noch Nachoperationen erforderlich, da die meisten Operateure, namentlich solche, welche nicht häufiger derartige Operationen ausgeführt haben, die Lappen zu gross nehmen, aus Furcht davor, dass der Lappen vielleicht zu klein würde. Und in einer Anzahl von Fällen behaupten dann die Patienten nachher, dass die Fingerkuppe ihnen doch nichts nütze, dass sie kein normales Gefühl in derselben haben, dass die Kuppe in der Kälte absterbe, auch sonst empfindlich sei u. s. w. Auch ich habe unter meinen Fällen derartige, wenig befriedigende; auf der anderen Seite habe ich aber auch Fälle, die sehr gute kosmetische und functionelle Resultate ergeben haben, Patienten, die mir dankbar sind, dass ich ihnen den Finger in normaler oder annähernd normaler Länge erhielt.

In einem der ersten Fälle, die ich operirte, passirte mir nun Folgendes: Der Finger war im Bereiche des Endgliedes soweit abgerissen, dass der Nagel vollständig fehlte und auch der Grund des Nagelfalzes. Ich frischte die Wunde an und nähte in der gewöhnlichen Weise den Brustlappen am Fingerrücken fest, trennte den Stiel später durch und nähte ihn wiederum an der Volarseite des Fingers fest. Ich hatte so eine vollständige Deckung unter Verzicht auf den Nagel herbeigeführt. Ich führte die Operation gleichzeitig an 2 benachbarten Fingern aus, deren Spitze durch die Velocipedkotte abgequetscht war. Nach einiger Zeit begann nun der Nagel wieder zu wachsen. Dieser Nagel zeichnete sich aber keinesfalls durch schöne Form aus und hatte ausserdem den Nachtheil, dass er aus der Haut herausragte, keinerlei Neigung zeigte sich der Haut anzulegen, wie das ja auch zu erwarten war. Ich hatte immer noch gehofft, der wachsende Nagel würde sein Bett allmälig vorschieben und so zum Anliegen kommen. Das erfolgte aber keineswegs. Dies Vorkommniss brachte mich auf den Gedanken in einem neuen Falle anders vorzugehen. Ich that dies auch in den vier folgenden Fällen.

Ich legte die Hand nicht in der gewöhnlichen Stellung, sondern in extremst pronirter Stellung gegen die Brust, sodass der Handrücken auf der Brust lag. Die Stellung erscheint auf den ersten Anblick und wenn ein gesunder Mensch sie nachzuahmen versucht, sehr gezwungen und unerträglich. Die fixirte Hand gewöhnt sich aber bald daran. Meine Patienten vertrugen diese Stellung

sämmtlich genau so gut wie die früheren Patienten die alte. Der der Brusthaut entnommene Lappen wurde über die Fingerkuppe gelegt und auf der Volarseite nach Anfrischung der Wunde angenäht. Im Uebrigen ging ich wie sonst vor. Es wurde ein grosser Gipsverband angelegt, welcher den Arm in dieser Stellung fest an den Rumpf fixirte. Ueber dem Operationsgebiet wurde ein Fenster eingeschnitten. Nach 8 Tagen begann ich den Stiel einzuschneiden, nach 2 bis 3 Wochen wurde der Rest des Stieles durchtrennt, der Gipsverband entfernt.

Ich legte nun den angewachsenen Lappen so über die Fingerkuppe, dass er nur soeben bis auf die Dorsalseite reichte, breitete ihn seitlich so um den Finger, dass die Gegend des zukünftigen Nagelbettes frei blieb. Es gelang dies ziemlich leicht, indem ich den Lappen nicht nur an der Volarseite, sondern auch noch seitlich ein wenig annähte, an der Kuppe selbst später den umgeschlagenen Theil mittels einiger Nähte an die Seitenfläche des Lappens befestigte. Den übriggebliebenen Defect an der Dorsalseite überliess ich der Granulationsbildung. Es erfolgte nun, was ich erwartet hatte und erhoffte. Der neue Nagel erschien, er schob sich, der Unterlage fest angelegt und mit ihr verwachsen, vor, und erreichte so eine fast ideale normale Form, namentlich auch an der Fingerspitze.

Diese Methode erscheint mir, gegenüber der früheren Methode, mehrere Vortheile zu besitzen. Dadurch, dass der Brustlappen an der Volarseite angenäht wird, braucht die Dorsalseite nicht angefrischt zu werden. Es wird infolgedessen die nagelbildende Zone nicht noch weiter verkürzt, sie wird nicht durch die durchgelegten Nähte noch weiter geschädigt. Der zweite Vortheil ist, dass ich durch dies Verfahren in der Lage bin, den Nagel zum Anwachsen zu zwingen, was bei der älteren Methode niemals gelingt.

Und ich muss sagen, soviel Gewicht ich auch darauf lege, dass ein Finger an sich nicht mehr als nöthig verkürzt wird; auf die Anwesenheit des Nagels und eines einigermassen wohlgebildeten Nagels legen doch die meisten Menschen recht grosses Gewicht. Nicht nur ist das Resultat kosmetisch ein weit besseres, auch der practische Gebrauch des Fingers, seine Widerstandsfähigkeit gewinnt, glaube ich, erheblich dadurch.

4. Nasenplastik aus der Zehe.

Ein 15jähriges junges Mädchen aus dem einzigen Bezirke, in welchem das Rhinosklerom in Schlesien vorkommt, dem Kreise Leobschütz in O.-Schl., kam am 1. 12. 02 wegen einer Affection des Naseninnern in die Klinik, welche wohl zweifellos Rhinosklerom war, wenn es auch nicht gelang, die sicheren histologischen Merkmale dafür nachzuweisen. Die Affection hatte bereits die Nasenscheidewand zerstört und weitere nothwendige Auskratzungen, unter Aufklappen der Nase ausgeführt, vollendeten den Zerstörungsprocess. Das Resultat war: Die Pat. verliess die Klinik am 23. 12. 02 geheilt von dem Rhinosklerom, aber mit hochgradig entstellter Nase.

Am 26. 1. 03 kam sie wiederbestellt zurück zur Klinik zwecks Nasenplastik. Das Aussehen der Nase war folgendes: Von seitwärts gesehen (Fig. 3) verlief die Nase bis zur Spitze des knöchernen Nasenbeines normal, von da an zog sie in einer leicht convexen Linie direct zum Nasenansatz an der Oberlippe herab. Von vorn gesehen (Fig. 4) stellte die Nase vom Ende des Nasenbeins ab eine flache, runzlige Fläche dar, die direct zum Ansatz der Oberlippe herabzog. Zwei starke schräge Furchen zogen convergirend zur Gegend des linken Nasenloches hin, welches völlig obliterirt war. Es war eben vollständig die knorpelige Nasenscheidewand incl. Schleimhaut zu Grunde gegangen, auch die Haut zwischen den Nasenlöchern. Ob der Knorpel der Nasenflügel erhalten geblieben war, vermag ich nicht sicher auszusagen, glaube es aber nicht. Es war nun klar, dass in der Hauptsache die knorpelige Scheidewand ersetzt werden musste, und zwar durch eine feste, nicht eindrückbare Masse, über welche die an sich vollständig erhaltene häutige Nase wie ein Dach aufgespannt werden musste. Für den Knorpel oder Knochen, der genommen werden musste, stand aus der nächsten Umgebung die Stirn oder der Vomer zur Verfügung. Die Stirn mochte ich nicht nehmen, um das Mädchen nicht event. noch mehr zu entstellen, ausserdem hätte dann ein sehr langer Lappen verwandt werden müssen, da ja das Knochenstück von unten her in die Nase gebracht werden musste.

Ersatzmittel von Metall kamen, glaube ich, nicht in Betracht, da kein Gewebe vorhanden war, in welches diese Stoffe hätten eingebracht werden können. Ich schwankte, ob ich den Vorderarm — Radius- oder Ulnakante — oder einen Finger nehmen sollte und beschloss schliesslich, eine Zehe der Pat. zu benützen, die Zehe zunächst auf der Hand einzupflanzen und dann von hier an die Nase zu bringen. Den Finger wollte ich nicht nehmen; auch den kleinen Finger entbehrt kein Mensch gern, eine Zehe hingegen kann wohl ein jeder ohne Schaden missen.

12. 2. 03. Operation in Aethernarkose.

Ich nahm die zweite Zehe, frischte die Kuppe an, entfernte den Nagel und nähte die Spitze in der Mitte der Vorlarseite des Handgelenkes mittelst 4 Drahtnähten fest in ein wetzsteinförmiges Loch, welches ich mir hier durch Auseinanderziehen eines kleinen Längsschnittes herstellte. Ein Gipsverband fixirte das rechte Bein und die linke Hand aneinander, auch der Rumpf musste natürlich mit eingegipst werden.

Fig. 3.

Fig. 4.

Pat. lag mit dem Verband im Bett, der Verband wurde an einem über dem Bette stehenden Galgen aufgehängt. Die unangenehme Lage erleichterte ich der Pat. durch Morphium. Nach 10 Tagen begann ich die Basis der Zehe einzukerben, erst am 21. 3., also nach 4 Wochen, trennte ich sie ganz durch und entfernte den Gipsverband; die Zehe war angeheilt (Fig. 5).

Am 20.5.03 frischte ich in Chloroformnarkose die überhäutete Basis der Zehe an, pflanzte sie an den Nasenansatz in der Mitte der Oberlippe ein, welche Stelle ich gleichfalls anfrischte, klappte die Nase ein wenig auf, um Platz für die Zehe zu schaffen. Wiederum fixirte ein Gipsverband diesmal die Hand an den Kopf. Nach 7 Tagen begann ich die nunmehrige Basis am Handgelenk einzukerben. Nach 16 Tagen durchtrennte ich den Rest, die Zehe war an die Nase angeheilt (Fig. 6 u. 7).

Ich liess wiederum alles vollständig vernarben und begann dann die Zehe, welche breiter war als die normale Nasenscheidewand, von hinten, d. h. von der Lippe her in der Mittellinie sagittal einzuschneiden, allmälig immer

Fig. 5.

weiter, sodass die Zehe schliesslich aus zwei Schenkeln bestand, die nur an der herausragenden Spitze zusammenhingen. Das Ende des freischwebenden Schenkels befestigte ich mittelst Catgutnaht am Ende des Nasenbeins, drehte ihn aber dabei so, dass die Wundfläche gegen das Nasendach gerichtet war. Ich hatte somit ein vollständig festes, medianes Nasengerüst gewonnen. Ohne diese Spaltung und Anheftung wäre gewiss eine sattelförmige Einziehung zwischen der Nasenspitze und dem Nasenbein erfolgt. Gleichzeitig mit dieser Befestigung spannte ich nun die häutige Nase, nachdem ich sie zuvor durch seitliche Schnitte in den alten Narbenlinien vollständig emporgeklappt und der Pat. neue Nasenlöcher gebohrt hatte — die alten waren, wie bemerkt, völlig zugewachsen —, über dem Nasengerüst aus. Im Laufe der Zeit fügte ich noch eine grosse Anzahl von kleinen plastischen Verbesserungen hinzu. Die Nasenflügel, namentlich der rechte, zeigten andauernd die Neigung, aufwärts in die Höhe zu gehen, dann machten besonders die zahlreichen auf der Nase entstandenen Falten und Runzeln Schwierigkeiten.

Fig. 6.

Fig. 7.

In der letzten Zeit versuchte ich mittelst Paraffininjection die Form der Nase zu verbessern, was mir bis zu gewissem Grade auch gelang.

Wenn trotzdem die Form der Nase noch keine völlig befriedigende ist, so liegt das daran, dass zunächst einmal die Zehe noch nicht lang genug war. Sie hat sich, ohne sich zu verkrümmen und dadurch zu verkürzen, dem Drucke des Nasendaches folgend, immer weiter in die Tiefe gebohrt und die Nasenscheidewand ist dadurch allmälig kürzer geworden, als sie Anfangs war und als ich es beabsichtigt hatte.

Fig. 8.

Ein weiterer kosmetischer Defect entstand dadurch, dass die Nasenflügel in Folge der früheren Operation und auch der Erkrankung geschrumpft waren. Die ganze Nasenfläche war überhaupt in Folge des Einsinkens ausserordentlich runzlig geworden, was sich natürlich nach längerer Zeit des Bestehens nur sehr schwer beseitigen lässt.

Auf jeden Fall besitzt die Pat. jetzt, wie die Photographie

zeigt (Fig. 8 und 9), eine unvergleichlich bessere Nasenform, als vor der Plastik. Sie hat wieder eine Nasenspitze, Nasenlöcher, durch welche sie athmet, wenn sie auch noch beständig Röhren tragen muss; die Verengerung der Canäle ist nämlich rapid beim Fortlassen der Röhren.

Die Pat. ist jedenfalls mit dem Resultat sehr zufrieden. Ich beabsichtige und hoffe übrigens mittelst Paraffininjectionen, sowie weiterer kleiner Correcturen die Nasenform noch zu verbessern. Vorläufig habe ich die Pat. für einige Zeit nach Hause gesandt.

Fig. 9.

In Folge der Paraffineinspritzungen hatte sich nämlich an der neugebildeten Nasenscheidewand eine Infiltration mit nachfolgender Abscedirung gebildet, sodass ich diese Behandlung für einige Zeit aussetzen musste; das war auch der Grund, warum ich die Pat. nicht auf dem Chirurgencongress vorstellte.

Zu den Paraffininjectionen nahm ich anfangs Paraffin vom Schmelzpunkt 37 °. Hierbei erlebte ich das unangenehme Vorkommniss, dass das Paraffin bei der Einspritzung nicht an der

Stelle liegen blieb, wo ich es hin haben wollte, sondern sich weit davon entfernte, so bei der Injection in den Nasenrücken nach dem oberen Augenlid. Ich nahm deshalb bei den späteren Injectionen Paraffin vom Schmelzpunkte 50° und gebrauchte die Stein'sche Spritze.

Vom Thiosinamin, welches ich in diesem Falle auch ausgiebig anwandte, sah ich keinen evidenten Erfolg. Ich liess es deshalb schliesslich ganz weg.

Das Verfahren, ein Gewebsstück zunächst provisorisch einzupflanzen, dann definitiv an einen entfernten Ort zu verpflanzen, möchte ich als Wanderplastik bezeichnen. Nachdem mir dies in dem vorliegenden Falle gelungen, möchte ich das Verfahren zur Nachahmung in geeigneten Fällen empfehlen. Die Dauer ist gewiss länger als bei anderen Formen des plastischen Ersatzes, auch ist die Lage für den Patienten unbequem. Ich will übrigens dabei noch bemerken, dass die fixirten Gelenke sehr schnell wieder normal beweglich wurden. Dafür hat aber das Verfahren den grossen Vortheil, dass die Plastik den Patienten an der Stelle der Entnahme nicht entstellt.

5. Penishaut- und Scrotumplastik.

Fall 1. Am 29. 5. 03 wurde der 26jähr. Tischler August G. wegen vollständiger Abreissung der Penishaut und des Scrotum in die Klinik eingeliefert.

In einer Dampftischlerei in Wohlau arbeitend, sah er, dass der Riemen von der rotirenden Riemenscheibe heruntergeglitten war; er stiess ihn mit einem Stück Holz wieder zurück, wobei er die rotirende Welle übersteigen musste. Als er beim Zurückgehen gerade wieder über die Welle steigen wollte, glitt der Riemen von neuem ab und schlug gegen seinen Unterschenkel. Unwillkürlich trat er dabei noch rückwärts ausweichend mit dem einen Beine über die rotirende Welle hinüber, diese erfasste den zwischen den Schenkeln befindlichen Hosentheil. Pat. hielt sich mit beiden Händen zusammengeduckt auf der Welle fest, wurde aber noch etwa 50 mal herumgeschleudert, wobei die Kleider gänzlich zerfetzt wurden. Von Kameraden, die zu Hülfe eilten, wurde die Maschine angehalten.

Pat. wurde nicht ohnmächtig. In der Gegend der Geschlechtstheile bestand eine grosse Wunde, die stark blutete; dieselbe wurde zunächst mit kaltem Wasser ausgewaschen. Nach 20 Minuten erschien der gerufene Arzt, der einzelne Fetzen losschnitt, die Wunde auswusch und verband. Pat. wurde dann per Bahn in die Klinik gebracht, woselbst er 6 Stunden nach dem Unfall eintraf.

Im übrigen ergiebt die Anamnese nichts besonderes. Pat. ist ein kräftig gebauter junger Mann von gutem Ernährungszustande und kräftiger Muskulatur.

Die Gesichtsfarbe ist blass, der Gesichtsausdruck schmerzlich. Pat. hat ziemlich starke Schmerzen an der Wunde und ist ausserdem sehr ängstlich, fürchtet, er würde seine Geschlechtstheile verlieren.

Temperatur ist normal, der Puls 84, kräftig. Die inneren Organe sind ohne Besonderheit.

Der Urin ist frei von Eiweiss und Zucker.

Nach Entfernung des Verbandes, welcher stark durchblutet ist (Jodoformgazeverband), zeigt sich eine noch schwach blutende Wunde. Die Haut des Penis fehlt von der Wurzel an vollständig bis zum Präputium, dessen inneres Blatt zum grössten Theil erhalten ist; es fehlt nur dessen Spitze, das Präputium erscheint hier circulär scharf abgeschnitten. Das Unterhautzellgewebe fehlt auch, so dass direct die Corpora cavernosa frei liegen. Desgleichen fehlt das Scrotum vollständig bis zur Wurzel; die Scrotalwunde geht unmittelbar in die des Penis über. An der Wurzel der Genitalien ist noch circulär ein Stückchen der Bauchhaut mit fortgerissen, so dass der Defect hier eine annähernd kreisförmige Figur von circa 7 cm Durchmesser darstellt. Beide Testes sind vorhanden, sie und die Samenstränge liegen frei zu Tage. Am rechten Hoden sind die Scheidenhäute an einer Stelle etwa 3 cm lang eingerissen und die glänzende Tunica vaginalis propria ist hier zu sehen. Im übrigen sind die Hodenhüllen erhalten, Hoden und Samenstränge unverletzt. Die Wundränder sind stark zerfetzt und gequetscht, desgleichen ist die Wundfläche auch sonst stark gefetzt, zahlreiche Buchten und Canäle sind vorhanden, die Gewebe sind offenbar zum Teil stark gequetscht.

Die Genitalgegend wird photographirt. Darauf schritt ich sofort zur Operation — etwa 1 Stunde nach der Aufnahme in die Klinik, 7 Stunden nach der Verletzung.

Morphium-Aethernarkose. Es wird in der üblichen Weise die Haut bis zum Wundrande rasirt und mit Seifenspiritus desinficirt, darauf wird die Wunde selbst in Angriff genommen: mit Messer und Schere werden alle Fetzen, alles stark Gequetschte abgetragen, auch der scharfe Löffel ausgiebig angewandt, die Wunde wird mit Kochsalz $^1/_{100}$ Sublimat $^1/_{1000}$ häufig und energisch gespült; der Penis nur mit Kochsalzlösung.

Das Loch in den Hodenhüllen wird mittelst Catgut vernäht, ein kleiner Jodoformgazetampon wird an dieser Stelle auf den Hoden geführt.

Nach einigem Ausprobiren beschloss ich die Deckung der Hoden mittels zweier von der inneren Oberschenkel- und Bauchgegend entnommener doppeltgestielter sagittal gestellter Lappen, die Deckung des Penis mittels Thierschscher Transplantation. Ich frische zunächst den Hautrand an so, dass der runde Defect in einen mehr wetzsteinförmigen verwandelt wird, der obere und der untere Pol verlaufen so in der Medianlinie spitz zu. Darauf lege ich lateral von diesem wetzsteinförmigen Schnitte, ihm annähernd parallel und etwa 3 Finger breit von ihm entfernt, je einen langen Entspannungsschnitt an; $^1/_3$ desselben liegt oberhalb, $^2/_3$ unterhalb der Leistenbeuge (Fig. 10). Durch Lospräpariren von der Unterlage bilde ich so jederseits einen doppeltgestielten Lappen (Fig. 11). Es gelingt nun mit Leichtigkeit, diese beiden Lappen in der

Medianlinie zur Berührung zu bringen, namentlich nachdem ich die Gegend der Stiele reichlich abgelöst habe. Ich vernähe die Ränder in der Medianlinie mittelst Broncedraht, in der Mitte lasse ich eine Lücke von Fingerlänge zur Einführung eines Jodoformgazetampons. Die Radix des Penis wird ad maximum nach oben (oralwärts) gezogen, in den oberen Pol des ursprünglichen Defectes; dieser Pol wird durch weitere Spaltung noch weiter oralwärts verlegt, es gelingt auf diese Weise besser, die Brückenlappen zu mobilisiren.

Die beiden Testes lassen sich nun keineswegs durch die beiden vereinigten Brückenlappen decken oder vielmehr zurückhalten; sie schlüpfen, unter sie gebracht, jeder nach seiner Seite zu heraus. Es wird daher der Brückenlappen sackartig gestaltet, indem am äusseren Rande jederseits eine Spitze ausgezogen wird, und die zu dieser Spitze führenden Hautränder in querer Richtung vernäht werden. Nunmehr bleiben die beiden Hoden spontan in dem so gebildeten Sacke (Fig. 12).

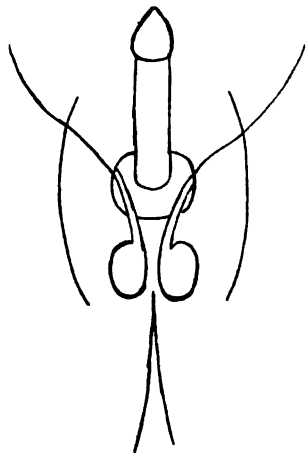

Fig. 10.

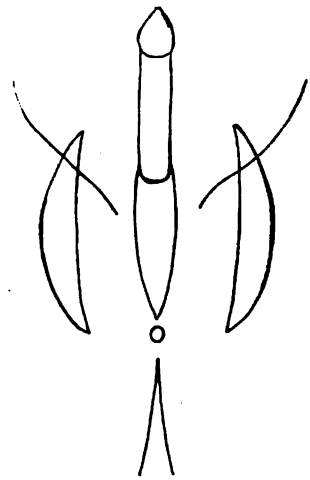

Fig. 11.

Der am Oberschenkel und Leibe entstandene Defect wird unschwer durch Zusammenziehen gedeckt: es wird auch hier eine Spitze ausgezogen und durch quere Nähte die Haut der Nachbarschaft herbeigezogen (Fig. 12). Es bleibt so schliesslich eine fingerlange Lücke zur Einführung eines Jodoformgazetampons an der Stelle, an welcher die quere Hodensacknaht auf die Längsnaht stösst.

Nunmehr bleibt noch der Penis zu decken. Das stehengebliebene innere Blatt des Präputium wird dorsalseits in der Medianlinie gespalten, das Frenulum durchtrennt, das Blatt wird umgeschlagen, so dass nunmehr die Schleimhautseite nach aussen liegt. Mit Catgutnähten wird die Schnittlinie wieder vereinigt, aber nicht bis ans Ende derselben, um eine einschnürende Spannung zu vermeiden.

Es wird nun ein Nélatonkatheter mittlerer Stärke in die Blase eingeführt, der als Dauerkatheter liegen bleibt, eine starke Silbernaht befestigt ihn an der

Glans. Mittelst dreier grosser Thiersch'scher, dem Oberschenkel entnommener Hautlappen wird der Penis gedeckt, während derselbe in die Länge gezogen wird. Die Hautlappen werden an der Radix Penis bis unter das Hautniveau gelegt.

Verband mittelst steriler Gaze, Holzschiene am Penis, welcher an der Schiene vertical suspendirt, an einer Reifenbahre aufgehängt wird. Eine an den Katheter angefügte Schlauchleitung, welche gleichfalls aufgehängt ist, befördert den Urin durch Heberwirkung in ein auf dem Fussboden stehendes Glas.

Am folgenden Abend Temperatur 38,4°, am 31. 5. Temperatur 37,4 bis 38,4°, von jetzt ab fieberfreier Verlauf. Pat. verträgt die Lage gut, keine Erectionen.

6. 6. Verbandwechsel. Bisher wurde nur der Verband oberflächlich gewechselt. Die Transplantationen am Penis sind zum bei weitem grössten Theil angeheilt. Die mediane Naht am neuen Scrotum klafft in ihrer unteren

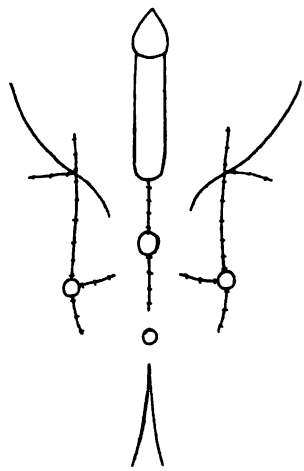

Fig. 12.

Hälfte ein wenig; es wird daher zu ihrer Sicherung eine tiefgreifende Drahtnaht durchgelegt. Urin stark alkalisch, trübe. Urotropin. Blasenspülung.

8. 6. Verbandwechsel, Nähte zum Theil entfernt.

10. 6. Nähte bis auf einige sämmtlich entfernt, die mediane Naht des Scrotums hält. Auf der Unterseite des Penis einige kleine Hautdefecte.

12. 6. Rest der Nähte entfernt. Katheter gewechselt. 16. 6. Katheter weggelassen. 17. 6. Pat. badet von jetzt ab täglich.

8. 7. Pat. wird nach Hause entlassen. Der Penis ist bis auf einen kleinen, halbmondförmigen Defect an der Peniswurzel völlig verheilt. In der Raphe des Scrotums ein 5 Pfennigstück grosser flacher Defect. Zwei kleine Defecte finden sich dann an der Stelle der seitlichen Tamponöffnungen.

Pat. kommt Juli 1903 zur Vorstellung, er fühlt sich sehr wohl, der Befund ist im Wesentlichen derselbe wie bei der folgenden Vorstellung.

Anfang April 1904 kommt Pat. auf Bestellung wieder zur Vorstellung

und wird auf dem Congress der deutschen Gesellschaft für Chirurgie vorgestellt. (Fig. 13 u. 14.)

Subjectiv hat Pat. keinerlei Beschwerden. Das Uriniren erfolgt in normaler Weise. Die Erectionen sind völlig beschwerdefrei; Pat. giebt nach-

Fig. 13.

drücklichst an, dass er bei der maximalsten Erection das normale leichte Spannungsgefühl habe, dasselbe wie vor der Verletzung. Er fühlt sich jeden-

Fig. 14.

falls völlig gesund und arbeitet wie früher als Tischler. Er hat sich vor einiger Zeit verlobt und beabsichtigt demnächst zu heirathen.

Die Genitalgegend zeigt die bei der Operation gebildeten Narben, die sich sämmtlich ziemlich stark verbreitert haben. Bei herunterhängendem Penis fällt besonders auf, dass der Mons veneris haarlos ist während das Scrotum

auffallend stark behaart ist. Der Penis selbst hat eine etwas runzelige, narbige Oberfläche, er ist von normaler Länge.

Die Haut des Penis ist völlig, und zwar in durchaus normaler Weise verschieblich. Hebt man Falten in die Höhe, so zeigt sich die Haut meist dicker als die normale Penishaut, an den meisten Stellen annähernd doppelt so dick.

Glatte und stärker runzelige Stellen wechseln miteinander ab. An der Wurzel befindet sich eine stark strahlige Narbe. Das umgeschlagene Präputialblatt ist deutlich an seiner Glätte zu erkennen, es ist offenbar sehr stark geschrumpft; angespannt misst es dorsalwärts, wo es am schmalsten ist, 0,5 bis 0,7 cm, volarwärts 2—2,2 cm.

Hebt man den Penis empor, so sieht man, dass der untere Theil des Scrotums haarlos ist. Dasselbe hat keine normale Gestalt, sondern stellt einen schmalen, langen Sack dar, der etwa ebenso lang ist wie der Penis. Nahe der Basis des Sackes befindet sich nach rechts hin eine Ausbuchtung. Die Palpation ergiebt, dass in dieser Ausbuchtung der rechte, am Ende des langen Sackes der linke Testis liegt.

Die Haut des Hodensackes erscheint etwa ebenso so dünn, wie die eines normalen Scrotums, sie ist weit dünner als die benachbarte Haut am Oberschenkel und Bauche; sie zeigt auch einen deutlichen bräunlichen Farbenton, während die benachbarte Haut normal gefärbt ist. Die Braunfärbung ist am intensivsten an den Stellen, wo die Haut am dünnsten ist, nicht etwa in der Umgebung des Anus.

Die Scrotalhaut ist an allen Stellen völlig verschieblich.

Die Bewegung der Oberschenkel ist durchaus frei, besonders auch die Spreizung. Es besteht keinerlei Druckempfindlichkeit.

Defecte der Haut des Penis und des Scrotums entstehen hauptsächlich durch 2 Ursachen: Das Trauma[1]) und die Gangrän. Die traumatischen Verletzungen sind in der überwiegenden Mehrzahl Maschinenverletzungen. Von 15 Fällen, den meinigen incl., welche ich gesammelt habe, sind 11 Maschinenverletzungen; in einem Falle (Senn) ist in dem mir allein zugänglichen Referat nur allgemein „Unfall" angegeben. In 7 der Maschinenverletzungen lautet die Angabe nur kurz Maschinenverletzung (Demarquette, Sprengler, Labrevoit, Kobryner, Galloupe und Graves, Kjöng, König), in 3 Fällen ist ausdrücklich die Welle resp. Axe der Maschine (Kappeler, Schmelcher, Kausch) als Ursache angegeben. Ich zweifle nicht, dass dies noch für eine Anzahl der anderen Fälle gilt, und ich glaube, dass diese Art der Verletzung als eine typische durch die rotirende Bewegung gelten kann; der vor der Welle stehende oder sie gerade überschreitende Mann wird von der Welle

[1]) Die operativ gesetzten Defecte lasse ich dabei in dieser Arbeit unberücksichtigt.

ergriffen, d. h. seine Kleider werden in der Genitalgegend von der Welle erfasst. Der hervorragendste Theil des Scrotum oder die Spitze des Penis, vielleicht auch beide gleichzeitig folgen nach und der ganze Pat. wird in den meisten Fällen durch die Welle im Kreise herumgeschleudert. Es reisst die Haut an der Stelle, an welcher sie stärker fixirt ist, d. h. an der Wurzel des Gliedes und des Hodensackes, ab. Dies ist keineswegs wunderbar. Ist es doch ein ganz allgemeines Gesetz, dass bei Zug an einem beweglichen Organ oder Gewebe dieses Gebilde nicht an der Stelle, an welcher die Gewalt angreift, oder in seiner weiteren Continuität abreisst, sondern an der Stelle, an welcher das Gebilde fixirt ist, wo die Beweglichkeit aufhört. Ich möchte nur an die quere Abreissung des Darms erinnern, welche bekanntlich mit Vorliebe an den Stellen erfolgt, an welchen eine bewegliche Darmschlinge in eine fixirte übergeht, so an der Grenze von Duodenum und Jejunum, von Ileum und Colon.

Ich glaube, dass wenn nur die Spitze des Penis oder die des Scrotums erfasst wird, dass dann nur die Haut des betreffenden Organs abreisst, dass zur gleichzeitigen Abreissung beider auch das Erfassen beider nothwendig ist. Jedenfalls sind Maschinenverletzungen beobachtet, bei denen nur das eine Organ total abgerissen ist, so die Penishaut allein in den Fällen Sprengler und Schmelcher, das Scrotum allein im Fall Kobryner und in dem von Galloupe und Graves.

In keinem der notorischen Fälle von Maschinenverletzung wurden die Corpora cavernosa oder die Testes mit abgerissen. Die glatten, leicht gegen die Haut verschieblichen Hoden wichen offenbar aus und wurden jedenfalls nicht erfasst. Und was den Penis betrifft, so gilt hier das Analoge: es wurde offenbar nur die Spitze des Präputiums, welche bei den arbeitenden Männern die Eichel bedeckte, von der Maschine erfasst, resp. mit den Kleidern mitgezogen. Ich halte es überhaupt für denkbar, dass garnicht einmal die Spitze des Präputiums oder des Scrotums ergriffen zu werden braucht; die Kleider, welche von der Maschine erfasst werden und zipfelförmig ausgezogen über die Haut des Penis und das Scrotum hinweggleiten, können meiner Ansicht nach auch so, ohne dass die Haut selbst von der Maschine erfasst wird, die Haut abzerren.

In 2 Fällen erfolgte die Verletzung durch Hinabgleiten an einem Baume resp. Seile, in keinem dieser Fälte aber durch das Gleiten an sich. Im ersteren Falle trug ein hervorragender spitzer Ast (Emmert), im 2. Falle (Pilz) ein im Seile befindlicher Nagel die Schuld.

In einem Falle (Stromeyer) wurde durch einen Pferdebiss die Penishaut abgerissen. In einem Falle (Billroth) riss sich ein Geisteskranker mittelst eines Thonscherben die Genitalien aus.

In 11 Fällen der Literatur finde ich Gangrän als Ursache des Defectes, dessen Heilung angestrebt wurde, angegeben. In den meisten Fällen handelte es sich offenbar um Gangrän in Folge von entzündlichen Processen, wenn auch in manchen eine Ursache nicht angegeben ist. Einmal heisst es „acute spontane Gangrän" (Lang-Sargo), je einmal Gangrän nach Erysipel (Elbogen) und Phlegmone (Bessel-Hagen); einmal nach Verletzung (Bessel-Hagen), einmal nach Ulceration (Reich). Die übrigen Fälle sind die von Roque, Guiteras, Küster, Quattro-Ciocchi, Körte, Kaijser.

Nur in einem Falle finde ich Erkrankung der Haut, welche deren Entfernung veranlasste, angegeben (Bürger).

Ich füge diesen Fällen von Gangrän den folgenden Fall der Breslauer Klinik hinzu (Fall 2):

Der bei der 2. Aufnahme in die Klinik $2^1/_2$ Jahre alte Knabe J. T., Weberssohn aus Lodz, wurde im Alter von 8 Tagen rituell circumcidirt. Es trat dabei eine starke Blutung auf, weshalb der Beschneider zuerst Eisenpulver, dann Eisenwatte auflegte (zweifellos Eisenchloridpräparate). Die Wunde und die Eichel sollen darauf sogleich schwarz geworden sein, die Blutung stand. Nach 5 Tagen stiess sich die brandige Haut ab, der Defect soll aber nur pfenniggross gewesen sein. Im Alter von 3 Monaten wurde auf Anordnung des Rabbiners eine Operation ausgeführt, welche den jetzt bestehenden Zustand zur Folge hatte. Das Kind, welches vordem gut Wasser lassen konnte, vermag dies seither nur unter grossen Schmerzen und Geschrei, häufiger Drang.

Am 8. 7. 02 erfolgte die Aufnahme des 6 Monate alten Knaben in die Klinik. Bei dem sonst gesunden und normal entwickelten Kinde sind Scrotum und Testes durchaus normal. Entsprechend der normalen Ansatzstelle des Penis befindet sich eine kleine, von röthlichem, derbem Gewebe umgebene flache Einziehung, aus der ein stecknadelkopfgrosser derber Vorsprung hervorragt. Die ganze etwa 10 Pfennigstück grosse Stelle fühlt sich hart an. Beim Palpiren fühlt man einen $2^1/_2$—3 cm langen derben Wulst, im Volumen etwa dem kleinen Finger des Knaben entsprechend, der an der Raphe des

Scrotums beginnt und sich nach der Symphyse zu unter der Bauchhaut fortsetzt, zur Hälfte im Scrotum, zur Hälfte unter der Bauchhaut liegt.

Bei der Untersuchung presst das Kind aus einer feinen, für die Knopfsonde nicht durchgängigen, in der Mitte der oben beschriebenen Einziehung gelegenen Oeffnung in hohem Strahle Urin heraus.

Am 17. 7. wurde in Aethertropfnarkose die Operation ausgeführt (Geh. Rath von Mikulicz). Umschneidung der Narbe. Der Penis wird aus seiner Umgebung herausgelöst, darauf ein gestielter Lappen aus der Bauchhaut mit dem Stiele links vom Penis gebildet, ca. 8 cm lang. Das subcutane Fett wird abpräparirt und der Lappen um den Penisstumpf herumgelegt, seine Ränder werden theils mit Draht, theils mit Catgutnähten fixirt, sowohl vorne an der Mündung der Harnröhre, welche an ihrer Spitze gespalten wird, als auch unten an der Basis. Es entsteht dabei eine starke Spannung. Der Defect in der Bauchhaut wird direct vereinigt.

Nach einigen Tagen wird das distale Lappenende circulär nekrotisch, sodass ein circulärer Defect von $1^1/_2$ cm Breite an der Penisspitze entsteht; ferner geht auch die Bauchdeckennaht auseinander. Beide Defecte verkleinern sich schnell, die Harnröhrenmündung wird regelmässig bougirt. Am 4. 8. 02 wird das Kind in Heilung entlassen, soll sich in 8 Wochen wieder vorstellen, was aber nicht geschieht.

16. 5. 03 Wiederaufnahme. Vom Penis ist nichts zu sehen, man sieht nur eine vorgewulstete Hautfalte vom Scrotum aus in der Medianlinie nabelwärts ziehen. Am oberen Ende derselben befindet sich eine feine Oeffnung, durch die der Urin im Strahle austritt. In dem Hautwulste fühlt man den Penis. Von der Spitze desselben ziehen strahlige breite Hautnarben in beide Hypogastrien.

Am 22. 5. operirte ich das Kind. Ich legte seitlich Längsschnitte neben dem Penis an, vereinigte sie durch einen queren Schnitt an der Spitze des Penis, löste den Penis sammt dem auf seiner Unterseite befindlichen Hautlappen vom Bauche ab, schlug die Seiten des Lappens über den Penis und vernähte die Lappenränder in der Medianlinie auf dem Dorsum penis. Der Penis war damit vollständig von Haut eingehüllt. Den Defect der Bauchhaut vernähte ich direct; an der Wurzel des Penis legte ich ein Drain ein. Die Wunden heilten primär. Am 26. 6. wurde das Kind entlassen, der Penis war 3 cm lang, dicker als normal, etwas nach links stehend. An Stelle der Glans und der Vorhaut geht die Penishaut direct in die Urethra über.

Was die Grösse des Defectes betrifft, so ist diese naturgemäss bei den traumatischen Formen weniger variabel als bei den übrigen; die Verletzung geht ja mit einer gewissen Gesetzmässigkeit einher, während die Gangrän keine vorgeschriebenen Grenzen kennt.

Die Haut des Penis allein war in 4 Fällen verletzt: In zwei derselben hing der Lappen vorne am Penis fest (Emmert, Stromeyer), in den beiden anderen Fällen fehlte die Haut völlig

(Schmelcher, Sprengler). In diesen Fällen, sowie auch in mehreren von gleichzeitiger Abreissung der Penishaut und des Scrotum, waren übrigens Theile des Präputium erhalten, im Falle Schmelcher nur das innere Blatt partiell, im Falle Sprengler das innere Blatt anscheinend total. Im Falle Stromeyer, in welchem der losgelöste Lappen nekrotisch wurde, blieb gleichfalls das innere Blatt der Vorhaut erhalten.

Es scheint dies Vorkommniss gegen meine obenangeführte allgemein gehaltene Behauptung zu sprechen, da das innere Vorhautblatt doch beweglich ist und am Sulcus coronarius glandis ansetzt. Ich stelle mir vor, dass die dünne innere Vorhautplatte bei dem Trauma einfach durchgequetscht wird, während das widerstandsfähigere äussere Blatt standhält und so einen Zug auszuüben vermag. In 2 später noch zu erwähnenden Fällen ist angegeben, dass auch Theile des äusseren Präputialblattes erhalten waren: Im Falle Pilz das ganze Präputium, im Falle Kappeler ein 2 mm breiter Streif. Dies letztere ist nicht weiter auffallend, wird doch leicht beim Ziehen an der Penishaut ein Theil des äusseren Präputialblattes in das innere verwandelt. Die Verletzung im Falle Pilz ist die durch den Nagel im Seil. Hier wirkte anscheinend die Gewalt von der Radix her; ich komme auf diesen Fall noch zu sprechen.

Der Hodensack allein wurde nur in 2 Fällen abgerissen: im Falle Kobryner bis auf einige Reste an der Wurzel, im Falle von Galloupe und Graves total, hier wurde auch die Dammhaut abgeschält bis zum Anus und die Penishaut eingerissen.

Am häufigsten ist das totale Abreissen der Penishaut und des Scrotum. Mit meinem Falle sind es 6 Fälle, die von Kappeler, Demarquette, Labrevoit, König, Pilz, Kausch. Im Falle Pilz, der Verletzung durch den Nagel im Seile, blieb der ganze abgerissene Lappen zunächst an der Glans penis hängen, wurde aber nekrotisch; das Präputium blieb in toto erhalten. Es ist erklärlich, da es eben bei dieser Art der Verletzung am besten ernährt wurde. Im Falle Labrevoit blieb am hinteren Teil des Scrotums ein Stiel stehen, an welchem der Scrotallappen hing.

In 3 Fällen bestanden complicirende Verletzungen. Im Falle Kjöng war das ganze Glied mit abgerissen, ferner die Haut des Mons veneris 2 Zoll breit. Im Falle Senn fehlte der linke Hoden

und die Haut des Mons veneris. Der Geisteskranke Billroth's riss sich beide Hoden mit aus.

Wie bereits bemerkt, sind die Defecte in den nicht traumatischen Fällen weit variabler. Sie betreffen theils nur die Penishaut und zwar dieselbe ganz (Fall Elbogen, Reich, Kausch), oder nur partiell (Fall Küster, Quattro-Ciocchi). Im Falle Küster blieb das Präputium und ein daumenbreiter Streifen der Penishaut stehen; im Falle Quattro-Ciocchi fehlte fast die ganze Penishaut. Das Scrotum ausschliesslich befallen war nur im Falle Roque. Penishaut und Scrotum waren verloren gegangen in den Fällen von Bürger, Guiteras, Bessel-Hagen; in Guiteras Fall bis auf ein Stück der Dorsalseite, in den anderen Fällen total. In 3 Fällen war die Penishaut und das halbe Scrotum abgestorben: Bessel-Hagen, Lang-Sargo, Kayser, und zwar in den ersten beiden Fällen die vordere Scrotalhälfte.

Von tiefergehenden Läsionen finde ich nur den Fall Körte's, in welchem ausser der Penishaut beide Corpora cavernosa penis verloren gegangen waren, erhalten war $^2/_3$ der Eichel.

Auch in einigen dieser Fälle blieben Theile des Präputium erhalten, so das innere Blatt in beiden Fällen Bessel-Hagen's, in dem Elbogen's, ein kleines Dreieck desselben im Falle Lang-Sorgo.

Der Verlust der Genitalhaut stellt, gleichgültig ob er durch eine Verletzung oder eine Erkrankung zu Stande kommt, für den Körper keine so eingreifende Schädigung dar, als es auf den ersten Blick scheinen möchte. Die Schmerzen sind meist recht intensiv, doch scheint es nicht zur Schockwirkung zu kommen, obwohl es sich doch um ausserordentlich sensible Organe handelt. In meinem Falle wurde der Patient trotz des Herumschleuderns nicht einmal bewusstlos. Die Blutung ist nicht besonders stark. Recht intensiv pflegt die psychische Rückwirkung zu sein, schweben die Befallenen noch meist in Angst um die Erhaltung ihrer Genitalien. Auch im weiteren Verlaufe zeigt sich die Verletzung als nicht so besonders schwer. Selbst in der vorantiseptischen Zeit gingen die Betroffenen nicht an dem Leiden zu Grunde. Bei abwartender Behandlung kommt schliesslich, wenn auch nach langer Zeit, Heilung zu Stande, die Hoden werden nicht etwa, wie mancher vielleicht annehmen könnte, necrotisch oder functionsunfähig.

Aber wie sieht das Resultat bei der Spontanheilung aus! Die Testes rücken hoch hinauf vor die Mündung des Leistencanals, zum Theil offenbar in Folge der allgemeinen narbigen Schrumpfung, zum Theil in Folge der Contraction des Cremasters. Der Penis schrumpft in Folge der Narbencontraction und gerät in den meisten Fällen vollständig unter die Bauchhaut, so dass er für das Auge vollkommen verschwindet.

Es ist selbstverständlich, dass ein solches Heilresultat dann für das Individuum eine schwere Schädigung darstellt: die Ausübung der Geschlechtsfunction ist vollständig unmöglich gemacht, die Urinentleerung ist nicht in normaler Weise möglich, das kosmetische Resultat ist das denkbar schlechteste. Und dabei handelt es sich in der Regel noch um jugendliche oder doch verhältnissmässig junge Individuen, die in jeder Beziehung Anforderungen an ihre Genitalien stellen. Die Zeitdauer, die zur Spontanheilung erforderlich ist, ist eine ungeheuer lange, zieht sich stets über Monate hin.

Unsere therapeutischen Massnahmen müssen versuchen, dem entgegenzutreten, d. h. es nicht erst dazu kommen zu lassen; ist es aber dazu gekommen, so müssen wir jedenfalls die von der schlechten Form des Penis herrührenden Beschwerden zu beseitigen suchen.

Die Fälle, in denen nichts unternommen, die der Spontanheilung überlassen wurden, gehören denn auch meist der älteren Zeit an; es sind die Fälle Stromeyer, Demarquette, Labrevoit von Penisdefect, die Fälle Demarquette, Kjöng von Scrotumdefect.

Erleichtert wird die Deckung naturgemäss und wesentlich, wenn, wie im Falle Kjöng, das Membrum, im Falle Billroth die Testes fehlen.

Mit Rücksicht auf die Abkürzung der Heilungsdauer werden wir die Deckung des Defectes möglichst bald berbeizuführen suchen. Bei frischen Verletzungen geschieht dies am besten sofort: mein Fall spricht jedenfalls für dieses Vorgehen. Eine Contraindication vermag ich nur in den Fällen anzuerkennen, in denen die Wunde derart verunreinigt ist, dass auf ein Anheilen der Lappen nicht zu rechnen, dass eine Infection zu befürchten wäre. In diesen Fällen würde ich die Wunden granuliren lassen und dann später genau so vorgehen, wie bei der primären Deckung. Dass ich bei operativen Defecten sofort die Deckung vornehmen würde, soweit das nicht contraindicirt ist, brauche ich nicht erst zu sagen.

Bei Defecten in Folge von Entzündungsprocessen, Gangrän, muss selbstverständlich gewartet werden bis die Wunden rein granuliren. Ich würde dann, wie wir das auf der Breslauer Klinik stets thun, die Granulationen abkratzen und zur Deckung schreiten.

Die Deckung kann nun in sehr verschiedener Weise ausgeführt werden. Defecte kleineren Umfanges erfordern sowohl an der Penishaut wie am Scrotum keine besondere Deckung. Die Haut ist an beiden Stellen so überaus verschieblich, dass sie sich mit Leichtigkeit aus der Nachbarschaft herbeiziehen lässt, namentlich gilt dies für das Scrotum. Ich glaube, dass die halbe Scrotalhaut in der Regel entbehrt werden kann, während beim Penis weit kleinere Defecte zur Schädigung führen können, zumal, wenn sie einseitig sind; es resultirt dann eine Schiefstellung des Penis, namentlich bei der Erection.

Ein Beispiel für die Ausgleichungsfähigkeit der Penishaut in der erwähnten Beziehung hatten wir erst kürzlich auf der Klinik (Fall 3).

Ein Knabe von 12 Jahren erhielt beim Spielen einen Stoss mit der Deichsel eines Kinderwagens gegen das Glied. Es blutete und schmerzte heftig, das Glied schwoll stark an. Pat. wurde in der chirurgischen Poliklinik verbunden, nach 3 Tagen wegen der Schwellung des Gliedes und des schmierigen Aussehens der Wunde aufgenommen.

Die Wunde, dorsal gelegen, war derart schmierig belegt, dass es nicht versucht wurde den vorliegenden Lappen sofort anzunähen. Dieser zog sich in Folge dessen zurück, es bildete sich in kurzer Zeit ein länglicher Defect von im Ganzen etwa Markstückgrösse; ich dachte den Defect später durch Transplantation zu schliessen. Die heilende Wunde verkleinerte sich aber so rapid, dass nach kurzer Zeit, nach $3^1/_2$ Wochen, nur noch eine erbsgrosse, völlig verheilte und ziemlich bewegliche Narbe vorhanden war, die keinerlei Beschwerden verursachte.

Die in der Literatur mitgetheilten Fälle betreffen auch sämmtlich nur Defecte grösseren Umfangs, die kleineren heilen eben, wie bemerkt, spontan oder doch ohne einen grösseren Eingriff zu erfordern.

Dass man den Versuch macht, abgelöste Lappen, welche noch durch einen Stiel in Verbindung mit dem Körper stehen, zu erhalten, ist selbstverständlich. Solche Lappen heilen oft an, obwohl man es zuweilen kaum für möglich halten sollte. So heilte im Falle Emmert die total abgelöste Penishaut, welche nur an der Spitze noch in Verbindung mit der Eichel stand und zu einem unförmlichen Wulst zusammengerollt war, vollständig an. Dasselbe misslang im Falle Pilz und Stromeyer's, in welchem letzteren merk-

würdiger Weise durch den zunächst hinzugerufenen Arzt die Haut verkehrt angenäht wurde. Labrevoit legte den bis auf eine analwärts gelegene Brücke abgelösten Scrotallappen über die Testikel und nähte ihn an. Er heilte auch fest.

Den total abgerissenen Hautlappen wieder aufzulegen und sein Anheilen zu versuchen, hat Kappeler am Penis, Galloupe am Scrotum unternommen. Der Versuch misslang im ersten Falle vollständig, im zweiten heilte ein Stück von $1^1/_2$ Quadratzoll an.

Zur Deckung grösserer Defecte stehen nun die verschiedensten Methoden zur Verfügung, wobei ich getrennt die Defecte der Penishaut und des Scrotum allein und die beider gleichzeitig besprechen will. Ich beginne mit den isolirten des Penis.

Sind Reste des Präputiums übrig geblieben, so ist es naheliegend, diese zur Deckung zu benützen, und es geschah dies auch schon lange. Stromeyer war wohl der erste, der mit Bewusstsein das stehengebliebene innere Blatt der Vorhaut, welches die Eichel vollständig deckte, auf der Dorsalseite spaltete, worauf hin das Blatt sich spontan umstülpte. Dasselbe geschah in Kappeler's Fall spontan, ohne Spaltung. Es ist dies offenbar durch den Narbenzug zu erklären. Sprengler und Elbogen legten 2 Schnitte zur Spaltung an; ersterer je einen dorsal und ventral, letzterer 2 seitliche. Ich spaltete in meinem Fall nur dorsal und löste an der Stelle des Frenulum die Vorhaut ausgiebig vom Penis ab, um sie auch an der Volarseite möglichst weit umstülpen zu können. Dann vernähte ich nachher den angelegten Schnitt wieder, aber nicht vollständig, da sonst der Rand des umgestülpten Präputialblattes wohl einen Schnürring abgegeben hätte. Im Uebrigen hat sich im Laufe der Zeit das Präputialblatt stark retrahirt, mindestens um die Hälfte; doch ist dies für das Verhalten während der Operation gleichgültig, es bedarf jedenfalls, wenn die Vorhaut zur Deckung benutzt werden kann, ein weit kleineres Stück des Penis der Deckung.

Andererseits will ich an dieser Stelle schon bemerken, dass wenn transplantirt wird, es schliesslich gleichgültig ist, ob der Defect etwas grösser oder kleiner ist. Ich weiss nicht, ob ich nicht in einem zweiten Falle das stehengebliebene innere Präputialblatt auch mittelst Transplantation deckte.

Im Falle Pilz wurde das ganze stehengebliebene Präputium zur Deckung benutzt: Es wurde auf der unteren Seite bis fast

zum Frenulum gespalten, die beiden Blätter wurden von einander getrennt bis zur Umschlagsfalte an der Spitze der Vorhaut, dann die Vorhaut über den Penis hinübergezogen und dorsalwärts an der Radix penis mit der Haut am Mons veneris vereinigt. Die Nähte schnitten zwar am 5. Tage durch, doch retrahirte sich der Lappen nur um $^1/_2$ cm, welcher Defect später durch Thiersch-sche Transplantation gleichzeitig mit dem Scrotaldefect gedeckt wurde. Ich würde in einem solchen Falle genau ebenso vorgehen, das kosmetische Resultat muss dabei, falls der Lappen nicht abstirbt, ein ausgezeichnetes werden, wird der Penis doch so mit normaler glatter und dünner Haut gedeckt.

Die Deckung von Defecten der Genitalhaut mittelst ungestielter Hautlappen wurde bisher nicht häufig versucht. Ausser Pilz in dem oben erwähnten Falle transplantirte bei traumatischem Defect Schmechler aus dem Arme, die Lappen heilten aber nicht an. Dann wandte Bobrow, wie Wasiliew berichtet, die Transplantation nach Thiersch an, und zwar mit Erfolg.

Die Gründe welche bisher von der ausgiebigeren Anwendung der Transplantation abhielten, dürften hauptsächlich 2 gewesen sein: einmal die Furcht, dass die Lappen nicht anheilen, dann die Befürchtung, dass das functionelle Resultat nicht befriedigen werde. Der erste Grund ist entschieden nicht stichhaltig. Mein Fall, in dem grosse Thiersch'sche Lappen schlankweg anheilten, ist wohl beweisend. Die Lappen werden sicher ebenso gut auch auf den abgekratzten Granulationen anheilen. Man wende nur alle Vorsichtsmassregeln an: meide Desinficientien, achte auf exacte Blutstillung[1]), fixire den Penis gut, sorge dafür, dass der Verband nicht mit Urin beträufelt wird.

Dass während der Wundheilung auftretende Erectionen das Anheilen der Hautläppchen hindern, ist anscheinend ein rein theoretischer Einwand, der allerdings sehr plausibel erscheint. In meinem Falle traten jedenfalls keine Erectionen auf; in der Literatur

[1]) Ich will an dieser Stelle bemerken, dass ich bei Transplantationen auf blutende Flächen, sowohl frische Wundflächen, als abgekratzte Granulationen, mehrfach mit bestem Erfolge Adrenalin anwandte, welches ich im unverdünnten Zustande ($^1/_{1000}$) auf die Wundfläche brachte, d. h. damit getränkte Tupfer. Die so überaus störende flächenhafte Blutung kann man jedenfalls damit stillen, die Nachblutung braucht man nicht zu fürchten, kann man doch die Transplantation fest mittelst des Verbandes anpressen, und schädigend auf das Anheilen der Hautläppchen wirkt das Adrenalin bestimmt nicht.

habe ich auch nichts positives in dieser Beziehung, stets nur die Befürchtung davon erwähnt gefunden.

Als ich an die Operation meines Falles ging und über die Art der Deckung nachsann, hatte ich innerlich doch gewisse Bedenken vor der Anwendung der Thiersch'schen Transplantationen. Dieselben bewegten sich aber weniger auf dem Gebiete des Anheilens als auf dem des functionellen Resultates nach der erfolgten Heilung. Dass die Thiersch'sche Transplantation früher bereits, wenn auch meist erfolglos, angewandt wurde, war mir damals unbekannt. Zeit zum Einsehen der Literatur hatte ich natürlich nicht; die Literatur über diesen Punkt wäre auch gar nicht in kurzer Zeit zu finden gewesen.

Ich fürchtete namentlich, dass, da die Hautläppchen direct auf die Corpora cavernosa gelegt werden mussten, sie ihnen dauernd dicht und unverschieblich aufliegen und so Erectionen unmöglich oder doch schmerzhaft sein würden, der Penis also in Bezug auf die Geschlechtsfunction geschädigt sein würde.

Auf der anderen Seite hoffte ich, dass in Folge der Anpassungsfähigkeit des Organismus, in Folge des physiologisch so überaus wechselnden Volumens des Penis die Transplantationen im Laufe der Zeit doch vielleicht beweglich würden.

Ich hoffte auch, dass die zunächst doch ganz dünnen Thiersch'schen Läppchen im Laufe der Zeit an Dicke zunehmen würden. Grund zu diesen Annahmen glaubte ich nach Folgendem zu haben: Ich besinne mich bei Girard in Bern vor einigen Jahren Fälle gesehen zu haben, in denen Girard nach Defecten der Stirnhaut, herbeigeführt durch Nasen-, eventuell auch andere Gesichtsplastik, Thiersch'sche Läppchen direct auf diese frischen Defecte gelegt hat. Da die Defecte recht tiefe waren — wurden die Transplantationen doch auf das Periost oder sogar, bei Anwendung des König'schen Hautperiost-Knochenlappens direct auf den Knochen gelegt — so entsteht zunächst eine tiefe Grube. Diese gleicht sich aber in verhältnissmässig kurzer Zeit vollkommen aus, so dass die neue Haut schliesslich in das Niveau der ursprünglichen Haut, der Ränder des Defects, zu liegen kommt. Und, was vielleicht noch wunderbarer erscheint, die transplantirte Haut wird sogar beweglich, selbst in den Fällen, in welchen die Transplantation direct auf die Knochenwunde ge-

legt wurde! Es geschieht dies offenbar dadurch, dass sich zwischen der transplantirten Haut und dem Knochen reichlich Bindegewebe entwickelt, und dass in Folge der physiologischen Bewegungen der Kopfschwarte die Narbe beweglich wird — gewiss eine erstaunliche Anpassungsfähigkeit des Körpers!

Diese Beobachtung bei Girard prägte sich mir äusserst lebhaft ein, ich nahm mir vor sie bei der ersten sich bietenden Gelegenheit auszunutzen und namentlich die Schimmelbusch'schen grossen Entspannungsschnitte und Hautverschiebungen bei Defecten der Stirnhaut, welche doch immerhin einen nicht unerheblichen Eingriff darstellen und meinen Erfahrungen nach kein so günstiges kosmetisches Resultat ergeben wie das Girard'sche Verfahren, dadurch zu umgehen.

Geschieht dies an der doch verhältnissmässig unbeweglichen Kopfhaut, so konnte ich doch mindestens dasselbe an dem so beweglichen Penis erwarten. Und meine Erwartung hat mich auch nicht getäuscht. Wie ich bei der Beschreibung des Falles ausgeführt habe, hat sich die zunächst den Corpora cavernosa dicht aufliegende dünne Haut enorm verdickt, so dass sie an den meisten Stellen etwa die doppelte Dicke der normalen Penishaut zeigt. Sie ist durchaus verschieblich, und der Patient hat nicht die geringste Störung bei der Erection.

Das günstige Resultat in meinem Falle muss jedenfalls zur Nachahmung ermuntern.

Der Krause'sche Hautlappen wurde bisher nicht zur Deckung verwandt. Dass die aufgelegten vollständig abgerissenen Hautlappen nicht wieder anheilten, kann zwar meiner Ansicht nach nicht gegen die Anwendung des Krause'schen Verfahrens sprechen, handelte es sich in diesen Fällen doch sicherlich nicht um Hautlappen von normaler Verfassung, sie waren doch gewiss beschmutzt gewesen und gequetscht.

Andererseits liegt aber auch kein Grund vor nach dem günstigen Erfolge der Thiersch'schen Transplantation in meinem Falle das doch immerhin unsicherere und eingreifendere Verfahren Krause's anzuwenden. Man braucht zur Deckung des völlig entblössten Penis einen recht grossen Hautlappen. Und ob das kosmetische Resultat alsdann ein besseres würde, erscheint mir doch recht zweifelhaft. Dass der Lappen ohne oberflächliche Nekrosen anheilt, kann ich mir nicht vorstellen, und kommt es zu letzteren,

so werden sich gerade so gut Narben bilden, wie in meinem Falle. Ich würde jedenfalls in dem nächsten Falle, der mir in die Hände kommt, den Penis wieder nach Thiersch transplantiren.

Ist das Scrotum erhalten, so stellte der dessen Vorderfläche entnommene doppeltgestielte Lappen bisher das Normalverfahren zur Deckung von grösseren Defecten der Penishaut dar. Das Verfahren wurde auch bereits häufig angewandt; merkwürdiger Weise in keinem Falle von traumatischem Defect, sämmtliche Fälle betreffen Defecte in Folge von Gangrän. Dieffenbach wies bereits auf diese Art der Deckung hin; Marchettini scheint 1847 diese Deckung zuerst ausgeführt zu haben.

Küster war dann der erste, der den geschundenen Penis unter dem quergestellten Scrotallappen hindurchsteckte, sodass derselbe der Dorsalseite des Penis anlag; Körte ging ebenso vor. Sehr zweckmässig erscheint die Modification Reich's: dieser steckte den Penis in derselben Weise unter dem Brückenlappen durch, vernähte den einen Rand desselben mit der Eichel, den anderen Rand, d. h. den angefrischten Wundrand an der Basis des Penis, mit dem gegenüberliegenden Wundrand am Mons veneris, sodass das runde Loch an der Basis des Penis, zu welchem derselbe vordem herausragte, nunmehr durch eine quere Naht verschlossen war. Dies Vorgehen war an sich nichts Neues, Körte war ebenso vorgegangen. Während Küster und Körte aber die Stiele des Brückenlappens späterhin ganz durchschnitten, trennte Reich sie nicht vollkommen durch, sondern liess jederseits nahe der Peniswurzel ein Stück dauernd stehen und vernähte die durchschnittenen Stücke der Stiele sogleich an der Unterseite des Penis. Der durch die Operation entstandene Defect am Scrotum liess sich in den Fällen Körte's und Reich's durch Zusammenziehen fast völlig schliessen. Doch dauerte immerhin die Heilung etwa 2 Monate.

Der Vortheil des Reich'schen Verfahrens gegenüber dem früheren ist der, dass der Lappen, der dauernd zwei gut ernährte Stiele behält, besser genährt bleibt und anscheinend auch nicht so stark schrumpft.

Elbogen legte den queren aus der Scrotalhaut gebildeten Brückenlappen an die Unterseite des Penis an; doch erscheint dies Verfahren nur für die Fälle angezeigt, in denen der Defect ausschliesslich die Unterseite des Gliedes betrifft, die Haut der Dorsal-

seite erhalten ist. In Elbogens Fall liess sich nämlich das umgeklappte innere Präputialblatt mit dem kleinen an der Dorsalseite der Peniswurzel stehengebliebene Hautstück durch Naht vereinen.

Einen einstieligen Lappen aus dem Scrotum zu nehmen ist nicht zweckmässig. Diese Lappen neigen sehr zur Nekrose, wenigstens am freien Rande, wie das Bessel-Hagen's Fall zeigt. Sprengler gelang die Anheilung eines solchen Lappens.

Ausser der Scrotalhaut steht zur Deckung von Defecten der Penishaut mittels gestielter Lappen dann noch die Haut des Bauches, im Wesentlichen die des Mons veneris, und die Haut an der Innenseite des Oberschenkels zur Verfügung. Will man doppeltgestielte Lappen nehmen, so muss man jedenfalls in der allernächsten Nähe des Wundrandes bleiben, so am Bauche die Haut des Mons veneris nehmen. Einstielige Lappen erlauben zwar sich weiter von dem Wundrande zu entfernen, geben dafür aber schlechtere Aussichten für die Ernährung und Anheilung.

Bei erhaltenem Scrotum besteht jedenfalls keine Veranlassung, die Haut des Bauches oder der Oberschenkel zu verwenden. Und zwar möchte ich sagen, dass man das Scrotum selbst bei kleineren partiellen Defecten desselben, bis zur Hälfte hin, vorziehen sollte. Die Haut des Mons veneris, welche als querer Brückenlappen in erster Linie alsdann zu verwenden wäre, bietet nämlich nur Nachtheile gegenüber der Scrotalhaut: letztere ist ähnlicher der Penishaut; die Behaarung der Haut des Schamberges wirkt sehr störend bei der neuen Bedeckung des Penis; und schliesslich neigt das Glied in Folge der Narbenretraction beständig dazu dorsalwärts abzuweichen. Verwendet man die Oberschenkelhaut, so bietet diese auch nur Nachtheile gegenüber der Scrotalhaut.

Einstielige Bauchlappen verwandten Bürger, Bessel-Hagen, Lang-Sargo, von Mikulicz; an sämmtlichen Lappen wurde das periphere Ende nekrotisch. Sprengler nahm gleichzeitig einen einstieligen Lappen aus der Regio pubica und einen solchen aus dem Scrotum; beide heilten an. Mein einstieliger Lappen (Fall 2) heilte an, doch stand derselbe auch in ganzer Länge mit dem Penis in Verbindung.

Bessel-Hagen und Kaijser entnahmen einen queren Brückenlappen aus der Haut des Mons veneris; ersterer steckte den Penis unter ihm durch, Kaijser drückte den Lappen durch eine Matratzen-

naht an die Dorsalfläche und die Seiten des Penis. Den Defect am Mons veneris deckte Bessel-Hagen mittels einfach gestielter Oberschenkellappen, Kaijser mittelst Thiersch'scher Transplantation.

Mittels dem Oberschenkel entnommener einstieliger Lappen deckten Kappeler und Guiteras Defecte der Penishaut. Kappeler's 2 Lappen wurden nekrotisch, Guiteras heilten an.

Defecte der Scrotalhaut lassen sich weit leichter wie solche des Penis durch einfaches Herbeiziehen der Haut aus der Nachbarschaft decken. Es gelang dies Kobryner, König, Billroth. In Kobryner's Fall wurden die Ränder zwar nekrotisch, doch gelang es durch weiteres Zusammenziehen mittels Heftpflasterstreifen schliesslich die Vereinigung herbeizuführen. — Die Thiersch'sche Transplantation führte Pilz beim granulirenden Scrotum mit Erfolg aus.

Will man gestielte Hautlappen verwenden, so kommt für das Scrotum nur die Haut des Bauches und der Innenseite der Oberschenkel in Betracht, eventuell noch die Haut des Dammes. Kappeler nahm einen einstieligen Bauchlappen, Roque einen Lappen aus dem Mons veneris, einen zweiten aus dem Oberschenkel; den dadurch entstandenen Defect deckte er durch Perineallappen. Am häufigsten wurden dem Oberschenkel Lappen zur Deckung entnommen. So nahm Bürger 2 solche von der Innenseite. Guiteras schnitt aus jeder Seite der Oberschenkel (Adductorengegend) einen gestielten Lappen, 2 weitere Lappen aus der Inguinalbauchhaut. Die 4 Lappen, von denen jeder etwa 7 cm lang und $4^1/_2$ cm breit war, drehte er um und nähte sie in der Form eines Balles über den Hoden zusammen. Die Heilung gelang.

Senn deckte den Defect mittels gestielter Lappen in gleicher Weise wie den Defect der Penishaut; doch vermochte ich nicht aufzufinden, in welcher Weise.

Ich dachte lange nach, in welcher Weise ich den fehlenden Hodensack in meinem Falle am besten ersetzte. Eine directe Vereinigung war ganz ausgeschlossen. Die Bedeckung mittels Thiersch'scher Transplantationen, welche ich einen Moment erwog, liess ich bald fallen; ich kann mir nicht denken, wie diese auf dem weichen, theils ödematösen, theils blutig imbibirten Gewebe, welches beständig hin- und herflattert, hätten anheilen sollen. Wie hätte z. B. auch nur während der Operation die Transplantation auf der Unterseite ruhig liegen bleiben können, während die Oberseite gedeckt wird!

Etwas anderes ist es, wenn man die Scrotalwunde granuliren liesse und secundär transplantirte. Dann hat man ein festeres rigides Gewebe vor sich, welches man einigermaassen dirigiren kann. Dafür hätte ich dann aber längere Zeit warten müssen bis die Wunde rein granulirte, und hätte so die Heilung erheblich verzögert.

Ich erwog auch die Testes in eine Tasche, welche ich durch Unterminiren der Haut des Oberschenkels oder des Bauches hätte herstellen können, zu verlagern. Ich liess aber auch diesen Gedanken bald fallen. Das Resultat wäre doch ein von der Restitutio ad integrum weit entferntes gewesen; jeder Mann will seine Testes an der normalen Stelle haben! Und ob am Oberschenkel untergebrachte Hoden, welche alle Bewegungen mitzumachen gezwungen sind, nicht zu Beschwerden geführt hätten, möchte ich doch dahingestellt sein lassen.

Ich probirte dann aus, wie ich am bequemsten und besten durch dem Oberschenkel oder der Bauchhaut entnommene ein- oder zweistielige Lappen die Deckung herbeiführen könnte, schnitt mir Muster aus sterilem Stoff, welchen ich auf die Haut legte, und probirte aus. Schliesslich entschloss ich mich zu der Lösung, welche ich dem Erfolge gemäss als eine glückliche bezeichnen zu dürfen glaube. Ein doppelt gestielter querer Bauchlappen, an den ich auch dachte, in welchen ich die Hoden hineinlegen und dessen Stiele ich später völlig durchtrennen wollte, hätte vielleicht auch ein ganz gutes Resultat gegeben.

Mittels der 2 sagittal gestellten, zu $^1/_3$ dem Bauche, zu $^2/_3$ den Oberschenkeln entnommenen Brückenlappen gelang es mir, sofort eine sackartige Umhüllung für die Hoden herzustellen. Ich entspannte die Lappen noch weiter dadurch, dass ich die Peniswurzel ad maximum oralwärts verlagerte. Durch einfaches Zusammenziehen der Haut am Bauche und den Oberschenkeln gelang es mir, die durch die Operation gebildeten Defecte bis auf Oeffnungen für die Tampons völlig zu schliessen, so dass ich hierzu keiner weiteren Thiersch'schen Transplantation, die ich sonst ausgeführt hätte, bedurfte. Das kosmetische Resultat am Hodensack ist jedenfalls ein durchaus befriedigendes. Pat. hat ein sackartiges Gebilde, wenn es auch nicht die völlig normale Form hat; namentlich die rechte Hälfte steht zu hoch. Ueber die auffallende Anpassung der Haut, die Verdünnung und die bräunliche Färbung,

welche entschieden als eine Annäherung an die normale Hodensackhaut zu bezeichnen ist, habe ich mich bereits ausgelassen.

Die Haarlosigkeit in der Mitte des Mons veneris und die Behaarung oben vorne am Hodensack ist durch die Verlagerung des Penis oralwärts zu erklären.

Zum Schlusse möchte ich meinen therapeutischen Standpunkt gegenüber den Defecten und der Haut des Penis und des Scrotums in Folgendem zusammenfassen:

Zum Ersatz der Penishaut ist die Transplantation nach Thiersch das zweckmässigste und einfachste Mittel. Heilt diese nicht an, so würde ich die Transplantation zunächst noch einmal bei gereinigten und dann abgekratzten Granulationen wiederholen.

Erst in zweite Linie stelle ich die Verwendung eines dem Scrotum entnommenen Brückenlappens; steht das Scrotum nicht zur Verfügung, dann eines dem Mons veneris entnommenen Brückenlappens.

Zur Deckung des Scrotums empfehle ich in erster Linie meine 2 sagittalen, dem Oberschenkel entnommenen Brückenlappen, eventuell einen Brückenlappen aus der Bauchhaut. Bei granulirendem Scrotum könnte man auch den Versuch mittels Thiersch'scher Transplantation machen.

Die Deckung sollte — mit Rücksicht auf die Abkürzung des Heilverfahrens — möglichst frühzeitig vorgenommen werden, bei nicht schwerer verunreinigter Wunde sofort.

Literatur[1]. (Nur zu No. 5.)

1. Billroth, Chirurg. Klinik 1871—1876. Berlin 1879.
2. Bessel-Hagen, Ueber plastische Operationen bei vollkommenem Verlust der Hautbedeckungen am Penis u. Scrotum. Arch. f. klin. Chir. Bd. 65. 1902.
3. Büngner, Posthioplastik nach gangränösen Zerstörungen der Vorhaut und eines Theiles der Penishaut. Arch. f. klin. Chir. Bd. 42. 1901.
4. Bobrow, Chirurgitscheskaja Lietopis 1893. S. 448 ff. Ref. n. Bessel-Hagen.
5. Colmers, Ueber plastische Operationen am Penis nach Zerstörungen seiner Hautbedeckungen. Arch. f. klin. Chir. Bd. 65.
6. Demarquette, Arrachement complet des teguments des parties externes de la génération. Gaz. de hop. 1841. 25. Mai. Ref. nach Kappeler.

[1]) Für die Zusammenstellung der Literatur bin ich Herrn Dr. L. Iutkowski, welcher den Fall zur Doctorarbeit benutzte, zu grossem Danke verpflichtet: Ueber plastische Operationen an Penis und Scrotum im Anschluss an einen Fall von Schindung der männlichen Genitalien. Ig.-Diss. Breslau 1904.

7. Dieffenbach, Die operative Chirurgie. Bd. 1. Leipzig 1845.
8. Elbogen, Plastischer Ersatz der ganzen Penishaut. Wien. med. Wochenschr. 1903. No. 12.
9. Galloupe und Graves of Lynn, Case of sloughing the scrotum, recovery without castration. The Boston med. and surg. Journ. 1876. p. 44. Referirt nach Kappeler.
10. Gosselin, Encyclopédie internationale de Chir. Bd. 7 (Schwartz. S. 391. Paris 1888.
11. Guiteras, A plastic operation for a new scrotum with report of a case of gangrene and slongh of the integument over the external genitals. Journ. of cut. and gen.-ur. diseases 1902. p. 211.
12. Kaijser, Ein Fall von Gangrän am Penis und Scrotum. Hygiya 1896. H. 2. Ref. nach Jahresber. f. Chir. f. 1896.
13. Kappeler, Schindung der männlichen Genitalien. Deutsche Zeitschr. f. Chir. Bd. 23. 1886.
14. Kaufmann, Deutsche Chirurgie. Bd. 50a.
15. Kjöng, Evulsio penis et corporis spongiosi cum dilaceratione scroti etc. Norsk Magazin for laegevidensk T. 23. p. 268. Ref. nach Kappeler.
16. Kobryner, Lésion du scrotum, fractures multiples de l'aventbras. Gaz. des hop. 1878. p. 878. Cit. nach Kappeler.
17. König, Lehrb. d. spec. Chir. 7. Aufl. 1899. Bd. 2. S. 817.
18. Körte, Fall von Gangraena penis mit nachfolgender Plastik. Arch. f. klin. Chir. Bd. 46.
19. Labrevoit, Plaie par arrachement aux parties génitales. Dénudation complete de la verge et des testicules. Gaz. des hop. 1878. p. 830. Cit. nach Kappeler.
20. Marchettini, Gazetta medica-italiana-federativa. Toscana Tom III. Ser. II. Ref. nach Körte.
21. Pilz, Schindung der äusseren Genitalien. Wien. klin. Wochschr. 1890. No. 34.
22. Pitha-Billroth, Handb. der Chir. Bd. III. 2. Abth. 3 (Podrazki). S. 36.
23. Quattro-Ciocchi, Gangrena totale della graina peniena; autoplastica. Riforma med. 1894. No. 70 u. 71. Ref. nach Centralbl. f. Chir. 1894.
24. Reich, Ein Beitrag zum plastischen Ersatz der Penishaut vom Scrotum. Deutsche Zeitschr. f. Chir. Bd. 58.
25. Roque, Gangrène du scrotum Gaz. des hop. 1883. No. 28. Referirt nach Arch. f. klin. Chir. Bd. 42. S. 777.
26. Senn, Restitution of skin by plastik operation in cases of extensive surface-defects of the scrotum and penis. Ref. nach Centralbl. f. Haut- u. Sexualorgane. Bd. 10. 1899. S. 172.
27. Sargo, Spontane acute Gangrän der Haut des Penis und Scrotum und über plastischen Ersatz der ganzen Penishaut. Wien. klin. Wochschr. 1898. No. 49.
28. Sprengler, Phalloplastik. Bayr. ärztl. Intelligenzblatt 1858. No. 2.
29. Stromyer, Maximen der Kriegsheilkunst. Hannover 1855. S. 667.

XXVII.

Ueber traumatische Leberruptur mit späterer Ausstossung grosser Lebersequester.[1]

Von

Professor Ernst Graser

in Erlangen.

Vor einiger Zeit consultirte mich ein 40jähriger Mann wegen einer Reihe unklarer Beschwerden von Seiten des Magens und Darmes, für die ich in Gestalt eines grossen Tumors, welcher das linke Hypochondrium einnahm und auch die Lunge linkerseits noch ein Stück weit nach oben verdrängte, eine Erklärung finden konnte. Der Tumor zeigte nach unten in der Nabelhöhe eine ziemlich scharfe Abgrenzung, nach rechts gegen die Leber hin verlor er sich in der Tiefe und liess sich von der Leber nicht absondern. Die Aufblähung des Colon ascendens und transversum ergab keine wesentliche Ergänzung der Symptome. Noch bevor ich eine bestimmte Diagnose gestellt hatte, verliess der Patient die Klinik wieder am 14. November 1902.

Am 21. Januar 1903, also etwa 9 Wochen später, kam der Patient wieder in die Klinik, aber in viel schlimmerem Zustand und erklärte sich nun zu jeglicher Art von Operation bereit. Der Tumor war sehr beträchtlich gewachsen, die linke Seite des Abdomens und der Brustapertur sehr stark vorgetrieben, die ganze Gegend bis zur linken Spina ant. sup. und die linke Lumbalgegend stark gedämpft. Die ganze gedämpfte Partie machte den Eindruck eines sehr harten Tumors mit glatter, nur wenige Buckel zeigender Oberfläche, ziemlich scharf abgegrenzt. Auch jetzt ist der rechte Leberrand zwar deutlich zu fühlen, aber eine scharfe Grenze zwischen Leber und dem Tumor ist nicht festzustellen. Am unteren Rippenbogen links fand sich jetzt eine kleine fluctuirende Partie, welche auf Druck etwas schmerzhaft war. Die Temperaturen betrugen 37,4° am Abend, 36,8° am Morgen. Die Diagnose neigte nach einem sehr grossen rasch gewachsenen Sarkom der Milzgegend, welches zum Theil zerfallen oder cystisch entartet war.

[1] Vorgetragen am 2. Sitzungstage des XXXIII. Congresses der Deutschen Gesellschaft für Chirurgie zu Berlin, 7. April 1904.

Bei einer Probepunktion an einer fluctuirenden Stelle fand sich dicker graugelber Eiter. Von einem Schnitt parallel dem Rippenbogen aus fand sich unter der Musculatur eine faustgrosse Abscesshöhle, die nach einwärts von der Fascia transversalis begrenzt war. Nach Entleerung dieser Abscesshöhle sah man aus einer ganz feinen Oeffnung in der Fascie Eiter aus der Tiefe der Bauchhöhle hervortreten und gelangte mit der eingeführten Sonde in einen grossen Hohlraum. Nach Spaltung der Fascie entleerten sich colossale Mengen, etwa 2 Liter, dicken mit Krümeln und Fetzen untermischten Eiters, aus welchem bei der bakteriologischen Untersuchung Bacterium coli und Staphylokokken gezüchtet werden konnten. Der eingeführte Finger kommt in eine mächtige Abscesshöhle mit derben Wänden. Nach dem Zurückziehen der Hand entleert sich neuerdings Eiter und bei einer Würgbewegung ein grosses Stück aufgelockerten Gewebes, etwa wie abgestorbenes Netz. Unter Zuhülfenahme einer Kochsalzausspülung kamen noch eine Reihe von grösseren Gewebsstücken zum Vorschein, die sich dann aber sofort mit Deutlichkeit als abgesprengte Leberstücke erkennen liessen; durch ihre gelbliche Farbe ähnelten sie einer Fettleber. Die 3 grössten Stücke hatten zusammen ein Gewicht von 300 g, das grösste Stück wiegt 165 g und ist etwa faustgross. Es hat eine keilförmige Gestalt, zeigt an einer Stelle noch deutlich das sehnig verdickte Peritoneum, während die übrigen Theile stark zerklüftet sind, besonders an der Spitze des Keils. Es handelte sich also um einen grossen subprenischen Abscess mit Ausstossung sehr umfangreicher Sequester von Lebergewebe. Ueber die Entstehung dieses Leidens hatten wir zunächst gar keinen Anhaltspunkt. Die nach der Operation angestellte Nachforschung klärte aber den Sachverhalt vollkommen auf.

Nach eingehendem Fragen erzählte der Patient, dass er $1^1/_2$ Jahr vorher, am 24. Juli 1901, von einem Heuboden durch ein Scheunenloch hindurch etwa 5 m tief auf einen Bretterboden heruntergefallen sei. Ob er auf die Beine auffiel, oder wie sonst, wusste er nicht anzugeben, weil er sofort bewusstlos war und erst nach einigen Stunden zu sich kam; für diese Bewusstlosigkeit wurde als Erklärung eine Hirnerschütterung angenommen, die um so wahrscheinlicher war, als er gleichzeitig eine Wunde am Schädel hatte. Besondere Erscheinungen in der Lebergegend und überhaupt im Abdomen wurden nicht constatirt. Erst im April 1902, also nach 9 Monaten, fing Patient an, über Magenschmerzen zu klagen, die dann mehr und mehr zunahmen, wobei Pat. auch gleichzeitig sehr stark abmagerte und mit der Zeit leistungsunfähig wurde. Der Verlauf nach der Operation war ein sehr günstiger, die Eiterung liess sehr bald nach, Patient ist vollkommen geheilt.

Ich habe den Fall mit Absicht etwas weitläufiger mitgetheilt, weil diese Art der ganz allmäligen Entwicklung der Störungen im Anschluss an die doch gewiss recht schwere Bauchverletzung sehr merkwürdig ist. Man kann den Zustand doch nicht anders erklären, als dass der Patient bei dem Fall im Juli 1901 sich die Leberruptur zugezogen hat, und zwar nicht durch eine directe

Quetschung der Lebergegend; denn eine solche wäre dem behandelnden Arzt gewiss nicht entgangen. Man muss vielmehr das Bersten der Leber und das Ausreissen der grossen Leberstücke durch die schnellende Bewegung erklären, welche durch die grosse Eigenschwere der Leber bedingt ist. Die massige Leber wird noch weiter abwärts geschleudert und gerissen, auch wenn der Körper unten auf die Beine oder das Gesäss aufgefallen ist.

Die isolirte Abtrennung so grosser Leberstücke ist aber selbst bei der Casuistik ganz schwerer rasch zum Tode führender Verletzungen durch directe Gewalteinwirkung nur selten beobachtet; viel weniger natürlich bei indirecten Leberzerreissungen, die nicht rasch zum Tode führten. Volkmann berichtete aus dem Feldzuge 1866 über eine Schussverletzung der Leber, bei welcher 10 Tage nach dem Schuss einige Leberfetzen abgestossen wurden, deren grösster die Ausdehnung eines Borsdorfer Apfels hatte.

Ueber das Schicksal der abgestossenen Leberstücke und über die Art ihrer Lostrennung ist es natürlich sehr schwer, nach so langer Zeit eine bestimmte Meinung zu äussern. Ausser der einfachen glatten Abtrennung und den durchgreifenden Rissen in der Lebersubstanz giebt es auch noch Fälle, bei denen die Leber von grossen Blutergüssen durchsetzt ist (sogenannte „Leberapoplexie“) und bei welchen durch diese grossen Blutergüsse event. einzelne Stücke der Lebersubstanz abgegrenzt, von der Ernährung ausgeschlossen und mit der Zeit aus dem Verbande losgelöst werden können (secundäre Sequestrirung). Bei einer solchen Auffassung wäre es aber sehr auffallend, dass Leberstücke, die solchermassen von Blutungen umgrenzt waren, ihre normale Beschaffenheit in so weitgehendem Masse behielten, wie es bei dem grössten Leberstück der Fall ist. Man würde eine starke Durchsetzung mit Blutpigment auch im Centrum dieses Leberstückes erwarten. Wenn ich auch keinen Beweis dafür beibringen kann, erscheint es mir viel wahrscheinlicher, dass die Leberstücke gleich bei der Verletzung selbst losgerissen wurden.

Nun fragt aber jeder, wie man sich bei einer solchen Annahme das Ausbleiben einer inneren Verblutung vorstellen soll. Ich möchte es in ähnlicher Weise erklären, wie man sich das Fehlen stärkerer Blutungen bei ausgerissenen Extremitäten erklärt durch das Aufrollen der überdehnten elastischen Gefässhäute. Die Leber-

gefässe sind ja von den Gefässen der Extremitäten verschieden, namentlich durch das Fehlen der Adventitia, aber sie haben doch auch eine gewisse Festigkeit und Dehnbarkeit, die jedenfalls die des Lebergewebes selbst weit überragt. Erst in neuester Zeit ist ja von verschiedenen Seiten (Kucnezoff und Pensky, Anschütz u. a.) darauf hingewiesen worden, dass die Lebergefässe fast dieselbe Widerstandsfähigkeit haben, wie die Gefässe anderer Organe; beruht doch eine Methode, die Exstirpation von Lebertumoren zu erleichtern, darauf, dass man Umschnürungen durch das Leberparenchym hindurch an den zusammengepressten Lebergefässen ausführt. An ausgerissenen Leberstücken sieht man nicht selten längere Stücke von Gefässstümpfen herausragen, auch giebt es Beobachtungen bei Sectionen, dass das Parenchym geborsten oder eingerissen war und nur durch einige erhaltene Gefässstränge ein Zusammenhang mit dem Organ erhalten blieb. Man kann sich also recht wohl denken, dass bei dem Losreissen das brüchige Lebergewebe sofort nachgiebt, während die widerstandsfähigeren Gefässe erst noch gezerrt und ausgedehnt werden und nach dem Durchreissen durch ihre Elasticität sich zusammenrollen und dadurch die Blutung stark herabsetzen. Als ein weiteres Moment, was eine verminderte Blutung zur Folge haben konnte, möchte ich die Bewusstlosigkeit anführen. Es ist doch anzunehmen, dass eine schwere Shokwirkung die Herzaction für einige Zeit zu einer minimalen gemacht hatte und kann recht wohl in dieser Zeit sich eine Anzahl von Gerinnungen an dem abgerissenen Lebergewebe ausgebildet haben.

In der Casuistik der Leberverletzungen spielt zwar die Blutung weitaus die wichtigste Rolle, aber es sind doch auch Fälle angeführt, in denen die Blutung auffallend gering war. So hat Schlatter[1]) eine Beobachtung Krönleins mitgetheilt, von einer fast totalen sagittalen Ruptur des linken Leberlappens, bei welchem 11 Tage nach der Verletzung $4\frac{1}{2}$ l gallige Flüssigkeit entleert wurden, aber nur Spuren von Blutbeimengung nachgewiesen werden konnten. Ein stärkerer Ausfluss von Galle wird fast nur in solchen Fällen angeführt, in denen ein grösserer Ast der Gallengänge verletzt war.

Wir stellen uns also den Zustand nach der Verletzung so

[1]) Carl Schlatter, Die Behandlung traumatischer Leberverletzungen. Beitr. z. klin. Chir. Bd. XV. S. 551.

vor, dass der linke Leberlappen in mehreren Stücken losgerissen wurde und von einem massigen Blutextravasat und Galle umgeben war, welches zum Theil resorbirt wurde, zum Theil sich nach einiger Zeit gegen die übrige Bauchhöhle durch Verlöthungen und später Verwachsungen abschloss.

Stärkere Störungen traten erst ein, als etwa nach $^3/_4$ Jahren die Reste des Extravasates zur Vereiterung kamen.

Ueber die Ursache dieser Vereiterung kann man ja auch nur Vermuthungen aussprechen, und diese Vermuthung kann bei dem Fehlen einer äusseren Verletzung doch nur dahin lauten, dass die Infection auf dem Wege der Blutbahn zu Stande gekommen ist, sei es durch Verschleppung von Mikroorganismen aus irgend einer anderen Erkrankungsstelle, wofür jeder Anhaltspunkt fehlt, oder durch die Gallengänge oder endlich durch Vermittlung der Arteria hepatica oder der Pfortader. Fritz König[1]) hat vor einiger Zeit über eine Leberverletzung mit secundärer Vereiterung berichtet und sich eingehend über die Frage des Vorkommens von Mikroorganismen im Pfortaderblut ausgesprochen. Es ist sehr naheliegend anzunehmen, dass in dem Blut der Pfortader, welche aus dem Darmcanal das Blut zurückführt, nicht selten Mikroorganismen enthalten sind. Die experimentelle Erforschung dieser Frage lässt ja noch viel zu wünschen übrig, der vorliegende Fall kann ja durchaus nicht für diese Frage verwerthet werden, aber er giebt doch die Anregung, sich damit zu beschäftigen.

Lassen Sie mich in diesem Zusammenhang noch eine Beobachtung anfügen, die ich in der letzten Zeit gemacht habe!

Ich wurde nach auswärts gerufen zu einem 12jährigen Mädchen, bei welchem von einem Collegen Ende August 1903 ein perityphlitischer Abscess durch Incision entleert worden war. Die Wunde hatte sich bis auf einen kleinen Fistelgang, der aber weit in die Tiefe führte, geschlossen, als nach 3 Monaten mehrmals beträchtliche Fiebersteigerungen bis 40° sich einstellten, ohne dass aus dem Fistelgang ein stärkerer Eiterabfluss eintrat oder eine Retention nachgewiesen werden konnte. Ich verweigerte damals einen Eingriff in der Wohnung der Patientin und nahm sie zur Beobachtung in die Klinik auf. Bevor ich meinen Plan, den Wurmfortsatz durch Laparotomie freizulegen, ausführen konnte,

[1]) Fritz König, Berliner klin. Wochenschr. 1900. 2—5.

trat ein continuirliches hohes Fieber auf. Ich dachte entweder an einen weiteren intraperitonealen Eiterherd oder an eine Thrombophlebitis in der Vena mesenterica sup. mit Fortpflanzung in die Pfortader. Diese Fälle gehören ja mit zu den schlimmsten Complicationen der Perityphlitis; ich hatte mich erst kurz vorher mit einem solchen abgesorgt und gequält. Da die Lebergegend empfindlich wurde, kam auch noch die Möglichkeit eines Leberabscesses in Betracht. Am 9. December wurden nun mehrere Punktionen in der subphrenischen Gegend ausgeführt, die aber keinen Eiter zu Tage beförderten; hingegen bekam ich mehrmals eine Spritze voll Leberblut, welches jedesmal bakteriologisch untersucht wurde. Dieses Leberblut enthielt bei mehrfacher Controle jedesmal Streptokokken, während sonst ein Anhaltspunkt für einen bestimmten Krankheitsherd nicht gefunden werden konnte. Mehrfach wurde noch eine Untersuchung des Körpervenenblutes aus der Armvene gemacht, welches immer steril blieb. Erst im Januar konnte ich einen intraabdominalen Abcess constatiren und durch Incision entleeren. Es bildete sich auch noch ein Empyem auf der rechten Seite aus, es kamen noch mehrere intraabdominale Eiterungen zur Tage, das Kind erlag der schweren Infection. Aus der Section ist hervorzuheben, dass kein Leberabscess, keine Thrombose der Vena mesenterica vorhanden war. Das erste Symptom einer intraperitonealen Eiterung waren also die Streptokokken im Leberblut. Sollte das nicht auch ein Hinweis sein, dass das Blut der Pfortader gelegentlich infectiöse Keime aus dem Ursprungsgebiet der Pfortader aufnimmt und der Leber zuführt, zu einer Zeit, in der im übrigen Körper solche Mikroorganismen leicht nachweisbar sind.

Ich hatte seitdem noch einmal Gelegenheit, bei eitriger Peritonitis Leberblut zu untersuchen, es enthielt aber keine Bakterien. Jedenfalls werde ich auch fernerhin dieser Frage nachgehen.

Druck von L. Schumacher in Berlin N. 24.

XXVIII.

Kriegschirurgische Erfahrungen aus der Zeit der nordchinesischen Wirren 1900.

Von

Dr. Haga,

Kaiserlich Japanischer Generaloberarzt, damals Chefarzt der kriegschirurgischen Abtheilung des Reservelazareths in Hiroshima.

(Hierzu Tafel XII und XIII und 38 Figuren im Text.)

Einleitung.

Mai 1900 rotteten sich die Boxer Nordchinas in der Umgebung der Hauptstadt zusammen mit der Absicht, die Ausländer aus dem Lande zu vertreiben. Mit der chinesischen Regierung standen sie in näherer Beziehung. Als ihr Hauptanführer galt Prinz Tuan. Die Regierung unterdrückte die Empörung nicht. Sie entfachte die Flamme des Aufruhrs im Gegentheil mehr und mehr, so dass die Fremden Pekings sich schliesslich in die Gesandtschaften flüchten mussten und in äusserste Gefahr gerieten. Zum Schutze derselben landeten auf Beschluss der Vertreter der Mächte von den Geschwadern Truppen in Taku, welche als Schutzwache der Gesandtschaften nach Peking abgingen. Das war am 31. Mai und der Beginn der Expedition. Der Aufstand nahm aber immer grösseren Umfang an, so dass am 10. Juni die zweite Expedition von Marineinfanterie Taku verliess und mit der Eisenbahn nach Peking abging. Die Boxer zerstörten die Eisenbahn und setzten dem Vordringen der Expedition den grössten Widerstand entgegen. Chinesische Regierungstruppen vereinigten sich mit den Boxern zu gemeinsamem Kampfe gegen die Fremden. Am 12. Juni kam es zur Beschiessung der Takuforts, welche nach 6 Stunden in die

Hände der verbündeten Mächte fielen. Trotzdem gewann der Aufstand immer mehr an Umfang und Ausdehnung. Die gelandeten Marinetruppen waren an Zahl zu gering, als dass sie auf die Dauer mit Erfolg hätten Stand halten können. Die Gesandtschaften in Peking wurden von chinesischen Truppen belagert. Leben und Eigenthum der Fremden aller Nationen waren auf das Aeusserste gefährdet. Die japanische Regierung sah sich daher gezwungen, Truppen zu Hülfe zu senden. Am 15. Juni ging ein Detachement der 5. Division nach Nordchina ab und am 26. Juni wurde die ganze 5. Division mobil gemacht.

Das zuerst gelandete Detachement hatte vom 1. Juli ab beim Vordringen wiederholtes Zusammentreffen, vom 5.—12. Juli kam es zwischen unseren und chinesischen Truppen zu ernsten Gefechten in der Nähe des Bahnhofes Tientsin, die nach sehr schweren Kämpfen am 13. und 14. Juli mit der Einnahme von Tientsin endeten. Daselbst fand am 19. Juli der feierliche Einzug der 5. Division, an ihrer Spitze der Divisionskommandeur General Baron von Yamaguchi, statt.

Der geschlagene Feind zog sich zurück. Unter dem Commando des tapferen chinesischen Feldherrn Ma-Ih-Fong versuchte er, Tientsin zu überfallen. Am 5. August wurden die Chinesen im heftigen Kampfe in Peitsang vollständig geschlagen. Nach kleineren Gefechten, wie in Yang-tsun, Tung-chow u. s. w. trafen unsere Truppen, ohne wesentlichen Widerstand zu finden, am 14. August vor Peking ein. Nach ebenso heftigen wie blutigen Gefechten drangen die japanischen und verbündeten Truppen am 15. August in die heilige Kaiserstadt Chinas ein und befreiten die dort in ihren Gesandtschaften belagerten und mit dem Tode bedrohten Fremden aller Nationen.

In allen Kämpfen standen unsere Truppen stets an der Spitze der verbündeten Truppen, deren Kern sie bildeten. Bis zur Einnahme von Peking hatten wir über 1000 Verwundete und Todte. Das Gelände der Schlachtfelder war weithin offen, ohne geeignete Deckung. Die Chinesen leisteten heftigsten Widerstand, hatten geschickte Führung und verteidigten sich tadellos. Andererseits war unser Vormarsch sehr forcirt. Er erfolgte unter stetigen Kämpfen, bei wenig Ruhe, glühendster Hitze und grossem Mangel an Verpflegung und Wasser. Dysenterie und Kakke (Beriberi)

traten sehr bald unter unseren Truppen auf, welche im Ganzen ungefähr 4000 Kranke hatten.

Verwundete und Kranke fanden sämmtlich Aufnahme in Etappenlazarethen zu Tientsin. Von dort erfolgte ihre Evacuation zu Schiff nach Hiroshima. Zwei vom Japanischen Verein vom rothen Kreuz vortrefflich eingerichtete Hospitaldampfer — Hakuai Maru und Kosai Maru — nahmen die Schwerkranken und Verwundeten auf; gewöhnliche Transportdampfer die Uebrigen. In Hiroshima war ein grosses Reservelazareth errichtet, das auch die französischen Verwundeten und Kranken aufnahm.

Vom 26. Juni 1900 bis 10. October 1901 bestand das Reservelazareth und nahm während dieser Zeit über 7000 Verwundete und Kranke auf.

Zum Chef der chirurgischen Abtheilung des Reservelazareths commandirt und als späterer Chefarzt des Lazarethes hatte ich unter Mitwirkung des Stabsarztes Dr. Tomita und mehreren Aerzten vom rothen Kreuz Gelegenheit, alle Verwundeten meist selbst zu sehen und auch zu behandeln. Durchschnittlich trafen die Verwundeten am 18. Tage nach der Verwundung in Hiroshima ein.

Bewaffnung.

Die in Frage stehenden regulären chinesischen Truppen waren bewaffnet mit Mauser-Gewehren 7,9 mm und Manlicher 8,0 mm, in Peking mit 11 mm Bleigeschossen. Die Boxer, mit welchen wir nur wenig zusammenstiessen, besassen alte Gewehre verschiedenster Art. (Abbildungen mehrerer scharfer Patronen siehe Tafel XII.) Damit stimmen auch unsere Beobachtungen im Wesentlichen überein. Die zuerst aufgenommenen Verletzten hatten Schusswunden mit kleinem Ein- und Ausschuss, während die Wunden der später in Peking Verletzten sehr viel grösseren Ein- und Ausschuss aufwiesen. Bei ersteren fanden sich sehr oft kleinkalibrige Geschosstheile bezw. Geschosse, bei letzteren Theile des Bleigeschosses bezw. die Bleikugel.

Als Feldgeschütze führten die chinesischen Truppen meist Schnellfeuerkanonen mit rauchschwachem Pulver, Shrapnell und Granaten, System Krupp oder Armstrong in 53—60—90 mm.

Die japanische Armee hatte Repetirgewehr, 8 mm, Kupfermantelgeschoss.

Durch kleinkalibrige Geschosse bewirkte Schussverletzungen.

A. Allgemeiner Theil.

Gezählt wurden 777 kleinkalibrige Schussverletzungen. Davon verblieben 158=20,3 pCt. auf dem Schlachtfelde, 619 gelangten ins Lazareth. Durchschnittliche Behandlungsdauer der letzteren 120 Tage. Von 619 Verletzten sind 369=62,8 pCt. dienstfähig, 125 = 20,3 pCt. invalide geworden und 57 = 9,2 pCt. gestorben.

89 Verletzungen betrafen den Oberschenkel, 77 die Brust, 71 den Unterschenkel, 56 den Kopf, 49 den Bauch, je 47 den Oberarm und die Hand, 40 den Vorderarm u. s. w. In 414 = 66,9 pCt. Fällen lagen perforirende Schussverletzungen vor, blind endigten 84 = 13,6 pCt., Streifschüsse waren 121 = 19,5 pCt. Knochenverletzungen lagen gleichzeitig vor in 166 = 26,8 pCt.

Deformation der Mantelgeschosse.

Die Mantelgeschosse durchdringen widerstandslos die Weichtheile des Körpers, erfahren aber erheblichen Widerstand, wenn sie harte Knochen treffen. Ist in letzterem Falle die Durchschlagskraft grösser als der Widerstand, so durchschlagen die Geschosse die Knochen, anderenfalls bleiben sie stecken im Körper. Ihre lebendige Kraft setzt sich in Erwärmung und Deformation um. Physikalischen Gesetzen entspricht es, dass der Widerstand des Körpers um so stärker ist, je höher die lebendige Kraft der Geschosse ist, wie von Coler und Schjerning durch ihre bekannten Schiessversuche direct nachgewiesen haben.

Nachstehend bringen einige Abbildungen deformirte Mantelgeschosse, die gelegentlich extrahirt wurden.

No. 1. Ohne Deformation, soll aus einer Entfernung von etwa 300 m gekommen sein.

No. 2. Leichte Abflachung am Grunde des Geschosses, sass in den Weichtheilen des unteren Drittels des rechten Oberschenkels. Entfernung: etwa 100 m.

No. 3. In der Längsachse verbogen, aus etwa 600 m Entfernung den Unterkiefer treffend, dessen Alveolarfortsatz zerschmetternd, blieb in der Gegend der Parotis stecken.

No. 4. Kupfermantelgeschoss, am Grunde leicht abgeflacht, im Musc. sternocleidomastoid. gefunden.

No. 5. Schiefe Abflachung an der vorderen Spitze. Entfernung etwa 150 m. Dicht am unverletzten Oberarmknochen gefunden.

No. 6. An der Spitze kleine Substanzverluste sowohl am Mantel wie Kern. An der Basis der 2. Zehe rechts gefunden.

No. 7. Kupfermantelgeschoss, im mittleren Theil spiralig abgeplattet, an der Basis Zerreissung des Mantels, lag in der Musculatur eines Oberschenkels.

Fig. 1.

1

2

3

Fig. 2.

4

5

6

Fig. 3.

7

8

9

Die deformirten Mantelgeschosse in der natürlichen Grösse.

Fig. 4.

10 11 12

Die deformirten Mantelgeschosse in der natürlichen Grösse.

No. 8. An der Spitze schief abgeplattet, oberhalb des link. Schulterblattes gefunden. Entfernung etwa 300 m. Das Geschoss hatte zuerst das linke Handgelenk durchbohrt.

No. 9. Schiefes Abbiegen an der Spitze, Theil des Mantels zerrissen, Bleikern blossliegend. Entfernung etwa 1500 m. In den oberen Weichtheilen des linken Oberarmes gefunden.

No. 10. Starke Deformation. Im mittleren Theile abgebrochen, ein kleiner Theil des Mantels und Kerns ist erhalten und bewahrt den Zusammenhang. War im Unterkieferknochen links fest eingekeilt, dessen Körper fracturirt war. Die tiefe Furche der mittleren Zone des Geschosses entspricht dem am Unterkiefer eingekeilten Theil. Entfernung 50 m.

No. 11. Mantel und Kern längsgespalten. Entfernung etwa 500 m. In der rechten Oberschenkelmusculatur gefunden, Femur fracturirt.

No. 12. Starke Abplattung bei Spaltung, wurde in der linken Gesässmusculatar gefunden, hatte das linke Femur durchschlagen, von dem der grössere Theil abgesprengt war.

Die erwähnten Kupfermantelgeschosse entstammten unseren eigenen Gewehren. Daraus geht hervor, dass wiederholt Japaner ihre eigenen Truppen beschossen haben, was erklärt wird namentlich durch die Nachtkämpfe in Peking.

Steckenbleiben kleinkalibriger Geschosse.

Interessant ist, dass die kleinkalibrigen Geschosse mit ihrer grossen Geschwindigkeit und Durchschlagskraft auch in verhältnissmässig geringer Entfernung und in Weichtheilen, ohne zu deformiren, stecken bleiben. Beobachtet wurde von uns, das Geschosse stecken blieben in Weichtheilen und zwar in folgenden Fällen: 4 am Kopf, 12 am Thorax, 8 am Bauch, 9 in der Achselgegend,

8 am Oberarm, 3 in der Hand, 9 am Oberschenkel, 6 am Unterschenkel und 2 am Fuss, zusammen 61 = 9,6 pCt. der gesammten kleinkalibrigen Schussverletzungen.

von Cöler und Schjerning erörtern ausführlich, dass die Mantelgeschosse wegen ihrer im Vergleich zum Querschnitt so sehr überlegenen Länge grosse Neigung haben, ihre Richtung zu ändern, wenn sie den geringsten Widerstand finden, und im Körper stecken zu bleiben. Nicht von vornherein brauchen die Geschosse als Querschläger in den Körper einzudringen, sie können es auch sehr leicht erst im Körper werden in Folge selbst kleiner Widerstände innerhalb desselben. Eine andere Erklärung als die von Coler's und Schjerning's für das sehr häufig beobachtete Steckenbleiben der Geschosse vermag ich nicht zu geben. In allen Fällen war der Einschuss klein, dem Kaliber entsprechend, so dass die Annahme berechtigt ist, dass das Geschoss in regelrechter Flugbahn mit der Spitze vorn eindrang. Ich bin überzeugt, dass die Mantelgeschosse beim Durchdringen des Körpers sehr leicht von ihrer Flugbahn abgelenkt werden. Körperhaltung, stark gespannte Muskeln, Sehnen und Knochen werden im Moment des Geschosseintritts maassgebend sein.

Einen anderen Theil der stecken bleibenden Geschosse bilden die indirecten Geschosse, d. h. solche, die zum 2. oder 3. Male treffen, Geschosse, welche zuerst andere Körpertheile derselben Person oder einer anderen durchsetzt haben. Diese treten meist als Querschläger ein.

Ricochetirende Geschosse, d. h. solche, die auf ausserhalb des Körpers gelegene Gegenstände aufschlagen, wie Mütze, Tornister, Erdboden u. s. w., und dann erst in den Körper eindringen, scheinen nicht selten zu sein.

B. Specieller Theil.

Schussverletzungen des Kopfes.

Unter 56 in die ärztliche Behandlung getretenen Kopfschüssen waren 12 penetrierende Hirnschüsse, 4 Schädel- und 40 Weichtheilschüsse. Von den 12 penetrirenden Hirnschüssen gelangten 8 noch lebend in das Lazareth.

Penetrirende Hirnschüsse.

Betroffen war 1 mal das Stirnhirn, 4 mal Scheitelbein-, 3 mal Hinterhauptgegend. Hautein- und -ausschüsse meist klein, für Zeigefingerspitze bis höchstens Daumen durchgängig. Schädelknochen mehr oder weniger zersplittert. Gewöhnlich finden sich in der Hirnwunde zahlreiche Splitter.

Auf mittelweite Schussentfernung von 200—500 m ist der Knochen das eine Mal stark gesplittert, das andere Mal weniger. Abhängig ist dies von der Länge des Durchmessers des Schusskanals in der Schädelhöhle. Je senkrechter der Schuss, desto tiefer, je tangentialer, desto oberflächlicher wird das Gehirn lädirt.

Unter den penetrirenden Hirnschüssen der Stirn- und Scheitelbeingegend blieben diejenigen am Leben, welche verhältnissmässig oberflächlich und in geringer Ausdehnung verletzt waren. Hervorgehoben zu werden verdient, dass 3 penetrirende Hinterhauptsschüsse mit Ausfallserscheinungen geheilt sind. Bei 2 letal verlaufenen Fällen war die Splitterung der Knochen sehr stark und mit vielen radiären Bruchlinien verbunden, welche von den Einschuss- zu den Ausschussöffnungen hinziehen. Schusskanal im Gehirn war ziemlich tief und lang. Gehörige Entwickelung der hydrodynamischen Druckwirkung und starke Zerstörung des Gehirns war zu sehen.

Bei einigen mehr tangentialen Schüssen waren Ein- und Ausschuss ganz klein und verschorften ziemlich schnell, Splitterung der Schädelkapsel mehr circumscript.

In fast allen Fällen bestand Gehirnvorfall. Hernienartig tritt das Gehirn sammt Häuten aus dem Defect des Schädels hervor. Die vorgefallene Hirnmasse stirbt später ab und zerfällt eitrig. Immer mehr Hirnmasse verfällt eitrig, der Eiter senkt sich mehr in die Tiefe und bald entsteht das Bild des Gehirnabscesses. Hirn-Schädelwunde ist sehr schmutzig und kaum sauber zu halten, Knochensplitter, Haare u. s. w. sind nicht selten tief eingedrungen. Todesursache ist meist der Gehirnabscess, mit dessen Entwickelung Trübung des Sensoriums erfolgt. Zum Glück kapselt sich die Eiterung im Gehirn frühzeitig ab, die Meningen verwachsen schnell mit der Hirnsubstanz. Wird der Abscess nicht rechtzeitig entleert, so tritt Senkung ein und werden dabei lebenswichtige Theile betroffen, so erfolgt der Tod.

Die Symptome sind nach dem Sitz der Verletzung und dem Umfang der Zerstörung sehr verschieden. Unmittelbar nach der Verletzung tritt Bewusstlosigkeit ein, die in leichten Fällen 1 bis 2 Tage, in schweren Fällen 7—10 Tage anzuhalten pflegt. Schlafsucht wird häufig beobachtet, ebenso Coma, Delirien, Krämpfe. Einige Male traten Verwirrtheit, abnorme Stimmungen in die Erscheinung. Die Körpertemperatur steigt mit der Entwickelung des Hirnabscesses, namentlich kurz vor und gleich nach dem Tode bis auf 39,6°—40° C. Postmortale Temperatursteigerung bis über 40° C. ist bei Hirnabscessen und circumscript eiteriger Encephalitis ganz charakteristisch.

Interessante Herdsymptome gelangten wiederholt zur Beobachtung.

Am deutlichsten sind die Sehstörungen bei Verletzung der Occipitallappen. Meist besteht anfangs völlige Erblindung. Allmälig tritt Besserung ein. Zunächst wird hell und dunkel unterschieden, dann werden Finger gezählt u. s. w. So zählte Shugiro (Fall 6) erst nach 7 Wochen Finger in 4 m., bei Shinoda (Fall 8) betrug die Sehschärfe nach 6 Monaten $^{20}/_{100}$. Bei Beiden war die Rinde des Occipitallappens verletzt. Sogenannte Rindenblindheit lag bei beiden vor. Hemianopsia inferior war in einem Falle interessant. Nach Oppenheim sammelte Salomonsohn 12 solcher Fälle in der Literatur. Bei einem derselben wäre nicht nur die Rinde, sondern auch das Mark des Occipitallappens verletzt gewesen.

Sprachstörungen traten oft bei Verletzungen der linken Schläfengegend auf und zwar meist als motorische Aphasie. In 2 Fällen (Fall 2 und 4) ging die Aphasie allmälig zurück. Nach 5 Wochen war die Sprache verständlich. Stottern bestand noch längere Zeit. Hier ist vermuthlich das am unteren Ende der Centralwindung liegende Centrum der Zungenbewegungen verletzt. Neben der Aphasie bestand in einem Falle (Sato) rechtsseitige Hemiplegie.

Betrachten wir einzelne Fälle der Hirnschüsse genauer, so trat im ersten Falle von

I. Schuss durch die Stirnbeingegend

das Geschoss durch die Mitte der Stirn ein und aus der rechten Schläfe aus. Schussentfernung betrug etwa 300 m. Hautwunde klaffte weit. Der Schädelknochen wies einen grossen Defect auf. Zahlreiche kleine Splitter steckten in

Fig. 5.

. Penetrirender Hirnschuss. i = Einschuss, e = Ausschuss.

Fig. 6.

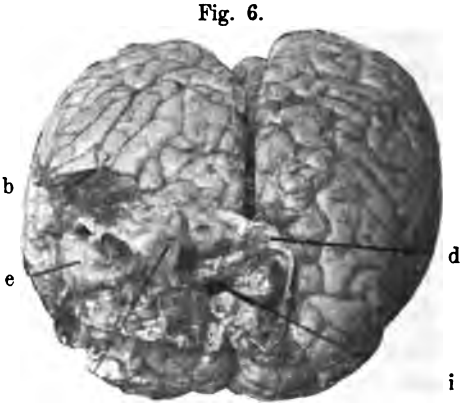

Penetrirender Hirnschuss; Hirn in toto herausgenommen.
a = Gehirnabscess, b = Dura mater durch Gase und Eiter aufgetrieben, i = Einschuss, e = Ausschuss, d = Verwachsung der verdickten Meningen an der Hirnsubstanz.

der Wunde. Vom Einschuss gehen strahlenartig mehrere lange Bruchlinien nach vorn und hinten. Starke Dislocation und Klaffen der Fragmente am Ein- und Ausschuss, Prolapsus cerebri (Fig. 5). — Zeichen des hydrodynamischen

Druckes im Gehirn. Im Verlauf bildet sich unter der Kopfhaut eine Eiteransammlung, reichliche Secretion aus der Wunde und Hirnabscess. Am 21ten Tage nach der Verletzung werden folgende Herdsymptome festgestellt: Abweichen der ausgestreckten Zunge nach links, Lähmung des linken Nervus facialis und der linken Ober- und Unterextremität, Neuritis optica. Hieraus folgt, dass Stirnhirn und Centralwindung verletzt sind. Die Section bestätigte die

Fig. 7.

Ansicht der Innenfläche der Schädelwand. i = Einschuss, e = Ausschuss.

Fig. 8.

Ansicht der Aussenfläche der Schädelkapsel. i = Einschuss, e = Ausschuss.

Diagnose und zeigte, dass die Verletzung vom rechten Stirnlappen bis zur rechten Centralwindung reichte. Das rechte Stirnhirn war in eine fast kindsfaustgrosse Abscesshöhle verwandelt (Fig. 6), welche sehr tief ist und nach hinten bis an die vordere Centralwindung, am Grunde bis zum Schläfenlappen reicht. Der linke Stirnlappen zeigt ödematöse Schwellung. Hirnhäute stark verdickt, injicirt und undurchsichtig. Pia mater mit trüber Flüssigkeit erfüllt und daher besonders am vorderen Theile des Gehirns undurchsichtig. Hirnsubstanz

in der Umgebung des Abscesses mehr oder weniger erweicht. Bei Einstichen in die harte Hirnhaut tritt mit Gasblasen vermischter, dicker, gelber Eiter aus.

Am Einschuss erweist sich die Tab. int., am Ausschuss die Tab. ext. in grösserer Ausdehnung zerstört (Fig. 7 und 8), worauf von Bergmann zuerst hinwies.

Fall 1. (Machuda.) 5. 8. 00. aus 300 m Entfernung verwundet. Einschuss Mitte der Stirn an der Haargrenze. 8 cm davon liegt der Ausschuss in der rechten Schläfe. Unter der Haut des Ausschusses zahlreiche Knochensplitter, am Ausschuss Prolapsus cerebri. Anschwellung der Augenlider links, Conjunctiva injicirt, Pupille stark verengt. Völlige Bewusstlosigkeit, am 9ten Tage leichte Aufklärung, am 12. Tage wieder stärkere Trübung, die in völlige Somnolenz übergeht. Koth und Urin gehen unfreiwillig ab. Körperwärme 37,8 ° C., Puls 125. Am 21. Tage werden alle Fragen richtig beantwortet. Abweichen der herausgestreckten Zunge nach links. Parese des linken Facialis und der linken Unterextremität. Augenhintergrund links undeutlich, verwischt, deutliche Stauungspapille. Am 32. Tage Sensorium wieder unklar. Schmerzhafte Nackensteifigkeit. Fragen werden im Allgemeinen noch gut beantwortet. Schwache Stimme, ängstliches Hin- und Herbewegen der Hand. Starker Schweiss auf Stirn und Brust. Am 36. Tage Fieber 39,1 ° C. Morgens, 39,7 ° Abends, Puls schwach und unregelmässig, Athmung oberflächlich, 40. Am 9. 9. 00. Exitus letalis. Postmortale Temperatursteigerung bis 40,8 ° C.

Section am 10. 9. 00. Auszug aus dem Sectionsprotokoll: Weichtheile der linken Scheitel- und Schläfengegend zeigen ausgedehnte Blutinfiltration. Einschuss liegt in der Mitte des Stirnbeins, 5 cm oberhalb des Augenbrauenbogens und 4,5 cm von der Kranznaht, Ausschuss etwas oberhalb der Sutura sphenoparietalis. 3 grosse Bruchlinien gehen radiär vom Einschuss aus und durchsetzen nur im Anfangstheil die ganze Schädelkapsel. Die längste ist 15 cm lang. Sie verläuft nach rechts gegen die Lambdanaht und endigt dort 8 cm nach rechts von der Mittellinie. Die zweite verläuft nach dem oberen Rande der rechten Augenhöhle hin, von dem sie 4,3 cm entfernt bleibt. Sie ist 6,5 cm lang, läuft nach dem linken Jochbogen und endigt als Fissur. Der Zwischenraum zwischen knöchernem Ein- und Ausschuss beträgt 8 cm. Schädelknochen in der Nähe des Einschusses zum Theil nekrotisch. Am Einschuss ist die Tabula interna, am Ausschuss die Tab. ext. in grösserer Ausdehnung zerstört. Dura und Pia mater injicirt, besonders an beiden Seiten und hinten. Pia mater in ganzer Ausdehnung undurchsichtig. Lymphcapillaren mit trüber Flüssigkeit erfüllt. In der Nähe des Ein- und Ausschusses abgestorbene Hirntheile und zerrissene Dura mater. Am linken Stirnlappen diffuse ödematöse Anschwellung, im rechten ein kindsfaustgrosser Abscess, der von der verdickten, mit der Hirnoberfläche verwachsenen harten Hirnhaut eingeschlossen und von der Umgebung abgekapselt ist. In der Umgebung des Abscesses mehr oder weniger erweichte Hirnsubstanz. Beim Einstechen in die Hirnhaut tritt Eiter mit Gas gemischt aus. Die Wand der Abscesshöhle reicht nach hinten bis an die vordere Centralwindung und am Grunde bis an den Schläfenlappen.

In dem Falle von

II. Schuss durch die linke Stirn-, Scheitelbeingegend

drang das Geschoss in die linke Seite des Schädelgewölbes ein. Der Einschuss liegt etwa in der Gegend der Sutura frontoparietalis; 1 cm nach hinten befindet sich der Einschuss, aus dem ein Theil des Gehirns prolabirt ist. Von Anfang an Aphasie, rechtsseitige Hemiplegie, Schwerhörigkeit und Schluckbeschwerden.

Obgleich hier der Zwischenraum zwischen Ein- und Ausschuss nur 1 cm betrug, somit ein perforirender Streifschuss vorliegt, so war doch die Zerstörung der Weichtheile, der Schädelkapsel und wahrscheinlich auch der Hirnsubstanz ziemlich bedeutend. Hydrodynamische Druckwirkung machte sich nur in mässigem Grade bemerkbar. Hier ist wahrscheinlich der linke Schläfenlappen verletzt.

Der Mann (S. Sato) wurde am 5. 8. 00. in Peitsang aus einer Entfernung von 300 m verwundet. Der etwa 3 cm grosse Hauteinschuss liegt in der Mitte der linken Seitenwand des Schädels, 1 cm nach hinten der Ausschuss, welcher 5 cm lang und 0,5 cm breit ist. Hier besteht Hirnvorfall, mit zahlreichen kleinen Knochensplittern bedeckt. Völlige Bewusstlosigkeit, die in Somnolenz übergeht. Aus der Tiefe der schmutzigen Wunde reichliche Eiterabsonderung. Temperatur 39,1 °, Puls 115. In der 3. Woche ist der Kopf stets nach rechts geneigt. Schluckbeschwerden. Sprache fehlt. Rechtsseitige Hemiplegie. Schmerzhafte Nackensteifigkeit. Schwerhörigkeit. Gefühl am ganzen Körper abgestumpft. Tod am 24. Tage nach der Verletzung. Postmortale Temperatur 40,4 ° C.

III. Schuss durch die hintere Scheitelbeingegend.

Aus etwa 500 m Entfernung drang das Geschoss von links nach rechts durch die hintere Scheitelbeingegend. Hirnabscess entwickelte sich. Auffallend war, dass der Verletzte Anfangs unruhig war und tobte, später in heiterer Stimmung, stets lachte, froh und fröhlich war, als hätte er keine Beschwerden. Gedächtniss erhalten. Antworten erfolgten langsam. Nach 3 Wochen Exitus letalis, 42,0° C. postmortale Temperatursteigerung. Der Mann (T. Hasegawa) am 11. 7. 00. in der Nähe der Eisenbahnstation Tientsin aus der Entfernung von etwa 500 m verwundet. Einschuss an der linken Schläfe, Ausschuss nach hinten am linken Scheitel. Beide Schussöffnungen kalibergross. Schädelkapsel stark gesplittert, aber mehr local, starke Blutung. Am Ausschuss Prolapsus cerebri; ausserdem perforirender Weichtheilschuss des linken Oberschenkels. Bewusstlosigkeit. 8 Tage später Sensorium immer noch getrübt. Grosse Unruhe und Tobsucht, steht auf und geht im Zimmer umher, lässt Urin und Fäces oft unter sich; andererseits lacht er viel und ist sehr heiterer Stimmung. Am 12. Tage pulsirende Schwellung in der Wunde. Hirnmasse mit Knochensplittern sichtbar. Hirnabscess hat sich gebildet. Sensorium ziemlich klar. Geringe Klagen. Gedächtniss erhalten. Am 15. Tage starke Eiterung. Klagen über Kopfschmerzen und Schwindelgefühl. Temperatur 40,3° C. Puls

100. Apathisch und schlafsüchtig. Am 22. Tage: Wiederholt auftretende Krämpfe, Delirien. Puls sehr frequent, unregelmässig. Exitus letalis. Postmortale Temperatur 42,0 ° C.

IV. Schuss vorn durch die linke Scheitelgegend (Fig. 9).

Einschuss etwa 3 cm nach links von der Kreuzungstelle der Kranz- und Pfeilnaht, Ausschuss 5 cm nach hinten und unten. Kein Hirnvorfall, Hautwunde verschorfte bald. Der Verletzte war nur 1 Tag lang bewusstlos. Folgende Herdsymptome: Erschwerte Sprache, rechtsseitige Facialislähmung, Abweichen der Zunge nach rechts, leichte Parese der Ober- und Unterextremität rechts, Sensibilitätsstörungen am rechten Daumen, Zeige- und Mittelfinger und rechten Fuss. Genesung. Aus den Symptomen schliesse ich, dass hier wahrscheinlich die Gegend der linken vorderen Centralwindung verletzt ist.

Fig. 9.

Penetrirender Scheitellappenschuss. i = Einschuss, e = Ausschuss.

H. Hagashi wurde am 13. 7. 00. in Tientsin aus etwa 500 m Entfernung verwundet. Kalibergrosser Einschuss vorn am linken Scheitel, 3 cm nach links von der Kreuzung der Kranz- mit der Pfeilnaht, 5 cm nach hinten davon der Ausschuss. Kein Hirnvorfall; am 2. Tage nach der Verletzung Rückkehr des Bewusstseins. Sprachvermögen ausgeschlossen, Facialislähmung rechts, Zunge weicht nach rechts ab. Geringe Parese der rechten Ober- und Unterextremität. Sensibilitätsstörung der rechten Gesichtshälfte, am rechten Daumen-, Zeige- und Mittelfinger und am rechten Fuss. Nach 40 Tagen etwa wird an dem Knochendefect Pulsation des Gehirns bemerkt. Beugen des Kopfes, Husten, Niesen u. s. w. rufen Schmerzen an der Narbe hervor. Am 50. Tage wird die Sprache klarer. Motilitäts- und Sensibilitätsstörungen gehen allmälig zurück.

V. Schuss der rechten Scheitelgegend.

Der Schuss ging von vorn nach hinten durch das rechte Scheitelbein. Linksseitige Hemiplegie. Grosse Aengstlichkeit bei klarem Bewusstsein. Exitus letalis.

S. Hagashi war am 5. 8. 00. in Peitsang aus der Entfernung von etwa 300 m verwundet. Einschuss etwa 2 cm nach vorn vom Tuber parietale dextr., etwa 1,5 cm nach rechts von der Pfeilnaht. Ausschuss 3 cm links und unten von der Sutura parieto-occipitalis. Am 4. Tage grosse Unruhe und heftiger Kopfschmerz. Temperatur 39,2 ° C. Puls 100. Am 7. Tage Einschuss nahezu verheilt, aus dem Ausschuss fliesst röthlich gefärbter Hirnbrei aus. Hirnabscess entwickelt sich. Am 16. Tage Exitus letalis.

VI. Penetrirender Gesichts-Hinterhauptsschuss (Fig. 10).

Einschuss im Gesicht rechts, Ausschuss im Nacken. Wunde heilte p. prim. intention. Günstiger Verlauf. Folgende Herdsymptome wurden beobachtet. Sehstörung rechts besserte sich so, dass nach 10 Wochen die centrale Sehschärfe 20/40 betrug. Rechts totale Taubheit. Erschwerte Sprache, leichte

Fig. 10.



Penetrirender Gesichts-Hinterhauptsschuss. i = Einschuss, e = Ausschuss.

Facialislähmung rechts, Zunge weicht nach rechts ab. Mässige Sensibilitäts- und Motilitätsstörung der rechten Hand und Finger. Ziehende Schmerzen in den Fingern.

Bei dem Verwundeten bildeten sich allmälig alle Ausfallserscheinungen zurück, mit Ausnahme der Sehstörungen. Ein- und Ausschuss der Haut

kalibergross. Hydrodynamische Druckwirkung nicht wesentlich. Die Erklärung hierfür liegt darin, dass der Schusscanal mehr an der Schädelbasis liegt und die spongiösen Knochentheile durchzieht. Aus der Schussrichtung geht hervor, dass das Felsenbein getroffen ist. Die Schussentfernung wird auf 400 m geschätzt. Infolge Durchdringens des Felsenbeins nahm die Geschossgeschwindigkeit schnell ab, sodass es nicht zur Entwicklung der hydrodynamischen Druckwirkung kam. Die vorhandene Sprachstörung mit gleichseitiger Hemiplegie gestattet vielleicht die Annahme, dass Verletzung des Kleinhirns, und zwar der Pyramidenbahn in ihrem Verlaufe durch Pons und Medulla oblongata vorliegt. Ob die Sehstörung durch directe Verletzung des Occipitallappens bedingt ist oder des Sehnerven in seinem weiteren Verlaufe, lasse ich dahingestellt sein.

T. Shugehiro wurde am 30. 7. 00. in Tientsin aus einer Entfernung von etwa 400 m verwundet. Einschuss rechts im Gesicht, ungefähr in der Mitte zwischen äusserem Augenwinkel und Tragus, Ausschuss in der Mitte des Nackens etwas unterhalb der Protuberantia occipit. Beide Schussöffnungen kalibergross. Kein Hirnvorfall. Blutung geringfügig. Heilung der Wunden per primam. Bewusstsein Anfangs stark getrübt, am 5. Tage etwas klarer. Am 20. Tage traf er in Hiroshima ein; klagte über heftigen Kopfschmerz und starkes Ohrensausen. Gang sehr schwankend. Am 25. Tage immer noch heftiger Kopfschmerz, namentlich am Hinterkopf, grosse allgemeine Mattigkeit, Appetit gering. Herdsymptome: 1. Auf dem rechten Auge kann nur Hell und Dunkel unterschieden werden, nach 6 Wochen Finger in 3 m, nach 8 Wochen S = 20/70, nach weiteren Wochen 20/40; dabei Augenhintergrund völlig normal. 2. Fast völlige Taubheit rechts. Motilitäts- und Sensibilitätsstörung an der rechten Hand mit Fingern, zeitweise auch ziehender Schmerz in den Fingern. Vermag rechts nichts zu fassen und zu greifen. Letztere Störung ging allmälig zurück. Nach 6 Wochen wesentliche Besserung, aber noch immer ist die rechte Hand kraftlos. Ferner erschwerte Sprache, leichte Facialislähmung rechts. Auch weicht die ausgestreckte Zunge nach rechts ab. Der Verlauf war sehr günstig. Alle Erscheinungen gingen zurück. Nur die Sehstörung hielt an.

VII. Penetrirender Quersohuss durch das Hinterhaupt (Fig. 11a und b).

Schuss von links nach rechts quer durch das Hinterhauptsbein in Höhe der Protub. occip. ext., Ein- und Ausschuss kalibergross. Aus letzterem entleerte sich Hirnmasse in ganz geringer Menge. Heilung der Wunden in zwei Wochen. Gleich nach der Verletzung Bewusstlosigkeit, aus welcher der Verwundete nach 8 Tagen erwachte. Zeichen der hydrodynamischen Wirkung liegen nicht vor, obwohl die Schussentfernung auf 200 m geschätzt wird. Verletzt war der Occipitallappen, und zwar auch das Sehcentrum. Denn ausser Bewusstlosigkeit bestand auch völlige Blindheit. Erst nach 8 Wochen vermochte der Verwundete eine dicht vor ihm stehende Person nach Kopf und Rumpf genau zu unterscheiden, nach Monaten aber noch nicht Finger dicht

Fig. 11 a.

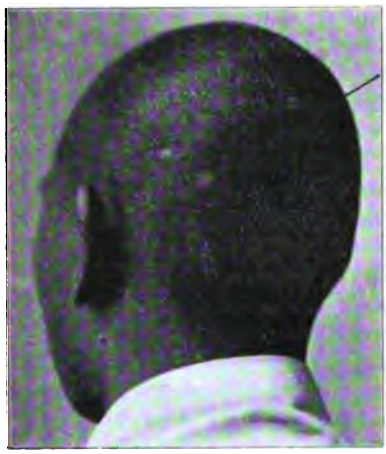

Penetrirender Hinterhauptsschuss. i = Einschuss.

Fig. 11 b.

Penetrirender Hinterhauptsschuss. e = Ausschuss.

vor Augen zu zählen. Erschwerung der Sprache schwand in 50 Tagen vollständig. Ferner bestanden heftige Kopfschmerzen, Schwindel, Erbrechen, kolikartige Leibschmerzen, schwankender Gang, Symptome, welche auf Mitverletzung des Kleinhirns hinweisen, welche Annahme auch durch die Richtung

des Schusscanals berechtigt erscheint. Anzunehmen, dass acute eitrige Meningitis vorliege, welche ähnliche Erscheinungen macht, zumal einzelne Erscheinungen erst später auftraten, erscheint abgesehen von mancherlei anderen Gründen deshalb nicht angezeigt, als Fieber nicht vorhanden war. Ich nehme an, dass das Kleinhirn mitverletzt war. Für diese Annahme sprechen die Coordinationsstörungen, die behinderte Sprache u. s. w.

H. Kaneshuge wurde am 30. 7. 00. in Tientsin aus etwa 200 m Entfernun g verwundet. Einschuss liegt links beinahe in der Gegend der Sutura parieto-occipitalis, etwa 1 cm nach oben von der Höhe der Protub. occipitalis. Schusscanal läuft in fast gerader Linie quer durch das Hinterhaupt, der Ausschuss liegt beinahe in derselben Gegend rechts. Heilung der kalibergrossen Schussöffnungen nach 15 Tagen. Narbe 0,7 cm lang. In der Gegend des Ausschusses Knochenauftreibung geringen Umfanges. Vom 5. Tage ab wird das Bewusstsein klarer. Klagen über heftigen Kopfschmerz. Die ganze Kopfhaut stark hyperästhetisch. Berührung der Haare schmerzhaft. Wegen der heftigen Schmerzen legt der Verwundete sich nicht ins Bett, sondern sitzt dauernd aufrecht im Bett, den Kopf unbeweglich steif haltend. Erst vom 40. Tage ab nahm der Kopfschmerz ab. Der Verwundete konnte sich legen und schlafen. Ohrensausen und Angstgefühl halten an. Bewegungen des Kopfes werden freier, nur bei forcirten Bewegungen entstehen Schmerzen und Schwindelgefühl. Ohne Hülfe ging der Verwundete bereits im Garten umher, als am 88. Tage ohne besondere Veranlassung Uebelkeit, Erbrechen und kolikartige Leibschmerzen auftraten. Anfälle dieser Art wiederholten sich. Eines Abends fiel er auf dem Wege zum Closet hin und schlug mit dem Kopf auf. Allgemeine Convulsionen, Delirien, Dyspnoe u. s. w. waren die Folge. Am 120. Tage wieder ein Anfall von heftigem Kopfschmerz, Schwindelgefühl und Erbrechen. Bewusstlosigkeit, Delirien bei hochgradiger Dyspnoe traten hinzu. Gesicht blauroth, Conjunctiven injicirt. Zunge belegt. Starker Schweiss. Lange Zeit blieb das Hinterhaupt stark hyperästhetisch, selbst das Berühren der Haare war unangenehm. Als der Verwundete einige Tage nach der Verletzung wieder zum Bewusstsein gelangte, war er völlig blind. Die erweiterten Pupillen reagirten nur wenig auf Lichteinfall. Allmälig trat Besserung ein. Nach 4 Wochen wurden Fingerbewegungen vor den Augen erkannt. Lichtscheu bestand lange. Nach 8 Wochen konnte der Verwundete an einem vor ihm stehenden Menschen Kopf und Rumpf unterscheiden und vorsichtig tastend im Zimmer umhergehen. Auch späterhin trat eine wesentliche Besserung nicht ein. Vor Augen gehaltene Finger konnten auch bei der Entlassung nicht gezählt werden. Ophthalmoskopisch ergab sich leichter Grad von Stauungspapille. Ohrensausen bestand lange Zeit, bisweilen auch Gehörshallucinationen. Geruchsinn war in den ersten Tagen nach der Verletzung völlig geschwunden. Sprache, anfangs leicht gestört, war nach 50 Tagen wieder regelrecht. Der Verwundete wurde am 25. 3. 01. als Invalide entlassen.

VIII. Penetrirender Querschuss durch den Hinterkopf (Fig. 12).

Das Hinterhaupt ist quer von rechts oben nach links unten durchschossen. Occipitallappen mit Sehcentren der Rinde dabei verletzt. Beide Schussöffnungen verband ich durch einen Schnitt, wobei die vorhandenen Knochensplitter entfernt wurden. Mässiger Hirnvorfall ging in Eiterung über. Wunde schloss sich allmälig durch Granulationen. Nach 1 Monat etwa konnte der Kranke vorsichtig gehen. Die nach der Verwundung eingetretene Bewusstlosigkeit schwand allmälig. Als der Verwundete am 3. Tage etwas zu sich

Fig. 12.

Penetrirender Hinterhauptsschuss. i = Einschuss, e = Ausschuss.

kam, konnte er nicht sehen. Erst 4 Tage später unterschied er Dunkel und Hell. Er wurde rindenblind. Sehstörung besserte sich allmälig. Da aber Neuritis optica bestand, entwickelte sich Hemianopsie im unteren Theile des Gesichtsfeldes. Die Hemianopsia inf. blieb stationär (Fig. 13a u. b). Sie bestand noch nach 2 Jahren in demselben Umfange. Voraussichtlich wird sie eine dauernde werden. Die centrale Sehschärfe besserte sich nur langsam. Sie betrug nach $1^1/_2$ Jahren $\frac{20}{100}$. Nur sehr grosse Schriftzeichen werden ohne Schwierigkeiten gelesen, beim Lesen von Büchern, Zeitungen u. s. w. trat schnelle Ermüdung ein. In Folge des schlechten Sehvermögens waren auch Gehstörungen vorhanden.

N. Shinota, Leutnant, wurde am 14. 7. 00. in Tientsin verwundet aus etwa 300 m Entfernung. Einschuss liegt rechts am Hinterhauptsbein, etwas medianwärts von der Linie der Sutura parieto-occipitalis. Der Schusscanal geht von da schief nach unten und hinten. Ausschuss links von der Protub.

Fig. 13 a.

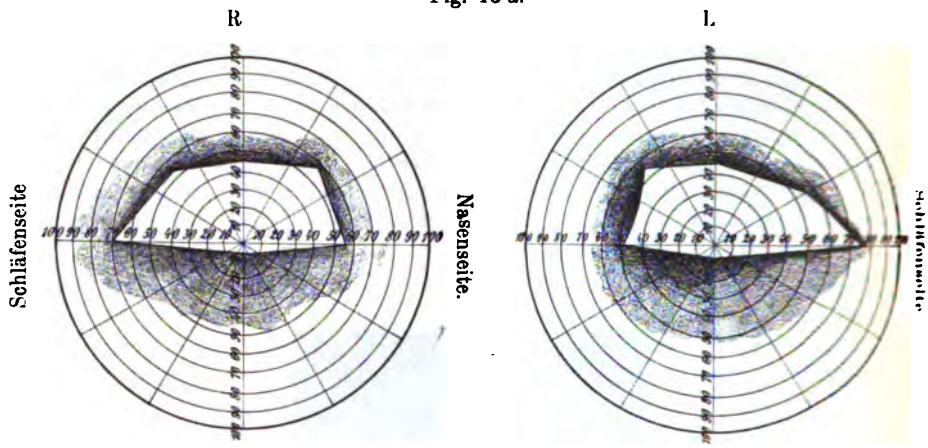

Hemianopsia inferior. Am 55. Tage nach der Verwundung gemessen.

Fig. 13 b.

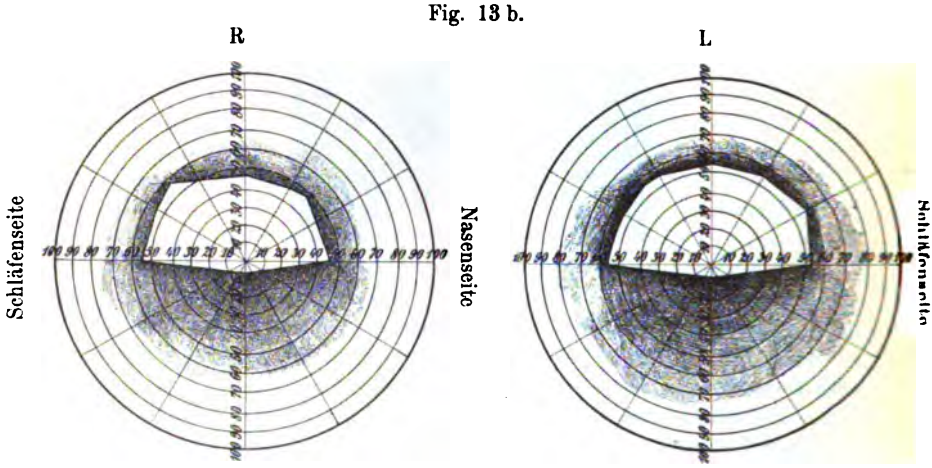

Hemianopsia inferior. 2 Jahre 3 Monate nach der Verwundung gemessen.

occip. ext. Beide Schussöffnungen kalibergross, geringfügige Blutung und Entleerung von Hirnmasse aus dem Ausschuss. Nach der Verletzung sofort Bewusstlosigkeit. Am 3. Tage kam der Verwundete zu sich, konnte aber garnichts sehen. Beide Pupillen eng und starr. Nach 4 Tagen Unterscheiden von Hell und Dunkel. Bei seiner Ankunft in Hiroshima, 3 Wochen nach der Verletzung, pulsirte die Wunde, secernirte dünnen Eiter. Anschwellung, Röthung und Fluctuation bestanden bei 39,5° C. Klagen über heftigen Kopfschmerz, der nach beiden Seiten des Halses ausstrahlte. Sensorium wieder etwas benommen. Schwindelgefühl, Erbrechen. Am 26. Tage machte ich

unter Schleich's Anästhesie eine Incision, durch welche beide Schussöffnungen vereinigt wurden. Dabei entleeren sich zahlreiche Knochensplitter und aus der Tiefe zerfallene Hirnmasse. Nach Glättung der Knochenränder, Auslöffeln der Granulationen Druckverband. Am Tage nach der Operation Abfall der Temperatur. Sensorium wurde klarer. Allmälig verkleinerte sich die Wunde und Ende August konnte der Kranke gehen. Sehstörung: Nach 2 Wochen wurden Menschen in $^1/_2$ m erkannt; die centrale Sehschärfe besserte sich langsam. Dagegen bestand Gesichtsfelddefect der unteren Hälfte. Vier Wochen später bietet das Auge äusserlich nichts Abnormes mehr dar. Ophthalmoskopisch wird beiderseits Hyperämie festgestellt und Anschwellung der Papille, welche von der Umgebung nur undeutlich abgegrenzt ist. Netzhaut in der Nähe der Papille getrübt — Neuritis optica. Am 18. 9. 00. Heilung der Wunde. Sehstörung schwand allmälig. Halbseitige Hemianopsie im unteren Theile des Gesichtsfeldes bleibt bestehen. Der Verwundete sieht nur einzelne sehr grosse stehende chinesische Zeichen. Lesen kann er nicht. Noch nach $1^1/_2$ Jahren war die Hemianopsia inf. beinahe dieselbe, centrale Sehschärfe $^{20}/_{100}$. Allmälig passte sich der Verwundete den gegebenen Verhältnissen an. Er lernte schliesslich, sich auch im Freien zu orientiren und zu bewegen; auch das anfangs vorhandene und sehr lästige Schwindelgefühl schwand.

Am 28. 12. 01. invalide entlassen.

Die Prognose der penetrirenden Hirnschüsse wird vom Schusscanal und dem verletzten Hirntheile abhängen. Hervorgehoben wurde bereits, dass Hirnschüsse mit kurzen Schusscanälen von gutem Verlaufe sind. Hinsichtlich des Sitzes sind Schüsse des Hinterhauptes im Allgemeinen günstiger. Kommt es zu Gehirnabscessen, ist der Eiterabfluss hier wesentlich günstiger. Bei Stirnschüssen ist die Prognose schlecht, da hier der Eiter sich mehr und mehr senkt. Bei Hinterhauptsschüssen beobachtete ich geringe oder fast gar keine Einwirkung des hydrodynamischen Druckes. Die infolgedessen sehr kleine Ein- und Ausschussöffnung heilte meist per primam, wodurch die Prognose nicht unwesentlich gewinnt.

Liegt der Schusscanal in der Nähe der Basis, wobei mehr die spongiösen Knochentheile verletzt werden, so tritt die hydrodynamische Druckwirkung wenig oder garnicht in die Erscheinung, selbst bei Voraussetzung mittlerer Schussweite. In den beschriebenen Fällen betrug die Schussweite zwischen 300 und 500 m. Ob die Schussweite trotz der Angabe nicht doch eine grössere war, lasse ich dahingestellt. 71 Verwundete mit Hirnschüssen fielen auf dem Schlachtfelde, 12 gelangten in Lazarethbehandlung, 8 davon nach Hiroshima. 4 von den in Hiroshima behandelten Hirnverletzten

kamen mit dem Leben davon. Immerhin erwächst für die mit modernen Kleinkaliberwaffen geführten Kriege die Hoffnung, dass ein wenn auch kleiner Procentsatz penetrirender Hirnschüsse in die Lazarethe gelangt und hier Gegenstand sachgemässer und erfolgreicher Behandlung sein wird.

Behandlung: Reinigung der Wunde, Entfernung von Knochensplittern und etwa eingedrungener Fremdkörper, ev. Erweiterung der Schussöffnungen. Tritt Hirnvorfall ein, so kommen Wunderweiterung, Trepanation und Gegenöffnung an geeigneter Stelle in Frage, um möglichst günstige Abflussverhältnisse für die Secrete zu schaffen und der Entwickelung des Hirnabscesses vorzubeugen. Hirnschusswunden sind meiner Meinung nach stets inficirt, einmal durch das Geschoss, dann durch die hineingerissenen Knochensplitter, Haare u. s. w. Besonders ist dies der Fall, wenn die Wunde gross ist und Hirnvorfall besteht. Fast immer zerfällt die vorgefallene Hirnmasse brandig. Glücklicherweise verkleben aber die Meningen sehr schnell mit einander, die verletzte Partie wird schnell abgekapselt, sodass acute diffuse Meningitis fast niemals beobachtet wird.

Verletzungen lebenswichtiger Theile des Gehirns bringen meist sofortigen Tod auf dem Schlachtfelde. In die Lazarethe gelangen nur Verwundete, bei welchen Lebensknoten nicht verletzt sind. Sie bieten Aussicht auf Erhaltung des Lebens. Der Tod erfolgt bei ihnen mehr secundär infolge von Infection, Hirnabscess, der sich allmälig senkt und lebenswichtige Theile in Mitleidenschaft zieht. Frühzeitige Erkennung desselben, wobei namentlich das Fieber einen Anhalt giebt, und seine zweckmässige Behandlung geben die beste Gewähr für Erhaltung des Lebens.

Hydrodynamische Druckwirkung bei penetrirenden Hirnschüssen.

Abhängig ist dieselbe von der Entfernung, aus welcher das Geschoss die Verletzung setzt. Als äusserste Grenze, in welcher hydrodynamische Druckwirkung moderner Geschosse sich äussert, nimmt auf Grund experimenteller Versuche Bruns 400 m an, Habart 500 m, Chauvel u. Nimiers 400 m, von Coler u. Schjerning 1600 m.

Ferner kommen in Frage der Durchmesser des Schusscanals in der Hirnsubstanz, das Geschosscaliber und das Geschoss selbst. Letztere beiden bilden zwei Componenten. Schliesslich spielt eine

grosse Rolle der Wassergehalt der verletzten Theile. Je feuchter das Gewebe, je grösser die Geschwindigkeit des Geschosses und das Geschoss selbst, je länger der Schusscanal, desto stärker die hydrodynamische Druckwirkung. Das Geschossvolumen ist gegen früher wesentlich geringer geworden, seine Seitenwirkung kommt viel weniger zur Entwickelung, als es bei Bleigeschossen der Fall ist. Bezüglich der Seitenwirkung ist die erhöhte Geschwindigkeit der Mantelgeschosse infolge des verringerten Geschoss-Calibers geradezu aufgehoben, sodass das Geschoss nicht in dem Maasse zerstörend wirkt, als seine Geschwindigkeit zugenommen hat, wenn auch seine Durchschlagskraft gegen früher bedeutend stärker geworden ist. So erschien bei den penetrirenden Hirnschüssen die Zerstörung des Gehirns mehr localisirt, besonders bei kurzem Schusscanal. Theilweise liesse sich die geringere Zerstörung des Gehirns auf verminderte Seitenwirkung des Geschosses beziehen.

Nach meinen Beobachtungen von Schädelverletzungen spielt bei der hydrodynamischen Druckentwickelung die Schussweite die wichtigste Rolle. Leider lässt sich die Entfernung nicht mit mathematischer Sicherheit feststellen. Auf die Angaben der Verwundeten, die Schätzung der Officiere uns zu verlassen, sind wir gezwungen. Im Gefecht und beim Zielen geben die Officiere die Entfernung an. Bekanntlich schätzen die Officiere infolge dauernder Uebung ziemlich richtig. Der Verwundete bezeichnet die Entfernung, auf welche er gezielt hat. Inwieweit diese Angaben Werth auf Zuverlässigkeit besitzen, darüber lässt sich streiten. Wiederholt aber wurden sie bestätigt durch von mir herbeigeführte Antworten der betr. Truppenführer. Auf Grund dieser Mittheilungen der Truppenführer und Verwundeten möchte ich die im Reservelazareth Hiroshima behandelten 8 Verwundeten in 3 Gruppen theilen:

1. Fälle mit hochgradiger Entwickelung des hydrodynamischen Druckes. Hierher gehören die Verwundeten T. Mashuda u. S. Sato mit der Schussweite von je 300 m.

2. Fälle mit weniger hochgradiger Entwickelung. Hierzu rechne ich die Verwundeten T. Hasegawa, H. Hagashi mit je 500 m Schussweite und S. Hagashi und N. Shinota mit je 300 m Schussweite.

3. Fälle mit nicht nachweisbarer Entwickelung des hydrodynamischen Druckes. Dazu zähle ich die Verwundeten Shugehiro mit 400 und Kaneshuge mit 200 m Schussweite.

Müssen Fehler bei der Schätzung der Schussweiten zugegeben werden, so treffen dieselben doch alle 8 Fälle gleichmässig. Dabei ergiebt sich, dass bei gleichen Schussweiten theils erhebliche, theils geringe oder gar keine Entwickelung des hydrodynamischen Druckes beobachtet wird. Wie ist dies zu erklären? Die Richtigkeit der angegebenen Schussweiten vorausgesetzt, trafen in den Fällen mit hochgradiger Entwickelung des hydrodynamischen Druckes die Schüsse mehr senkrecht auf und wurden tiefer gelegene Hirntheile verletzt. In den Fällen mit geringen Erscheinungen des hydrodynamischen Druckes wurde der Schädel mehr tangential eröffnet mit geringem Durchmesser des Schusscanals im Gehirn. Für die Verletzungen ohne hydrodynamische Druckerscheinungen liegt die Erklärung darin, dass hier das Hinterhaupt betroffen ist, das dick und reich an spongiöser Substanz ist, es wird daher leicht und ohne Zersplitterung durchbohrt (Fall Kaneshuge). Bei dem Falle Shugehiro wäre die Erklärung insofern leichter, als hier das Geschoss höchst wahrscheinlich das sehr harte Felsenbein durchbohrt hat. Durch die Festigkeit dieses Knochens wurde die Geschwindigkeit des Geschosses stark beeinträchtigt und war die Wirkung eine solche, als ob das Geschoss aus grösserer Schussweite kam.

Kopfschüsse ohne Eröffnung der Schädelhöhle.

Zur Behandlung gelangten 5 Schussverletzungen, bei welchen die Schädeloberfläche gestreift, die Schädelbeinhaut abgelöst war. Die Schussweite betrug 200—300 m. Alle endeten mit Heilung und Dienstfähigkeit. Nur 2 Verwundete mit schwereren Hirnerscheinungen wurden invalide. Einer der beiden zeigte eine Verletzung der linken Ohrmuschel. Das Geschoss war hinter dem äusseren Gehörgang eingetreten, von hinten nach vorn an der Schädelbasis entlang gegangen und am Unterkieferwinkel rechts stecken geblieben. Facialislähmung und Taubheit links, Ohrensausen und Ohrausfluss, geschwächtes Sehvermögen, erschwerte Kaubewegungen wurden beobachtet, Erscheinungen, welche allmälig sämmtlich schwanden, nur Taubheit und Facialislähmung blieben dauernd. Vielleicht ist das Felsenbein zum Theil zerstört worden. Der andere Verwundete erlitt einen blind endenden Weichtheilschuss hinten am Hinterhaupt, etwa 5 cm rechts und unten von der Protuberantia occip. ext. Die äussere scharfrandige Wunde ist etwa

2 cm gross und 1,5 cm tief. Splitterung des Schädelknochens ist äusserlich nicht nachweisbar. Aus den vorhandenen schweren Hirnerscheinungen darf aber wohl geschlossen werden, dass die Tabula int. wenigstens gespalten ist. Lange Zeit bestand heftiger Kopfschmerz, besonders nachts und beim Gehen, ferner Schwindelgefühl und Schwerhörigkeit rechts. Selbst noch nach 1 Jahre klagte der Verwundete über die genannten Zeichen der Depression.

39 Weichtheilschüsse am Kopf, bei welchen die Schädelbeinhaut häufig abgelöst war, wurden behandelt und endeten mit Dienstfähigkeit, darunter 26 Streifschüsse, 3 blind und 10 perforirende Schussverletzungen der Galea.

Bei allen Kopfschüssen, ob mit oder ohne Schädelverletzung, fehlten Kopfschmerz und Schwindelgefühl niemals.

Prognose der Kopfschüsse ohne Eröffnung der Schädelhöhle ist sehr gut: Heilung war in allen Fällen das Endergebniss und nur zweimal musste Invalidisirung erfolgen. Behandlung: rein symptomatisch.

Gesichtsschüsse.

3 Gruppen unterscheide ich: einfache Weichtheilschüsse, Schüsse mit Betheiligung der Gesichtsknochen und Schüsse mit Betheiligung der Sinneswerkzeuge — meist des Auges. Insgesammt wurden 43 = 6,9 pCt. aller von mir beobachteten Schussverletzungen infolge von kleinkalibrigen Geschossen behandelt.

a. Weichtheilschüsse verliefen alle glatt, mit Ausnahme von 8 Augenschüssen, welche schwere Sehstörungen hinterliessen.

b. Gesichtsschüsse mit Knochenverletzungen, 14 an der Zahl, hinterliessen mehr oder weniger starke Entstellung des Gesichts und Functionsstörungen. Entweder einfache Durchbohrung des spongiösen oder Splitterung des harten Knochens war vorhanden. Die Beobachtungen betrafen Verletzungen: 2 mal das Stirnbein, je 1 mal das Nasen- und Jochbein, 5 mal den Oberkiefer — 2 mal Körper, 3 mal Alveolarfortsatz —, 5 mal den Unterkiefer — hier je 2 mal Splitter- und Querfractur am Körper, 1 mal Alveolarfortsätze. Bei der Splitterfractur des Unterkieferkörpers werden gewöhnlich die Alveolarfortsätze zerstört. Zähne fallen aus. Mit der Mundhöhle steht die Wunde in offener Verbindung. Eiterung ist daher gewöhnlich. Fixirung der Bruchenden nahezu unmöglich.

Zweimal trat daher Pseudarthrose ein. Einmal infolge zu grossen Knochendefectes, sodass die beiden Bruchenden einander nicht berührten. In einem anderen Falle spielte das Alter des Verwundeten (ein Hauptmann von 47 Jahren), eine ungünstige Rolle. Trotz zweimaliger Knochennaht erfolgte Consolidation nicht.

c. In 7 unter 43 Fällen war der Augapfel verletzt, mit oder ohne Betheiligung des Knochens. Immer blieb erhebliche Sehstörung zurück. Von den einzelnen 7 Fällen sei Folgendes bemerkt:

1. Das Geschoss traf den recht. Bulbus aus 500 m. Oberflächliche Cornealverletzung, Iris zerrissen, Blutung in die vordere Augenkammer. Conjunctiva injicirt und geschwollen. Lebhafter Schmerz und hochgradige Sehstörung. Später entwickelte sich Glaucom, so dass die Enucleation nothwendig wurde.

2. Einschuss am oberen Augenlid rechts. Zerstörung des Bulbus. Das Geschoss blieb am r. Ohr stecken. Schussweite 300 m. Enucleatio bulbi.

3. Streifschuss des r. Bulbus. Schussweite 600 m. Sugillation und starke Schwellung des Augenlides. Trübung der Cornea und des Glaskörpers, Irisblutung. Hintere Synechie. Sehvermögen besserte sich bis zu $^1/_{10}$.

4. Aus 500 m Entfernung trat das Geschoss am äusseren Augenwinkel, 2 cm oberhalb der Augenbrauen ein und blieb in der Tiefe von 3,5 cm stecken. Sinus frontalis penetrirt. Ohrensausen, herabgesetztes Seh- und Hörvermögen, Kopfschmerz, Schwindelgefühl, Erbrechen, leichte Ermüdung beider Augen. Allmälige Besserung und völlige Heilung. Vielleicht lag hier eine Fissur der Schädelbasis vor, welche Hirnsymptome zur Folge hatte.

5. Einschuss aus 1000 m etwas oberhalb des r. Unterkiefergelenkes. Ausschuss unterhalb der Augenhöhle am l. Jochbeinfortsatz. Nach 8 Tagen Sehstörung links, die schliesslich mit Blindheit endete. Bemerkenswerth ist das spätere Auftreten der Sehstörung, die rapide zur Erblindung führte. Vielleicht ist der Nervus opticus unmittelbar verletzt worden.

6. Einschuss am r. Ohr an der Stelle des Antitragus, Ausschuss am l. Jochbeinfortsatz. Schussweite 1000 m. Sugillation der l. Conjunctiva, mobile Glaskörperchentrübung, Ectropion am l. unteren Augenlide, erweiterte l. Pupille, welche auf Lichteinfall nur schwach reagirt. Hochgradige Sehstörung.

7. Blinder Schuss vorn an der Nasenwurzel aus 400 m. Verletzung der Cornea rechts, Ectropion des Augenlides links. Wegen Eiterung des r. Bulbus am 21. Tage Enucleation desselben. Operative Correction des Ectropion.

Prognose ad vitam recht gut, Todesfall war nicht zu verzeichnen, nur insofern schlecht, als Augen und Zähne verletzt werden. Pseudarthrose, erschwertes Kauen in Folge Schiefstellung der Kiefer gelangten einige Male zur Beobachtung.

Behandlung: Bei der Splitterfractur der Alveolarfortsätze sei man vorsichtig bei Entfernung der Splitter. Solche von mittlerer

Grösse heilen von selbst oder durch Naht. Sehr wichtig ist ferner die Fixation der Fragmente des Unterkieferkörpers. Mit fest angelegter Knochennaht und festem Verband bei Vermeidung aller Kaubewegungen gelangt man meist zum Ziele.

Halsschüsse

waren nur 8 = 1,3 pCt. der gesammten Kleinkaliberschussverletzungen. Der Verlauf der meist nur die Weichtheile des Halses treffenden Verletzungen war gut. Nur 1 Todesfall trat 4 Tage nach der Verletzung auf dem Transportdampfer ein. Todesursache leider unbekannt. Die in den anderen Fällen beobachtete leichte Bewegungsstörung am Halse und Oberarm ging schnell vorüber. Drei der Verletzten fielen auf dem Schlachtfelde. Hier war jedenfalls das Halsmark verletzt.

Schussverletzungen der Wirbelsäule.

Sowohl die Verletzungen der Wirbelsäule als solcher wie diejenigen des Rückenmarks werden zusammen besprochen werden. An Zahl waren es 6 = 1 pCt. der gesammten Verletzungen in Folge kleinkalibriger Geschosse. Zwei Verwundete starben im Feldlazareth, 4 gelangten ins Reservelazareth nach Hiroshima. Letztere wiesen je einmal Verletzungen des Hals- und Lenden-, 2 mal des Dorsalmarks auf; 2 starben, 2 blieben am Leben.

Der Schusscanal verlief 2 mal sagittal von der Schulter bis fast zur Lendengegend, 2 mal von rechts nach links, wobei die Lungen verletzt waren. Gleich nach der Verletzung trat mehr oder weniger lange dauernde Bewusstlosigkeit ein. Verletzungen des Rückenmarks hatten totale Paraplegie mit Lähmung von Blase und Mastdarm, Decubitus und neuralgischen Schmerzen zur Folge. Rückenmarksschüsse gehören zu den furchtbarsten aller Verletzungen. Wer glücklich mit dem Leben davon kommt, wird schliesslich doch nicht seines Lebens froh.

a) Verletzung des Halsmarkes.

Einschuss an der Basis des l. Nasenhügels, Verlauf des Schusscanals nach hinten rechts, Ausschuss mitten zwischen Proc. mastoid. und 6. Halswirbelfortsatz (Fig. 14 u. 15). Schussweite 200 m. Dem Verwundeten drang ein 2. Geschoss am r. Mundwinkel ein, zerschmetterte den Alveolarfortsatz des Unterkiefers und trat an der l. Wange aus. Sofort nach der Verletzung wäre

Fig. 14.

Halsmarkshautschuss. i = Einschuss.

Fig. 15.

Schuss der Halsmarkshaut. e = Ausschuss.

nur einige Minuten dauernde Bewusstlosigkeit eingetreten und darauf er selbst etwa 50 m zurück zur Compagnie gegangen, hätte dort mit Kameraden gesprochen und wäre dann wieder in Bewusstlosigkeit verfallen, nach deren Schwinden er sich im Feldlazareth befunden habe. Heftige Erschütterung des Halsmarkes hat hier Bewusstlosigkeit veranlasst. Bei dem Eintreffen in Hiroshima am 11. Tage waren die Wunden bereits vernarbt. Abgesehen davon, dass der Mund nur wenig geöffnet werden konnte, das Kauen sehr erschwert, Frenulum linguae gekürzt, Sprache gestört war, klagte der Verwundete über heftigste Nackenschmerzen bei leisester Bewegung, wobei er den Hals vollkommen steif hielt. Der Schmerz war derartig intensiv, dass er laut aufschrie, wenn der Hals auch nur sehr wenig bewegt wurde. Der Schmerz strahlte über das Hinterhaupt bis in den Scheitel aus. Meist nimmt der Verwundete die Rückenlage ein. Richtet er sich im Bett auf, so hält er sich selbst den Kopf fest, damit dieser nicht in Bewegung geräth. Beim Sitzen neigt der nach rechts gedrehte Kopf leicht nach links. Eine Zeit lang hielten die Erscheinungen noch an. Allmälige Besserung. Nach 9 Wochen kann der Verwundete umhergehen und nach 4 Monaten ist er völlig geheilt. Den geschilderten Symptomen entnehme ich, dass nicht das Halsmark selbst verletzt ist, sondern nur eine Entzündung der Spinalmeningen vorgelegen hat.

b) Verletzung des Dorsalmarkes

wurde 1mal beobachtet. Einschuss am Rücken links in Höhe des 6. Zwischenrippenraumes. Totale Lähmung beider Unterextremitäten, Anästhesie von der Nabellinie abwärts mit Blasen- und Mastdarmlähmung — alles Erscheinungen der queren Myelitis dorsalis. Section bestätigte dies. Zwischen 9. und 10. Wirbel war das Dorsalmark durchschossen (Fig. 16) und zwar in seiner hinteren Hälfte quer zerrissen, die umgebenden Theile eitrig zerfallen. Ein abgesprengtes erbsengrosses Bruchstück des oberen Gelenkfortsatzes des 10. Dorsalwirbels sass fest im Rückenmark eingesprengt und übte auf dasselbe starken Druck aus.

H. Tamikawa aus 200 m in Tientsin am 5. 8. 00. verwundet. Einschuss am Rücken in der l. hinteren Axillarlinie, Ausschuss am unteren Rande der 9. Rippe in der rechten hinteren Axillarlinie. Mit der Verletzung einsetzende totale Paraplegie mit Blasen- und Mastdarmlähmung. Am 8. Tage Decubitus am Os sacrum. Ein- und Ausschusswunden bald verheilt. In den ersten Tagen Hämoptoe. Am Thorax rechts besteht vom 3. Zwischenrippenraum abwärts Dämpfung bei abgeschwächtem Athmen, schmerzhafter Athmung und Fieber bis 39,0° C. Nach 3 Wochen allgemeine Oedeme, blutiger Urin. Ernährung leidet mehr und mehr, hochgradige Atrophie der Extremitätenmusculatur. Reflexe völlig aufgehoben. Ischuria paradoxa. 10. Dornfortsatz druckempfindlich. Sehr grosser Decubitus am Os sacrum und Trochanter beiderseits, dem äusseren Malleolus rechts. Urin stark getrübt, alkalisch, enthält kein Eiweiss, wenig Zucker. Anästhesie am Penis und Scrotum. Hoden geschrumpft, weich, wenig druckempfindlich.

Obduction fand 34 Stunden nach dem Tode statt. Bei Eröffnung des Wirbelcanals zeigt sich, dass die Meningen hyperämisch sind. Dorsalmark in

Fig. 16.

9. und 10. Wirbel sind quer durchschossen, in der angedeuteten Richtung des Pfeiles.

Fig. 17.

Querer Schuss des Dorsalmarkes.
a = durchschossene Stelle, b = oedematös angeschwollener Theil.

der Gegend zwischen 9. und 10. Wirbel verletzt. Die ganze l. Hälfte der hinteren Partie quer durchtrennt. Ein Stück des oberen Gelenkfortsatzes des 10. Wirbels sass tief im Dorsalmark. Marksubstanz in der Gegend des verletzten Dorsalmarkes eitrig zerfallen. Lendenmark zeigt subdurales Oedem, ist leicht angeschwollen und sieht blass aus.

Rechte Pleura stark verdickt. Unterlappen der r. Lunge perforirt, isolirt und stark geschrumpft. Lunge nicht lufthaltig, in ihr ein gerstenkorngrosses Knochenstückchen.

Zwei im Feldlazareth Tientsin Verstorbene mit Verletzung des Dorsalmarkes boten folgende Erscheinungen dar: Bei dem einen war das Dorsalmark in der Höhe des 10. und 11. Wirbels mit Verletzung beider Lungen durchschossen. Paraplegie. Störung der Functionen von Blase und Mastdarm. Zuerst Harnverhaltung, später Incontinenz. Cystitis, blutiger Urin. Decubitus auch des Beins und Scrotum. Am 20. Tage nach der Verletzung Tod. Der zweite wurde zwischen 2.—4. Dorsalwirbel verletzt. Paraplegie. Beide Lungen durchbohrt, mehrtägige Hämoptoe. Blasen- und Mastdarmstörung wie im ersten Falle. Fieber 40,4° C. Sensorium getrübt, später Delirien. Tod am 9. Tage nach der Verletzung.

c) Verletzung des Lendenmarkes.

Einschuss am r. Schulterblatt, etwas unterhalb des Acromion, Ausschuss an der Lende in Höhe des 11. Zwischenrippenraumes. Paraplegie. Hyperästhesie und Anästhesie der Haut von der Gegend der verletzten Stelle an abwärts. Störung der Blasen- und Mastdarmfunction. Decubitus. Unerträgliche neuralgische Schmerzen in der Blasengegend und an der Innenseite der Oberschenkel. Hohes Fieber. Rückenwirbelsäule im ganzen Verlauf stark druckempfindlich, am meisten in der Gegend des 1. Lendenwirbels. Elektrische Erregbarkeit der Muskeln herabgesetzt, aber keine Entartungsreaction. Die Section erbrachte die Bestätigung. Die Spinalmeningen waren an der dem 1. Lendenwirbel entsprechenden Stelle durchbohrt, das Rückenmark (Fig. 18) an der dem 12. Dorsalwirbel entsprechenden Stelle durchschossen mit Zerstörung der Marksubstanz. Auch hier bestand rechtsseitiges Empyem.

K. Ohuo wurde aus 300 m am 5. 8. 00. in der Nähe des Peitsang verwundet. Einschuss am r. Schulterblatt, 4 cm unterhalb des Acromion. Ausschuss links von der Lendenwirbelsäule im 11. Zwischenrippenraum. Beide Oeffnungen 0,6—0,8 cm gross. Im Moment der Verletzung wurde intensiver Schmerz und krankhaftes Zusammenziehen am Samenstrang empfunden, wodurch der Glaube erweckt wurde, hier verwundet zu sein. Sofort Paraplegie. Hyperästhesie der Haut der Oberschenkel, Anästhesie der Unterschenkel. Stuhlverstopfung und Urinverhaltung. Hämoptoe hörte nach etwa 8 Tagen auf. Stimmung sehr erregt. Schlaf schlecht. 8 Tage nach der Verletzung Abfall der Temperatur, Klagen über Athemnoth, Decubitus am Os sacrum. Allmälig tritt Verfall ein bei verminderter Nahrungsaufnahme. Erscheinungen von Pleuritis rechts. Anfallsweise auftretender sehr schmerzhafter Blasenkrampf. Wirbelsäule vom 1. Dorsalwirbel bis zum 2. Lendenwirbel sehr druckschmerz-

haft, ganz besonders rechts am Dornfortsatz des 1. Lendenwirbels. 3., 4. und 5. Finger rechts kraftlos. An der Innenseite der Oberschenkel Hyperästhesie, daselbst Berührungen sehr empfindlich, an der Aussenseite Parästhesie und

Fig. 18.

Penetrirender Schuss des Lendenmarkes.

Anästhesie. Kein Cremasterreflex, kein Fussphänomen. Stuhlverstopfung, Urinverhaltung, dabei heftiger Urindrang, alle 2—3 Stunden Katheterisation erforderlich. Eitrige Cystitis. Wiederholte Blasenausspülungen bringen Erleich-

terungen. Temperatur steigt auf 40,0° C. Uebelkeit, Erbrechen. Puls 120. Delirien. Tod am 50. Tage nach der Verwundung.

Obduction fand 33 Stunden nach dem Tode statt. Bei Eröffnung des Wirbelcanals zeigt sich Hyperämie der Meningen. Beim Herausnehmen des Rückenmarkes ergiebt sich, dass in der Gegend des 1. Lendenwirbels die harte Haut durchbohrt ist und aus den Oeffnungen erweichte Marksubstanz in dünnflüssiger, milchig-eitriger Form sich entleert. Das Geschoss drang durch den Querfortsatz des 12. Dorsalwirbels ein und trat aus dem seitlichen Intervertebralloche zwischen 12. Dorsal- und 1. Lendenwirbel aus.

d) Verletzung des Conus terminalis.

Der Schuss durchdrang die Lendenwirbel und hat höchst wahrscheinlich die Cauda equina und den Conus terminalis verletzt. Bald nach der Verletzung verfiel der Verwundete in Shock, woraus er nach einigen Stunden erwachte. Darauf völlige Paraplegie, heftiger neuralgischer Schmerz im Verlauf des Nervus ischiadicus. Urin- und Kothverhaltung. Allmälig besserte sich der Zustand so, dass der Verwundete nach $1^1/_2$jähriger Behandlung am 20.1.02 als Invalide entlassen werden konnte, starb aber dem Vernehmen nach am 12. 5. 02. Todesursache unbekannt.

T. Nasahava wurde am 5. 8. 00 am Peitsang aus etwa 150 m Entfernung verwundet. Das Geschoss drang unterhalb des mittleren Theiles des rechten Schlüsselbeins ein und trat in der Mittellinie am Dornfortsatz des 2. Lendenwirbels aus. Der Verwundete hatte die Empfindung, dass er am Unterleibe eine Schussverletzung erlitten hätte. Als er aus etwa 8 Stunden anhaltender Bewusstlosigkeit erwachte, bestand völlige Lähmung beider Beine, am linken Oberschenkel namentlich vorn und innen, bis zu den Zehenspitzen ausstrahlender, neuralgischer Schmerz, der lange Zeit anhielt. Urin- und Kothverhaltung. Nach 10 Tagen selbstständiges, aber erschwertes Urinlassen. Eitriger Blasenkatarrh. Träger Stuhl. Temperatur regelrecht. Gegend des 1.—4. Lendenwirbels ist druckempfindlich. Neuralgischer Schmerz im Verlaufe des Nervus ischiadicus. Geringe Muskelbewegungen sind an den Beinen noch möglich. M. gracilis und sartorius contrahiren sich willkürlich, stärker am linken Bein. Sensibilitätsstörung besteht hinten vom Gesäss an abwärts, vorn vom mittleren Theil des Oberschenkels. Bauchmuskel- und Cremasterreflex vorhanden. Patellarreflex und Fussclonus fehlen. Entartungsreaction an der Wadenmusculatur, sonst ist die elektrische Erregbarkeit herabgesetzt. Der Verlauf im Ganzen günstig. Nach 7—8 Wochen war mässige Beugung im Kniegelenk möglich, Streckung dagegen nicht. Am 21. 1. 02 Invalide, am 12. 5. 02 Tod.

Prognose ist quoad vitam wie quoad functionem sehr schlecht. Alle 6 Verwundeten starben.

Behandlung kann nur exspectativ sein, ist nahezu ohnmächtig. Peinlichste Behandlung des Decubitus, Blasenausspülungen, Electricität u. s. w. Laminectomie habe ich nicht gemacht, da der Erfolg solcher Operationen gering ist.

Brustschüsse.

77 Brustschüsse gelangten ins Reservelazareth nach Hiroshima. Von den gesammten Schussverletzungen sind dies 12,4 pCt. 53 Verletzungen waren penetrirende, 15 blind endende und 9 Streifschüsse. Lungenverletzungen lagen in 39 Fällen vor, gleich 50,6 pCt. der gesammten Brustschüsse.

Bezüglich des Heilergebnisses ist zu berichten, dass 50 mal Heilung mit Dienstfähigkeit eintrat, 10 Verwundete als Invalide entlassen wurden und 11 starben. Schussverletzungen des Herzens und der grossen Brustgefässe kamen nicht in das Reservelazareth, sie sind auf dem Schlachtfelde oder im Feldlazareth zu Grunde gegangen. Von solchen auf dem Schlachtfelde Gefallenen sind 50 zu verzeichnen.

Penetrirende Lungenschüsse.

Auffallend ist, dass die Schussverletzungen der Lunge in Folge kleinkalibriger Geschosse im Vergleich zu früher so sehr viel geringere Erscheinungen machen. Ein- und Ausschuss sind klein und heilen in kurzer Zeit. Meist wird eine Lunge getroffen, selten beide. Der Schusskanal verläuft selten sagittal, in der Regel mehr oder weniger schief von vorn nach hinten. Gewöhnlich liegt der Einschuss in der Gegend vom Schlüsselbein bis zur Brustwarze, der Ausschuss hinten am Rücken, in der Axillargegend am seitlichen Thorax. Häufig werden dabei die Oberarmnerven verletzt, sodass Innervationsstörungen die Folge sind. Sehr erheblich trat dies in die Erscheinung in einem Falle der Verletzung des Plexus brachialis. Das Geschoss war in die Fossa supraclavicularis eingetreten, zersplitterte die Clavicula und verletzte den Armplexus. Narbe und Callus drückten auf den Plexus, sodass der Arm vollständig schlaff herabhing.

Unter den Symptomen steht die Hämoptoe in erster Reihe. Selten nur fehlt sie. In 20 Fällen sah ich sie auftreten. Gewöhnlich hat sie nur geringen Umfang, selten grösseren, und dauert meist 2—10 Tage. Im Uebrigen klagen die Verwundeten über Brustbeklemmung, Brustschmerz und erschwerte Athmung.

Rippenbrüche sind selten, viel seltener als bei der früheren Bewaffnung. Die kleinkalibrigen Geschosse gehen meist zwischen den Rippen hindurch. Ausserdem sind Ein- und Ausschuss klein.

Selten befinden sich in den Wunden Fremdkörper. Die Wunden heilen meist per primam. Auch tritt Luft sehr selten aus. Im Reservelazareth habe ich dies niemals gesehen. Subcutanes Emphysem beobachtete ich nur 1mal, Pleuritis serosa 5mal. Bei mässigem Umfange schwand der seröse Erguss wieder so vollständig, dass 3 Verwundete dienstfähig wurden. Zweimal war der Verlauf ein chronischer und zur Invalidität führender. Hämatopneumothorax sah ich einmal. Unmittelbar nach der Verletzung trat Bewusstlosigkeit ein. Lang dauernde Hämoptoe, heftiger Hustenreiz folgten, ferner metallisches Rasseln und subcutanes Emphysem bis zur Darmbeingegend. Kein Fieber. Nach 150 Tagen dienstfähig entlassen.

Pyothorax schloss sich einmal an einen Lungenschuss an mit in der Lunge steckengebliebenem Geschoss. Lungengangrän folgte und erforderte Rippenresection. Der Verwundete acquirirte Dysenterie, der er 36 Tage nach der Verwundung erlag.

In einem anderen zum Tode führenden Lungenschuss waren beide Lungen verletzt, ausserdem gleichzeitig der Humerus. Wunden am Thorax klein, Ausschuss am Oberarm sehr gross, etwa 5 cm. Aus der sehr grossen Wundhöhle entleerten sich grosse Eitermengen. Hämoptoe trat oft auf. Der Verwundete erlag 25 Tage nach der Verwundung an Erschöpfung (Sepsis?). In einem anderen Fall von Lungenschuss liess sich das Geschoss durch Röntgenstrahlen (Fig. 19) sicher in der Lunge nachweisen. Lange Zeit bestanden bei dem Verwundeten Kopfschmerz, dumpfer Schmerz an der hinteren Wand des Brustkorbes, Kurzathmigkeit, Dämpfung, abgeschwächtes Athemgeräusch. Der Verwundete ging als Invalide ab.

Mit Knochenbrüchen einhergehende Lungenschüsse wurden 4 mal beobachtet. Sie verliefen gut.

Einer derselben ist jene Verletzung mit Plexuslähmung, bei der die Rippe, Clavicula und Scapula fracturirt waren. Lungenerscheinungen sehr gering. Knochenbrüche heilten mit guter Consolidation. Mächtig entwickelter Callus der Clavicula drückte den Plexus, welcher durch Narben verheilt war. Schlaffe Lähmung des ganzen Armes ging auch nach Entfernung der Callusmassen und Narben des Plexus nicht zurück.

Bei dem 2. mit Zersplitterung der Scapula einhergehenden Lungenschuss waren Ein- und Ausschuss kalibergross. Heilung erfolgte reactionslos.

Lungenschüsse machen im Allgemeinen nur wenig Erscheinungen. Die durchschnittlich 9 Tage nach der Verwundung im Reservelazareth Hiroshima eingetroffenen Verwundeten boten kleine, theilweise verschorfte, Ein- und Ausschussöffnungen dar, mässig abgeschwächtes Athmen, zuweilen auftretendes und bald verschwindendes

Fig. 19.

Blind endender Lungenschuss mit steckengebliebenem Geschoss.

Rasseln. Der Verlauf gestaltete sich meist so glatt und ohne Erscheinungen, dass man geneigt war, zu zweifeln, ob die Lunge verletzt wäre. Allen Lungenschüssen gemeinsam war der dumpfe Brustschmerz.

Prognose der Lungenschüsse in Folge moderner Geschosse ist sehr gut. Meist symptomloser, glatter, mit Dienstfähigkeit abschliessender Verlauf. 5 von 39 Lungenschussverletzungen waren

mit Pleuritis serosa complicirt, je einmal mit Hämato- und Pyothorax. Alle anderen, selbst die mit Knochenfracturen verbundenen, verliefen ganz glatt.

Ausgang: Von den 39 Verwundeten wurden 7 Invalide, 11 = 28,2 pCt. starben. Von den 11 Todesfällen ereigneten sich schon 9 im Feldlazareth, also nahezu auf dem Schlachtfelde, und zwar

3	binnen	2	Tagen,
3	„	5	„
1	„	10	„
2	„	14	„

Als Todesursache darf hier wahrscheinlich die fortgesetzte Blutung aus den verletzten Blutgefässen gelten. Sämmtliche Brustschüsse hatten 50,3 pCt. Todesfälle.

Sehr deutlich trat die humane Wirkung des modernen Geschosses bei den Lungenschüssen hervor. 1894—1895 boten die Lungenschüsse sehr viel erheblichere Verletzungen dar. Grosse Ein- und Ausschussöffnungen bei mehr oder weniger tangentialen Schüssen waren garnicht selten, Luftaustritt unter zischendem Geräusch, Emphysem, Pyothorax u. s. w. kamen in sehr viel grösserer Zahl und stärkerem Grade zur Beobachtung.

Behandlung: Die kleinen Ein- und Ausschussöffnungen erhielten nur einfache Deckverbände mittelst steriler Gaze. Heilung trat sehr schnell ein. Im Reservelazareth war die Behandlung eine durchaus conservative. Nur einmal wurde eine Rippenresection nöthig. Sonst fanden Lungengymnastik, Luftcuren u. s. w. Anwendung.

Brustschüsse ohne Lungenverletzung

kamen 38 = 49,4 pCt. sämmtlicher Brustschüsse vor. Mit Ausnahme der 3 Verletzungen, welche 2 mal die Scapula, 1 mal eine Rippe trafen, waren nur Weichtheile verletzt. Kleine Haut-Ein- und Ausschüsse verheilten sehr schnell. Verlauf völlig glatt. In 35 Fällen trat Dienstfähigkeit ein, kein Todesfall.

Bauchschüsse.

50 Verletzungen = 7,5 pCt. der Gesammtschüsse heilten in durchschnittlich 63 Tagen. Unter den 50 Fällen befanden sich 38,

bei welchen äusserer Befund und klinischer Verlauf zur Annahme zwingen, dass Bauch- und Beckeneingeweide verletzt waren.

Auf dem Schlachtfelde unmittelbar fielen ferner noch 15 Verletzte.

Im Allgemeinen erfolgten die Verletzungen aus der Entfernung von 50—600 m. Ein- und Ausschuss waren meist kalibergross, selten grösser, 1,5 und der Ausschuss bis zu 3,0 cm, wobei wahrscheinlich Querschläger in Frage kommen. In der Umgebung des Ein- und Ausschusses ist die Haut oft verfärbt, auch bisweilen starkes Blutextravasat in der Umgebung des Ausschusses.

Die Richtung des Schusscanals war 6 mal frontal oder mehr schief von rechts nach links bezw. umgekehrt, 11 mal sagittal, 2 mal longitudinal. Shockerscheinungen kamen nicht vor.

Blutungen in die Bauchhöhle, auf welche aus sofort auftretender hochgradiger Anämie zu schliessen ist, wurden 10 beobachtet. Von diesen konnte nur 1 Verwundeter gerettet werden. Autopsien fanden nicht statt. Soweit sonst zu erkennen, betrafen die Verletzungen am häufigsten den Darmcanal, dann die Blase, Leber und Niere.

Kothaustritt liess sich 3 mal nachweisen. Kommt es so selten zum Austritt von Koth nach aussen oder in die Bauchhöhle, so liegt dies, wie von Coler und Schjerning bei den Schiessversuchen feststellten, Küttner u. A. im südafrikanischen Feldzuge an Verwundeten beobachteten, daran, dass die in dem Darmlumen entstandene Oeffnung durch Prolabiren der Schleimhaut geschlossen und so der Kothaustritt verhindert wird.

Knochensplitter, welche von den Beckenknochen herstammen, traten je einmal aus der Blase und dem Rectum aus. Ausfluss der Galle und Icterus wurden je einmal beobachtet.

7 blind endende Bauchschussverletzungen aus der Schussweite von 100—600 m gingen mit septischer Peritonitis einher und endeten mit Ausnahme eines Falles sämmtlich letal. In diesem einen Falle entleerte sich 5 Tage nach der Verletzung das Mantelgeschoss aus dem Rectum. Der Verwundete wurde dienstfähig.

Blasenmastdarmfistel, welche 1 mal beobachtet wurde, schloss sich allmälig, so dass schliesslich Heilung erfolgte.

Auf eine Kothfistel mit erheblicher Nachblutung wird später bei der Besprechung der Blutgefässverletzungen zurückzukommen sein.

Was die Zeit anlangt, innerhalb welcher die Verwundeten in

das Feldlazareth gelangt sind, so geschah dies in durchschnittlich 9 Stunden, frühestens in 1 Stunde, spätestens in 24. Bei 19 unter 22 Verwundeten bestanden schon zur Zeit der Aufnahme in das Lazareth Erscheinungen der Peritonitis, und zwar die frühesten 3 Stunden nach der Verwundung, die spätesten nach 2—3 Tagen, am häufigsten nach 6—9 Stunden. Durchschnittlich traten Peritonitiserscheinungen 11 Stunden nach der Verwundung auf. In 8—45 Stunden trat der Tod ein. Nur 3 Verletzte kamen mit dem Leben davon.

Prognose: Von den in ärztliche Behandlung gelangten 50 Verwundeten starben 65,8 pCt. Werden die auf dem Schlachtfelde gefallenen Verwundeten mitgezählt, so ist ein Verlust von 75,5 pCt. zu verzeichnen. Das giebt zur Zeit eine sehr schlechte Prognose der Bauchschussverletzungen.

Laparotomie wurde aus Zeitmangel nicht ausgeführt. Gegen die Laparotomie bei Bauchschussverletzungen in Folge moderner Geschosse sprechen sich Treves (5), Watson Cheyne, Mac Cormac u. s. w., sowie die deutschen Autoren Küttner (6) und Matthiolius (7) aus, weil die Heilung ohne Laparotomie keine bessere sei als mit derselben. Während die Genannten eine Sterblichkeit von 40 pCt. ohne Operation angeben, beziffert Sthamer dieselbe auf 70—75 pCt. Die von mir genannte Zahl von 65,8 pCt. scheint in der Mitte zu stehen. Die unleugbare hohe Entwickelung der chirurgischen Erfahrung und Technik auf dem Gebiet der Chirurgie im Frieden hat sich nach den südafrikanischen und nordchinesischen Erfahrungen im Kriege noch nicht bethätigen und entfalten können. Betrübend bleibt es noch immer, dass die Hand des Chirurgen im Felde nicht segensreich und lebensrettend bei den Bauchschussverletzungen eingreifen kann, während sie in Friedensverhältnissen so glänzende Triumphe auf diesem Gebiete feiert. Mit allen Mitteln wollen wir dahin streben, die Prognose dieses Theiles unserer Verwundeten besser zu gestalten. Die perforirenden Kopf- und Bauchschüsse fordern uns Chirurgen zu weiterem Bemühen heraus. Bei Ersteren kommt der Chirurg meist zu spät, die Verwundeten sind gleichzeitig meist auch die Gefallenen. Anders bei den Bauchschussverletzungen. Sie gelangen der Mehrzahl nach in die Lazarethe und verlangen gebieterisch unsere Behandlung. Welch weiterer schöner Triumph unserer Kunst, wenn sie es dahin bringt,

die Prognose durch die Laparotomie wesentlich zu verbessern! Immer höher entwickelte Technik einerseits, mehr und mehr vervollkommnete Ausstattung der Feldsanitätsformationen andrerseits mögen uns bessere Ergebnisse in der Behandlung der Bauchschüsse bringen! Ich für meine Person habe den dringenden Wunsch, dass dem Feldlazareth eine durch besonders ausgezeichnetes und geschultes Personal und auf das Höchste vervollkommnete „Laparotomieabtheilung" beigegeben wird.

Schussverletzungen der Urogenitalorgane

kamen in 7 Fällen vor. Scrotum war 2 mal, Hoden, Peniswurzel, Harnröhre und Blase je 1 mal verletzt. Beim vermutheten Blasenschuss, bei welchem der Einschuss unterhalb des linken Trochanter major, Ausschuss im mittleren Theil des rechten Darmbeines lag, bestanden blutiger Urin, geringfügige Peritonitis, entzündliche Anschwellung des linken Samenstranges und Hodens. In dem Falle der Verletzung der Peniswurzel waren oberes Ende des Femur, Harnröhre und Rectum durchbohrt. Blutig-eitriger Urin, der längere Zeit durch das Rectum abfloss. Aus der Harnröhre entleerte sich eines Tages beim Uriniren ein Knochensplitter, der wahrscheinlich dem Darmbein entstammte. In beiden Fällen eingetretene Impotenz schwand nach 1 Jahr. Prognose: gut, kein Todesfall.

Extremitäten-Schussverletzungen.

380 = 61,4 pCt. sämmtlicher Kleinkaliberschüsse wurden beobachtet. Davon entfielen auf die obere Extremität 160, auf die untere 220 Verletzungen. 275 perforirten, 45 endeten blind und 60 waren Streifschüsse. Ferner unterschieden wir 262 = 68,9 pCt. Weichtheilschüsse und 118 = 31,1 pCt. Knochenschüsse. Von letzteren kam die Mehrzahl auf die Röhrenknochen, die Minderzahl auf die kurzen Knochen. Durchschnittliche Behandlungsdauer betrug 136 Tage. Hinsichtlich des Ausganges bleibt zu bemerken, dass 245 Verwundete = 64,5 pCt. vollkommen wiederhergestellt, 64 = 24,7 pCt. Invalide wurden und 8 = 2,1 pCt. starben. Ausserdem fielen 3 unmittelbar auf dem Schlachtfelde. An den 8 Todesfällen betheiligten sich 2 Femurschüsse, 3 mal Weichtheilschüsse am Oberschenkel, 2 mal Knochen- und 1 mal Weichtheilschüsse am Unterschenkel. Unmittelbare Todesursache gab 4 mal starke Blutung ab kurz nach

der Aufnahme in das Lazareth. Die anderen 4 Verwundeten starben in Folge von Dysenterie, Pyämie, Kakke und allgemeinem Marasmus.

Weichtheilverletzungen bei Extremitätenschüssen kamen in 230 Fällen vor. In 163 Fällen wurden die Weichtheile glatt durchschlagen, 30 endeten blind. An Streif- etc. Schüssen ereigneten sich 44. Auf den Oberschenkel fielen 67 Verletzungen, 47 auf den Unterschenkel, 38 auf den Oberarm, 27 auf den Vorderarm. Hauteinschuss meist sehr klein, kleiner als das Geschosskaliber, und mit glatten Rändern versehen. Selten waren Einschussöffnungen von 1,5—3,0 cm, welche wahrscheinlich von Querschlägern hervorgerufen sind. Heilung in 8—10 Tagen, niemals Eiterung, keine nennenswerthe Functionsstörung.

Ausschuss meist rund und glatt von 0,6—1,0 cm Durchmesser, höchstens 4,0 cm. In welchem Verhältniss steht die Grösse der Ein- und Ausschussöffnungen mit den geschätzten Schussweiten? Ich fand, dass bei steigender Entfernung sich die Grösse der Oeffnungen verringert. Die Ausschüsse naher Schussweiten bis zu 800 m sind gewöhnlich grösser als die Einschussöffnungen. Jenseits 800 m sind Ein- und Ausschussöffnungen nahezu gleichgross.

Schussweite	50	100	200	300	600	800	1000	1600 m
Einschuss	1,0	1,0	0,9	0,9	0,9	0,7	0,6	0,7 cm
Ausschuss	0,9	1,1	1,1	1,1	1,0	0,7	0,6	0,6 „

Blind endende Weichtheilschüsse befanden sich am häufigsten am Oberschenkel. Der Häufigkeit (je 5) nach folgen Oberarm, Unterschenkel und Schultergegend. Angeblich fanden in allen Fällen die Verwundungen aus geringer Schussweite statt. Sehr beachtenswerth ist, dass die Mantelgeschosse aus verhältnissmässig geringer Schussweite auch in den mit Muskeln nicht übermässig versorgten Körpertheilen stecken bleiben, wobei die Geschosse nicht deformirt sind. Nach den Schiessversuchen von von Coler und Schjerning haben die Mantelgeschosse die Eigenschaft, selbst beim Durchschlagen von Weichtheilen leicht von ihrer Flugbahn abzuweichen, wenn sie irgend wie auf Widerstand stossen. Die Differenz der vom Geschoss durcheilten Medien sei das Hauptmoment für die Ablenkung. Im menschlichen Körper finden sich verschieden dichte Medien, so besonders in der lebendigen Thätigkeit der Muskeln beim Zielen u. s. w., die verschiedenen Körperhaltungen kommen hinzu. Ferner ist die Zahl derjenigen unserer Verwundeten gross

genug, bei welchen das Geschoss den Körper an zwei verschiedenen Stellen durchbohrte, oder erst Körpertheile eines anderen Mitkämpfers durchdrangen und dann als Querschläger die 2. Verwundung setzten. Auch Aufschläger und Ricochettiren geben Erklärungen ab für häufiges Steckenbleiben der Geschosse, für das also in den Kämpfen zahlreiche Momente gegeben sind.

Verlauf der Verwundungen war sehr gut. Sehr bald heilten die kleinen Ein- und Ausschussöffnungen; Eiterung trat in keinem Falle auf. Selbst die stecken gebliebenen Geschosse heilten reactionslos ein.

Das Geschoss enthält bei seiner glatten Oberfläche an sich keine Keime. Vor seinem Eintritt in den Körper muss es die gewiss mit Keimen behaftete Kleider- und Hautschicht durchdringen und bringt von hier aus wohl Keime in die Wunde mit. Die in kleiner Menge in den Schusskanal gelangenden Keime kommen nicht zur Entwickelung. Sie werden durch die baktericide Wirkung des Blutes vernichtet. Mantelgeschosse tragen erfahrungsgemäss weniger Schmutz in die Wunden. Erstaunt war ich, zu sehen, wie selbst Weichtheilwunden mit stecken gebliebenem Geschoss reactionslos heilten. Im Japanisch-Chinesischen Kriege mit seinem grösstentheils verwandten Bleigeschoss war der Verlauf wesentlich schwieriger. Gewöhnlich eiterten die Wunden und namentlich solche mit steckengebliebenen Geschossen bezw. Geschosstheilen. Worauf beruht dieser glatte Verlauf? 3 Factoren, glaube ich, erklären dies.

1. Das kleinere Kaliber des Geschosses, welches als solches geeignet ist, auch weniger Schmutztheile mitzureissen.

2. Die Art der Kleiderstoffe. Mir scheint es von Bedeutung zu sein, ob die Soldaten Kleiderstoffe aus Wolle oder Leinen tragen. Wollene Stoffe zerfasern stark und lassen sich leicht mit fortreissen, die leinenen dagegen schwerer. Unsere Soldaten trugen leinene Kleider, während des Japanisch-Chinesischen Krieges dagegen wollene und darin suche ich einen Grund mit für den überaus auffallend glatten Wundverlauf.

3. Von nicht zu unterschätzender Bedeutung ist das Klima. Bei der grossen trockenen Hitze trockneten Verbände und Wunden aus, und diese Trockenheit trug ebenfalls sehr zum glatten Wundverlauf bei.

Zum Glück der Verwundeten unterblieb das vielfach unnöthige

Manipuliren an der Wunde, wie Sondiren, Auswaschen u. s. w. Den Feldärzten war bewusst, dass das Ausspülen der Wundhöhlen mehr von Schaden wie von Nutzen ist. Die kleinen Schussöffnungen schützten von selbst vor dem Sondiren mit dem Finger! Alles dies sind Momente dafür, dass die Weichtheilschüsse selbst mit stecken gebliebenen Geschossen glatt und anstandslos heilten.

Auf die Schussverletzungen der peripheren Nerven komme ich später zurück.

Allgemeine Bemerkungen über Knochenschussfracturen.

An Knochenschussfracturen traten in Behandlung 21,1 pCt., Knochencontusionen 10 pCt. Bei der Besprechung der Knochenschussfracturen werde ich stets die 3 Gruppen unterscheiden: Schussfracturen der Diaphyse, Metaphyse und Epiphyse. Vorausgeschickt dabei sind die

Weichtheilverletzungen bei den Knochenschüssen.

Ueberrascht war ich, zu sehen, dass bei der Diaphysenfractur die Haut-Ein- und -Ausschussöffnungen fast gleich gross sind, oder letztere nur wenig grösser als jene. Grosser Ausschuss mit zerfetzten Weichtheilen war eine höchst seltene Ausnahme. In der Regel zeigten sowohl am Ein- wie am Ausschuss die Weichtheile nur sehr geringe Zerstörungen. Nahezu beschränkt ist die Zertrümmerung auf den Knochen. Die Schussweite wird meist bis auf 500 m geschätzt. Was die durchschnittliche Grösse beider Oeffnungen des Schusskanals in Bezug auf die Schussweite angeht, so sind in dieser Beziehung 50 Einschüsse und 39 Ausschüsse gemessen worden.

Schussweite:

50	100	200	300	400	500	600	700	800	1000	1200	1500 m
Einschuss:											
0,7	0,7	0,9	1,1	0,7	0,8	1,1	0,6	0,7	0,7	0,7	0,7 cm
Durchschnitt: 0,8 cm.											
Ausschuss:											
3,0	1,3	1,3	1,9	1,2	1,7	1,5	3,0	0,7	1,5	0,7	0,7 cm
Durchschnitt: 1,5 cm.											

Unterhalb 800 m ist der Ausschuss stets etwas grösser als der Einschuss, oberhalb sind beide nahezu gleich gross. Ferner

ergiebt die Uebersicht, dass mit zunehmender Entfernung Ein- und Ausschuss allmälig abnehmen.

Knochenschussverletzungen als solche.

An den Diaphysen sah man meist eine mehr oder weniger grosse Zahl Splitter und Splitterchen. Verschieden gross war die Splitterungszone je nach dem fracturirten Röhrenknochen, am grössten beim Oberschenkelknochen. Feinere Röhrenknochen, wie Radius, Ulna, Fibula, zeigten deutliche Schmetterlingsfractur. An der Metaphyse liessen sich seltener Splitterungen geringeren Umfanges mit theilweise losgetrennten Fragmenten feststellen. Epiphyse zeigte fast stets nur loch- oder rinnenförmige Fracturen, welche oft mit mehreren bis in die Gelenke hineinreichenden Fissuren verbunden waren.

Knochenschussverletzungen der Extremitäten im Besonderen.

a) Schussfractur des Femur. Von 22 beobachteten Fällen entfielen 17 auf die Diaphyse, 2 den Schenkelhals und 3 auf die Metaphyse. Wie oben erwähnt, ist die Haut meist glatt durchschlagen. Einschuss kaliber-, selten daumengross — im Durchschnitt 1 cm. Ausschuss etwas grösser und unregelmässig gestaltet und im Durchschnitt 1,7 cm gross. Mit Zunahme der Entfernung nimmt die Grösse der Ein- und Ausschussöffnung allmälig ab. Unterhalb 1000 m misst die Ausschussöffnung durchschnittlich 1,5—3,0 cm, über 1000 m sind Ein- und Ausschussöffnung gleich gross. Selbst die Weichtheile sind verhältnissmässig wenig zerstört. Nur in der Nähe der fracturirten Diaphyse befinden sich zertrümmerte Weichtheile, in denselben eingebettet kleine Knochensplitter. Diese mehr oder weniger grosse Muskelhöhle in der Nähe des fracturirten Knochens muss der Explosionswirkung der Diaphysenfractur zugeschrieben werden. Meist ist aber diese Explosionswirkung localisirt auf die Nähe des fracturirten Knochens. Niemals sah ich, dass die Wirkung bis an den Ausschuss heranreicht, also niemals in dem Maasse, wie es bei den Schiessversuchen an der Leiche der Fall ist, wo die Haut an der Ausschussöffnung kraterförmig zerstört ist und aus der Oeffnung sich Weichtheilfetzen herausdrängen.

Die Diaphyse zeigt starke Splitterung mit grossen und kleinen Splittern. Oft sind die Knochensplitter dislocirt, meist aber in ihrer Lage erhalten. Einige Röntgenbilder von Femurfracturen bringen Fig. 20 und 21.

Je senkrechter das Geschoss die Diaphyse trifft, desto stärker und ausgiebiger die Splitterung. In Fällen mit geringer Splitterung und Dislocirung der Splitter stammte das Geschoss entweder aus weiter Entfernung oder traf andernfalls mehr oder weniger schräg auf.

Fig. 20.

Diaphysenschuss des Femur.

Schenkelhalsfractur zeigt auch starke Splitterung in 700 m Schussweite. An der Metaphyse wird noch mittelstarke Splitterung beobachtet. Vom mittleren Theile der Diaphyse nimmt die Splitterung nach dem peripheren Theile hin allmälig ab.

Verlauf ist im Allgemeinen gut. Eiterung war gewöhnlich. Sie nahm nach Anlegen der Volkmann'schen Extensionsschiene nicht selten zu. Erweiterung der Ein- und Ausschussöffnungen ergab sich meist als nothwendig, um genügenden Abfluss für die Wundabsonderungen zu schaffen. Auch Eitersenkungen konnten nur durch ausgiebige Incisionen vermieden bezw. beseitigt werden.

Auch steckengebliebene Geschosse wurden gefunden, eins davon völlig intact, ein anderes stark deformirt.

Heilung erfolgte meist mit Verkürzung von 2—9 cm.

Ausnahmsweise verliefen einige Femurschussfracturen auch ohne Eiterung. Consolidation trat ein wie bei subcutanen Fracturen. Einer dieser Fälle betraf eine Splitterfractur des unteren Femur-

Fig. 21.



Diaphysenfractur des Femur.

drittels. Schussweite betrug 400 m. Haut-Ein- und Ausschuss kalibergross. Völlig glatter Verlauf. Nach 4 Wochen bereits feste Vereinigung der Bruchenden mit geringer Dislocation derselben (Fig. 22). Der Verwundete blieb dienstfähig.

Ebenso beobachtete ich bei einem französischen Verwundeten, deren ich (9) 1900 mehrere in Hiroshima zu behandeln hatte, einen

völlig glatten Heilverlauf. Hier betrug die Verkürzung 5 cm. Im Röntgenbilde (Fig. 21) stellt sich starke Splitterung des Femur dar mit 2 grossen Fragmenten, welche das Periost zum Theil zusammenhält. Am 25. Tage nach der Aufnahme in das Reserve-

Fig. 22.

Schuss des Oberschenkelknochens im unteren Drittel. Vordere Ansicht.
i = Einschuss.

lazareth Hiroshima Callusbildung bereits mächtig entwickelt. Consolidation war völlig gut. Nur leichte Empfindlichkeit blieb zurück (Fig. 25 und 26).

Eine andere Verletzung aus 300 m Schussweite wies kaliber-

grossen Hauteinschuss und einen Ausschuss von 3,5 cm Länge und 2,0 cm Breite auf. Femur war in seiner Mitte stark gesplittert, Blutung gering. Aus dem Ausschuss liessen sich einzelne Mantelstücke entfernen. Verlauf war völlig glatt, Heilung per primam,

Fig. 22 a.

Schuss des Oberschenkelknochens im unteren Drittel. Hintere Ansicht.
e = Ausschuss.

3 Wochen nach der Verletzung war die Consolidation mit geringer Dislocation der Bruchenden erfolgt. Der Verwundete (Fig. 23 und 24) verblieb im Dienst. Ich war zunächst sehr überrascht über derartig günstig verlaufene Schussfracturen und schreibe diesen

glücklichen Verlauf dem kleinen Kaliber des modernen Geschosses zu, das nur kleine Ein- und Ausschussöffnungen zeigte und in diesen Fällen keine oder doch nur sehr geringe Verunreinigung verursachte, so dass prima intentio eintreten konnte. Bei Schuss-

Fig. 23.

i = Einschuss.

fracturen in Folge von Bleigeschossen sah ich Heilungen beschriebener Art bis jetzt niemals.

Prognose ist ad vitam gut, ad functionem nicht sehr gut. Ein Todesfall erfolgte an Verblutung im Feldlazareth Tientsin und

einer an Pyämie im Reservelazareth Hiroshima. Bei Letzterem lag starke Splitterung des Schenkelhalses vor. Eiterung trat ein. Eitersenkungen in der Gesässmuskulatur und später im Becken führten zum Tode.

Von den 21 nach Hiroshima ins Reservelazareth gelangten Femurschussfracturen endeten 4 mit erhaltener Dienstfähigkeit, 1 Verwundeter starb an Pyämie, 16 wurden Invalide.

Fig. 24.

e

e = Ausschuss.

Behandlung war durchaus conservativ. Im Feldlazareth war 2 mal die primäre Amputation gemacht worden. Ich habe nur einmal im Reservelazareth wegen später aufgetretener Osteomyelitis und Endocarditis die tertiäre[1]) Amputation ausgeführt und zwar mit dem Erfolge, dass der Verwundete am Leben blieb. Im Uebrigen

[1]) Tertiär nenne ich sie, weil sie im sehr späten Verlauf erfolgte.

habe ich bei Eiterungen und namentlich Eitersenkungen durch Einschnitte dem Eiter Abfluss zu verschaffen gesucht. Indessen bin ich auch hierbei möglichst conservativ vorgegangen, habe nur

Fig. 25.

Schuss des Oberschenkelknochens im unteren Drittel. i = Einschuss.

Fremdkörper und diejenigen Splitter entfernt, welche völlig losgetrennt waren. Ich that stets nur das Allernothwendigste, berührte auch die Wunden möglichst wenig, da ich glaube, dass auch bei diesen Wunden das noli me tangere möglichst Grundsatz sein

soll. Entfernung grosser Knochensplitter, selbst wenn sie gelockert sind, Zurechtstutzen spitzer Knochenfragmente mittelst Säge und Zange oder gar die Knochennaht unterlasse ich, weil sie meiner

Fig. 26.

Schuss des Oberschenkelknochens im unteren Drittel. e = Ausschuss.

Meinung nach mehr Schaden denn Nutzen stiften. Die frische Knochenwunde ist sehr stark resorptionsfähig. Gewöhnlich folgt dem chirurgischen Manipuliren an solchen Wunden Zunahme der

Entzündung und Eiterung. Ich rathe daher, Incisionen nur zum Zweck des besseren Abflusses der Wundsekrete zu machen und die Knochensplitter möglichst zurückzulassen, da sie bei der Consolidation direct nützlich mitwirken. Zwei Pseudarthrosenfälle schreibe ich lediglich dem Umstande zu, dass frühzeitig selbst grössere Splitter entfernt worden waren. Spätere Knochennaht führte zur Heilung, allerdings mit 9 cm Verkürzung. Nachdem das acute Stadium vorüber, Sequesterbildung eingetreten ist, mache ich als secundäre Operation die Sequestrotomie. Jetzt ist das Knochenmark durch Granulationen abgeschlossen und daher wenig resorptionsfähig. Nun führt die Operation meist schnell zur Heilung der Knochenfistel.

Auch bei Eitersenkungen in den Weichtheilen muss nach dem heutigen Stande unserer chirurgischen Friedenserfahrungen vermieden werden, die Wunden mit antiseptischen Flüssigkeiten zu spülen und zu waschen. Dem Eiter Abfluss schaffen durch Incisionen, dann Ableitungen durch Drains oder Gaze mit aufsaugendem Verbande genügen vollständig. Wie steht es mit der Volkmann'schen Extensionsschiene bei der Behandlung der Femurschussfracturen? Oft sah ich, dass vorher wenig absondernde Knochenschusswunden nach Anwendung der Extensionsschiene stark zu secerniren begannen. Die Extension scheint einen mächtigen Reiz auszuüben. Jedenfalls ruft sie zunächst einen häufig von den Verwundeten geklagten Schmerz hervor, und es scheint, als ob dieser den Wundverlauf ungünstig insofern beeinflusst, als die Wundabsonderung stärker wird. Obwohl die Volkmann'sche Schiene noch nicht entbehrt werden kann, scheint es nach meinen Erfahrungen erwünscht, auf geeigneten Ersatz zu sinnen. Im Anfangsstadium, namentlich wenn die Eiterung noch gering ist, wird der abnehmbare Gipsverband zu empfehlen sein.

b) Unterschenkelschussfracturen kamen in 24 Fällen vor: Tibia und Fibula waren 3 mal gleichzeitig fracturirt. Allein die Diaphyse der Tibia wurde 5 mal, der Fibula 6 mal getroffen. Epiphysenschüsse der Tibia kamen 8 mal vor. Ein- und Ausschuss der Haut hatten den Umfang von Zeigefinger- bis Daumendicke. Im Durchschnitt betrug der Einschuss 0,9, der Ausschuss 1,6 cm. Nicht selten sah ich bei den Diaphysenschüssen der Unterschenkelknochen grosse unregelmässig gestaltete Ausschussöffnungen, welche

als Explosionswirkung der Diaphyse gelten muss. Dort, wo wenig Weichtheile den Knochen bedecken, wie an der vorderen Tibiafläche, wo die Haut dem Knochen unmittelbar aufliegt, kann die Explosionswirkung sehr leicht bis in die Haut hineinreichen, und dieselbe in mehr oder weniger grosser Ausdehnung zerstören. Als Beleg dafür erwähne ich Folgendes. Ein Soldat erhielt aus 400 m Schussweite in der Mitte der vorderen Schienbeinfläche neben der Kante einen Schuss. Das Geschoss trat am unteren lateralen Theile des Unterschenkels aus, die Fibula fracturirend. Hauteinschuss kalibergross, Ausschuss viel grösser und sehr unregelmässig. Muskelfetzen u. s. w. drangen aus Letzterem hervor, sehr starke Splitterung und Dislocation. Explosionswirkung war also sehr stark. Kirchner erwähnt eine gleiche Beobachtung.

In der Metaphyse sah ich einmal ein scharfrandiges, rundes Loch, gewöhnlich aber nur kleine Zerstörungen mit Fissurenbildung.

Fig. 27.

Diaphysenschuss der Tibia.

Am Tibiakopfe, bei welchem die spongiöse Substanz überwiegt, wurde stets die fast kreisrunde Oeffnung mit einigen kleinen Fissuren beobachtet. Verlauf: Epiphysenschüsse der Tibia mit glatter Durchbohrung heilten glatt. Völlige Wiederherstellung trat ausnahmslos ein. Diaphysenschüsse dagegen eiterten sehr oft. Aber auch hier beobachtete ich Fälle mit mässiger Splitterung, welche ohne die geringste Eiterung ganz so wie subcutane Fracturen heilten. So erwähne ich einen Fall, in welchem aus 100 m

Fig. 28.

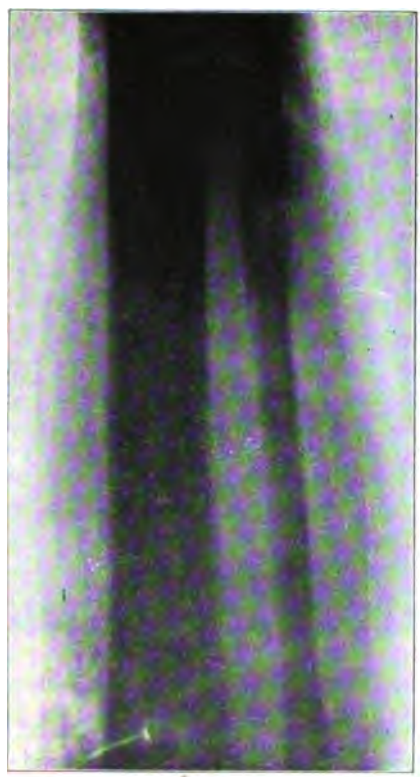

Schmetterlingsfractur der Fibula.

Schussweite das untere Tibiadrittel verletzt war. Dislocation gering. Radiogramm siehe Figur 27. Heilung erfolgte per primam. Nach 6 Wochen feste Vereinigung der Bruchenden. Der Verwundete wurde wieder dienstfähig. An der Fibula wurde oft Schmetter-

lingsfractur beobachtet (Fig. 28). Der Pyaemie verfielen 2 Verwundete. Einer starb, der andere genas. Ferner starb einer in Folge schwerer Kakke. 8 Verwundete wurden dienstfähig, alle übrigen Invalide. Grund zur Invalidität gaben ab hochgradige Atrophien der Muskulatur, Verkürzung der Beine, Contractur im Knie- und Fussgelenk.

Behandlung. Mit Vorliebe und gutem Erfolge fand der abnehmbare Gipsverband Verwendung.

c) Oberarmschussfracturen kamen in 9 Fällen vor, und zwar war 7 mal die Diaphyse aus 2—300 m Entfernung verletzt.

Fig. 29.

Diaphysenschuss des Humerus; grobe Splitterung.

In den beiden anderen Fällen bestand nur Fractura incompleta, da das Geschoss nur gestreift hatte. Haut-Ein- und Ausschuss waren von der Grösse des Geschosskalibers bis Zeigefingers, durchschnittlich ersterer 0,7 cm, letzterer 1,0 cm. Diaphysenschüsse zeigten meist Splitterfracturen. Dabei sind die Splitter gross und dick, die Fragmente nicht so zugespitzt wie beim Femur. Mir erscheint diese Art der Splitterung für den Humerus geradezu charakteristisch. Das Radiogramm (Fig. 29) giebt ein sehr hübsches Beispiel.

Verlauf ist ein guter. Bei der schwer durchführbaren absoluten Fixation der Bruchenden tritt sehr leicht Pseudarthrose ein. Unter 7 Diaphysenschussfracturen trat sie leider 2 mal ein.

Behandlung: Fixation nicht nur der Bruchenden, sondern vor Allem auch des Schulter- und Ellenbogengelenks bleibt dringend zu beachten, da sonst Pseudarthrose unvermeidlich ist. Stets legte ich den abnehmbaren Gipsverband an, der vom Hals aus über Schulter-, Ellbogen- und Handgelenk hinaus sich erstreckte. Seit Anwendung dieses Verbandes erlebte ich keine Pseudarthrose mehr.

In 2 Fällen von Splitterfractur des Humerus wurde im Feldlazareth primär amputirt. Starke Blutung bei hochgradiger Splitterung ergab sich als Indication.

Fig. 30.

Diaphysenschuss des Radius.

d) Vorderarmschussfracturen: im ganzen 13, davon betrafen 6 den Radius, 4 die Ulna, 2 beide Knochen gleichzeitig. Hauteinschuss ist durchschnittlich 0,7, der Ausschuss 1,3 cm gross.

Diaphysenschüsse boten meist keine hochgradige Splitterung dar (Fig. 30). Nur in einem Falle, bei dem die Verletzung aus 100 m Entfernung erfolgte, war in ausgesprochenem Maasse

Fig. 31.

Schmetterlingsfractur der Ulna.

Fig. 32.

Schmetterlingsfractur des Radius.

Explosionswirkung vorhanden. Einschuss kalibergross, mehrere kleine Hautausschüsse, welche wahrscheinlich Folge versprengter Geschosstheile oder Knochensplitter waren. Splitterung der Vorderarmknochen hochgradig, zahlreiche kleine Splitter weit versprengt. (Radiogramm siehe Fortschritte auf dem Gebiet der Röntgenstrahlen VI, Tafel 26, Fig. 3). Auffallend ist, dass die Haut in der Umgebung der Ausschussöffnungen nicht stärkere Zerstörungen

bei so erheblicher Explosionswirkung aufweist, bei Leichenschiessversuchen wäre dies sicherlich anders gewesen. Auch 4 Schmetterlingsfiguren wiesen die Schussfracturen von Ulna und Radius auf (Fig. 31 und 32).

Verlauf in allen Fällen gut. Meist trat Heilung per primam ein, auch bei dem erwähnten Fall von Explosionswirkung. Zweimal kam es zur Pseudarthrose.

Behandlung ist sehr einfach durch abnehmbaren Gipsverband, Knochennaht bei Pseudarthrose.

e) Schussfracturen der Knochen der Hand und des Fusses.

Insgesammt gelangten zur Behandlung 37 Fälle, 13 Verwundete wurden dienstfähig, 34 Invalide. Verletzungen dieser Art

Fig. 33.

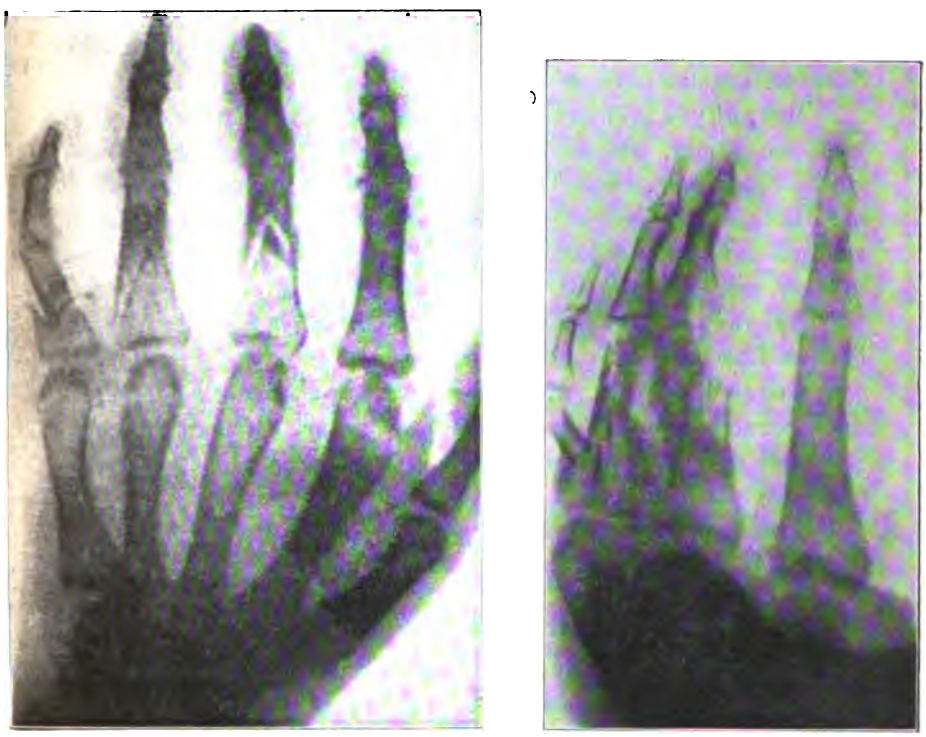

Querer Schuss durch 4 Digitalphalangen. Keilfractur.

treffen meist nicht nur die kleinen Knochen, sondern auch die entsprechenden Gelenke, so dass Functionsstörungen ausserordentlich häufig sind. Ein- und Ausschuss sind immer klein, der erstere durchschnittlich 0,6 bei der Hand, 0,7 beim Fuss, der letztere bei der Hand 1,6, beim Fuss 1,0 cm.

Ganz charakteristisch ist die Keilfractur an den Digitalphalangen (Fig. 33), Mittelhandknochen verhalten sich wie Röhrenknochen und haben daher bei Diaphysenverletzung Splitterung.

Verlauf ist meist glatt, mit gar keiner oder doch nur sehr geringer Eiterung. Beim Schuss durch die Hand lassen sich die Finger oft schwer erhalten. Amputationen, Exarticulationen werden nicht selten erforderlich.

Diaphysenschüsse gehen im Grossen und Ganzen unter Splitterung einher, deren Grösse und Ausdehnung bei mittlerer Schussweite abhängt von der Dicke und Härte des Knochens. Am meisten ausgesprochen ist sie beim Femur; Tibia und Humerus folgen. An den feineren Knochen wie Radius, Ulna, Fibula treten die Schmetterlingsfracturen deutlich hervor.

Metaphysenschüsse zeigen in mittelweiter Entfernung, sowohl am Femur, Humerus und an der Tibia mehr oder weniger starke Splitterung. Die Theile der Metaphyse stehen hinsichtlich der Härte zwischen dem rein compacten Schaft und dem mehr spongiösen Knochenende, so dass dementsprechend hier Splitterung weniger ausgesprochen ist als am Schaft.

Epiphysenschüsse weisen meist das runde Loch mit einigen kleinen Fissuren auf.

Kurze Knochen, wie Hand- und Fusswurzelknochen, erleiden durch directe Schüsse Zerschmetterung, die bei geringerer Schussweite oft mit verhältnissmässig grossen Haut- und Ein-Ausschussöffnungen einhergeht.

Platte, flache Knochen, wie Schulterblatt und Darmbeinschaufel, wiesen oft bei Schussverletzungen starke Splitterung auf.

Gelenkschüsse.

Unter 36 Gelenkschüssen befanden sich 25 penetrirende, 3 blind endende und 8 Streifschüsse. Ich nenne Gelenkschuss denjenigen, welcher das Gelenk unmittelbar eröffnet hat, wobei die Knochen oder Kapsel verletzt sind und mehr oder weniger Ent-

zündungserscheinungen vorliegen. Am häufigsten (9 mal) betroffen wurde das Kniegelenk, wobei 5 mal Knochentheile mitverletzt waren. Der Häufigkeit nach folgen das Fussgelenk (8 Fälle mit Knochenverletzungen in 5 Fällen) und das Ellenbogengelenk mit 7 Fällen (3 mal mit Knochenverletzungen). Haut-Ein- und Ausschüsse sind stets von Kalibergrösse, gleichviel ob Knochentheile allein oder Weichtheile mit verletzt sind. Durchschnittlich beträgt der Einschuss 0,8 cm, der Ausschuss 0,9 cm. Die Grösse der

Fig. 34.

Schuss durch das Ellenbogengelenk. Lostrennung d. Condylus ext. humeri.

Hautöffnungen bei verschiedenen Entfernungen erläutert folgende Uebersicht:

Entfernung	70	100	200	300	400	1000	1200	1500	2000	m	Durchsch.
Einschuss	0,7	0,5	0,8	0,8	0,8	0,8	0,7	1,0	0,8	cm	„
Ausschuss	0,9	0,5	1,4	0,8	0,8	0,6			0,9	„	„

Ausdehnung der Knochenbrüche ist gross. Bei einem Ellenbogengelenkschuss beobachtete ich Längssplitterung des Humerus (Abbildung siehe Fortschritte auf dem Gebiete der Röntgenstrahlen VI, Tafel 26, Fig. 1), in einem anderen Falle Absprengung des Condylus ext. humeri (Fig. 34). Ursache der

starken Splitterung dürfte die Härte des Knochens am Gelenkende sein. Am Kniegelenk sind die Gelenktheile mehr spongiös, weshalb meist glatte Durchbohrung erfolgte. Das Röntgenbild fiel stets negativ aus.

Verlauf. Fast ausnahmslos verheilten die kleinen Schussöffnungen schnell und glatt. Selbst in Fällen, wo durch Röntgenstrahlen erhebliche Splitterung der Knochen nachgewiesen war, trat Heilung per primam ein, sie unterschied sich in dieser Beziehung durch nichts von subcutanen Fracturen. Nur 2 Kniegelenkschüsse erforderten im Feldlazareth Tientsin die primäre Amputation. Ueber den Umfang der vorhandenen Zerstörungen liegt eine Aufzeichnung nicht vor.

Freudig überrascht und erstaunt war ich, zu sehen, wie reactionslos die Gelenkschüsse heilten. Nur in je einem Falle von Schussverletzung des Schulter- und Fussgelenks sah ich geringfügige Eiterung. Alle anderen Verletzungen verliefen völlig glatt, auch ohne Fieber. Mässige Schwellung der Gelenke, geringe Schmerzen und zeitweise Steifheit, das war Alles, was wir beobachteten. Ich selbst habe keinerlei Eingriff nöthig gehabt. Ein Todesfall ereignete sich nicht.

Solch' glatter Verlauf ist ganz allein auf Rechnung des kleinen Kalibers zu setzen. Die Mantelgeschosse bringen fast gar keine Verunreinigung der Wunden. Hierfür spricht meines Erachtens die reactionslose Heilung der sonst so ausserordentlich empfindlichen Gelenkgewebe. Ferner können auch nachträglich keine Verunreinigungen erfolgen, da die Schussöffnungen so klein sind und in Folge dessen sich auch leicht und schnell verschliessen. Erst die modernen Mantelgeschosse gestatten, das Princip der alten wie modernen Chirurgie, das noli metangere, in praxi durchzuführen. Ich möchte das günstige Ergebniss der Behandlung unserer Gelenkschussverletzungen auch darauf zurückführen, dass die Wunden möglichst wenig berührt wurden.

Gelenkschusswunden infolge von Bleigeschossen, die wir auch beobachten konnten, hatten nicht den gleich günstigen Verlauf. Trotz gleicher Behandlung traten bei ihnen dennoch Eiterungen häufiger ein. Nirgends drängt sich der Unterschied der Einflüsse der alten und modernen Geschosse mehr auf als bei den Gelenkschusswunden. Mit dem fast reactionslosen Verlauf der Gelenk-

schusswunden infolge moderner Geschosse geht auch eine sehr viel geringere Functionsstörung naturgemäss Hand in Hand, sodass die humane Wirkung der modernen Geschosse bei den Gelenkverletzungen eine auffallende ist.

Schussverletzungen der Blutgefässe.

Mit Spannung sahen wir alle dem Verhalten der Blutgefässe gegenüber den modernen Geschossen entgegen. Kurz berühren möchte ich daher die primäre Blutung auf dem Schlachtfelde. Auf diesem selbst nicht thätig, setzte ich mich mit den betreffenden Collegen in Verbindung. Uebereinstimmend erklärten sie alle, dass in der Gefechtslinie die primäre Blutung infolge von Gewehrschüssen im Allgemeinen gering ist. Auch finde ich in den schriftlichen Aufzeichnungen keinen Fall erörtert, der mit Sicherheit infolge äusserer Verblutung auf dem Schlachtfelde verblieben ist. Allerdings sind 3 unmittelbar auf dem Schlachtfelde gefallene Verwundete mit Extremitäten-Schussverletzungen zu verzeichnen, welche nicht dem Tode durch Verblutung erlagen, sondern in Feindeshand geriethen. Von auf dem Schlachtfelde gebliebenen 71 Schädelschussverletzungen, 57 Brust- und 15 Bauchschüssen sollen einige durch Verblutung geendet haben. Ich möchte diese aber zunächst nicht in Betracht ziehen, da die Todesursache nicht lediglich die Blutung zu sein braucht. Vier Verwundete ferner gelangten ins Feldlazareth, welche innerhalb 4 Tage erheblichen Blutungen erlagen. Bezeichnet sind die Quellen der Blutung nicht. Vermuthen lässt sich aus der Beschreibung, dass es sich um innere Blutungen gehandelt hat und zwar aus der Art. iliaca und femoralis. Selten, glaube ich, tritt auf Grund meiner Erfahrungen primäre Verblutung ein, die Verwundeten können, wie geschehen, erst im Feldlazareth der Verblutung erliegen. Verwundete mit Gefässverletzungen gelangten nach Hiroshima in das Reservelazareth nach etwa 4 tägiger Seefahrt in 7 Fällen. Verletzt waren: art. rad. 1 mal, Art. und ven. fem. gleichzeitig 1 mal, Art. popl. 2 mal — 1 mal gleichzeitig auch die Vena popl. — Art. tib. ant. 2 mal und Art. tib. post. 1 mal. Von der Verletzung ab bestand nur sehr geringe Blutung, sodass die Verwundeten ohne Weiteres nach Hiroshima evacuirt wurden, wo sie in unsere Behandlung traten. In allen 7 Fällen bildete sich an der Stelle der Gefäss-

verletzung ganz allmälig ein Aneurysma spurium. Neben demselben besteht gewöhnlich neuralgischer Schmerz im Verlauf der Nerven, welche wahrscheinlich durch das wachsende Aneurysma gedrückt und gezerrt werden.

Neuralgie und Pulsation bilden die zuerst auftretenden Erscheinungen des Aneurysma. Ausser dem Aneurysma spurium kommen nach Traumen auch Aneurysmata vera vor. Ich beobachtete ein solches an der Art. tib. post., wo es 5 Monate nach der Verletzung in die Erscheinung trat. Auch Communicationen gleichnamiger Arterie und Vene kamen zweimal vor. In einem Falle arterio-venöser Verletzung der Femoralis waren die Weichtheile des rechten Oberschenkels etwa in der Mitte verletzt, und es bestanden kleine Ein- und Ausschussöffnungen. In einem anderen Falle gleichzeitiger Verletzung der Art. und Ven. popl. befand sich der etwa linsengrosse Einschuss am unteren Drittel des rechten Oberschenkels, der gleichgrosse Ausschuss in der Mitte der Kniekehle. In beiden Fällen waren die Ein- und Ausschüsse glatt verheilt. Nur klagten die Verwundeten über neuralgische Schmerzen und Schwere des betreffenden Beines. Schliesslich machte sich im Verlaufe der Art. fem. ein stark sausendes Geräusch bemerkbar, das sich bis in das Epigastrium und zum Herzen ganz deutlich fortpflanzte. Zweifel an dem Vorhandensein eines Aneurysma arterio-venosum konnten nicht bestehen. Der Verwundete sah blass und anämisch aus.

Demnach kamen 3 Arten von traumatischem Aneurysma vor und zwar

a) Aneurysma spurium traumaticum, das eine pulsirende Geschwulst darstellt, aber nur aus Blutcoagulis besteht, die von den umliegenden Muskeln eingeschlossen sind,

b) Aneurysma verum traumaticum, das einen eigenen Sack besitzt.

c) Aneurysma arterio-venosum, bei welchem der Sack aus der ausgebuchteten Gefässwand besteht.

Bei der Verletzung der grossen Gefässe erscheint die Bildung eines Aneurysma die Regel zu sein. Die Ursache dafür liegt erstens in den sehr kleinen Ein- und Ausschussöffnungen, welche sehr schnell heilen, und zweitens in dem engen Schusscanal. Innerlich und äusserlich kann auf einmal keine starke Blutung erfolgen.

Später erst entwickelt sich allmälig das Aneurysma. So erklärt sich vielleicht auch der selten auf dem Schlachtfelde beobachtete Verblutungstod. Die häufige Aneurysmenbildung scheint ebenfalls eine ganz neue Wirkung und Folge des modernen Geschosses zu sein. Im Japanisch-Chinesischen Kriege z. B. war traumatische Aneurysmenbildung äusserst selten, ich persönlich habe keinen Fall beobachtet.

Was die Entwickelungszeit angeht, so kann das Aneurysma innerhalb 2—4 Wochen entstehen. Hautwunden sind längst verheilt. Der Verwundete klagt nur über neuralgische Schmerzen, und oft zufällig nur werden die pulsirenden Geschwülste gefunden. Oefter hatte ich dabei den Eindruck, als ob die Geschwulst sich ganz acut entwickelt hätte. Von dem Augenblick an, in welchem die Geschwulst festgestellt wurde, konnte auch ihr schnelles Wachsthum beobachtet werden.

In 3 Fällen war die Gefässverletzung mit Knochenbruch verbunden und zwar 2 mal Fibula, 1 mal Radius. In allen 3 Fällen erfolgte die Gefässverletzung direct durch das Geschoss, nicht etwa indirect durch die Knochenfragmente. Aus der sonstigen Beschaffenheit der Wunde ergab sich dieser Schluss ohne Weiteres. Die Art der Gefässverletzung war: 1. Aufschlitzung, 2. quere Durchtrennung und 3. Durchbohrung. In dem oben erwähnten Falle von Verletzung der Art. tib. post. mit vollständigem Aneurysmasack ergab sich bei der Operation, dass die Arterie nur an einer ganz kleinen Stelle verletzt war.

Bei dem Aneurysma arterio-venosum fand nur sehr langsame Entwickelung statt. Hier verletzte wahrscheinlich das Geschoss die Wand beider Gefässe gleichzeitig und erfolgte später die Verklebung und Verwachsung der unverletzten beiden Gefässwände. Blutung scheint dabei gewöhnlich nicht sehr lebhaft zu sein.

Die Entfernung, aus der die Arterienverletzung geschah, wird auf 1—600 m geschätzt.

Septische Nachblutung sah ich nur einmal bei einem Verwundeten. Das Geschoss war durch das Gesäss ins Becken eingedrungen und hatte gleichzeitig die Arteria glutea inf., den Nervus ischiadicus und den Darm verletzt. Zwei Wochen nach der Verletzung gelangte der Verwundete nach Hiroshima. Er fieberte hoch,

war hochgradig erschöpft und anämisch, Wunde mit schmutzig-gangränösen Massen bedeckt, Wundabsonderung fäkulent riechend. Zeitweise starke Blutung. Nach stattgehabter Reinigung, die erst nach erfolgtem Schluss der Darmfistel eintrat, stand endlich die Blutung auf Tamponade.

Prognose: Nach meinen Erfahrungen werden Blutgefässe durch die modernen Geschosse häufiger verletzt, und trotzdem ist die primäre Verblutung auf dem Schlachtfelde bedeutend geringer geworden gegen früher. Verletzungen der Arterien gehen in der Regel mit Bildung von Aneurysmen einher. Die Verwundeten gelangen meist in das Feld- bezw. Reservelazareth, wo sie mit Erfolg operirt werden. Im Allgemeinen darf die Prognose der Arterienverletzungen gegen früher als bessere gelten. Moderne Geschosse sind bezüglich der Gefässverletzung in der That „human". Wie steht's mit dem Ausweichen der Gefässe? Oft genug sah ich bei den Operationen, welche infolge Nervenschussverletzungen nöthig waren, dass der Nervenstamm wie Radialis, Medianus, vom Geschoss verletzt war, nicht aber die dicht neben ihm liegende Arterie. Das runde elastische Gefässrohr weicht immerhin sehr viel leichter dem modernen Geschoss aus als der platte, solide Nervenstamm — das darf als sicher gelten nach meinen diesmaligen Erfahrungen.

Operation: Beim Aneurysma spurium unterband ich das Gefäss in der Continuität. Anfangs versuchte ich einmal, die Unterbindung des Gefässes an der verletzten Stelle. Blutung und Auffinden der verletzten Gefässwand machte dabei so grosse Schwierigkeiten, dass ich die Unterbindung nur noch in der Continuität mache und dann die Exstirpation des Sackes folgen lasse.

Beim Aneurysma verum ebenso wie beim Aneurysma arteriovenosum mache ich die directe Unterbindung der Arterie dicht am Sack und exstirpire dann denselben. So unterband ich die Femoralis einmal, Art. popl. 4 mal, Art. tib. ant. 1 mal. Bei einem Officier mit Aneurysmabildung an der Art. rad., etwas oberhalb des Handgelenkes, entwickelte sich eine kleine pulsirende Geschwulst, welche sich allmälig verhärtete und dann durch Resorption schwand.

Unterbindung der Art. poplitea erfordert ganz besondere Aufmerksamkeit und Sorgfalt. Etwaigen Eitersenkungen ist möglichst frühzeitig und energisch entgegenzutreten.

Schussverletzungen des peripheren Nervensystems.

Kriege mit moderner Bewaffnung rufen häufiger Nervenschussverletzungen hervor als die früheren Kriege mit Bleigeschossen. Sicherlich beruht dies einmal auf dem Mantelgeschoss, vielleicht in gewissem Grade auch darauf, dass auf Nervenverletzungen früher weniger geachtet wurde. Während des Japanisch-Chinesischen Krieges, in dem wir vorzugsweise mit Bleigeschossen zu thun hatten, schenkten wir den Verletzungen der Nerven nur wenig Beachtung. Während der chinesischen Wirren dagegen sahen wir Nervenschussverletzungen so oft, dass ich den Eindruck gewann, die modernen Geschosse haben mehr Nervenverletzungen zur Folge als die Bleigeschosse.

Hautnerven werden mehr oder weniger bei jeder Schussverletzung in Mitleidenschaft gezogen. Sensibilitäts- und Motilitätsstörungen sind die Folgen, die im Allgemeinen bei zweckmässiger Behandlung wie Massage, Electricität, Bäder u. s. w. derart schwinden, dass die Function wiederhergestellt wird.

Besonders hervorheben möchte ich nur diejenigen oft erfolgenden Verletzungen, welche die grösseren Nervenstämme der Extremitäten betreffen. Ich habe etwa 31 Fälle beobachtet. Viele derselben nahmen einen günstigen Verlauf und endeten mit fast vollständiger Heilung. Vielleicht fand hier nur eine geringe Verletzung des Nervenstammes statt, regenerirte die Nervensubstanz oder traten andere Nervenäste ein. So heilten Ulnaris-, 3 Radialis- und ebensoviel Fälle von Ischiadicus- und Peroneus-Lähmungen. Bleibende Störungen hinterliessen und forderten meine Aufmerksamkeit besonders heraus folgende Nervenschussverletzungen, welche betrafen:

Plexus brachialis . . .	1 mal	obere Extremität
Nervus medianus . . .	4 „	
„ ulnaris. . . .	7 „	
„ radialis . . .	3 „	
Nervus cut. brach. int. .	1 „	
	16	
„ ischiadicus . .	1 mal	untere Extremität
„ peroneus . . .	1 „	
„ saphenus . . .	1 „	
	3	

Hieraus geht hervor, dass die Verletzung des Ulnaris am häufigsten war, Medianus und Ulnaris schliessen sich an; ferner, dass Verletzungen der Nerven an der oberen Extremität unverhältnissmässig viel häufiger als an der unteren Extremität erfolgten. Unschwer, glaube ich, erklärt sich dies allein aus dem stärkeren Exponiren der oberen Extremität beim Schiesen u. s. w.

Symptome der Schussverletzungen der peripheren Nervenstämme sind Anästhesie und Hyperästhesie der betreffenden Hautpartien. Damit verbinden sich sehr oft neuralgische Schmerzen in den peripher gelegenen Theilen der Extremität, Functions- und Ernährungsstörungen.

Oft sind die Schmerzen sehr intensiv und werden als „schiessend“ und „brennend“ bezeichnet, und exacerbiren nachts namentlich sehr. Sie beruhen zum Theil auf Neuritis des verletzten Nervenstammes. Vorwiegend oft treten derartige Neuralgien bei lange eiternden Wunden auf, wo die Nerven später von fester Narbenmasse umgeben werden.

Verletzt werden die Nerven durch Schuss auf zweierlei Art. Sie werden durch das Geschoss direct getroffen. Oder durch Verletzung ihrer Umgebung werden die Nerven durch sich bildendes Narbengewebe eingeschlossen und so in Mitleidenschaft gezogen. In der Mehrzahl der Nervenverletzungen fanden sich Weichtheilverletzungen vor. Nur bei der Verletzung des Nervus radialis sah ich zweimal Splitterfractur des Humerus und einmal bei Ulnarisverletzung Ulnarfractur. Radialislähmung war stets mit Radiusfractur begleitet und bot alle charakteristischen Erscheinungen dar. Ebenso ausgesprochen waren alle charakteristischen Erscheinungen der Ulnaris- und Medianus-Lähmungen.

Alle Nervenschussverletzungen schwerer Art verfielen der secundären Operation, wobei auch anatomisch die Art der Verletzung controlirt wurde. Der Grund für den erst secundär erfolgten Eingriff liegt in rein äusseren Momenten. In der ersten Zeit der Häufung der Verwundeten im Lazareth mussten Nervenschussverletzungen gegenüber den anderen dringend unsere Hülfe fordernden Schussverletzungen zurücktreten, zumal sie zunächst so geringe Erscheinungen machten, dass der Hoffnung Raum gegeben wurde, sie auch ohne Operation heilen zu sehen. In den Reservelazarethen bestand die Anordnung, dass alle Verwundeten, deren Wunden

verheilt waren, in Kurorte oder auch in die Heimath evacuirt wurden, damit sie sich dort schneller erholten. Und da die Nervenschussverletzungen im Allgemeinen zu den Leichtverwundeten gehörten, gingen die meisten Verwundeten auf längere Zeit in die Kurorte. In der Nähe von Hiroshima befanden sich drei eigens zur Aufnahme von Verwundeten eingerichtete Kurorte. Daraus erklärt sich, dass die Eingriffe bei den Nervenschussverletzungen spät, durchschnittlich nach 2—$3^1/_2$ Monaten, erfolgten. Zur Zeit der nothwendigen Operation liess sich aus den charakteristischen Lähmungserscheinungen mit Sicherheit auf eine bestimmte Nervenverletzung schliessen, welche sich dann bei der Operation auch ganz genau herausstellte Nur vereinzelte Fälle, welche sich durch ansserordentlich heftige Neuralgie auszeichneten, veranlassten frühzeitige Operation.

Sehr interessante Befunde ergaben sich bei der Operation:

1. Vollständige Durchtrennug des Nervenstammes sah ich zweimal, einmal am Nerv. rad., wobei gleichzeitig Splitterfractur des Humerus vorlag, und einmal am Nerv. uln. Bei der Radialiszerreissung gab die Splitterfractur die Ursache ab. Bei dem erheblichen Auseinanderweichen der Bruchenden konnte der dicht dem Knochen anliegende Nerv nicht Stand halten und zerriss. Im 2. Falle zertrümmerte das Geschoss zuerst das in dem linken Arm gehaltene Musikblasinstrument und drang dann erst in den Arm am inneren Ellenbogen. Nicht das Geschoss, sondern abgesprengte Theile des Musikinstruments zerstörten den Nerv direct, denn es fanden sich eine Menge kleiner Metallsplitter in den Weichtheilen der Umgebung des Nerven. Periphere Nerven werden demnach selten durch das Geschoss selbst, meist indirect verletzt. Die verletzten Nervenstümpfe zeigten sich bei der Operation kolbig aufgetrieben, die Nervensubstanz in eine gallertartige Masse verwandelt.

2. Völliger Durchschuss durch den Nervenstamm. Am Nervus medianus stellte ich fest, dass der Nerv vom Geschoss durchbohrt war, ohne völlig durchtrennt zu sein.

3. Streifschüsse des Nerven. Am Nervenstrange befindliche Narben liessen erkennen, dass der Nervenstamm seitlich oder an der Oberfläche gestreift war, so z. B. am Nervus ulnaris und medianus. Der verletzte Nervenstrang wird in festes Narbengewebe eingebettet und zeigt an der Stelle der früheren Verletzung spindel-

förmige Auftreibungen. Bisweilen fand sich der Nerv in Narbengewebe eingebettet vor, ohne dass Wunden und Narben am Nerv vorhanden waren. Zu erklären wäre dieser Befund so: Das Geschoss verletzte nicht den Nerv selbst, sondern das paraneuritische Gewebe und in dem Grade, wie das Bindegewebe in der Nähe des Nerven narbig sich verkürzte, wurde der Nerv in Mitleidenschaft gezogen, so dass er schliesslich in die gebildete Narbe zu liegen kam. Auf Verletzungen des paraneuritischen Gewebes reagirt schon die Nervensubstanz, so dass der Nerv an der Stelle der Verletzung verdickt und derb wird. Ist der Nervenstamm völlig durch das Geschoss durchtrennt (1), so sind die Nervenenden kolbig aufgetrieben und zeigen gallertartige Aufquellung der Nervensubstanz. Bei directem Durchschuss bildet sich eine feste Narbe. Wird der an sich gesunde Nerv nachträglich von Narbengewebe umschlossen, so tritt spindelförmige Auftreibung des Nerven ein. Nervennarbe, kolben- oder spindelförmige Auftreibungen liessen sich deutlich unterscheiden. Der in Narbengewebe eingeschlossene Nerv reagirt auf dauernden Druck durch Einschnürung mit entzündlicher Aufquellung und Infiltration der Nervensubstanz, wodurch meist die Nervenleitung unterbrochen wird.

Operirt habe ich folgendermaassen: 1. Nach Befreiung des Nerven aus der Narbe und Entfernung eines Theiles des kolbig aufgetriebenen Stückes machte ich die Vereinigung durch die Naht. An jedem Stumpfe umschnitt ich einen länglichen Lappen, klappte denselben um und vernähte beide Lappen miteinander und zwar stets paraneuritisch. Ausgeführt habe ich die Nervennaht je einmal am Nerv. medianus, radialis und saphenus, dreimal am Nervus ulnaris.

2. Theilweise Excision der narbig veränderten Theile ist je einmal am Nerv. ulnaris, medianus und ischiadicus ausgeführt worden.

3. Längsspaltung der Nervenscheide und Auslöffeln der degenerirten Substanz mit dem scharfen Löffel erfolgte 1 mal am Plexus brachialis, 2 mal am Nervus medianus und 2 mal am Nervus ulnaris.

Von den 1—3 bezeichneten Methoden gelangten auch 2 combinirt zur Anwendung. Das Ergebniss der operativen Eingriffe war bezüglich der neuralgischen Schmerzen sehr befriedigend, die-

selben wurden oft recht erheblich verringert. Auch dann, wenn der Nerv aus der Narbe ausgelöst und dabei gedehnt war, nahmen die Schmerzen ab. Nervennaht bezw. Nervenplastik und das Auslöffeln der degenerirten Nervensubstanz mit dem scharfen Löffel erzielten meist erhebliche Besserung, sowohl was die Schmerzen, als auch was die Function und die trophoneurotischen Störungen betrifft. Nur vereinzelt blieb der erhoffte Erfolg aus. Trotz Massage, Electricität u. s. w. schwanden namentlich Atrophie und trophoneurotische Störungen nicht. Vielleicht kam hier der Eingriff zu spät. Vielleicht auch gingen die Eingriffe nicht weit genug. Auch die Experimente lehren, dass sogar die primäre Nervennaht nicht immer Nervenregenerationen zur Folge hat. Schliesslich kann der Misserfolg auch darauf beruhen, dass die freigelegten Nervenstränge wiederum mit der Narbe verwachsen sind. Immerhin scheint es wünschenswerth, auf Verletzungen der Nerven frühzeitig zu achten, um möglichst primär operiren zu können. Schwierig wird es bisweilen sein, den rechten Zeitpunkt für die Operation zu bestimmen, da es eine ganze Reihe von Nervenverletzungen gibt, welche auch ohne operativen Eingriff unter Massage, Electricität, Bädern u. s. w. heilen.

Bezüglich des mikroskopischen Befundes, welcher an den exstirpirten Nervenstücken gemacht wurde, hebe ich hervor, dass die Nervensubstanz durch mächtig entwickeltes interstitielles Bindegewebe ersetzt ist, dazwischen sich degenerirte Nervenfibrillen mit Axencylindern spärlich befinden.

Schussverletzungen in Folge von Bleigeschossen.

Im späteren Verlaufe des Aufstandes, namentlich in den Gefechten von Yang-tsun, Tung-chow und Peking, gelangten namentlich seitens der Chinesen zur Anwendung 10 mm Bleigeschosse, vor Allem das System Winchester. Die Boxer gebrauchten sogar Snider- und Wallbüchsen. Berechtigt wird diese Annahme durch die Kriegsberichte, durch die Beschaffenheit der Wunden und durch die Thatsache, dass in den Wunden späterer Zeit oftmals Bleikugeln gefunden wurden.

In die Lazarethbehandlung gelangten 220 Verwundete mit durchschnittlicher Behandlungsdauer von 128 Tagen. 18 Verletzungen entfallen auf den Kopf, 17 auf das Gesicht, 33 auf den Thorax,

Fig. 35.



Deformirte Bleigeschosse, in der natürlichen Grösse.

14 auf das Abdomen und 138 auf die Extremitäten. Ausserdem fielen 61 Verwundete unmittelbar auf dem Schlachtfelde.

Bezüglich des Ausganges ist zu bemerken, dass 129 Verwundete vollkommen wieder hergestellt, 64 Invalide wurden und 27 starben.

Geschossdeformation.

Fig. 35 stellt eine Reihe aus Wunden extrahirter Bleigeschosse dar. Kurz möchte ich besprechen, wo dieselben gefunden, und aus welcher Entfernung der Schuss erfolgte.

No. 1 scheint ein Snider-Geschoss zu sein, 28 g schwer, wurde nicht deformirt in der Nähe der Achillessehne gefunden. Schussweite 300 m.

No. 2 Herkunft unbekannt, sehr langes Geschoss und 32,9 g schwer. Abplattung und Eindrücke am vorderen Theile. Am Thorax, der nicht eröffnet, in der Nähe der rechten Achselhöhle gefunden. Schussweite 800 m.

No. 3 Winchestergeschoss? an einer Fläche wie abgeschliffen, 24,8 g schwer. In der Nähe des Ellenbogengelenkes, im Zwischenraum zwischen Radius und Ulna, gefunden. Knochen intact. Entfernung nicht angegeben.

No. 4 Winchestergeschoss? 18,5 g schwer. Spitze etwas abgeplattet. In der Mitte des Vorderarmes steckengeblieben, Ulna fracturirt. Schussweite 200 m.

No. 5 Winchester? 22,8 g schwer, seitlich in schiefer Richtung abgeplattet. Im unteren Drittel des Oberschenkels stecken geblieben. Schussweite 300 m.

No. 6 Winchester? Rinnenbildung am seitlichen Theile des Geschosses, 22,0 g schwer. In der Schädelgrube gefunden. Schussweite 200 m.

No. 7 ? Stark zusammengedrückt, vielleicht ein Stück davon abgesprengt. 18,6 g schwer. In der Knochensubstanz der Tibia gefunden.

No. 8 Geschoss stark deformirt, Stücke abgesprengt, 11,3 g schwer. Am Schädel stecken geblieben. Entfernung nicht angegeben.

No. 9 Protokoll nicht ganz klar.

No. 10 An der vorderen Spitze abgerundet. Am oberen Ende des Oberarmes gefunden. 24,0 g schwer.

No. 11 Starke Deformation; 8,2 g schwer. Fest eingekeilt in der unteren Humerusepiphyse.

No. 12 Shrapnellfüllkugel; 8,2 g schwer. An der Fusssohle zwischen 4. und 5. Zehe stecken geblieben.

Schussverletzungen am Kopfe.

Auf dem Schlachtfelde fielen 18, in die Lazarethe gelangten 16 Verwundete. Von Letzteren starben 2 unmittelbar nach der Aufnahme, 3 andere boten Hirnsymptome ziemlich schwerer Art dar. Unterziehe ich die 3 Schädelschüsse einer näheren Besprechung, so wurde der eine Verwundete aus 200 m Entfernung am rechten Scheitelbein verletzt. Tabula ext. und int. stark deprimirt. Blutung

erheblich. Besondere Symptome waren: Bewusstlosigkeit, Lähmung, Zuckungen und Hyperaesthesie des linken Armes. Ganz allmälig schwanden die Symptome. Längere Zeit bestehen blieb Kraftlosigkeit des 2.—5. Fingers der linken Hand, die nicht gestreckt werden können. Beim Ausgleich der Knochendepression und bei der damit vorgenommenen Entfernung des stecken gebliebenen Geschosses zeigt sich die Dura verletzt. Wundverlauf ging unter mässiger fieberloser Eiterung einher. Heilung erfolgte mit Knochenverlust und Hirnpulsation. Klagen über Kopfschmerz und Schwindelgefühl bestanden noch längere Zeit. Nach 1 Jahr wurde der Verwundete als Invalide entlassen. Das Armcentrum in der Centralwindung war wahrscheinlich durch die deprimirten Knochensplitter verletzt worden.

Der 2. Verwundete, welcher aus 200 m Entfernung am Hinterhauptsbein links in der Nähe der Protuberantia occipit. getroffen, und bei welchem das Geschoss nach Zerstörung der Tabula ext. und int. stecken geblieben war, bot folgende Erscheinungen dar: Geringe Apathie, Klagen über Kopfschmerzen, namentlich über solche, welche von der Stirn ausstrahlen, Schwindelgefühl, Gedächtnissschwäche, Anaesthesie und Schwäche des linken Armes. Mässige Ptosis. Gleich nach der Verwundung völlige Blindheit, welche Tage lang anhielt. Allmälig trat Unterscheidungsvermögen für Hell und Dunkel ein. Am 9. Tage werden am Bett stehende Menschen erkannt. Mit centraler Sehschärfe $R=\frac{1}{2}$, $L=\frac{2}{3}$ schied der Verwundete nach etwa Jahresfrist als Invalide aus. Hier muss auf eine Verletzung der Hirnrinde des Hinterlappens geschlossen werden.

Im 3. Falle lag ein Streifschuss vor, der das linke Scheitelbein in der Gegend der Sutura parietotemporalis getroffen hatte. Aeusserlich liess sich eine Verletzung der Schädelknochen nicht erkennen. Dabei bestanden Klagen über heftigen Kopfschmerz, Anaesthesie der rechten Gesichtshälfte, Sprachstörungen, erschwerte Zungenbewegung und Schwerbeweglichkeit der Finger der rechten Hand — Symptome, welche 3 Monate lang anhielten. Vielleicht erscheint die Annahme zulässig, dass die Tabula int. fracturirt und Splitter von ihr auf die Hirnrinde drückten.

Schussverletzungen des Gesichts.

16 Verwundungen kamen zur Beobachtung. 1 Verwundeter fiel unmittelbar auf dem Schlachtfelde, wahrscheinlich wohl infolge gleichzeitiger Hirnverletzung. Von 15 in das Feldlazareth aufgenommenen Verwundeten starb 1. Nach Hiroshima wurden 14 evacuirt. Erwähnenswerth ist, dass sich unter diesen Gesichtsverletzungen einige Verletzungen des Ober- und Unterkiefers mit Zerstörung der Alveolarfortsätze und Verletzung der Weichtheile am Zungengrunde befanden, welche namentlich in Folge narbiger Zungenretraction schwere Störungen der Sprache und des Kauens verursachten.

Schussverletzungen am Halse.

Je 4 Verwundete fielen auf dem Schlachfelde und gelangten ins Lazareth. Von letzteren waren 3 einfache Weichtheilverletzungen. Der 4. Fall betraf einen von links nach rechts gehenden, penetrirenden Halsschuss. Abgesehen von der Verletzung selbst bot der Verwundete dar: Kopfschmerz, Ohrensausen rechts, locale Anästhesie am rechten Oberschenkel. Nach etwa 8 Wochen schwanden diese Erscheinungen völlig. Vielleicht war das Halsmark getroffen worden.

Schussverletzungen der Wirbelsäule.

Unter verschiedenen anderen möchte ich nur eine sehr interessante Verletzung besprechen. Aus der Entfernung von etwa 150 m erhielt der Verwundete einen Schuss, vielleicht aus einer Wallbüchse, in der Gegend der Lendenwirbelsäule. Fig. 36 zeigt eine 14 cm lange und 3 cm breite Narbe, die dem Einschuss entspricht. Der Ausschuss liegt rechts vom Dornfortsatz des 4. Lendenwirbels. Einige Dornfortsätze sind fracturirt, am Rückenmark selbst aber eine Verletzung nicht nachweisbar. Mit der Verwundung setzte unvollständige Paraplegie ein. Ferner bot der Verwundete folgende Erscheinungen dar. Druckempfindlichkeit am Dornfortsatze des 10. und 11. Brustwirbels und im Verlauf des Nervus ischiadicus mit in den Unterschenkel ausstrahlenden Schmerzen. Anästhesie vorn am Thorax von der 4. Rippe, am Rücken vom 5. Lendenwirbel abwärts. Krampfhafte Contraction der Wadenmusculatur. Keine Atrophie der Muskeln, deren elektrische Reaction erhalten

ist. Patellarreflex zunächst herabgesetzt, später gesteigert. Gesteigerte Schweisssecretion. Nach 3 Wochen trat unter hohem Fieber Steigerung aller Symptome ohne nachweisbare Veranlassung ein. Nur sehr allmälige Besserung, jedoch wurde Gehen mit Hülfe von Stöcken möglich, wobei unter Augenschluss starke Coordinationsstörungen auftraten. Sehr lange noch bestanden schwere Gehstörungen mit Ataxie, Neuralgie im Gebiet des Ischiadicus,

Fig. 36.

Streifender Durchschuss des Lendenwirbels.
i = die am Einschuss entsprechende Wundfläche, e = Ausschuss.

Nachtschweiss, heftigster Kopfschmerz mit Erbrechen, remittirendes Fieber. Der Verwundete schied als Invalide aus. Contusion des Rückenmarks durch das grosse, etwa 20 mm-Geschoss der Wallbüchse liegt hier sicherlich wohl vor. Ob Compression der Medulla spinalis in Folge Blutung in den Duralraum mit nachfolgender Spinalmeningitis geringeren Grades oder auch Druck in Folge etwaiger Bruchstücke anzusprechen ist, möchte ich unentschieden lassen.

Schussverletzungen der Brust.

16 Verwundete fielen auf dem Schlachtfelde, 28 gelangten ins Feldlazareth, von welchen dort 8 zu Grunde gingen. Sicher festgestellte 10 Lungenschussverletzungen waren in der Hälfte der Fälle von 24 tägiger Hämoptoe begleitet. Im weiteren Verlauf traten auf: seröse Pleuritis, Hämato-, Pyo-, Pneumothorax in je 1 Falle. Exitus letalis erfolgte in dem mit Pyothorax complicirten Falle. Beim Hämatothorax stand die Blutung erst nach Rippenresection, die einige Male ausgeführte Aspiration hatte gar keinen Erfolg. Hervorheben möchte ich, dass die frühzeitige Eröffnung des Pleuraraumes bei traumatischem Hämatothorax ein einfacher, aber segensreicher Eingriff ist, wenn die Blutung sonst nicht zum Stillstand gelangt. Küttner spricht von traurigen Erfahrungen bei derartigem Hämatothorax, zur Eröffnung des Thorax kam es nicht.

Alle Lungenschussverletzungen verliefen sonst glatt und gut, ohne irgendwelche Störungen der Athmungsorgane zu hinterlassen.

Schussverletzungen des Bauches.

Auf dem Schlachtfelde fielen unmittelbar 13 Verwundete, 14 gelangten ins Lazareth. Penetrirende Bauchschüsse waren 7, von welchen bald nach der Lazarethaufnahme 3 an septischer Peritonitis starben. In den anderen 4 Fällen waren die Erscheinungen der Peritonitis nur sehr gering. Heilung erfolgte verhältnissmässig schnell. Die Mortalität der penetrirenden Bauchschüsse betrug also 43 pCt.

Schussverletzungen der Extremitäten.

In die Lazarethe gelangten 67 Verwundete, 2 fielen auf dem Schlachtfelde. Unter den ersteren befanden sich 39 Weichtheilschüsse, in 28 Fällen waren auch die Knochen verletzt.

a) Weichtheilverletzungen. Haut-Ein- und Ausschuss meist glatt, aber viel grösser als bei Kleinkalibergeschossen. Nahschüsse weisen oft unregelmässig gelappte Ränder der Schussöffnungen auf.

Schussöffnungen in verschiedener Entfernung:

Entfernung	20	70	100	200	300	400	1000 m.	Durchschnitt
Einschuss	1,0	2,5	1,5	1,6	1,4	2,0	1,0 cm.	1,4 cm.
Ausschuss	1,5	2,0	1,3	1,8	1,9	2,0	1,0 „	1,5 „

Muskelschüsse haben gewöhnlich glatten Schusskanal. Nicht selten kommt aber auch Bildung grosser Höhlen vor. Hier tritt dann meist Eiterung ein. Bleigeschosse haben ferner grössere Verunreinigungen der Wunde im Gefolge. Eiterungen sind auch daher bei Bleigeschossverletzungen zahlreicher und in Folge dessen ausgedehntere Narben und häufigere Functionsstörungen.

b) Knochenschussverletzungen. Im Allgemeinen ist die Zerstörung der Knochen, sowohl der spongiösen und platten, wie der Röhrenknochen bedeutender, als bei Kleinkaliberschussverletzungen. Dies liegt in der leichteren Deformirbarkeit des Bleigeschosses. Das deformirte Geschoss hat eine grössere Angriffsfläche und gibt grösseren Stoss an die Seitenwirkung ab, zumal da, wie R. Köhler (10) sagt, die Zeit des Durchtritts des Geschosses durch die Körpertheile grösser ist als beim Kleinkaliber. Haut-Ein- und Ausschuss sind grösser, oft zerrissen und lappig geformt, namentlich am Ausschuss. Bei den Diaphysen beträgt die Grösse der Hautöffnung 1,6 und 2,7 cm, in seltenen Fällen von Nahschüssen bis 7,0—13,0 cm.

Bei einer aus 150 m Entfernung gesetzten Verletzung der Unterschenkelknochen rechts war der Einschuss 2,5 cm, der Ausschuss 4,0 cm gross mit erheblicher Zertrümmerung der Muskeln und starker Blutung. Bei einem anderen, angeblich aus 20 m Entfernung erfolgten Schuss in den rechten Vorderarm mit Splitterfractur des Radius betrug der unregelmässig gestaltete Hauteinschuss etwa 1,5 cm, Ausschussöffnung in ausgedehntem Maasse zerrissen. Es bestand eine grosse offene Wunde von 13 cm Länge. Zerfetzte Muskeln und Sehnen dringen hervor, Blutung ist erheblich, Knochenfragmente stark dislocirt (Fig. 7 auf Tafel 26 in „Fortschritte auf dem Gebiete der Röntgenstrahlen“ VI.). Derartig umfangreiche Weichtheilzerstörungen kamen beim Kleinkaliber nicht vor. Andererseits beobachtete ich aber auch glatt verlaufene Fälle von Knochenschussverletzungen durch Bleigeschosse. So hatte eine quere Durchtrennung der Humerusdiaphyse kalibergrosse Ein- und Ausschussöffnungen. Dieselbe endete mit guter Consolidation und vollkommener Heilung.

Hervorgehoben sei, dass die durch Bleigeschosse hervorgerufenen Schussverletzungen meist in geringer Schussweite, etwa 50—200 m, erfolgten, und zwar von den Mauern Pekings herab,

auf welchen die Chinesen standen und von ihnen auf die anstürmenden Japaner schossen. Strassen und Nachtkämpfe fanden meist in grösster Nähe statt.

Hinsichtlich der Betheiligung der beiden Extremitäten mag Folgendes kurz gesagt sein.

Obere Extremität. Auf dem Kampfplatze fielen unmittelbar 2 Verwundete. Starke Blutung war die Todesursache in dem einen Falle. Der andere Verwundete fiel ins Wasser und ertrank. Schussweite betrug 15 und 100 m. In die Lazararethe gelangten 67 Verwundete, darunter 39 = 58,0 pCt. nur Weichtheilverletzungen, 28 = 42,0 pCt. mit Knochenverletzungen einhergehend.

Untere Extremität. In Folge von Verblutung fielen 2 Verwundete auf dem Schlachtfelde. Einer von ihnen erlitt aus 50 m Entfernung einen Weichtheilschuss in den rechten Oberschenkel, der andere aus 300 m einen Schuss durch die Weichtheile des linken Unterschenkels. Aufgenommen in die Lazarethe wurden 75 Verwundete. Davon waren 57 = 76,0 pCt. Weichtheilschüsse, 18 = 24,0 pCt. Knochenverletzungen. Von den im Lazareth behandelten Verwundeten starben 6. Als Todesursachen sind genannt: Kakke bei einer Oberschenkelschussfractur, Dysenterie bei 2 Unterschenkel- und 1 Fussschussverletzung, Tetanus und Verblutung bei 2 Unterschenkelschussverletzungen. Verblutungstod tritt im Gefolge von Bleigeschossverletzungen häufiger auf als bei Kleinkalibergeschossen. Primäre Amputation wurde in Peking bei 1 Falle von Oberschenkelschussfractur gemacht.

Hinweisen möchte ich schliesslich noch auf einige Radiogramme von durch Bleigeschosse erfolgten Knochenbrüchen, welche in „Fortschritte auf dem Gebiete der Röntgenstrahlen VI“ Tafel 26, Fig. 4—9 abgebildet sind (11). So z. B. eine Fractur des Oberarmknochens, der Vorderarmknochen, Schulter-, Ellenbogen- und Fussgelenk-Verletzung. Jedesmalige Zertrümmerung sehr bedeutend. Diaphyse weist gröbere Splitter auf. Fragmente stärker dislocirt.

Gelenkschüsse.

Gelenkeröffnungen ereigneten sich 13 mal. Am häufigsten (4 mal) war das Ellenbogengelenk betroffen. Der Häufigkeit nach folgen das Fuss-, Hand-, Knie- und Schultergelenk. Knochentheile waren meist mit verletzt. Einschuss durchschnittlich 1,3 cm, der

Ausschuss 2,5 cm gross; dort, wo nur Weichtheilverletzungen vorlagen, Einschuss 0,9 cm, Ausschuss 1,2 cm. Knochensplitterung ist ziemlich hochgradig. Eiterung daher in der Regel sehr stark, Ankylose sehr häufig.

Die 4 Schussverletzungen des Ellenbogengelenks erfolgten in der Entfernung von 100—200 m. Unregelmässig gestalteter Hautausschuss bis zu 3,0 cm gross. Alle betheiligten Knochen sind meist geschädigt. Eiterung trat in allen 4 Fällen ein. Explosionswirkung in einem Falle der aus 100 m Entfernung erfolgten Verletzung stellt Fig. 6, Tafel 26 in „Fortschritte auf dem Gebiete der Röntgenstrahlen" dar. Von 2 Handgelenkschussverletzungen bot die eine einen apfelgrossen kraterförmigen Hautausschuss dar, aus welchem zerfetzte Weichtheile heraustraten. Splitterung des Radiusendes und Luxation der Ulna. Angeblich ist der Schuss aus unmittelbarer Nähe abgegeben worden. Zwei Kniegelenkschüsse boten nur Weichtheilverletzungen dar. Während in einem Falle reactionslose Heilung erfolgte, trat bei dem andern Eiterung ein. Fussgelenkschüsse kamen 3 vor. Calcaneus und Talus waren in einem Falle hochgradig zerstört. Explosionswirkungen deutlich sichtbar (Fig. 9 „Fortschritte auf dem Gebiete der Röntgenstrahlen" VI). Fig. 5 ebendaselbst stellt einen Schultergelenkschuss mit erheblicher Splitterung des Humeruskopfes dar.

Hervorgehen dürfte aus diesen wenigen Worten soviel, dass Verletzungen der Gelenke in Folge von Bleigeschossen ernstere Verletzungen sind und wesentlich schlechter heilen, als die durch Kleinkaliber gesetzten Verletzungen. Scharf und deutlich tritt hier der Unterschied zu Gunsten des Kleinkalibergeschosses hervor, dessen „humane" Wirkung an entsprechender Stelle genügend von mir betont worden ist.

Schussverletzungen der Blutgefässe

kommen bei den Bleigeschossen gar nicht selten vor. Fünf derartige Verletzungen ereigneten sich und zwar betrafen sie die Art. popl. zweimal, die Art. fem., axillaris und brach. je einmal. In allen Fällen trat gleich nach der Lazarethaufnahme der Verblutungstod ein. Nach Hiroshima gelangte kein Verwundeter. Auch hier macht sich der grosse Unterschied bemerkbar zwischen den Gefässverletzungen in Folge von Blei- und Kleinkalibergeschossen. Alle

Gefässverletzungen in Folge von Bleigeschossen führten zum Tode, während diejenigen in Folge des Kleinkalibergeschosses nur 36,3 pCt. Todesfälle hatten.

Schussverletzungen der peripheren Nerven.

Verletzungen der peripheren Nerven kommen bei Bleigeschossen sehr oft vor. Zu verzeichnen sind 7 Verletzungen und zwar 3 am Nerv. med., 2 am Nerv. ulnaris, je 1 am Nerv. rad. und ischiadicus. In allen Fällen versuchte ich die geschädigten Nerven durch verschiedene Operationen wieder functionstüchtig zu machen — meist ohne jeden Erfolg, weil der Eingriff zu spät kam. Lähmung und Atrophie blieben unverändert.

Was die Häufigkeit der Nervenschussverletzungen durch Kleinkaliber, Bleigeschoss und grobes Geschütz betrifft, so betrug dieselbe 3,6 bezw. 3,2 und 4,6 pCt.

Schussverletzungen durch Artilleriegeschütz.

Ausgerüstet waren die Chinesen mit einem Artilleriegeschütz neuester Construction einschl. rauchschwachem Pulver. Abbildungen ihrer Granaten und Shrapnells bringt Tafel XIII. (Fig. 38). Unsere Truppen litten unter dem Artilleriefeuer am meisten beim Angriff auf Tientsin, wo die Chinesen mit Schnellfeuerkanonen von 57 mm leider nur zu gut auf uns zielten. Abbildungen von abgesprengten Granaten und Shrapnellfüllkugeln, welche im Garten des Feldlazareths Tientsin gefunden wurden, bringt Fig. 38. Die Shrapnellkugel ist etwa 15,0 g schwer und hat einen Querschnitt von 11—12 mm. Ihre Verletzungen kommen denjenigen der Bleigeschosse sehr nahe, sodass Verwechselungen sehr leicht möglich sind.

In Folge Verletzungen durch Artilleriegeschosse fielen auf dem Kampfplatze 31 Verwundete, in das Lazareth gelangten 65. Unter Ersteren befanden sich 12 Verletzungen von Kopf und Brust, 5 des Bauches u. s. w., unter den Letzteren waren 10 Verletzungen des Kopfes, je 8 des Gesichts und der Brust, 34 der Extremitäten u. s. w. Bei den im Lazareth behandelten 65 Verwundeten kamen 22 Knochen- und 43 Weichtheilverletzungen vor. Ferner waren penetrirende Wunden 9, blind endende 8, Streifschüsse 36. Auffallend ist hierbei, dass bei dem Artilleriegeschoss die Mehrzahl der Verletzungen

in Folge von Streifschüssen entstanden ist, während das Gewehrgeschoss mehr penetrirende Wunden setzt.

Gewebszertrümmerungen sind im Allgemeinen sehr viel stärker bei Artilleriegeschossen als bei Gewehrgeschossen, auch Verunreinigungen der Wunden zahlreicher und umfangreicher, so dass Eiterung der Wunden die Regel ist. Knochenverletzungen gehen mit erheblicher Splitterung einher, weshalb Amputationen häufiger

Fig. 37.

Streifschuss am Dorsalwirbel, linke Schulter und Thorax gelähmt und heruntergesunken.

sind. So fanden im Feldlazareth Tientsin 2 Oberarmamputationen und eine solche des Unterschenkels statt.

Shrapnellfüllkugeln erzeugen kalibergrossen Ein- und Ausschuss und glatten Schusscanal in den Weichtheilen. Meist nehmen ihre Verletzungen reactionslosen Verlauf.

Was den Ausgang betrifft, so wurden von 65 ärztlich behandelten Verwundeten 36 = 55,4 pCt. geheilt bezw. dienstfähig, 22 = 33,8 pCt. Invalide und 3 = 4,6 pCt. starben. Bei den Gewehr-



Fig. 38.

Abgesprengte Stücke von Granaten und Schrappnellfüllkugeln, welche im Garten des Feldlazareths zu Tientsin gefunden sind.

schussverletzungen sind die gleichen Zahlen 61,1 bezw. 21,9 und 10 pCt. Bei erstgenannten Verletzungen wurden viel mehr invalidisirt, dagegen starben weniger. Aber auf dem Schlachtfelde erlagen den Artilleriegeschossen ungleich mehr, 32,3 pCt. gegen 20,7 pCt.

Von einzelnen Fällen soll nur 1 Streifschuss besonders erwähnt werden.

Das grobe Geschoss streifte den Rücken links in Höhe des 4. Brustwirbels in der Richtung von innen oben nach unten aussen (Fig. 37). In grosser Ausdehnung waren die Weichtheile zerfetzt, eine etwa 2 handtellergrosse Granulationsfläche war die Folge. Im Moment der Verletzung traten die Shockerscheinungen mit Schwindelgefühl ein. Bewusstsein nicht getrübt. Der Verwundete kroch auf dem Boden hin, konnte nicht stehen oder gehen. Leiseste Körperbewegungen verursachten heftigsten Schmerz. Humeruskopf nach vorn luxirt. Arm hängt schlaff herab und kann nur wenig gehoben werden. Druckempfindlichkeit der Brustwirbel, besonders stark am 6. und 7. Wirbel. Ataxie beim Gehen, das erst nach 3 Wochen nur sehr wenig möglich ist. Brustmusculatur links stark abgemagert, besonders M. trapez., latiss. dorsi, pectoralis maj. Anästhesie und stechender Schmerz unterhalb der Schultergegend. Dumpfer ziehender Schmerz an der medialen Seite des Oberschenkels und der Wade. Elektrische Erregbarkeit der gelähmten Muskeln gesteigert. Ganz allmälig trat Besserung ein.

Aus den Erscheinungen entnehme ich, dass Blutung in das Rückenmark und leichte Entzündung der Rückenmarkshäute stattgefunden haben.

Wundinfectionskrankheiten.

Aseptik und Technik erreichten es, dass Wundinfectionskrankheiten im Frieden zu den äussersten Seltenheiten gehören. Im Kriege lassen sie sich noch nicht völlig vermeiden, zumal wenn plötzlich Massen von Verwundeten der ärztlichen Behandlung bedürfen und der Beförderung auf weiten Wegen unterliegen. Im Reservelazareth zu Hiroshima, wo streng aseptisch gearbeitet wurde, ereigneten sich trotzdem einige Fälle von Wundinfectionskrankheiten. Dem plötzlichen Anhäufen zahlreicher Schwerverwundeter schreibe ich ganz allein diese nicht erfreuliche Erfahrung zu. Der streng durchgeführten Aseptik gelingt es zwar, der Eiterung meist schnell Herr zu werden, sie ganz zu vermeiden, scheint mir vorläufig noch unmöglich. Abgesehen von der Häufung Schwerverwundeter geben zahlreicher Verbandswechsel und nicht immer ganz sicher geschultes Personal im Kriege Veranlassung, dass selbst im heimathlichen,

grossen und sonst tadellos eingerichteten Lazareth accidentelle Wundinfectionskrankheiten, wenn auch vereinzelt, vorkommen. Nicht selten werden solche auch vom Kriegsschauplatze hereingeschleppt. So brachten französische Verwundete in das Reservelazareth Hiroshima Erysipelas mit, das dort leider auf 5 japanische Verwundete übertragen wurde. In einem dieser 5 Fälle war der Verlauf ein sehr schwerer. Derselbe sei kurz beschrieben. Bei einem eiternden Gelenkschuss des rechten Ellenbogengelenks, erzeugt durch ein Bleigeschoss, machte ich die Resection nach Kocher. Radius und Ulna stark gesplittert. In der Wunde viele Knochensplitter. Sehr bald wurde Erysipel, von der Wunde ausgehend, festgestellt. Dicker übelriechender Eiter senkte sich zwischen den Vorderarmstreckmuskeln. Haut blauroth gefärbt. Wunde schmutzig aussehend. Von den Weichtheilen entblösste Knochentheile sehen schwarz aus, werden nekrotisch. Rechtsseitige Pneumonie. Verbreitung des Erysipels über Schulter und Rücken. Anschwellung fast aller Gelenke, namentlich der Knie- und Fussgelenke. Einige Gelenke zeigten Eiteransammlung, dem durch Eröffnung der Gelenke Abfluss verschafft werden musste. Decubitus am Kreuzbein. Allmälig blasste das Erysipel ab. Gelenkschwellungen schwanden. Gelenke sind alle ankylotisch geworden, nur der ganze linke Arm war freigeblieben. Der Verwundete liegt stets auf dem Rücken und kann sich mit Hilfe des linken Armes nur sehr wenig im Bett erheben. Nach 10 Monaten war diese durch Erysipelkokken erzeugte Pyämie mit völliger Vernarbung und Steifigkeit der befallenen Gelenke abgeschlossen.

Ausser Erysipelas trat in je 1 Falle Septikämie (Tod), Pyämie (Heilung) und Tetanus (Tod) auf.

Complicationen der Schusswunden, intercurrente Krankheiten.

Sowohl die groben wie die kleinen Geschossverletzungen complicirten sich mit verschiedenen internen Krankheiten. Von den wichtigsten derselben seien erwähnt Kakke mit 34, Dysenterie mit 23 Fällen. Ferner kamen zur Beobachtung Magen- und Darmkatarrh, katarrhalischer Icterus, Pleuritis, Peritonitis, Appendicitis, Tuberculose u. s. w.

In Folge innerer Erkrankung starben 13 Verwundete, deren Verletzung völlig normal verlief.

Wundbehandlung.

Strenge Aseptik muss auch bei den Schusswunden geübt und kann hier sehr gut durchgeführt werden. Möglichst schneller Verband der Wunden ist anzustreben. Wir haben alle Schusswunden sofort mittelst des Verbandpäckchens geschlossen. In der Feuerlinie geschah dies oft von den Verwundeten selbst. Durch primäres Verbinden der Wunden wird der ferneren Infection wie der Blutung erfolgreich entgegengetreten. Mit antiseptischen Flüssigkeiten die Wunden zu spülen, geschah ganz ausnahmsweise bei Wunden in Folge von Artilleriegeschossen, unterblieb sonst durchweg. Trockene Wundbehandlung war die Regel. Unser Feldlazareth ist nach dem Princip der trockenen, aseptischen Wundbehandlung eingerichtet. Und im Reservelazareth zu Hiroshima behandelte ich sämmtliche Schusswunden streng aseptisch. Bei eiternden Schussverletzungen, namentlich der Knochen, machte ich nur Incisionen und Contraincisionen — weiter nichts, verband aber stets trocken, unterliess namentlich alle Spülungen mit antiseptischen Flüssigkeiten. Verbandstoffe wurden sterilisirt, Instrumente mit 1 proc. Sodalösung ausgekocht. Desinfection der Hände und des Operationsfeldes geschah nach Fürbringer. Zur Reinigung der Haut in der Umgebung der Wunde dienten in 0,1 proc. Sublimatlösung oder Alkohol getauchte Tupfer.

Versuchsweise liess ich einige stark eiternde Knochenschussverletzungen auf einer besonderen Abtheilung mit Ausspülungen mit 0,05 proc. Sublimat- oder 2 proc. Borsäurelösungen behandeln — ohne jeden erkennbaren Nutzen. Im Gegentheil, mir schienen die Spülungen direct Schaden zu verursachen, indem die Flüssigkeit leicht zwischen den Muskeln stagnirte und Reize ausübte. Jedenfalls wurden nach den Spülungen meist stärkere Absonderung und intermittirendes Fieber beobachtet. Nach meinen Erfahrungen ist die trockene Wundbehandlung der Schussverletzungen die idealste, ganz besonders bei den kleinen Ein- und Ausschussöffnungen. Bei uns wurde im heimatlichen Reservelazareth zum ersten Male strenge Aseptik durchgeführt. Nur die Drainage — und zwar solche mit Glasdrains — möchte ich in der Behandlung der Diaphysenschüsse des Oberschenkels nicht entbehren, da Eiterung zwischen den Muskeln sehr häufig ist. Bei eiternden Schusswunden mit langen Schusskanälen sah ich von Einspritzungen des 10 proc. Jodoform-

glycerins grossen Nutzen. Gazestreifen nützen meist garnichts. Der lange Schusscanal will sich nicht schliessen. Erst Jodoformglycerineinspritzungen mit Verschluss der Wunden durch sterile Gaze führten schnell zur Heilung. Diaphysenschussfracturen des Oberschenkels sind am schwierigsten unter allen Knochenschussfracturen zu behandeln. Die Volkmann'sche Extensionsschiene ist noch nicht der dabei zu verwendende ideale Apparat. An der Fracturstelle verursacht er Anfangs unerträglichen Schmerz, in Folge des durch den Zug gesetzten Reizes entsteht vermehrte Eiterabsonderung, so dass ich mich oft zur Abnahme des Apparates entschloss. Mit mehr Vortheil wandte ich den abnehmbaren Gipsverband an. Besonders werthvoll erschien er mir bei den Oberarmschussfracturen mit Splitterung des Humerus, Schulter- und Ellenbogengelenk mit einschliessend. Im Felde empfehle ich für den Transport der Verwundeten den abnehmbaren Gipsverband auf's Wärmste. Zwei sackartig nach der Form der Extremität geschnittene, mit Flanell oder Lint gefütterte Stücke Baumwollenzeug werden an einer Seite an einander genäht. Die Nahtlinie hält die Verbindung des aufklappbaren Verbandes. Im Feldlazareth brauchen nur einige solche sackartigen Zeugstücke vorräthig gehalten zu werden.

Gelenkschüsse erfordern nach von Bergmann Fixation des Gelenkes durch primäres Eingipsen.

Eingreifende Operationen treten bei der fortschreitenden Kenntniss und Technik einerseits und dem kleinen Geschlosskaliber andererseits immer mehr in den Hintergrund, conservative Behandlung gewinnt mehr und mehr an Boden. Ausser den 10 Amputationen im Feldlazareth wurde im Reservelazareth nur einmal eine verspätete (tertiäre) Amputation nothwendig, für welche nachträglich hinzugetretene Osteomyelitis und Nekrose des Knochens die Indication ergaben. Gewehrschussverletzungen erfordern meiner Ansicht nach die primäre Amputation nicht.

Im Reservelazareth wurden einige Male partielle Resectionen gemacht, ferner Extractionen von Geschossen bezw. Geschosstheilen, Exstirpationen von Aneurysmen, Nervenoperationen, Osteotomien, Knochennaht, Enucleatio bulbi u. s. w.

Statistik.

Insgesammt hatte die 5. Division einen Verlust von 1185 Mann, davon waren 267 unmittelbar auf dem Schlachtfelde gefallen. Auf die einzelnen Bewaffnungen vertheilt sich der Gesammtverlust wie folgt: Gewehrschussverletzungen waren 1058 = 90,6 pCt. (777 Kleinkaliber, 281 Bleigeschosse), Artillerieverletzungen 96 = 8,2 pCt., Verwundungen durch blanke Waffen 13 = 1,1 pCt. Die übrig bleibenden 18 Verletzungen erfolgten durch Contusion, Schlag u. s. w. Im Verhältniss zur Kämpferzahl beträgt der Gesammtverlust 9,06 pCt., im Japanisch-Chinesischen Kriege (12) 1894—1895 10,22 pCt. Von den ärztlich behandelten Verwundeten starben 9,5 pCt., 1894—1895 9,7 pCt. Das Verhältniss der auf dem Schlachtfelde gefallenen und der in die ärztliche Behandlung gelangten Verwundeten beträgt 1 : 3,4, das gleiche 1894 bis 1895 war 1 : 4,7. Demnach hatte unsere Armee 1894—95 mehr Tote im Verhältniss zu den Verwundeten. Die Zahl der Gefallenen beträgt im Verhältniss zur Gesammtverlustzahl 1900 22,5 pCt., 1894—95 15,9 pCt.

Auf die einzelnen Körperregionen vertheilt sich der Gesammtverlust — Gefallene und Verwundete — 1900 und 1894—95 folgendermassen:

	Kopf und Hals	Rumpf	Extremität obere	Extremität untere
1894—95	19,80 pCt.	20,20 pCt.	27,70 pCt.	30,80 pCt.
1900	24,28 „	26,45 „	21,59 „	27,68 „

Hieraus ergibt sich, dass die Verletzungen wichtiger Organe, wie Kopf und Rumpf, 1900 zahlreicher, diejenigen der Extremitäten geringer waren. Auf die einzelnen Körperregionen kommen von den Verletzungen der Gefallenen und Verwundeten:

	Verwundete	Gefallene
Kopf	57,35 pCt.	42,65 pCt.
Brust	58,13 „	41,87 „
Bauch	67,33 „	32,67 „
obere Extremität	97,98 „	2,02 „
untere „	99,06 „	0,94 „

Wird noch die Zahl der ihren Verletzungen erlegenen Verwundeten mit der Zahl der an Krankheiten Verstorbenen verglichen,

so ergibt sich das Verhältniss von 1 : 3. Im Japanisch-Chinesischen Krieg war dies Verhältniss 1 : 2.

Unterschied zwischen den Verwundungen durch Mantelgeschosse und denjenigen durch Bleigeschosse.

Unleugbare Thatsache ist, dass die modernen Mantelgeschosse in der Entfernung von 200—300 m sowohl bei Weichtheil- wie bei Knochenschüssen kleinere Ein- und Ausschüsse der Haut setzen, die von grosser Bedeutung sind. Das ganze weitere Schicksal der Schusswunden hängt nahezu einzig und allein von der Grösse und Ausdehnung der Haut- und Weichtheilverletzung ab. Kleine Hautöffnungen, welche die Neigung zu schnellem Verschluss haben, sind für den weiteren Heilverlauf von ganz ausserordentlichem Werth. Ferner tragen die modernen Geschosse weniger Kleiderfetzen und sonstige Verunreinigungen in die Wunde hinein, sodass auch dadurch weniger Gelegenheit zu Eiterungen gegeben ist. Weichtheilschüsse infolge von modernen Geschossen, welche eiterten, sah ich fast nie, öfters dagegen solche von Bleigeschossen. Hervorgehoben zu werden verdient, dass, wenn auch ausnahmsweise, Diaphysenschussfracturen des Femur, welche durch Mantelgeschosse erzeugt waren, reactionslos mit nur ganz geringer Verkürzung völlig heilten. Bei gleichen Bleigeschossverletzungen sah ich derartig günstigen Verlauf niemals.

Auch bei den Gelenkschüssen macht sich der vortheilhafte Einfluss des modernen Geschosses insofern sehr auffällig bemerkbar, als dasselbe hier so geringe Zerstörungen setzt und infolgedessen fast reactionsloser Verlauf die Regel ist.

Blutgefässe scheinen durch moderne Geschosse ebenso häufig oder mehr verletzt zu werden als durch Bleigeschosse, aber der unmittelbare Verblutungstod auf dem Schlachtfelde ist viel seltener. Häufiger kommt es zur Bildung von Aneurysmen, welche indessen Zeit zur späteren Operation gewähren.

Grössere Stämme der peripheren Nerven werden häufiger verletzt als durch Bleigeschosse. Nervenstämme vermögen nicht so leicht den Geschossen auszuweichen als die Blutgefässe, welche es gleichmässig den modernen wie den Bleigeschossen gegenüber thun.

Im Gesammtverlust ist die Zahl der infolge von Verletzung an Kopf und Rumpf Verstorbenen grösser beim Mantelgeschoss als

beim Bleigeschoss. Dies beruht auf der grösseren Zahl der unmittelbar Gefallenen. Mantelgeschosse erzeugen im Ganzen mehr Wunden lebenswichtiger Körpertheile.

Bircher (13) theilt bekanntlich alle Schussverletzungen in drei Gruppen ein: tödtliche, schwere und leichte. Seine Schiessversuche mit dem Mantelgeschoss ergaben:

tödtliche Verletzungen . . .	25,0	pCt.
schwere „ . . .	15,0	„
leichte „ . . .	60,0	„

Unsere gleichen Verletzungen 1900 und 1894-95 waren:

	1900		1894-95	
tödtliche . .	26,1	pCt.	24,2	pCt.
schwere . .	12,6	„	13,2	„
leichte . . .	61,3	„	62,6	„

Hieraus erhellt, dass das moderne Geschoss mehr tödtliche, weniger leichte und schwere Verletzungen verursacht. Mit anderen Worten ausgedrückt, das moderne Geschoss erzeugt mehr tödtliche und schwerste Wunden, welchen die Verwundeten in der grössten Mehrzahl unmittelbar auf dem Schlachtfelde erliegen. Verwundete mit leichten und schwereren Verletzungen gelangen meist in die Lazarethe und haben dann eine grössere Aussicht zu genesen, als zur Zeit des Bleigeschosses. Das glaube ich zahlenmässig erwiesen zu haben.

Zusammen fällt diese Thatsache mit den grossartig ausgeführten Schiessversuchen der Medicinalabtheilung des Königlich Preussischen Kriegsministeriums. Was von Coler und Schjerning in ihren Versuchen betont haben, das glaube ich durch die Erfahrungen während der Chinesischen Wirren 1900 zahlenmässig erwiesen zu haben. Um so viel mörderischer und inhumaner das Mantelgeschoss ist, als es mehr Todte für den Kampfplatz liefert, um so humaner ist es für die in ärztliche Behandlung gelangenden Verwundeten. Was auf einer Seite verloren ist, wird auf der anderen Seite reichlich gewonnen.

Werfe ich noch kurz einen Blick auf die Behandlungsergebnisse, so tritt hier der günstigere Ausgang ebenfalls deutlich hervor. Einerseits beruht dies auf der verbesserten Therapie, andererseits auf dem Charakter der Kleinkaliberschussverletzungen.

	Genesung	Tod	Invalide
Mantelgeschossverletzungen . . .	70,6 pCt.	9,2 pCt.	20,2 pCt.
Bleigeschossverletzungen	60,9 „	12,3 „	26,8 „

Mantelgeschossverletzungen hatten grösseren Abgang durch Genesung, geringeren durch Tod und Invalidität. Selbst bei der Invalidität macht sich ein Unterschied bemerkbar. In der japanischen Armee gibt es Ganzinvalidität und Halbinvalidität. Erstere schliesst von dem Dienst im Felde und in der Garnison aus, letztere nur den Dienst im Felde, gestattet aber noch den Dienst in der Garnison. Mantelgeschossverletzungen ergaben weniger ganz-, mehr halbinvalide.

	Ganzinvalide	Halbinvalide.
Mantelgeschossverletzungen . .	49,6 pCt.	50,4 pCt.
Bleigeschossverletzungen	51,7 „	48,3 „

Moderne Geschosse liefern weniger verstümmelnde und entstellende Verletzungen, sie sind in dieser Beziehung thatsächlich human.

Literatur.

1. Bruns, Die Geschosswirkung der neuen Kleinkalibergewehre, 1889.
2. Habart, Das Kleinkaliber und die Behandlung der Schusswunden im Felde. 1894.
3. Chauvel u. Nimier, Traité pratique de chirurgie d'armée. 1890.
4. v. Coler u. Schjerning, Ueber die Wirkung und kriegschirurgische Bedeutung der neuen Handfeuerwaffen. 1894.
5. Treves, Watson Cheyne, Mac Cormac u. s. w., Brit. med. Journal and Lancet 1900.
6. Küttner, Kriegschirurgische Erfahrungen aus dem südafrikanischen Kriege. 1899—1900. (Beiträge zur klin. Chir. Bd. 28, 3. 1901.)
7. Matthiolius, Sanitätsbericht über die Thätigkeit der Expedition der Deutschen Vereine vom Rothen Kreuz im Burenkriege 1899—1900. Dtsch. militärärztl. Zeitschr. 1900.
8. Sthamer, Brit. med. Journ. 1900.
9. Haga, Les blessés français traités à l'hôpital militaire d'Hiroshima. Arch. de Méd. et de Pharm. milit. 1902.
10. R. Köhler, Die modernen Kriegswaffen. 1897.
11. Haga, Beobachtungen an Röntgenbildern von Schussverletzungen aus der Zeit der Chinesischen Wirren 1900. Fortschr. a. d. Gebiete d. Röntgenstrahlen. Bd. VI. 1903.
12. Haga, Kriegschirurgische Erfahrungen aus dem Japanisch-Chinesischen Kriege 1894—1895. Langenb. Arch. f. klin. Chir. 1897. Bd. 55. H. 2.

Erklärung der Abbildungen auf Tafel XII und XIII.

Tafel XII.

Scharfe Patronen der von den Chinesen verwendeten Gewehre.
$^1/_2$ der natürlichen Grösse.

		Kalib.	Länge
No.	1— 8. Hotchkiss-Remington .	11 :	65,0 mm
„	9. Snider	14 :	62,0 „
„	10. Stahr	14 :	49,5 „
„	11—13. Hotchkiss-Revolver . .	10 :	40,6 „
„	14. Wallbüchse	19 :	90,0 „
„	15—21. Alter Mauser . . .	11 :	76,4 „
„	22. Mannlicher	8 :	75,7 „
„	23. „	7,6 :	77,6 „
„	24. Neue Maxim-Mitrailleuse	7,8 :	77,6 „
„	25—26. Neuer Mauser . . .	7,9 :	82,0 „

Tafel XIII.

Scharfe Patronen der von den Chinesen verwendeten Artilleriegeschütze.
$^1/_3$ der natürlichen Grösse.

		Kalib.	Länge
No.	1. Granate	75 :	283 mm
„	2. „	60 :	148 „
„	3, 9, 11. Granate mit Bleimantel . .	90 :	280 „
„	4. Schrapnell	75 :	253 „
„	5—6. Granate d. Schnellfeuerkanone	57 :	527 „
„	7. „ „	53	„
„	8. „ „	37	„
„	10. Kartätsche	60 :	150 „
„	12. „	75 :	242 „

XXIX.

(Aus der chirurg. Universitätsklinik Sr. Excellenz des Herrn Geheimrath von Bergmann.)

Zur unblutigen Therapie der Luxatio coxae congenita.

Von

Dr. Otto Braun.

(Mit 2 Figuren im Text.)

Die Behandlung der angeborenen Hüftgelenksverrenkung stand in der Königlichen Klinik bis zum Jahre 1897 unter dem Zeichen der blutigen Operation im Sinne von Lorenz und König. Eine Anzahl unzweifelhafter Heilungen im functionellen Sinne hielten einer vor Kurzem abgehaltenen Controle als Dauerheilungen stand, bilden jedoch einen so geringen Procentsatz im Verhältnis zu den Misserfolgen, dass in der Klinik auch damals schon an der practischen Anwendung einer unblutigen Therapie der Deformität nach den Vorschriften von Pravaz, Paci, Mikulicz und Schede gearbeitet wurde. Die Veröffentlichungen von Lorenz und sein unblutiges Verfahren sind dann in der ganzen Folgezeit maassgebend geblieben für alle therapeutischen Principien.

Der Bericht über die hier behandelten Fälle soll ein Bild von dem Werthe und der praktischen Anwendbarkeit der unblutigen Behandlung geben. Da dies jedoch nur möglich ist, wenn alle Fälle ohne die geringsten Abweichungen der Behandlungsart nach denselben Grundsätzen von einem Operateur behandelt sind, so bezieht sich meine Zusammenstellung nicht auf die in der Königlichen Klinik überhaupt, sondern nur auf die von Prof. Lexer selbst in der Kgl. Poliklinik behandelten Fälle. Derselbe hat bereits

auf dem I. Congress für orthopädische Chirurgie 1902 über seine Erfolge an einer Anzahl von Fällen referirt und es ist Zweck der vorliegenden Arbeit, die von ihm practisch erprobten therapeutischen Principien mit ihren Ergebnissen an der Hand des durch zweijährige Arbeit vermehrten Materials zu veröffentlichen.

Aus dem oben angeführten Grunde ist auch davon Abstand genommen worden, entsprechend den Wandlungen, welche auch die unblutige Therapie nach ihren genannten Meistern durchgemacht hat, auch die Erfolge dieser Methoden in Einzelstatistiken zu berücksichtigen. Sie umfassen nur je eine mässige Anzahl von Fällen, und wir glauben, dass eine Heilstatistik besonders bei dieser Erkrankung nur dann von Werth sein kann, wenn sie auf einem grossen Material basirt.

Die Verschiedenheit dieses Materiales muss bei dem Studium der einschlägigen neueren Literatur für die ausserordentlichen Differenzen der Heilziffern sicherlich in Betracht gezogen werden. So giebt Heusner an, nur 10 pCt. aller Fälle seien geeignet zur unblutigen Reposition, während Narath als erreichbares Ziel vor Augen hat: kein Kind im repositionsfähigen Alter dürfe ungeheilt aus der Behandlung gehen.

Sicher sind die pathologisch-anatomischen Verhältnisse am Gelenk maassgebend für die Prognose der Behandlung. Inwieweit aber im Einzelfalle die Kapsel und andere Weichtheile, die Pfannenrudimente selbst und der Grad der Wachsthumsenergie des Pfannenknorpels oder die Deformitäten am Oberschenkel in Betracht kommen, das lässt sich klinisch und radiographisch nicht feststellen. Deshalb ist eine sichere Indicationsstellung, ob unblutige oder blutige Therapie angebracht ist, von vornherein nach dem klinischen Befunde meist unmöglich. Auch der Befund des Röntgogramms ist nicht entscheidend, denn die früher angezweifelte Thatsache, dass unscheinbare Pfannenrudimente sich bei guter Einstellung des Kopfes in die Pfannengegend in haltbare Pfannenwiderstände umwandeln können, ist von zahlreichen Operateuren (Lorenz, Drehmann, Joachimsthal u. A.) auf Skiagrammen und am Präparate bestätigt gefunden worden und entspricht den Erfahrungen und Befunden an unserem Material.

Deshalb ist von Lexer so vorgegangen worden, dass in allen Fällen, wo die Einstellung des Kopfes in die Pfannengegend nur

möglich war, die unblutige Behandlung stets versucht wurde. Nur bei völliger Unmöglichkeit der Ueberführung des Kopfes in die Repositionsstellung wurde von vornherein zur blutigen Behandlung geschritten. — Sämmtliche seit 1897 von Lexer behandelten Fälle wurden — im Gegensatz zu der bis dahin angewandten Wirkung der Extensionsschraube — rein manuell reponirt durch Bewegungsmanöver mit gelindester Muskelkraft nach Lorenz'schen Principien. Es ist ein praktisches Hauptverdienst von Lorenz, der Luxatio coxae congenita damit die poliklinische Behandlung erschlossen zu haben. Auch das dieser Statistik zu Grunde liegende Material ist durchweg ambulant behandelt worden.

Unsere Statistik umfasst 180 Fälle mit 233 luxirten Gelenken, die im Laufe der letzten 7 Jahre nach Lorenz'schen Grundsätzen behandelt wurden; unter diesen befinden sich 59 Patienten, die entweder noch in Behandlung oder weniger als 1 Jahr ohne Verband sind.

Bevor über die erzielten Heilerfolge specialisirt berichtet wird, können die Erfolge der mühevollen Arbeit dahin zusammengefasst werden: Von 121 Kindern, bei denen die unblutige Behandlung vor wenigstens Jahresfrist abgeschlossen ist, sind jetzt 60 Patienten — 50 pCt. — völlig heil, heil in dem Sinne, dass sie einen normalen Gang besitzen, und das Hüftgelenk alle functionellen Anforderungen wie ein gesundes erfüllt. Auf die Zahl der Gelenke berechnet sind danach von 160 congenital luxirten Gelenken 86 — 53¾ pCt. — zur functionellen Restitution gebracht worden.

Eine Heilstatistik der Luxatio coxae congenita darf nur Dauerresultate enthalten, darum sind oben nur diejenigen abgeschlossenen Erfolge in sie aufgenommen worden, deren Heilstatus mindestens ein Jahr lang beobachtet worden ist. Es haben die Erfahrungen aller Operateure gezeigt, dass nach Jahresfrist eine Verschlechterung der Gelenkfunction nicht mehr eintritt. Wir konnten nur einmal bei einem 5jährigen Patienten constatiren, dass das Trendelenburg'sche Phänomen, nachdem es wenige Monate nach der Verbandbehandlung prompt verschwunden war, nach 2jähriger Heilungsdauer wieder positiv auftrat; dementsprechend Klagen über leichtere Ermüdung des ehemals luxirten Beines. Objectiv kein Hinken, Bewegungen im Hüftgelenk frei; schlechte Entwickelung der Oberschenkel- und Glutaeal-Muskulatur auf der ehemals erkrankten

Seite. Kopf hinter der Arterie in der Leistenbeuge fühlbar, Trochanterstand normal; das Radiogramm zeigt keine Veränderung der Kopfstellung.

Auf der anderen Seite muss auf Grund von den Ergebnissen der regelmässigen Controlvorstellungen erwähnt werden, dass die Gelenkfunctionen dort, wo primär nur functionelle Besserung durch die Verbandbehandlung erreicht war, von Jahr zu Jahr mit der kräftigen Entwickelung der Muskulatur günstigere wurden — oft noch nach 3 und 4 Jahren — und dass die statistischen Resultate danach erfreuliche Besserungen zeigen. Das ist auch der Grund dafür, dass die Erfolge der allerletzten Zeit sich ungünstiger gestalten als die jetzt nachgeprüfte Heilstatistik der früheren Jahre.

Unsere Statistik von 121 fertig behandelten Luxationskindern enthält 20 Fälle, welche sich als ungeeignet für die Lorenz'sche Behandlung erwiesen und deshalb nach erfolgter unblutiger Probereposition blutig behandelt wurden; sie wurden bei Erwähnung des obigen Heilresultates trotzdem mitgerechnet, weil ihre Abstraction den factischen Werth einer objectiven Statistik beeinflussen würde. Würde man ausser diesen 11 Fälle abrechnen, deren Status jetzt nicht controllirbar war, so liegen uns die Resultate der durchgeführten unblutigen Behandlung an 90 Kindern vor — 117 Gelenke — von denen 60 — 72 Gelenke — völlige functionelle Heilungen erzielt wurden. — $^2/_3$ aller Fälle! —

Die in den einschlägigen Statistiken angewendete Eintheilung der gewonnenen Resultate rechnet als „Idealheilungen" diejenigen Fälle, für welche der functionellen Heilung auch ein gleichwerthiges anatomisches Resultat entspricht. Dieser Erfolg wurde bei 47 Kindern — 57 Gelenken —, 8 Knaben und 39 Mädchen erzielt; also auf 90 Fälle — 117 Gelenke — mit abgeschlossener Behandlung berechnet: ein Procentsatz von $52^1/_4$ pCt. — 49 pCt. der Gelenke. — Werden die 20 zur Operation gekommenen Kinder als Misserfolge der unblutigen Behandlung betrachtet, so erniedrigt sich danach die Zahl auf 43 pCt. absoluter Heilungen.

Entsprechend den idealen Dauerresultaten, welche diese Fälle liefern, wird in der Poliklinik stets die anatomische Heilung — soweit von einer solchen gesprochen werden kann — angestrebt. Sobald während der Verbandbehandlung die Reposition sich in eine Transpositionsstellung nach

vorn oder vorn-oben umgewandelt hat, wird stets, auch bei günstigem Halt des Kopfes, die erneute Reposition versucht. Die Thatsache, dass die Fixation des Caput femoris ausserhalb der Pfannengegend nie als eine dauernde vorausgesehen werden kann und andererseits die günstigen Erfolge erneuter Repositionsversuche rechtfertigen dieses Vorgehen. Die Radiogramme unserer 57 anatomischen und functionellen Idealheilungen zeigen den Gelenkkopf concentrisch zu der Pfannenausbuchtung stehend; derart, dass die Schenkelhalsspitze (Hoffa) annähernd in der Höhe des Lichtstreifes der Y-förmigen Knorpelfuge steht. Dementsprechend als klinischer Befund: Kopf vorn hinter der Arterie fühlbar, Trochanter die Roser-Nélaton-Linie nicht überragend, Bewegungen im Hüftgelenk nach allen Richtungen frei. Kein Trendelenburg, (ausser 2 Fällen), keine Lordose mehr.

Als minderwerthige anatomische Resultate mit meist auch nicht entsprechenden functionellen Resultaten erwiesen sich die Fälle mit excentrischer Stellung des Kopfes zur Pfannenausbuchtung. Die Spitze des Caput femoris steht gestützt an den oberen Rand der seichten Pfanne. Nur wenn es rechtzeitig zur Bildung eines stützenden oberen Pfannendaches kommt, bleibt das gewonnene Resultat erhalten, in anderen Fällen kann sich in der Folgezeit eine weite Ausbuchtung der seichten Pfanne nach oben bilden, wie auf den in den einzelnen Behandlungsphasen aufgenommenen Röntogrammen und zuletzt am Präparate bei der Operation constatirt werden konnte.

Unsere 47 Fälle enthalten 37 einseitige Luxationen. 28 linksseitige und 9 rechtsseitige, sowie 10 doppelseitige; es wurden danach 70 pCt. aller fertig behandelten Kinder mit linksseitigen, 41 pCt. der mit rechtsseitigen und $38\frac{1}{2}$ pCt. der Patienten mit bilateralen Luxationen zur anatomischen und functionellen Heilung gebracht. Es gaben demnach die einseitigen, und zwar die am häufigsten vorkommenden linksseitigen Luxationen die beste Prognose, die doppelseitigen die ungünstigere.

Diesen absoluten Heilungen stehen als II. Heiltypus 13 Fälle zur Seite, bei denen dem einwandsfreien functionellen Resultate nicht ein gleichwerthiges anatomisches Ergebniss entspricht. Die Kinder laufen ohne jedes Hinken, die Bewegungen des Gelenkes sind nach allen Richtungen frei, der Kopf ist vorn

fühlbar, der Trochanter steht theils in der Roser-Nélaton-Linie, theils bis 2 cm oberhalb derselben. Das Radiogramm zeigt den Schenkelkopf excentrisch zu der Pfannenausbuchtung. Die Kopfspitze steht gestützt an ein oberes Pfannendach, das auf mehreren Bildern als mächtige Knorpelwucherung das Caput femoris überdeckt. Das Bein zeigt in einigen Fällen eine Verkürzung bis zu 2 cm, die beim Gehen des Kindes durch Abduction und Hebung der anderen Beckenhälfte ausgeglichen wird. Der so umgrenzte Heiltypus findet sich bei 13 behandelten Kindern (2 Knaben und 11 Mädchen) mit 15 reponirten Gelenken. Und zwar vertheilen sich die Zahlen auf 11 unilaterale und 2 bilaterale Luxationen.

Hiermit ist die Statistik der eigentlichen Heilerfolge an unserem Materiale erschöpft. —

Den anatomischen Typus der Transposition des Schenkelkopfes nach vorn bezw. vorn oben stellen nur 12 Fälle dar. Das Caput ist vorn unterhalb und einwärts von der Spina fühlbar und oft sichtbar, fest gestützt an die Spina anterior inferior, das Collum steht in der Mehrzahl dieser Fälle, wie Hoffa hervorhebt, scharf sagittal, selten frontal mit stark vorspringendem Trochanter major. Die Function des Beines ist in allen Fällen eine sehr gebesserte. Keine Ermüdung mehr bei längerem Laufen, der Gang zeigt geringes Hinken, das Bein oft eine gewisse Fixation meist in Aussenrotation; das kosmetische Resultat ist hervorragend, die Lordose in der Mehrzahl der Fälle ausgeglichen, in den anderen nur geringgradig. Der so charakterisirte Befund zeigt sich an 14 Gelenken, 5 gehören linksseitigen, 5 rechtsseitigen und 4 doppelseitigen Luxationen an. Es liegt danach eine dauernde Transpositionsstellung des Kopfes bei unserem Material im Gegensatz zu den meisten anderen Statistiken nur in $13^1/_3$ pCt. der Fälle vor, in allen anderen Fällen gelang nach erfolgter Verschiebung im genannten Sinne die definitive Reduction und Retention des Kopfes in der Pfannengegend.

Der Rest — die Misserfolge — betreffen zunächst 3 Fälle. Die Röntgogramme aller 3 zeigen anatomische Heilungen. 2 betreffen ein Geschwisterpaar mit linksseitiger und doppelseitiger Luxation. Kopf und Hals sind gut entwickelt und stehen der seichten Pfannenausbuchtung gegenüber; mächtige Knorpelschatten bedecken und verbinden Kopf und Beckenwandung und bewirken

eine Fixation der Extremitäten — bei beiden Fällen — in Aussenrotation und leichter Abduction; der Gang der Kinder und die Gelenkfunctionen sind wenig günstig und die Fixationen weichen der gründlichsten mechanischen Nachbehandlung nicht. Der dritte Fall betrifft eine bilaterale Luxation, die entgegen dem jetzigen Gebrauch zweizeitig behandelt wurde. Das linke Gelenk zeigt ein anatomisch und functionell vorzügliches Resultat, dasselbe anatomische Resultat auch das rechte Gelenk. Beide Köpfe stehen concentrisch in den gut gebildeten Pfannen. Als das rechte Bein aus dem Verband kam, wurde das Kind auf dringenden Wunsch des Vaters zur Nachbehandlung in den Heimatsort entlassen. Jegliche rationelle mechanische Nachbehandlung und Massage unterblieb dort aus Nachlässigkeit. Das Kind kehrte später zurück mit starrer Flexions-Contractur des rechten Hüftgelenkes in etwa 35°.

Das Radiogramm zeigt massige Wucherungen nach Art der Arthritis deformans um Gelenkkopf und Pfannengegend herum.

Völlige Misserfolge bieten 12 Fälle = 13⅓ pCt.; sie gehören mit 5 Ausnahmen der ersten Zeit der unblutigen Behandlung an.

Es fehlen dann noch 2 doppelseitige congenitale Luxationen, die zweizeitig behandelt werden sollten, und deren weitere Behandlung nach Reposition der einen Seite von den Eltern abgeschlagen wurde.

Ueberblickt man die Aufzeichnungen der obigen Statistik, so zeigt dieselbe, dass bei 72 Kindern — bei 80 pCt. aller behandelten Patienten — ein dauernder Erfolg die jahrelange mühevolle Arbeit belohnte.

Unser Material von 180 Fällen enthält 156 Mädchen (87 pCt.) und 24 Knaben (13 pCt.), was einem Verhältniss von annähernd 7 : 1 entspricht; dieselbe Verhältnisszahl fand Heusner und Hoffa in einer Zusammenstellung von 1018 Fällen aus der Literatur, während Narath das Verhältniss 8 : 1 in seiner Statistik hat. Die Deformität wurde doppelseitig 53mal, einseitig 127 mal constatirt und zwar linksseitig 76 und rechtsseitig 53 mal.

Die Einseitigkeit wurde bei uns ebenso wie in den oben angeführten Statistiken doppelt so häufig angetroffen als die Doppelseitigkeit, nur Heusner fand die bilateralen Luxationen häufiger vertreten und zwar in ⅗ aller Fälle. — Das jüngste behandelte Kindchen stand am Anfang des zweiten Lebensjahres, das älteste

war $12^1/_2$ Jahre alt. Das dritte Lebensjahr stellte uns die meisten Patienten — 78 an Zahl —, was durchaus den anamnestischen Angaben der Eltern entspricht, dass „beim Laufenlernen das Nachziehen eines Beinchens bemerkt wurde“ und die Veranlassung zur ärztlichen Untersuchung gab. Im dritten bis vierten Jahre standen 107 Kinder.

Als unterste Grenze galt für die Behandlung das Alter von $1^1/_2$ Jahren, doch wurde dem auch neuerdings betonten Grundsatze, die Luxationskinder möglichst früh in Behandlung zu nehmen, nahe dieser Grenze nur dann entsprochen, wenn der Ernährungszustand ein guter war, anderenfalls wurde die Reposition bis ins dritte Lebensjahr verschoben. Ein Urtheil darüber, welches Alter das geeignetste ist, kann auf Grund unserer Statistik nur dahin abgegeben werden, dass das dritte bis fünfte Jahr allgemein die besten Repositions- und Retentionschancen bietet. Kinder unter $1^1/_2$ bis 2 Jahren haben wegen der häufigen Eczeme und der Urindurchnässungen der Verbände wenig Freude gemacht.

Ein wichtiger allgemeiner Faktor für die Prognose der Behandlung ist sicherlich die kräftige Constitution des Kindes.

Unter 80 Fällen konnte 10 mal ein häufigeres familiäres Auftreten der angeborenen Hüftverrenkung constatirt werden. Narath fand diese Thatsache unter 100 Fällen 40 mal und führt die Stammbäume grosser Luxationsfamilien an. 2 mal wurde mir berichtet, dass mehrfach Skoliosen unter den männlichen Familienmitgliedern vorhanden seien; nur 3 mal wurde von einem Trauma der Mutter während der Schwangerschaft erzählt, und sichere Hinweise auf entsprechende Läsionen bei den geschehenen Steissextractionen sind nicht erbracht worden. Die Mutter einer unserer Patientinnen mit linksseitiger congenitaler Luxation erlitt 3 Jahre vor der Geburt dieses Kindes einen Sturz, nach dem sie an linksseitiger Hüftluxation leidet. Die anderen vor dem Unfall geborenen 4 Geschwister sind gesund. —

Unser Material bot in 70 pCt. aller Fälle klinisch und aktinographisch die von Lange und Hoffa als „Luxatio supracotyloidea et iliaca“ beschriebene Form: Das Bild zeigt den Schenkelkopf nach aussen von der Pfannengegend oder oberhalb derselben nach aussen von den seitlichen Beckenschaufelcontouren stehend; letzteres ist die häufigere und bei älteren Kindern mit dieser Form regel-

mässige Stellung. Die auch durch Operationsbefunde an dieser Klinik bestätigten Beobachtungen ergeben, dass in solchen Fällen der Kopf fast stets auch nach hinten von der Pfannengegend steht.

Die klinische Untersuchung ist nicht immer in der Lage dies zu entscheiden, wohl aber giebt ein Blick auf die auch von uns hin und wieder versuchsweise angewandten stereoskopischen Röntgogramme (Drehmann) hierüber sichereren Aufschluss. 28 pCt. der Fälle stellen bei uns die eigentliche Luxatio iliaca dar. Kopf oder Hals sind ganz oder theilweise von Knochenschatten der Beckenschaufeln bedeckt und stehen hoch oben an der hinteren Beckenfläche. Entsprechend ist der klinische Befund. Es soll nur hervorgehoben werden, dass der grosse Trochanter dem Kreuzbein stets stark genähert und der auf der Beckenfläche gleitende Kopf meist palpabel ist. Die von Heusner erwähnte Luxatio iliaca mit Einwärtsrotation des Oberschenkels, bei welcher der Trochanter der vorderen Beckenumrandung näher steht als normal, ist hier nicht beobachtet worden.

Die reine Luxatio supracotyloidea (Lange, Köllicker, Heusner, Hoffa) fanden wir nur 2 mal, bei einem 5jährigen Kinde mit rechtsseitiger und einem 3jährigen Mädchen mit rechtsseitiger Verrenkung. Das Röntgogramm zeigt beidemal nichts Charakteristisches: Im ersten Falle steht der stark deforme und antevertirte Schenkelkopf excentrisch zu der seichten, nach oben arrodirten Pfannenandeutung, so zwar, dass die Schenkelhalsspitze nur wenig höher als der Lichtstreif der Y-förmigen Knorpelfuge steht. Der Kopf konnte nach dem klinischen Befund vorn etwa 2 Querfinger unterhalb der Spina anterior sup. deutlich palpirt werden; es bestand kein Trendelenburg, keine Lordose, geringer Trochanter-Hochstand und geringes Hinken, so dass der Gang und das ganze andere klinische Bild einer Coxa vara entsprach. Die Röntgendurchleuchtung entschied die Differentialdiagnose. —

Das Aktinogramm des 2. derartigen Falles zeigt den Schenkelkopf höher und dicht an der oberen Spitze der flachen Pfannencontour stehend, während derselbe klinisch dicht unterhalb der Spina ant. sup. gefühlt wurde. Auch hier keine Lordose, der Trochanter stand 3 Finger breit höher, das Hinken war ebenfalls verhältnissmässig geringgradig.

Hoffa hat in seinem Lehrbuch 2 ähnliche Fälle beschrieben, ebenso die Amerikaner H. Nichols und H. Bradford, und A. Nota berichtet, dass in der Lombardei und Piemont diese Art der congenitalen Luxationen vorherrschend ist. Auch Heusner meint, sie käme in den ersten Lebensjahren als die häufigere Form vor, und nach der Theorie Kölliker's ist die congenitale Luxation stets primär eine supracotylodea, während beim Gehen des Kindes unter dem Einfluss der Beckenneigung der Kopf in dem einen Falle allmählig nach hinten gleiten kann (Luxatio iliaca), im anderen Falle auch oberhalb der Pfanne vorn bleibt. Lorenz hebt gegenüber dieser Theorie hervor, dass er schon viele ganz junge Kinder von 2—3 Jahren mit hochgradig entwickelter Iliacal-Luxation gefunden habe. In unserer Sammlung konnten unter 140 Luxationen nur 3 von Kindern unter 3 Jahren ($1^1/_4$—$2^3/_4$ Jahre und 3 Jahre) mit ausgebildeter iliacaler Luxation constatirt werden, alle anderen gehören älteren Kindern an, vom 5. Lebensjahre aufwärts.

Die sogenannte Anteversionsstellung des Schenkelhalses, welche eine so wichtige Rolle bei der Therapie spielt, schien mir bei 140 Aktinogrammen 91 mal, d. h. in 70 pCt., bei Kindern in den verschiedensten Lebensjahren deutlich vorhanden zu sein. Schede, der ja auf die Häufigkeit der Sagittalstellung des Collum aufmerksam gemacht hat, fand dieselbe in 95 pCt. seiner Fälle. Sie ist von Lange nicht als Vorwärtsbiegung des Schenkelhalses sondern als Spiraldrehung des oberen Femur-Schaftes erklärt worden. Lorenz erklärt diese pathologische Halsstellung als recht selten und nur bei älteren Kindern vorkommend und betont — wie Joachimsthal später —, dass die Kürze des Collum das Häufigere sei.

Unsere Aktinogramme lassen diese letztere mit oder ohne gleichzeitige Anteversionsstellung in auffälliger Weise unter 140 Bildern 10 mal mit annähernder Sicherheit erkennen. Als zuverlässiges Mittel zur Unterscheidung von Anteversion und Kürze des Collum auf dem Röntgenbilde hat Herr Geh.-Rath König die doppelte Durchleuchtung 1 mal in Innenrotation und ein andermal in Aussenrotation des Oberschenkels empfohlen.

Eine evidente Verkleinerung des Winkels zwischen Collum und Femur-Achse — im Sinne der Coxa vara — konnte 2 mal auf dem Röntgogramm wahrgenommen werden (beidemal überragt

die Spitze des Trochanter-Schattens die des Caput femoris) — Präparate von Paletta, Joachimsthal. — Nach den Befunden unserer Sammlung liegen also Deformitäten des Schenkelhalses selbst nur in der Minderzahl der Fälle vor (Schede). —

Durch die Untersuchungen von Julius Wolff ist am Aktinogramm mit genauen Messungen nachgewiesen worden, dass die häufige Atrophie des luxirten Beines auch den Femur-Knochen betrifft. Wir konnten auf den Bildern von 84 einseitigen Luxationen 48 mal (57 pCt.) eine Verschmälerung des Diaphysen-Schattens auf der kranken Seite im Vergleich zur gesunden beweisen und zwar fanden sich Differenzen bis zu 6 mm! (Gemessen 8 cm unterhalb der Spitze des Caput femoris.) — So wichtige Aufschlüsse uns das Aktinogramm über die Umgestaltung der Pfannenverhältnisse während der späteren Retentionsbehandlung giebt, so wenig sind die Pfannenbilder der ersten röntgographischen Durchleuchtung vor der Behandlung von prognostischer Wichtigkeit; denn auf 140 Luxationsbildern sahen wir nur 24 mal deutliche Contouren einer knöchernen Pfanne oder eines guten Pfannendaches, während 108 mal nur unklare Umrisse die scheinbar sehr seichte Knochenmulde bezeichnen und 8 mal jede Andeutung einer Pfanne durch den Schatten fehlt (hierbei handelt es sich um technisch gute Ausführung der Bilder, wie es uns der Vergleich mit den präcisen Schattenrissen der gesunden Seiten lehrte). Es ist, wie die Praxis gelehrt hat, falsch, wenn man aus dem Pfannenbilde des Aktinogramms vor Einleitung der Behandlung sichere Schlüsse auf die Prognose der Retention zieht. Dies ist selbst in der Minderzahl der Fälle, wo die Durchleuchtung ungewöhnlich günstige Pfannenverhältnisse andeutet, nicht zutreffend. Wir geben mit solchen Schlüssen nur die Erfahrungen von Lorenz hierüber wieder. — Eine knöcherne Pfannenvertiefung ist nach den zahlreichen Operationsbefunden (Hoffa, Lorenz) immer da, aber über 3 wichtige Momente: die Existenz des diaphanen Limbus cartilagineus, das Verhältniss zwischen Pfannencapacität und Kopf und die Ausfüllung der Cavität mit Knorpel, Fett oder Bindegewebe — hierüber giebt das Röntgenbild keinen Aufschluss.

Hoffa hat nachgewiesen, dass bei einseitigen Luxationen in mehr als 25 pCt. aller Fälle auch pathologische Veränderungen an

dem gesunden Gelenke im Sinne einer Disposition zur Luxation auf dem Röntgenbilde gefunden werden. Dieselben betreffen in erster Linie die Steilstellung des oberen Pfannen-Daches im Vergleich zum Normalen.

Wir konnten Veränderungen an der gesunden Beckenhälfte im Vergleich mit dem Befunde am gleichaltrigen normalen Kinderbecken in 21 pCt. aller Fälle an der Hand unserer Bildersammlung sicher bestätigen. Die Befunde beziehen sich einmal auf eine Steilstellung des oberen Pfannendaches, dann auf excentrische Stellung des Kopfes zur Pfanne und auf eine Verdickung der seitlichen Pfannen-Beckenwand nicht nur auf der kranken Seite, und dürfen wohl als disponirende Momente für eine Luxation angesprochen werden.

Die Erfahrung hat sich auch praktisch bestätigt, indem eine Patientin bei uns nach dem klinischen und radiographischen Befunde als einseitige Luxation behandelt wurde und, während das gesunde Bein beim Gehen im Verbande stärker belastet ward, plötzlich auch eine Luxation des anderen Hüftgelenks zeigte.

Es wird in der einschlägigen Literatur vielfach als differentielles Moment hervorgehoben: der congenital luxirte Femur-Kopf bilde im Gegensatz zum traumatisch luxirten niemals eine Pseudarthrose am knöchernen Becken. Nur Pravaz hielt schon diese Pseudarthrosenbildung nach seinen klinischen Erfahrungen als sicher erwiesen, und unsere Sammlung enthält 4 Aktinogramme, welche mit Sicherheit eine gut geformte Knochenmulde (2. Pfanne) getrennt oberhalb von der physiologischen Pfanne bei noch nicht behandelten Luxationsgelenken zeigt. 2 andere Bilder lassen eine tiefe Fortsetzung der seichten Pfannenexcavation nach oben erkennen. — Zuletzt möge erwähnt werden, dass die bei den Operationsbefunden oft constatirte abnorme Dicke der seitlichen Pfannenbeckenwand am luxirten Gelenke auf unseren 140 Aktinogrammen 116 mal, also in 83 pCt. aller Fälle zu sehen ist.

Unter den hier zur Behandlung kommenden Luxationsfällen wurde die unblutige Lorenz'sche Therapie in den letzten 7 Jahren bei 180 Kindern angewandt. Die Erfahrungen der Praxis haben Lexer zu Variationen in der Ausführung der Repositionstechnik veranlasst, die sich bewährt haben und die ein genaueres Eingehen auf den Repositionsact an dieser Stelle rechtfertigen. Zunächst möge vorweggenommen werden, dass die Einrenkung bei 4 Ge-

lenken unmöglich war, während sie bei allen anderen 229 Gelenken in einer Sitzung gelang. 20 mal wurde, zum Theil nach vorheriger Streckverbandbehandlung, der Kopf durch die Lorenz'sche Extensionsschraube in das Pfannenniveau herabgezogen; es sind das die ersten Fälle aus den Jahren 1896 bis 1897. Alle anderen wurden manuell ohne jede Vorbehandlung reponirt; dabei sind Kinder bis zu $12^1/_2$ Jahren.

Das tief narkotisirte Kind liegt horizontal auf dem Operationstisch, derart, dass die Körperseite des luxirten Gelenkes — bezw. des Gelenkes, das zuerst reponirt werden soll — mit der Tischkante abschliesst. Ein Assistent übernimmt die wichtige Beckenfixirung, indem er, kopfwärts neben das Kind tretend, zwischen Daumen und Zeigefinger beide Spinae fest umfasst; jeder forcirte Druck von oben auf das kindliche Becken wird wegen der Gefahr einer Fractur vermieden.

Der Erfolg der Reposition ist practisch in der überwiegenden Mehrzahl der Fälle von 2 Factoren abhängig: der Ueberwältigung der Hindernisse, die einmal durch die Muskulatur, zweitens durch die Kapselverhältnisse entstehen. Beides kann zu gleicher Zeit erreicht werden, wenn man mit modellirenden Bewegungen den luxirten Femur als zweiarmigen Hebel handhabt. Die kurzen vom Becken zum oberen Schenkelende ziehenden Muskeln (Glutaei, Adductor magnus, Quadratus femoris, Gemelli) bilden den Unterstützungspunkt des Hebels, das Bein bildet den langen und der nach oben vorragende Kopf und Hals den kurzen Hebelarm. (Heusner.) —

Die von Lexer angewandten Manöver bestehen darin: Der Operateur fasst den annähernd rechtwinklig flectirten Oberschenkel mit beiden Händen unter- und oberhalb des Knies und führt kreisförmige Excursionen, immer aus Adduction in Abduction übergehend aus, zunächst ohne jede Gewaltanwendung. Ganz allmählig werden die Excursionen ausgiebiger und die Abductionsbewegungen nähern sich immermehr der Horizontal-Ebene: Aus maximaler Abduction geht dabei das Bein in maximale Flexion, aus ihr in Adduction über und die Extensionsstellung des Hüftgelenks schliesst den so beschriebenen Kugelabschnitt. Ist die Reposition noch nicht eingetreten, wenn die Abductionen die Horizontalebene erreicht haben, so

wird diese überschritten und die Excursionen geschehen am hyperextendirten Hüftgelenk. — Die Bewegungen des kurzen Hebelarmes und des luxirten Schenkelkopfes bei diesem Manöver sind leicht zu construiren: die Einrenkung kommt über den oberen oder den hinteren Pfannenrand zu Stande. Liegt eine starke Sagittalstellung des Halses vor, so werden die Abductionskreise mit möglichster Innenrotation des Oberschenkels gemacht.

Dies beschriebene Manöver führte in der grössten Anzahl der Fälle zum Ziel. Kapselschlauch und Pfannentasche werden durch die resultirenden, anfangs geringen, dann immer ausgiebigeren Bewegungen des Kopfes langsam und energisch gedehnt. Die Hauptwirkung der Manipulationen erstreckt sich aber auf die Muskelwiderstände, in erster Linie auf die Adductoren.

Lorenz empfiehlt dringend ihre Ausschaltung als derjenigen Muskelgruppe, deren Widerstand gegen eine Annäherung des Schenkelkopfes an die Pfanne unter allen Bedingungen und bei allen Stellungen des Beines der unverändert gleiche bleibt. Die Ausschaltung soll auf stumpfem Wege erfolgen, indem die bei Abductionsstellung straff gespannten Muskelfasern mit der ulnaren Kante der Hand bearbeitet werden. „Myorrhexis adductorum.“ Diese stumpfe manuelle Zerwalkung führte in den Fällen, wo sie angewandt wurde, zum Ziele, ohne dass jemals die Myotomie ausgeführt zu werden brauchte. Die beabsichtigte Myorrhexis adductorum ist jedoch in den letzten Jahren nur noch in vereinzelten Fällen zur Anwendung gekommen. Als nämlich bei einigen älteren muskelkräftigen Kindern, bei denen die straff vorspringende Adductorencoulisse zu Beginn der Manöver als schweres Repositionshinderniss erscheinen musste, die Einrenkung nach gehöriger Dehnung der Muskelwiderstände doch gelang, ohne dass Abductorenfaserbündel gerissen waren, da zeigte der reponirte Oberschenkel eine hohe Stabilität der Retention. Die nicht forcirten, nur langsam gesteigerten Adductionsmanöver hatten eine allmählige hinreichende Dehnung der Abductorenfaserbündel zu Stande gebracht.

Dieselbe Erfahrung an anderen Fällen führte zu dem Schluss, dass es von Vortheil ist, die Adductoren bei der Reposition nach Möglichkeit zu schonen. Denn die bedeutende

Zugwirkung der maximal gespannten kräftigen Adductorenmusculatur presst den reponirten Gelenkkopf bei der Abductionsstellung des Oberschenkels fester in sein Pfannenlager und stellt so ein wesentliches primäres Retentionsmoment dar. Es gelang in der beschriebenen Weise bei der Mehrzahl von Fällen die Adductorenschonung durch langsames, schrittweises Vorgehen, oft rissen unbeabsichtigt einzelne Muskelbündel unter dumpfem Geräusch ab. Jedenfalls brachten uns jene Fälle während der Retentionsbehandlung niemals Enttäuschungen. Ob überhaupt die Ausschaltung dieser Muskelgruppe als eines unüberwindlichen Hindernisses indicirt ist, das kann natürlich erst nach grösstmöglicher Beseitigung der anderen Muskelwiderstände beurtheilt werden. Es sind das einmal die retrahirten langen Extensoren an der Vorderseite des Oberschenkels, welche nach den Vorschriften Pravaz' am wirkungsvollsten durch manuelle Traction am Oberschenkel bei hyperextendirtem Hüftgelenk und flectirtem Kniegelenk gedehnt werden. Das wurde an unserem Material besonders bei älteren Kindern als erstes vorbereitendes Repositionsmanöver ausgeführt, indem an dem wenig abducirten Oberschenkel nicht ruckweise, sondern continuirlich mit zunehmendender Kraft extendirt wurde. Der Oberschenkel kommt dabei unter leichten Abductionsbewegungen allmälig in Hyperextensionsstellung. In der Mehrzahl der anderen Fälle kann aber dieses Manöver mit den oben beschriebenen Manipulationen zweckmässig verbunden werden, wenn jedesmal beim Uebergang in die Abductionsstellung zugleich vorsichtig extendirt wird. Die Dehnung der verkürzten Muskeln an der Hinterfläche des Oberschenkels, die nach Pravaz durch maximale Flexion des Femur bei gestrecktem Kniegelenk geschieht, und ferner die Dehnung des verkürzten Glutaeus maximus findet bei den Manövern schon genügende Berücksichtigung.

Lorenz hat als den idealen und wichtigsten Repositionstypus die Einrenkung über den hinteren Pfannenrand aus freier Hand aufgestellt; sie beruht darauf, dass bei rechtwinkliger Flexion des Hüftgelenks der luxirte Kopf ebensoweit hinter der Pfanne steht, wie er in Streckstellung von dem oberen Pfannenrande entfernt ist: kräftiger Zug am Oberschenkel in der Richtung senkrecht zur Körperlängsachse und starke Abduction unter gleichzeitigem medial gerichtetem Druck auf den Trochanter sind die Einzelheiten

der Operation. Der Modus wurde ohne jede vorbereitende Behandlung bei unseren jüngsten Patienten bis zum 3. Lebensjahre mit Erfolg angewendet, wenn der Trochanter-Hochstand ein geringgradiger und die Muskelverhältnisse besonders der Adductoren ausnahmweise günstige waren. Er gelingt bei älteren Kindern nach ausgiebiger Myorrhexis adductorum, und dies ist der Grund, weshalb dieser Repositionstypus von Lexer bei der Behandlung unserer Fälle zu Gunsten seines combinirten Einrenkungsverfahrens verlassen wurde. Denn der Werth der Adductorenschonung ist uns durch die Heilstatistik bewiesen worden. In einer Anzahl von Fällen, bei denen die beschriebenen Manipulationen nicht zum Ziele führten, kam die Reposition über den unteren Pfannenrand zur Ausführung. Lorenz beschreibt sie folgendermaassen: Aus der maximalen Beugestellung, durch die der Schenkelkopf unter den unteren Pfannenrand eingestellt ist, wird der Oberschenkel allmälig in rechtwinklige Abduction und hinter die Frontalebene übergeführt; nach öfterer Wiederholung passirt der Kopf die unteren niedrigeren Partien des hinteren Pfannenrandes. Diese beiden näher beschriebenen Repositionstypen haben sich nach den Erfahrungen an unserem Material als hinreichend zuverlässig und überall anwendbar erwiesen. Lorenz empfiehlt bei Benutzung des unteren Pfannenrandes einen ledergepolsterten Holzkeil unter den Trochanter als Hypomochlion und Leitband für die Bewegungen des Schenkelkopfes zu benutzen; dasselbe Instrument wird auch von Narath für die directe Einrenkung über den hinteren Pfannenrand bei schwierigen Fällen empfohlen. An unserem Material wurde auf Anwendung der Keilwirkung zu Gunsten der rein manuellen Manöver stets verzichtet wegen der Gefahren der Fractur.

Hoffa benutzt schonender als Hypomochlion den Vorderarm bei Ausführung seiner Einrichtungsmanöver.

Die in der beschriebenen Weise angewendete Repositionstechnik versagte bei 3 Patienten.

Es handelte sich einmal um ein 3jähriges kräftiges Mädchen, bei dem das Röntgenbild am Darmbein eine mässige Ausweitung der flachen Pfannenausbuchtung nach oben andeutet, daneben eine abnorme Steilheit des Schenkelhalses. Der klinische Befund entsprach einer L. supracotyloidea et iliaca, der Trochanter überragt

die R.-N.-Linie um 3 cm. Die Mobilisirung des Schenkels gelang mit Mühe, eine sichere Einstellung in die Pfannengegend war unmöglich; keine Spur eines hör- und fühlbaren Repositonsphänomens. — Die beiden anderen Fälle gehören unserer Unfallstatistik an. Bei der 6jährigen Patientin mit doppelseitiger Luxation wurden innerhalb 14 Tagen 3mal manuelle Repositionsversuche in Narkose beiderseits ohne Erfolg ausgeführt. Als Folge trat beiderseits ausgedehnte Cruralis- und Ischiadicusparese auf, die nur langsam nach längerer fieberhafter Erkrankung zurückging und langdauernde beiderseitige Spitzfussstellung, Schwäche in den Beinen und Neigung zu Oedemen hinterliess. — Der 3. Fall betrifft ebenfalls eine doppelseitige Luxation bei einem 4jährigen Knaben: die Einrenkung der linken Hüfte gelang unter grossen Schwierigkeiten, rechts trat bei Ausführung der Manöver eine Schenkelhalsfractur ein. — Welches Moment in den beiden ersten Fällen die Unmöglichkeit der Reposition bedingte, ist mit Sicherheit nicht festzustellen. Die ausgiebig gelungene Mobilisirung des Kopfes schliesst die Musculatur als Hinderniss aus. Lorenz sagt, dass fast einzig und allein durch den Kapselwiderstand das Gebiet der unblutigen Reposition bestimmt wird; Verwachsungen der den luxirten Kopf bergenden Kapselkuppe mit Darmbeinperiost und Musculatur, dann als wichtigstes Moment ein enger Kapselisthmus und zuletzt eventl. ein nur spaltenförmiger Zugang zu der von der vorderen Kapselwand überdeckten Pfannentasche — diese 3 Factoren können die Herabholung des Kopfes einerseits, die eigentliche Repositon in die Pfanne andererseits unmöglich machen.

Die stattgefundene Reposition zeigt fast stets so sichere physikalische und klinische Symptome, dass nur in wenigen zweifelhaften Fällen eine sofortige aktinographische Controle nothwendig ist. Voran in der Gruppe der Phänomene steht die Einrenkungserschütterung: sehe ich von den etwa 30 ältesten Fällen ab, über die genaue Aufzeichnungen in diesem Punkte fehlen, so kann constatirt werden, dass dies Phänomen in den allermeisten Fällen deutlich sichtbar und auch demonstrirbar war. Dies fand seine evidente Bestätigung darin, dass der Moment der gelungenen Reposition hier stets im Auditorium wahrgenommen und angegeben werden konnte. Nur sehr selten ist ein mehr glattes Hereingleiten des Kopfes in das Pfannenlager fühlbar

und diese Fälle boten entsprechend ihrer schlechten Stabilität der Retention durchweg eine schlechte Prognose.

Bezüglich des Einrenkungsgeräusches hat Lorenz hervorgehoben, dass es in einer Anzahl von Fällen unter bestimmten Bedingungen fehlen kann. Das stimmt auch mit den Erfahrungen an dem Material der hiesigen Klinik überein; nur muss hervorgehoben werden, dass es in mehr als der Hälfte der Fälle vorhanden war. Petersen berichtet, dass sowohl die Schede'sche wie die Lorenz'sche Repostitionstechnik keine deutlichen Repositionsgeräusche liefern und Narath hat in $^1/_3$ seiner Fälle keins der beiden Phänomene constatiren können. —

Während der Ausführung der unblutigen Einrenkung müssen erfahrungsgemäss 2 Momente als wichtig für die Retentionsprognose beachtet werden: das ist einmal der Widerstand des oberen und hinteren Pfannenrandes und die Beschaffenheit der Muskulatur. Sprang der Kopf über einen gut entwickelten Pfannenrand in sein Lager hinein, so durfte auch auf eine gute primäre Capacität des Pfannenraumes geschlossen werden und eine für die Retention günstig gestellte Prognose täuschte bei jüngeren Kindern fast niemals. Bezüglich der Wichtigkeit der Musculatur hebt auch Lorenz hervor, dass bei extremer Abductionsstellung die passive Muskelspannung, der Muskeltonus und die active Muskelarbeit nach der Narkose so sehr wichtige Retentionsmomente darstellen, wie alle diese Factoren bei indifferenter Schenkelstellung reluxationsfördernde Momente ergeben. Der Werth einer kräftig entwickelten Musculatur, also auch grösstmöglichster Schonung der Adductoren bei der Reposition ist danach ersichtlich. Günstige Verhältnisse der Pfanne und der Muskelspannung äusseren sich bereits in guter primärer Stabilität des reponirten Gelenkes: der Oberschenkel zeigt dann eine gewisse Fixation in derjenigen Stellung, in welcher die jetzt abnorm gedehnten — während der Luxation verkürzt gewesenen — Muskeln (Pelvicrurale Mm., Adductor long., brevis und magnus, Glutaeus maximus, hintere Partie von Glutaeus medius und minimus, Ileopsoas — nach Heusner) sowie die gedehnte vordere Kapseltasche zusammenwirken, um den Kopf an sein neues Lager anzupressen. Das ist immer, wie schon oben erwähnt, eine aus Flexion, Abduction und meist Aussenrotation combinirte Schenkelstellung,

die je nachdem der den Schenkel führenden Hand des Operateurs sogar geringere oder grössere Excursionen gestattet, ohne dass Reluxation eintritt. Die Möglichkeit der sicheren Einstellung und Fixirung im Verbande ist der unmittelbare Vortheil eines so günstigen Befundes. Der Grad der Stabilität kann bekanntlich ein so grosser sein, dass der reponirte Schenkel federnd in seiner Stellung frei in die Luft ragt. Leider findet sich diese federnde Fixation nur in der Minderzahl der Fälle: unter 229 reponirten Gelenken sahen wir sie nur 50 mal d. h. in 22 pCt. der Fälle. Bei älteren Kindern nahe der oberen Altersgrenze darf jedoch auch der guten primären Stabilität kaum ein besonderer Werth beigelegt werden, weil hier immer die hochgradigen Veränderungen der knöchernen Gelenktheile das Moment darstellen, welches die Retentionsprognose trübt. Lorenz hebt hervor, dass er merkwürdigerweise gerade bei älteren Kindern gut geformte Schenkelköpfe gefunden habe. Auch unser Material zeigte bei Kindern zwischen 7 und 12 Jahren in annähernd der Hälfte der Fälle einen gut geformten Kopf. Dagegen treten die im Laufe der Jahre eine dreieckige Gestalt annehmende knöcherne Pfanne und interponirte Theile des stark hypertropischen Lig. teres sowie der verdickten Kapsel und die Anteversionsstellung als die Retention schädigende Momente in den Vordergrund.

179 Gelenke boten nach der Reposition einen mehr oder weniger labilen primären Retentionszustand, derart, dass der Schenkel, sich selbst überlassen, entweder sofort oder nach secundenlanger Retention mit einem Ruck herabsank und reluxirte. Eine mangelhafte Stabilität fand sich auch oft an Gelenken, deren Aktinogramme ein gutes Pfannenlager und gut geformten Kopf und Hals zeigen: die Ausfüllung der Pfanne mit Fett und Bindegewebe erklärt diesen Befund. Erst die unter dem Einfluss des Contactes der Gelenkkörper erfolgende Resorption desselben verbessert die Pfannencapacität und damit die Retentionsbedingungen in der Folge.

Ein sehr labiler primärer Retentionszustand erfordert naturgemäss in erhöhtem Maasse die Benutzung aller Momente, welche die Retention in ihrer ersten Periode zu unterstützen vermögen; denn die günstige passive Muskelspannung kommt schon nach Wochen durch die Adaption der Musculatur in Fortfall und die

Schrumpfung der Gelenkkapsel kann als retentionsförderndes Moment erst nach einigen Wochen in Betracht kommen. Lorenz hat in weiser Erkenntniss der Gefahren einer so labilen Stabilität ein Verfahren angewendet, um eine sofortige Vergrösserung derselben zu erreichen. Dieses „Kapseleintreibungsmanöver" bezweckt eine Erweiterung der Pfannentasche mittelst des durch medial gerichteten Druck und bohrende Rollungen einzutreibenden Schenkelkopfes. — Hoffa erzielt dasselbe zugleich durch sein Einrenkungsmanöver, indem das rechtwinklich abducirte und stark aussenrotirte Bein wie ein Pumpenschwengel nach dem Rumpf hin und und wieder bis zur Horizontalen zurückgeführt wird; dabei wird allmälig mehr und mehr hyperextendirt. Die von Lorenz empfohlenen Handgriffe wurden an unserem Material bei einer Anzahl von Fällen practisch ausgeführt, kamen aber in letzter Zeit nicht mehr zur Anwendung, weil eine merkliche Besserung der primären Stabilität oder der Retention im ersten Verbande nicht zu constatiren war, und die Erweiterung der Pfannentasche wohl schon durch die Repositionsmanöver erzielt wird. Es scheint, dass Lorenz mit seinem Kapseleintreibungsmanöver uns ein wirksames Mittel gegeben hat, um der möglichen Interposition von Kapseltheilen (Heusner) vorzubeugen oder sie zu beseitigen; aber sobald die primäre Retention, was Hoffa hervorgehoben hat und auch nach Lexers Erfahrungen häufiger der Fall ist, durch das hypertrophische Lig. teres verhindert wird, weil der Gelenkflächencontact fehlt, sind die Manipulationen erfolglos.

Die Gefahren und Schäden einer sehr labilen Stabilität treten sofort zu Tage in der Schwierigkeit, das Stellungsoptimum genau im Verbande zu fixiren. Denn kaum der 4. Theil aller reponirten Gelenke gestattet dem Operateur in richtiger Abschätzung der primären Repositionsfestigkeit eine Wahl der Primärstellung für den Verband. Dieselbe wird vielmehr in der Mehrzahl der Fälle gegeben als diejenige Stellung, bei welcher der Oberschenkel der palpirenden Hand des Operateurs an seinem neuen Standorte am sichersten zu stehen scheint. Selbst geringe Abweichungen von der gegebenen Stellung können, ohne dass sofort Reluxation eintritt, für die Retention verhängnissvoll werden, entziehen sich aber der Controle des Operateurs, sobald die ersten Bindentouren umgelegt sind: von dem Augenblick an entscheidet die sichere Fixation der gegebenen

Beinstellung durch den Assistenten die Prognose der Retention. Um diese bedeutsame exacte Fixirung der Primärstellung für die Anlegung des Verbandes zu erzielen, wird in der Königlichen Poliklinik ein nach Lexers Angaben construirter Apparat gebraucht (cf. Figur 1 u. 2).

Er besteht in seinen Haupttheilen aus einer verstellbaren Beckenstütze mit verstellbaren Beinhaltern. Eine an der Tischkante zu befestigende Eisenschraubzwinge trägt die auswechselbare Beckenstütze sowie einen hufeisenförmigen Eisentheil. Dieser hält mittelst zweier durch Handhaben festzustellender Kugelgelenke 2 lange, kantig geschliffene grade Schenkel, auf welche die beiden Beinhalter mit ihren Gelenkkugeln aufgeschoben sind; auch hier fixiren bequeme Handhebel die Gelenkkugeln derart, dass jede gewünschte Höhe und Richtung der Beinträger sicher eingestellt werden kann. Die breiten Ruhelager der Beine sind überbrückt von je einem elastischen Gurt, dessen freies Ende um das Bein festgezogen und durch ein Charnier befestigt werden kann.

Als Untergestell für den Oberkörper des Kindes dient uns ein für hoch und niedrig verstellbares Bänkchen mit der daran befindlichen ebenfalls verstellbaren Kopfstütze.

Die Handhabung des Apparates ist eine durchaus bequeme. Ist die Reposition auf dem Operationstisch gelungen, so hält der Operateur mit einer Hand den reponirten Oberschenkel annähernd in der später zu fixirenden Stellung, mit der anderen Hand das gesunde Bein fest. Der bei der Operation das Becken fixirende Assistent lässt bei unilateraler Luxation mit der Hand, welche die kranke Beckenhälfte fixirte, die Spina los und schiebt sie flach unter das Kreuzbein des Kindes, während die andere Hand an der anderen Spina bleibt und einen gelinden Druck von oben ausübt. Jetzt wird das Becken von der untergeschobenen Hand des Assistenten vorsichtig angehoben, und, während alles Andere mitgeht, mit dem Kreuzbein auf die Platte der Beckenstütze gelegt. Der Oberkörper des Kindes ruht auf dem Bänkchen, sodass er stets etwas tiefer als das Becken liegt. Dann wird zuerst das gesunde Bein in seinem Halter in Streckstellung des Hüftgelenks und mit Vermeidung jeder Abduction sicher befestigt. Jetzt liegt das Kind so fest auf dem Apparate, dass der Operateur bequem den reponirten Oberschenkel in seine Primärstellung für den

Verband bringen, auch eventl. nochmals reluxiren und reponiren kann. Darauf wird das Bein unterhalb des Kniees in seinen Beinhalter fest eingespannt und der Gipsverband angelegt.

Der Apparat hat sich während der letzten 3 Jahre als brauchbar erwiesen und wir glauben die Abnahme der Reluxationen im ersten Verbande zum Theil auf die sichere Fixirung der Primärstellung beziehen zu können. Ferner hat uns die bequeme Anlegung des Verbandes schon den Apparat zu einem unentbehrlichen poliklinischen Möbel für alle Beckengipsverbände kindlicher Patienten im 2. bis etwa 12. Lebensjahre gemacht.

Als Verband wurde bei unseren Patienten ein Beckengipsring nach Lorenz' Vorschriften angelegt im Sinne des modellirenden Gipsverbandes: denn nur dann kann mit einem compendiösen Verbande eine strenge Fixation erreicht werden, wenn die Gipsbinden den Contouren des Beckens förmlich anmodellirt werden (Lorenz) Dazu lässt Schede den Gips über einer mit Tricot überzogenen dünnen Filzunterlage anlegen; Ducroquet fertigt den Verband aus denselben Gründen ohne Watteeinlage an.

In der Poliklinik werden Binden aus dünner, geleimter Wiener Watte in höchstens doppelter Lage umgewickelt und darüber eine nicht zu breite Mullbinde gelegt, die in festen Touren Spinae, Kreuzbeingegend und Trochantergegend modellirend umfasst. Der Verband reicht oben bis zum oberen Beckenkamm, nur bei ganz jungen Kindern überragt er denselben um einen oder zwei Querfinger, weil dadurch — zumal bei der Weichtheilatrophie fetter Kinder im Verbande — die Fixation verbessert wird. Ducroquet legt hinter dem Trochanter eine Gipsdelle an, um den Halt des Schenkelkopfes künstlich zu erhöhen. Lexer sucht durch eine besonders exacte Anmodellirung des Verbandes in der Trochantergegend dasselbe zu erreichen.

Die Frage der Innen- oder Aussenrotation im Verbande, welche nach den Veröffentlichungen Schede's über die Häufigkeit der Anteversio colli die Therapie beherrscht, gab nur dann Anlass zur Indicationsstellung, wenn das Radiogramm neben hochgradiger Anteversion ein kurzes Collum femoris zeigte. Alsdann wurde der Gipsverband in starker Innenrotation bis zu den Malleolen reichend angelegt. In allen anderen Fällen kam die Frage nicht zur Erwägung, weil entsprechend dem Princip

der functionellen Belastung der Gipsverband stets nur bis zum Knie angelegt wurde. In neuerer Zeit wird die Fixation des Kniegelenkes im Verbande von Schede, Hoffa, Drehmann, Heusner, Ducroquet, Narath als nothwendig empfohlen, und Ducroquet hat experimentell bewiesen, dass ein sicher reponirter

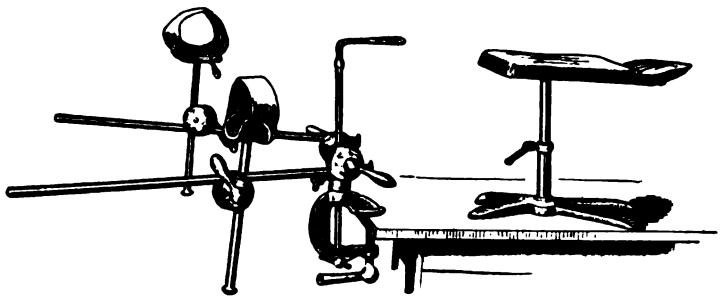

Fig. 1.

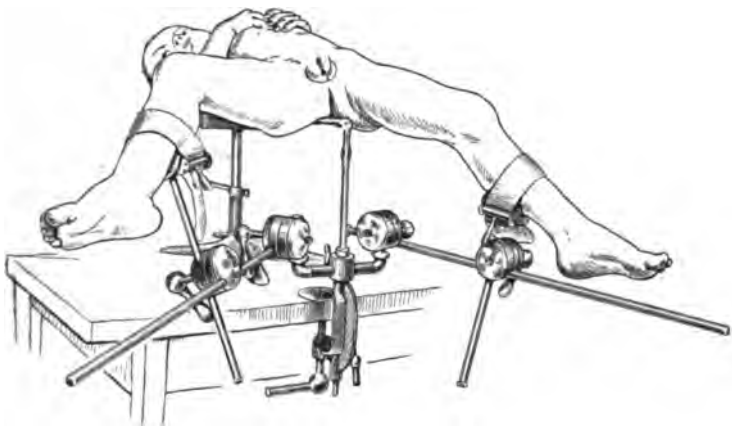

Fig. 2.

Oberschenkel durch forcirte Rotationsbewegungen im Gipsverbande zur Reluxation gebracht werden konnte, wenn das Kniegelenk nicht mit fixirt war.

Die Wahl der Innenrotation wird auch als Prophylaxe gegen die oft nach der Verbandsbehandlung zurückbleibende Neigung des Fusses zur Aussenrotationsstellung empfohlen. Heusner erklärt dieselbe als Folge ungenügender Dehnung der Auswärtsroller, na-

mentlich des Glutaeus maximus und meint, dass man die Verlängerung auch dieser Muskeln durch fixirte Innenrotation des Beines erreichen kann. Wir sahen eine Beeinträchtigung des functionellen Endresultates durch die Aussenrotation des Fusses in nicht ganz 10 pCt. der Fälle, die zum Theil eine besonders langdauernde Verbandbehandlung nöthig gehabt hatten.

Im Uebrigen konnte die Correctur der Aussenrotationsstellung durch gewissenhaft ausgeführte Massage und Mechanotherapie erzielt werden; oft liess sich nach 2 bis 3 Jahren constatiren, dass die normale Fussstellung von selbst eingetreten war, nachdem die therapeutischen Bemühungen unmittelbar nach der Verbandperiode wenig Erfolg gezeitigt hatten. Die Zahlen der bleibenden functionellen Misserfolge haben Lexer nicht bewegen können, die Innenrotation als primäre Verbandstellung anzunehmen und damit die functionelle Belastung aus der Therapie der congenitalen Hüftgelenksluxationen auszuschalten.

Narath hebt hervor, dass die Schwere des Körpers beim Gehen im Verbande stets eine Komponente abgiebt, die rexulationsfördernd wirkt, die das Becken auf der schiefen Ebene der ziemlich steilen Pfannenfläche am Schenkelkopf vorbei herabsinken lässt. Nur bei horizontal stehender Pfannenfläche, was durch Hebung der gesunden Beckenhälfte nur für sehr günstige Pfannenverhältnisse erreichbar ist, sei diese reluxirende Komponente = 0. Entsprechend ungünstiger noch wirken die Kräfte bei bilateralen Luxationen mit beiderseitigem Verbande. — Es ist nach Sectionsbefunden (Nové, Josserand, Ochsner) und radiographischen Untersuchungen (Lorenz, Drehmann, Joachimsthal) als sicher erwiesen anzusehen, dass das Luxationsgelenk nach der Reposition eine Umgestaltung seiner knöchernen und weichen Gelenktheile im Sinne der Anäherung an das Normale erfahren kann. Unsere reichhaltige Sammlung von Röntgogrammen bestätigt dieses in einer grossen Anzahl von Fällen. Auch Narath hält für die Ausgestaltung des Gelenkes die functionelle Belastung für nothwendig. Wenn dieser Process auch erst nach Monaten seinen Anfang nimmt, so dürfte damit die Indikation für die functionelle Belastung schon in der ersten Verbandsperiode gegeben sein und andererseits kann man wohl mit Recht die Atrophie des die rudimentäre Pfanne ausfüllenden Fettes- und Bindegewebes

ebenso wie die Beschleunigung der Kapselschrumpfung als Folge der functionellen Belastung annehmen. Dabei darf aber für die erste Verbandperiode nicht ausser Acht gelassen werden, dass durch die Belastung mit dem Körpergewichte thatsächlich grössere Anforderungen an die primäre Stabilität der Reposition gestellt werden. Aber die während der Verbandperiode stattfindenden Reluxationen stellen keine Misserfolge dar. Unter 168 Gelenkrepositionen bekamen wir 36 mal (21 pCt.) Verschiebungen des Kopfes im Verbande, und zwar 29 mal (17,3 pCt.) Verschiebungen nach vorn bezw. vorn oben und 7 mal (fast 4 pCt.) complete Reluxationen nach hinten oben bezw. oben. Hierunter ist ein Fall, der bei den Repositionsmanövern eine collum-Fractur erlebt hatte, und 3 Fälle, bei denen die Fixation durch nachlässige Behandlung des urindurchtränkten zerbrochenen Verbandes verloren gegangen war. Diese 36 Verschiebungen haben in 12 Fällen völlige Misserfolge der unblutigen Behandlung geliefert. $^2/_3$ aller reluxirten Gelenke gaben nach erneuter Reposition noch gute functionelle Resultate, hierbei sind 10 Gelenke, welche auch anatomische Heilresultate darbieten. Es geht daraus hervor, dass man die Kopfverschiebung in der ersten Verbandperiode nicht als das Moment zu fürchten hat, was das Schicksal des ganzen Falles entscheidet. — Da es nach einer im Verband erfolgten Kopfverschiebung auch im Sinne der Transposition nach vorn durchaus nicht immer gelingt, dem Kopf eine günstige feste Stellung zu sichern und so ein functionelles Resultat zu erzielen, wurde nach jeder Stellungsveränderung der erneute Repositionsversuch gemacht.

Noch nach 3 und 4 maliger Verschiebung gelang im Einzelfalle so die Dauerretention und eine absolute Heilung. 14 mal unter 24 Kopfverschiebungen nach vorn konnte dieses Ziel trotz aller Mühe jedoch nicht erreicht werden. Der Kopf steht vorn bezw. vorn oben von der rudimentären Pfanne fest, eine Stellungsveränderung ist im Laufe der Jahre nicht erfolgt und das functionelle Resultat ist ein erfreuliches, weil bei allen Kindern von Jahr zu Jahr bei den Controlen eine überraschende Verbesserung der Functionen zu constatiren ist. — Zum Schluss soll an dieser Stelle hervorgehoben werden, dass auch Lexer bei sehr labiler primärer Stabilität und dazu ungünstigen Verhältnissen der knöchernen Gelenkteile — wie flache Pfannenrudimente, deformer grosser Kopf

und kurzer Hals, die functionelle Belastung im ersten Verbande aufgiebt. Doch kam dies nur bei wenigen Fällen zur Anwendung.

Als Abductionswinkel wurde bei $^4/_5$ aller Fälle für den ersten Verband die rechtwinklige bezw. überrechtwinklige Abduction gewählt, die bei ungünstigem radiographischem Befunde und ungenügender Muskelspannung mit der Hyperextension verbunden wurde. 20 pCt. der Fälle gestatteten einen Abductionswinkel von 40° bis 90° innerhalb der Frontalebene, ohne dass später daraus Misserfolge abgeleitet werden konnten.

Die erste Verbandperiode wurde in allen unseren Fällen auf 3 bis $3^1/_2$ Monat ausgedehnt; als Stellung für den zweiten Verband wurde auch bei günstigen Retentionsbedingungen meist die verminderte Abduction noch in der Frontalebene (ohne Flexion) gewählt. Die einzelnen Gipsverbände, ausser dem ersten, wurden nicht länger als 6 Wochen bis 2 Monate belassen und die radiographische Controle vor Anlegung und nach Abnahme jedes Verbandes als Basis für die Wahl der Stellung genommen. Trafen keine Complikationen ein, so konnte das Kind durchschnittlich nach 3 Verbänden der Massagebehandlung übergeben werden. Danach dauerte unsere kürzeste Verbandbehandlung 4 Monate, die längste $2^3/_4$ Jahre. Die mittlere Behandlungsdauer währte für unsere absoluten anatomischen und functionellen Heilungen 5 bis 9 Monate; 1 Kind dieser Gruppe lag nur 4 Monate im Verbande, 10 Kinder 5 Monate, 8 Kinder 6 Monate und weitere 8 12 bis 18 Monate. 2 Kinder sind völlig geheilt, nachdem sie eine 2- bezw. $2^3/_4$ jährige mühevolle Verbandbehandlung durchgemacht haben.

Unsere 2. Gruppe, die nur functionelle Idealheilungen enthält, erforderte in der Mehrzahl der Fälle ebenfalls eine 5 bis 10 monatliche Verbandbehandlung; und die Fälle, welche nur eine dauernde Functionsverbesserung aufweisen, sind im Mittel 7 bis 12 Monate im Verbande behandelt worden. Die Gefahren langdauernder Verbandbehandlung zeigen sich in den oft jeder Nachbehandlung trotzenden Gelenksteifigkeiten; sie treten häufiger bei älteren Kindern auf und erfordern deshalb grösstmögliche Vorsicht vor zu langer Fixation.

Unsere Unfallstatistik enthält 3 Fälle. Es handelt sich zunächst um 2 Unfälle bei erfolglosen Repositionsversuchen, über die

bereits oben an entsprechender Stelle berichtet wurde. Ein 6 jähriges Mädchen mit bilateraler Luxation, das als Folge mehrfacher Einrenkungsversuche eine schwere doppelseitige Cruralis- und Ischiadicus-Parese bekam mit noch jetzt vorhandenen Residuen. Der zweite Fall betrifft einen 2 jährigen Knaben mit ebenfalls doppelseitiger angeborener Hüftverrenkung; nachdem die Reposition links unter grossen Schwierigkeiten gelungen war, trat rechts bei Ausführung der Manöver eine collum-fractur ein. Bei dem 3. Falle mit linksseitiger Luxation bekam die 3 jährige Patientin während der Verbandbehandlung Scarlatina und wurde während der Zeit ohne Verband gelassen. Es trat Reluxation ein und als nach der Reconvalescenz des Kindes ein erneuter Repositionsversuch angestellt wurde, trat dabei trotz vorsichtiger Kraftanwendung eine Epiphysen-Lösung am unteren Femur-Ende ein. — Mit diesen 3 Fällen ist unsere Unfallstatistik erschöpft; die letzten $3\frac{1}{2}$ Jahre lieferten keinen Unfall und wir glauben, dass auch diese Thatsache den Werth der unblutigen Reposition, die rein manuell mit Muskelkraft ausgeführt wird, in das rechte Licht zu stellen vermag.

XXX.

(Aus der chirurgischen Universitätsklinik zu Königsberg. — Geheimrath Professor Dr. Garrè.)

Ueber die von den Gallenwegen ausgehenden Peritonitiden.[1]

Von

Dr. Oscar Ehrhardt,

Privatdocent und Assistenzarzt der Klinik.

M. H.! Das Krankheitsbild der Peritonitis hat seit dem Beginn der modernen bakteriologischen Forschung soviel Bearbeitungen von berufener Seite gefunden, experimentell und klinisch sind die zahlreichen Probleme, die gerade diese im Brennpunkt des chirurgischen Interesses stehende Krankheit bietet, so erfolgreich in Angriff genommen worden, dass es fast vermessen erscheinen könnte, wenn ich an dieser Stelle einzelne darauf bezügliche Fragen in mehr specialisirter Weise noch einmal erörtern will. Die von den Gallenwegen ausgehenden Peritonitiden haben jedoch — abgesehen von den klinischen Mittheilungen Courvoisier's[2] und König's[3] — bisher keine erschöpfende Darstellung gefunden, in der auf die Sonderstellung dieser Perforationsperitonitiden gegenüber dem allgemeinen Bilde der Perforationsperitonitis Rücksicht genommen wäre. Und doch zeigt schon eine oberflächliche Durchsicht der

[1]) Vorgetragen am 2. Sitzungstage des XXXIII. Congresses der Deutschen Gesellschaft für Chirurgie zu Berlin, 7. April 1904.

[2]) Casuistisch-statistische Beiträge zur Pathologie und Chirurgie der Gallenwege. Leipzig 1890.

[3]) Ueber die durch Spontanruptur der steinhaltigen Gallenblase in die freie Bauchhöhle bedingte Peritonitis und ihre Behandlung. Deutsche med. Wochenschr. 1902.

Casuistik, dass diese Peritonitiden in anatomischer und klinischer Beziehung zahlreiche Besonderheiten bieten, die ihre Einordnung in das allgemeine Schema der Perforationsperitonitis nicht ohne weiteres gestatten.

Durch eine Zusammenstellung der bisher veröffentlichten Fälle von Gallenperitonitis, und durch eine Reihe experimenteller Untersuchungen, die seit über 2 Jahren im Laboratorium der Königsberger Klinik fortgesetzt wurden, habe ich mich bemüht, einen gewissen Ueberblick über das zur Zeit vorliegende Material zu gewinnen, dessen Resultate ich in möglichster Kürze vortragen will.

Die Frage, ob normale Galle im Stande ist, Peritonitis zu erzeugen, wird von den verschiedenen Autoren noch immer wechselnd beantwortet. Selbst in einer der neuesten Publicationen über subcutane Rupturen der Gallenwege spielt noch die „chemische Peritonitis", die durch Galle im Peritoneum hervorgerufen wird, eine grosse Rolle.

Experimentelle Untersuchungen, die ich vor 3 Jahren hier vortrug, ergaben, dass normale, sterile Galle, wie sie aus der Gallenblase oder dem Cysticus und Hepaticus durch eine intraperitoneale Gallenfistel entleert wird, entzündliche Erscheinungen am Peritoneum nicht hervorruft. Ich konnte damals nachweisen, dass in diesen Fällen die Galle vom Peritoneum resorbirt wird und dass es zur Cholaemie und zur Gallenvergiftung kommt, wenn die intraperitoneale Gallenfistel genügend lange functionirt.

Das Ergebniss dieser Versuche darf auch auf Gültigkeit für die Pathologie des Menschen Anspruch machen. In der Literatur liegen einige Fälle von traumatischer und spontaner Ruptur der Gallenwege vor, in denen die Autopsie — in vivo oder bei der Section — keine Spur einer Reizung am Peritoneum zeigte. Ich nenne hier den Fall von Hayem[1]), der mit meinen experimentellen Untersuchungen in allen Details (keine Peritonitis, dagegen Icterus, gallige Resorptionen in den Lymphbahnen etc.) übereinstimmt; ferner die Beobachtungen von Thomas[2]), Arbuthnot Lane[3]), Naunyn[4]) u. A. Wäre die normale Galle des Menschen wirklich

[1]) Gazette des hôpitaux. 1889. p. 12. 34.
[2]) Rupture of gall-bladder; laparotomie; cure. Brit. med.journ. 1898. II. p. 1406.
[3]) Rupture of gall-bladder. Lancet 1891. I. p. 1891.
[4]) Klinik der Cholelithiasis. Leipzig 1889.

im Stande, peritoneale Reizung hervorzurufen, so blieben diese von zuverlässigen Autoren beobachteten Fälle unerklärt.

Eine Peritonitis durch die „chemische" Wirkung der Galle, wie sie noch in den Arbeiten von Edler [1]), Laehr [2]) u. A. angenommen wurde, giebt es nicht. Wir dürfen daher in den Fällen von Gallenperforation, in welchen wir ausser galligem Exsudat noch entzündliche Erscheinungen am Peritoneum constatiren, annehmen, dass sich zu dem Gallenerguss ins Peritoneum ein zweites Agens gesellt hat, das ätiologisch für die Erklärung der Peritonitis in Anspruch genommen werden darf.

Dies zweite Agens sind die der Galle beigemischten Bakterien. Die Frage nach dem Keimgehalt der normalen Galle gesunder Thiere glaube ich nach meinen Versuchen, in denen eine peritonitische Reizung durch die einfliessende Galle ausblieb und in denen der culturelle Nachweis von Keimen nicht gelang, dahin beantworten zu müssen, dass die normale Galle in allen Abschnitten der Gallenwege ausser dem letzten Theil des Ductus choledochus steril ist. Diese Beobachtungen stimmen mit den für menschliche Galle gemachten Angaben von Naunyn, Mieczkowski [3]), Miyake [4]), Gilbert et Girode [5]) u. A. überein. Im letzten Theil des Choledochus konnten von mir Coliarten gelegentlich nachgewiesen werden, er ist, wie dies auch Duclaux und Mieczkowski feststellten, „habituell" inficirt.

Colibacillen sind es, die bei der Cholelithiasis in über 60 pCt. der Fälle die Galle inficiren, die also vorwiegend für die Aetiologie der Gallenperitonitis in Frage kommen.

Seltener finden sich in der Galle steinhaltiger Gallenblasen Staphylokokken und Streptokokken, allein oder begleitet von Bacterium coli. Ihnen kommt gleichfalls Bedeutung für die Entstehung der Gallenperitonitiden zu. Endlich ist beim Typhus ein mehr weniger constantes Eindringen der Typhusbacillen in alle

[1]) Die traumatischen Verletzungen der parenchymatösen Unterleibsorgane. Langenbeck's Archiv. Bd. 34.

[2]) Ueber subcutane Rupturen der Leber und der Gallengänge. München I. D. 1890.

[3]) Zur Bacteriologie des Gallenblaseninhalts unter normalen Bedingungen und bei der Cholelithiasis. Mitth. aus d. Grenzgebieten. Bd. VI. 1900.

[4]) Zur experiment. Erzeugung der Gallensteine. Ebenda. Bd. VI. 1900.

[5]) Contribution à l'étude bactériologique des voies biliaires. Semaine méd. 1890.

Gallenwege festgestellt und Chiari [1]) nimmt für diese Keime an, dass sie virulent bleiben; jedenfalls aber steht fest, dass Typhusbacillen nicht nur Cholecystitis, sondern häufig Ulcerationen der Gallenblasenwand herbeiführen und so Perforationsperitonitis verursachen können; in der Literatur existiren heute etwa 35 Fälle von Gallenblasenperforation während des Typhus.

Die übrigen Bakterienarten, die gelegentlich in der Galle constatirt wurden und unter denen die Erreger der Cholera, der Tuberculose, der Pneumonie genannt seien, haben zu Perforationen der Gallenwege, soweit mir bekannt, nicht geführt. Ihre Anwesenheit erklärt sich wohl aus der von Biedl und Kraus [2]) im Thierversuch constatirten Ausscheidung von Bakterien durch die Galle.

In meinen Thierversuchen habe ich ausschliesslich mit Bacterium coli und gelegentlich mit Staphylokokken gearbeitet, weil diese allein — abgesehen von den Typhusbacillen — in den bisher operirten Fällen von Gallenblasenperforation in Frage kamen.

Es galt festzustellen, ob die einfliessende Galle den Charakter der bakteritischen Peritonitis mildere, sei es durch directe Einwirkung auf die Virulenz der Keime, sei es durch Beeinflussung der peritonealen Resorption, oder ob sie wie andere zersetzungsfähige Flüssigkeiten, wie das Serum, der Mageninhalt u. s. w. geradezu einen ungünstigeren Verlauf der Peritonitis hervorrufe. In früheren Versuchen hatte ich, um nach Verletzungen der Gallenwege die Resorptionskraft des normalen Peritoneums einzuschränken, die ins Peritoneum fliessende Galle mit wenig virulenten Colistämmen untermischt; hierbei gelang es in einigen Fällen, milde Verlaufsarten der Peritonitis zu erzielen, in anderen Fällen blieben sogar trotz der Infection peritonitische Symptome gänzlich aus und die Thiere erlagen einer Gallenvergiftung. Nach diesen Versuchsergebnissen schien ein Einfluss der Gallenüberschwemmung des Peritoneums auf den Verlauf der Peritonitis nicht unwahrscheinlich. Die klinischen Beobachtungen sprachen ebenfalls dafür, dass der Perforationsperitonitis von den Gallenwegen aus ein besonders blander Verlauf zukommt.

Ueber Beeinflussung der Bakterien durch Galle liegen bisher

---

[1]) Vorkommen von Typhusbacillen in der Gallenblase bei Typhus abdominalis. Zeitschr. f. Heilkunde. Bd. XV.

[2]) Zeitschr. f. Hygiene. 1897. Bd. 26.

nur vereinzelte Angaben in der Literatur vor. Seit langem ist es bekannt, und auch meine Versuche vermögen es zu bestätigen, dass baktericide Eigenschaften der Galle nur in sehr beschränktem Umfange zukommen. Einzelne Bakterienarten, und zu ihnen gehört das Bacterium coli, können in der Galle geradezu üppig wuchern. Indessen scheint die Toxicität der Bakterien durch die Galle Beeinflussungen zu erleiden. Carrière [1]) stellte im Institut Pasteur fest, dass die Galle vor allen anderen Verdauungssäften Toxine zu entgiften vermag; zu ähnlichen Resultaten gelangten Nencki und Schoumow-Simanowski [2]) bei ihren Versuchen im Pawlowschen Institut. Ferner konnten Ehret und Stolz [3]) eine Entgiftung durch die Galle ebenfalls wahrscheinlich machen.

Wenn es nach diesen Beobachtungen auch wahrscheinlich war, dass die Virulenz der Bakterien durch die Galle vermindert würde, so liess sich gegen die genannten Versuche noch immer geltend machen, dass die Virulenz der Keime, bevor sie in Contact mit der Galle gelangten, nicht genügend bekannt war. Ich habe nun Aufschwemmungen von virulenten Coliculturen ins Peritoneum von Katzen gebracht, denen ich gleichzeitig eine intraperitoneale Gallenfistel anlegte. Die Bakterien wurden hierbei der ins Peritoneum einfliessenden Galle beigemischt, sodass wie bei den Perforationsperitonitiden von den Gallenwegen aus gleichzeitig eine Ueberschwemmung des Bauchfells mit Galle und Bakterien stattfand. Controlthiere wurden ausschlieslich mit der annähernd gleichen Bakterienmenge intraperitoneal inficirt. Auf diese Weise musste es sich zeigen, ob die Galle in der That virulenzabschwächend wirke, ob sie einen milderen Verlauf der Peritonitis hervorrufe.

Die Colistämme, die zur Localisation kamen, stammten aus intraperitonealen Abscessen; von 1—3 tägigen Bouillonculturen wurden 3—4 ccm intraperitoneal verimpft. Dass es sich in der That um hochvirulente Stämme handelte, ging aus fünf solchen Versuchsreihen hervor. Die ausschliesslich mit Bacterium coli inficirten Katzen erlagen nach 12, 15, 20 und 24 Stunden einer septischen Peritonitis, die ohne nennenswerthe Eiterbildung, ohne

[1]) Toxines et digestion. Annales Pasteur. 1899; und: Du sort de la toxine tétanique introduit dans le tube digestif. Compt. rend. Soc. Biol. 1899.

[2]) Entgiftung der Toxine durch die Verdauungssäfte. Centralbl. f. Bact. 1898.

[3]) Experimentelle Beiträge zur Lehre von der Cholelithias. Grenzgebiete. Bd. VI. 1900.

stärkere fibrinöse Auflagerungen oder Verklebungen zum Tode führte. Das Peritoneum war in diesen Fällen lebhaft injicirt, in ihm fanden sich einige Cubikcentimeter seröser, leicht getrübter Flüssigkeit, aus der Bact. coli wieder gezüchtet wurde.

Bei den gleichzeitig mit Galle inficirten Thieren erfolgte der Exitus nach 3 Tagen, in einem Fall erst nach 5 Tagen. Der Exitus erfolgte demnach in allen Fällen erheblich später als bei den ausschliesslich mit Bacterienculturen inficirten Thieren.

Das Bild dieser Gallenperitonitis war insofern von den nur durch Coli-Infection bedingten Peritonitiden unterschieden, als es nicht zu allgemeiner Peritonitis, sondern zu ausgedehnten Verlöthungen, zu fibrinösen Auflagerungen und zur Eiterbildung zwischen den Darmschlingen in der Nähe der Gallenfistel gekommen war. Die Gallenresorption, die bei aseptisch angelegten intraperitonealen Gallenfisteln zur Cholämie führt, wird durch die gleichzeitige Infection des Peritoneums gehemmt. Während bei intraperitonealen Gallenfisteln ohne gleichzeitige Peritonitis Icterus nie fehlt, habe ich bei den geschilderten Versuchsthieren mit einer Ausnahme icterische Veränderungen nie nachweisen können. Dieser Befund stimmt mit den Ergebnissen meiner früheren Versuche[1]) überein, in denen es bei blanden peritonitischen Infectionen und gleichzeitiger Anlegung von intraperitonealen Gallenfisteln nicht zur Gallenresorption und zur Cholaemie kam.

In allen Fällen schlossen die Verklebungen einen grossen gallenhaltigen Bezirk in der Gegend der Gallenblase ab; die Gallenfistel war durch die Leberlappen verdeckt, die untereinander durch fibrinöse Auflagerungen fest verklebt waren. Das übrige Peritoneum war frei von Exsudat und nur wenig injicirt.

Zu analogen Resultaten führten zwei weitere mit Staphylokokken angelegte Versuchsreihen: Auch bei ihnen zeigte sich die Verlängerung der Infectionsdauer und das gleiche anatomische Bild. Die Mittheilung der Versuchsprotokolle, die noch durch einige Versuchsreihen ergänzt werden müssen, geschieht bei der ausführlichen Veröffentlichung, die an anderer Stelle erfolgt.

Dies sind die bisherigen experimentellen Ergebnisse, die meines Erachtens den milderen Verlauf der Gallenperitonitiden mit nicht

[1]) Ueber Gallenresorption und Giftigkeit der Galle im Peritoneum. Langenbeck's Archiv. Bd. 64.

geringer Wahrscheinlichkeit auf zwei Ursachen zurückführen lassen: Auf die antitoxische Wirkung der Galle und auf die Neigung der Gallenperitonitiden zur Abkapselung.

Es erhebt sich nun die Frage, ob das Bild dieser experimentellen Gallenperitonitis mit dem bisher vorliegenden klinischen Material Vergleichspunkte aufweist.

Die von den Gallenwegen ausgehenden Peritonitiden schliessen sich, wenn man von den traumatisch entstandenen absieht, an Perforationen der Gallenwege bei Cholelithiasis, an Ulcerationen besonders bei Typhus, seltener bei Carcinom der Gallenblase oder bei Cholecystitis necroticans an. In vielen Fällen sind bereits langdauernde chronische Entzündungsprocesse voraufgegangen, die zu Verwachsungen in der Umgebung der Gallenblase geführt haben: Die Perforation erfolgt in einen abgekapselten Raum oder in ein an die Gallenwege fixirtes Hohlorgan, eine eigentliche Infection des freien Peritoneums findet nicht statt. Diese Perforationen in abgekapselte Theile des Peritoneums können hier nicht berücksichtigt werden.

Ganz anders gestaltet sich das Bild, wenn die Perforation in die feste, nicht verwachsene, bis dahin unveränderte Bauchhöhle erfolgt. Für diese von den Gallenwegen ausgehenden Peritonitiden ist es charakteristisch, dass sich bei ihnen das klassische Bild der Perforationsperitonitis häufig nicht entwickelt. Unter etwa 70 Fällen, die ich aus der Literatur zusammenstellen konnte und bei denen die Diagnose durch Operation oder bei der Autopsie sichergestellt wurde, wird nur zweimal jenes schwere Bild der „klassischen Perforationsperitonitis“ beschrieben, bei dem die Kranken mit blasser Haut, mit bräunlichen Lippen und Nägeln, mit trockener Zunge, mit elendem fliegendem Puls, mit benommenem Sensorium und Collapserscheinungen schon nach wenigen Stunden daliegen. In den meisten Fällen wird der blande Charakter der Peritonitis von den Autoren ausdrücklich erwähnt und oft zeigte der ganze Krankheitsverlauf so wenig ausgeprägte peritonitische Symptome, dass an die Perforation eines Hohlorganes garnicht gedacht wurde.

Trotz dieses blanden Verlaufs können gelegentlich die Initialsymptome, mit denen das Leiden einsetzt, zunächst heftige sein. Sie sind indessen nicht peritonitischer Natur, sondern ausschliesslich durch die Perforation des intraperitonealen Hohlorgans bedingt und als Shockerscheinungen aufzufassen.

Unter 20 Fällen, die darauf genau beobachtet sind, konnte nur 10 mal das Einsetzen der Peritonitis mit einiger Sicherheit zeitlich bestimmt werden, 10 mal, also in der Hälfte der Fälle, war der Beginn der Erkrankung zeitlich nicht zu fixiren, die Peritonitis hatte sich schleichend, mehr allmälig entwickelt. In den 10 Fällen, in denen das Einsetzen der Symptome sich genau feststellen liess, war 8 mal die Perforation inmitten eines Kolikanfalles als überwältigender heftiger Schmerz gefühlt worden, 2 mal hörten nach einem besonders heftigen Kolikanfall plötzlich alle Symptome des Gallensteinanfalls auf und es traten in den folgenden Tagen peritonitische Erscheinungen hervor.

Die weiteren klinischen Erscheinungen sind meist die einer subacuten Peritonitis, etwa wie sie bei der progredient eitrigen Bauchfellentzündung gelegentlich beobachtet werden. Die Symptome steigern sich von Tag zu Tag: Das Erbrechen, das anfangs selten war, wird häufiger, bisweilen rein gallig, Stuhl und Flatus fehlen, der Puls, der anfangs wenig beschleunigt und kräftig war, wird klein und schnell, die Temperatur steigt auf 38,5°, 39° und darüber. Das Allgemeinbefinden wird schlechter, der Patient verfällt allmälig. Die Schmerzhaftigkeit und die Auftreibung des Abdomens bleiben gewöhnlich nur gering.

So bietet das Bild eigentlich wenig Charakteristisches, wenn wir nicht, wie das in einer Reihe von Fällen möglich war, ein localisirtes stärkeres Exsudat in der rechten Oberbauchgegend nachweisen können, das seine Localisation jener Neigung zur Abkapselung verdankt, die ein Characteristicum der Gallenperitonitis bildet.

Icterus wird fast niemals notirt — in einigen Fällen trat er nach der Operation auf. Diese Thatsache befremdet auf den ersten Blick um so mehr, als Icterus bei traumatischen Rupturen der Gallenwege selten ausbleibt. In einem vor 3 Jahren hier gehaltenen Vortrag konnte ich den experimentellen Nachweis erbringen, dass der Grund hierfür in der bakteritischen Entzündung des Bauchfells zu suchen ist. Weil das Peritoneum bei den Rupturen der steinhaltigen Gallenwege inficirt wird, fehlt bei ihnen der Icterus. Ich habe mich von der Richtigkeit dieser Annahme noch in einigen seither unternommenen Versuchen überzeugt.

Die mangelnde Resorption der Galle im Verein mit den rasch

eintretenden fibrinösen Beschlägen um die Perforation, die das weitere Einfliessen der Galle ins Peritoneum beschränken, lassen es erklärlich erscheinen, dass Todesfälle durch Gallenvergiftung bei den Spontanperforationen im Gegensatz zu den traumatischen Rupturen nie beobachtet werden.

Hierzu kommt bei Perforationen an steinhaltigen Gallenblasen die Anwesenheit der Concremente, die sich oft ventilartig vor die Perforationsöffnung legen und so ebenfalls die ausfliessende Gallenmenge verringern. Meist ist die Menge der Galle im Peritoneum zu gering, als dass Cholaemie überhaupt in Frage kommen könnte.

Für die Erklärung der klinischen Eigenthümlichkeiten der Gallenperitonitis kommt eine wesentliche Rolle den anatomischen charakteristischen Befunden zu. Ich habe vorher erwähnt, dass sie im klinischen Bilde etwa blanden Formen der progredient eitrigen Peritonitis zu vergleichen ist; im anatomischen Bilde, wie es uns der Augenschein am Operations- und Sectionstisch, wie es uns das Thierexperiment zeigt, ist sie von der eitrigen Peritonitis weit unterschieden. Es handelt sich um eine Peritonitis sui generis, für die ihre besonders intensive Neigung zur Abkapselung charakteristisch ist. Rasch entstehen fibrinöse Verklebungen, die eine locale Abgrenzung des Processes herbeizuführen versuchen.

In meinen vergleichenden Versuchsreihen war der Unterschied der Adhäsionsbildung bei den Gallenperitonitiden und den nur durch Bacterium coli bewirkten ein augenfälliger. Dass der Galle als solcher eine wesentliche Rolle bei dieser Neigung zur Adhäsionsbildung zufällt, ist zweifellos, wenn wir auch über die Einzelheiten der Beeinflussung nicht unterrichtet sind.

In einer ganzen Anzahl von Fällen hat die Adhäsionsbildung den gewünschten Erfolg, es tritt Abkapselung des Exsudats ein. In diesen Fällen wird durch einfache Incision, oft genug sogar durch Abscedirung und Fistelbildung — sei es nach aussen, sei es in ein Hohlorgan — Heilung herbeigeführt. So endet eine ganze Anzahl von Fällen, die als diffuse Peritonitis bisweilen sogar mit acuten Perforationserscheinungen begonnen haben, als abgekapseltes Exsudat. Diese Spontanheilungen, die in einzelnen Publicationen ganz übersehen werden, sind thatsächlich nicht Ausnahmefälle. Sie bilden eine wichtige Stütze für unsere Annahme, dass den Gallenperitonitiden von vornherein ein blander Verlauf zu-

kommt. Leider lässt sich ihr Auftreten nicht zahlenmässig fixiren und statistisch verwerthen.

Indessen bleiben noch genug Fälle von diffuser Gallenperitonitis übrig, in denen die Adhäsionsbildung nicht ausreicht, um Abkapselung zu bewirken. Welcher Art ist hierbei das Exsudat? Nur in 3 Fällen [Naunyn[1]), Jenner Verral[2]), Auvray[3])] wird ein eitriges Exsudat erwähnt, in allen anderen lag ein seröses, gallig gefärbtes und mit Fibrinflocken untermischtes Exsudat vor. Daneben fanden sich ausgedehnte fibrinöse Auflagerungen und Verklebungen an den Darmschlingen.

Wie ist nun der Ausgang bei den von Gallenwegen ausgehenden Peritonitiden? Ein sicher nicht unerheblicher Theil gelangt, wie schon gesagt, durch Abkapselung und Fistelbildung, se es spontan, sei es nach einfachen operativen Eingriffen zur Heilung. Als Beispiele für den Ausgang in Abkapselung seien hier genannt die Fälle von S. Jones[4]) und Wendel[5]).

Bleibt die Adhäsionsbildung ungenügend, so ist trotzdem der Verlauf der Peritonitis ein relativ sehr protrahirter. Die Sectionsberichte nicht operirter Fälle beweisen, dass eine Dauer von zwei Wochen und darüber nichts seltenes ist. Einen acuten Verlauf, wie wir ihn bei anderen Perforationsperitonitiden zu sehen gewohnt sind, begegnen wir äusserst selten. Hierher gehören z. B. die Fälle von Auvray (Exitus 18 Stunden nach der Perforation), Maclachlan (Exitus nach 48 Stunden)[6]) u. A. Daher kommt es auch, dass unter den operirten und zur Heilung gelangten Fällen sich einzelne befinden, die erst am 3., 4. oder 5. Tage operirt wurden und doch heilten.

Die genaueren Zahlenangaben behalte ich meiner ausführlichen Publication vor. Hier kam es mir nur darauf an, hinzuweisen, dass die von den Gallenwegen ausgehenden Peritonitiden eine günstige Prognose für die operative Behandlung bieten aus 2 Gründen:

---

[1]) Klinik der Cholelithiasis. Leipzig 1892.

[2]) Ulceration and rupture of gall bladder; operation; recovery. Brit. med. journal. 1897. II. p. 341.

[3]) Perforation du col de la vésicule biliaire. Bull. et mém. de la soc. anat. 1899.

[4]) Perforation of gall bladder. British med. journal. 1891. I. p. 908.

[5]) A case of floating gall bladder and kidney complicated by cholelithiasis with perforation of the gall bladder. Annals of surgery. Bd. 27. 1898.

[6]) Dublin med. press. Vol. XV.

wegen der virulenzabschwächenden Wirkung der Galle und wegen ihrer Neigung zur Adhäsionsbildung.

Die Prognose ist natürlich um so günstiger, je früher operirt wird. Kein Chirurg wird im Vertrauen auf die beiden genannten Factoren bei einer Gallenperforation mit dem Eingriff zuwarten, aber er darf im Vertrauen auf diese Unterstützung seine Prognose zuversichtlicher stellen. Dafür sprechen auch die bisher erzielten operativen Resultate, die unter 15 operirten Fällen 11 Heilungen aufweisen, eine Heilungsziffer, die bei keiner anderen Art der Perforationsperitonitis auch nur annähernd erreicht wird.

XXXI.

Giebt es „Impf-Carcinome"?

Von

Dr. Richard Milner,

Ass.-Arzt an der chir. Klinik der Kgl. Charité, Berlin.

I. Einleitung; Definition und Eintheilung.

Während Virchow noch im 111. Bande seines Archivs (1888) sagen musste, es sei keineswegs sichergestellt, dass das Wachsthum und die Metastasirung der Carcinome ausschliesslich auf Verbreitung von Krebszellen beruhe, kann man heute als feststehend bezeichnen, dass alle Metastasen und echten Recidive von Carcinomen abstammen von Zellen des primären Tumors. Diese gelangen in vorher gesundes Gewebe entweder durch continuirliches Wachsthum der primären Geschwulst oder durch Zellverschleppung innerhalb von Lymph- oder Blutgefässen. Nur in einer verhältnissmässig kleinen Zahl von Ausnahmefällen, den sogenannten Impfcarcinomen, nimmt man an, dass auf verschiedenen anderen Wegen eine Art äusserer Uebertragung stattfinde.

Man kann diese sog. Impfcarcinome in folgende Gruppen ordnen:

1. Die Impf- oder Implantationscarcinome auf serösen Häuten, besonders die auf dem Peritoneum, meist von Carcinomen des Ovariums oder des Magens ausgehend, und die viel selteneren auf der Pleura z. B. nach penetrirendem Carcinom der Mamma oder der Lunge.

2. Die dem Anschein nach durch Impfungen in frische Operationswunden entstandenen Carcinome z. B. die in Narben von Punctionscanälen bei Peritonealcarcinose oder die in Laparatomienarben nach Exstirpation maligner Ovarialtumoren oder die in Vaginalnarben nach Exstirpation eines carcinomatösen Uterus.

3. Die Implantationen in epitheliale Oberflächen

a) die sogenannten Contactcarcinome, die der vorigen Gruppe insofern nahe stehen, als man hier annimmt, dass eine einem Carcinom gegenüberliegende Schleimhautstelle durch die fortwährende Berührung mit dem carcinomatösen Ulcus und seinen Secreten wund gemacht und nun durch Uebertragung secundär ebenfalls carcinomatös werde. Dahin gehören die Fälle, wo ein Unterlippencarcinom die gegenüberliegende Stelle der Oberlippe oder ein Portiocarcinom die Vagina oder ein Carcinom des einen Labiums das andere „inficirt" hat. Dazu stelle ich auch einige Fälle, bei denen angenommen wird, dass von einem Hautcarcinom in Folge häufigen Wischens durch den Patienten selbst eine andere Stelle der äusseren Oberfläche angesteckt worden sei, z. B. von einem Carcinom des Handrückens aus die Conjunctiva oder indirect von einem Carcinom des Ohres die Unterlippe.

b) die zahlreichen Fälle, in denen die äussere Uebertragung von einem Carcinom aus auf eine weiter entfernte Stelle desselben oder eines communicirenden Schleimhautcanals stattgefunden zu haben scheint. So soll von einem Zungen- oder Oesophaguscarcinom aus der Magen, von einem Carcinom der Trachea durch Aspiration die Lunge, von einem Uteruscarcinom aus die Vagina befallen werden können.

Das Vorkommen von Implantationscarcinomen in der Peritoneal- und Pleurahöhle ist allgemein anerkannt. Auch die Impfcarcinome in Punctionsnarben werden, soweit sie überhaupt bekannt sind, nicht bestritten. Die übrigen Fälle dagegen haben vielfach andere Deutung erfahren, und wie wenig die Frage nach der Entstehung und der Häufigkeit der Impfcarcinome als erledigt bezeichnet werden kann, spricht sich sehr deutlich darin aus, dass Borst und Ribbert in ihren Lehrbüchern recht verschiedene Stellungen zu ihnen einnehmen. Denn während Borst, trotzdem er zur Vorsicht in der Beurtheilung mahnt, Impfcarcinome offenbar für nicht sehr selten hält, bezweifelt Ribbert, dass überhaupt Implantation von Krebs in Haut und auf Schleimhaut vorkommt;[1]) die Implantation in frische Wunden erwähnt er nicht. Und wenn gerade die letztere von Levesque in einer kürzlich erschienenen sehr aus-

[1]) In einem unvereinbaren Gegensatz zu diesen Bedenken steht eine Anschauung, die Ribbert bei der Erörterung der Metaplasie-Frage äussert (Ge-

führlichen Arbeit über operative Carcinom-Inoculation als die häufigste Ursache localer Recidive bezeichnet wird, so verlohnt es sich wohl, diesen Fragen näher zu treten, deren Beantwortung nach verschiedenen Richtungen von Bedeutung ist.

II. Bedeutung der Impf-Carcinome.

Zunächst sehen die Vertreter der parasitären Theorie des Carcinoms im Impfcarcinom eine erwünschte Stütze ihrer Lehre. Wichtiger ist die practische Bedeutung unserer Anschauung über die Impfbarkeit der Carcinome und zwar einmal in epidemiologischer Beziehung, weil die Häufigkeit der Impfcarcinome einen gewissen Schluss erlaubt auf die Gefahr der Uebertragung des Carcinoms von Individuum zu Individuum, und dann in practisch-chirurgischer Hinsicht, weil, wie Hahn, Fritsch und dann am nachdrücklichsten Winter (198 a und b) hervorgehoben haben, die grössere oder geringere Gefahr einer operativen Einimpfung von Carcinom unser chirurgisches Handeln beeinflussen muss; man denke nur, wie wichtig diese Seite der Frage würde, wenn Levesque mit seiner oben angeführten Ansicht Recht haben sollte.

1. Für die ätiologische Theorie des Carcinom.

Die Auffassung, die bis in die neueste Zeit immer wieder ausgesprochen wird, dass, wie die Metastasen überhaupt, so besonders die Impfcarcinome die infectiöse Ursache des Carcinoms bewiesen, stellt sich bei genauerer Betrachtung als ganz unhaltbar heraus. Die Verbreitung des Carcinoms im Körper bekommt ja durch die Metastasenbildung eine äussere Aehnlichkeit mit der mancher Infectionskrankheiten. Allein die genauere mikroskopische Erforschung hat ergeben, dass gerade in der Entstehungsart der Metastasen ein

schwulstlehre S. 11). R. leugnet die Umwandlung von Cylinderepithel in Plattenepithel. Wenn aber in einer Cylinderepithel tragenden Schleimhaut, z. B. bei chronischen Catarrhen im Uterus Inseln vom Plattenepithel auftreten, so zieht Ribbert ausser anderen Erklärungen auch die Möglichkeit heran, dass nach entzündlicher Abstossung des normalen Cylinderepithels Plattenepithelien aus der Nachbarschaft mechanisch auf die Defecte transplantirt worden seien. Dabei schreibt R. nicht einmal den Carc.-Zellen andere Eigenschaften zu als den normalen Epithelien!

Borst andererseits, der an Implantat. v. Carc.-Zellen auf Schleimhäute glaubt, zieht d. mechanische Verpflanzung normalen Epithels nicht zur Erklärung d. Epidermisirung von Cylinderepithel tragenden Schleimhäuten heran.

grundsätzlicher Unterschied besteht zwischen den bösartigen Tumoren und den Infectionskrankheiten: bei letzteren werden Bakterien an eine andere Körperstelle verschleppt, vermehren sich hier und erregen dadurch eine bisweilen geschwulstähnliche Wucherung der Gewebszellen des neuen Ortes; bei den Carcinomen und Sarkomen dagegen werden specifische Tumorzellen versprengt, siedeln sich an und bilden durch fortgesetzte Theilung eine neue Geschwulst, deren specifische Zellen ausschliesslich Abkömmlinge der Zellen des primären Tumors sind. Niemals gehen die Parenchym- oder Epithelzellen am Ort der neuen Ansiedelung oder gar, wie man früher annahm (Virchow, Gussenbauer) die Bindegewebszellen oder Endothelzellen (Köster) mit in die carcinomatöse schrankenlose Wucherung über.

Für die Carcinom-Parasiten beweisen also die Metastasen garnichts. Wir lernen vielmehr aus ihrer genaueren Betrachtung, dass die specifischen Erreger des Carcinoms, wenn sie überhaupt existiren, Eigenschaften haben müssen, die sie von uns allen bisher bekannten Infectionserregern grundsätzlich unterscheiden.

Ob die Entstehung der Impfcarcinome denselben Gesetzen unterworfen ist, könnte zunächst zweifelhaft erscheinen. Zwar meinte von Kahlden in einem Vortrag auf dem Chirurgencongress 1902, die Hervorhebung, dass auch die Impfcarcinome nur durch Implantation und nicht durch eigentliche Impfung d. h. Uebertragung eines Parasiten entständen, erscheine heute überflüssig, allein noch 1896 unterschied v. Herff ausdrücklich zwischen „eigentlichen Impfcarcinomen", die er für denkbar, aber nicht bewiesen erklärte und „Implantationscarcinomen", die er anerkannte; manche Andere sind ähnlichen Vorstellungen geneigt, und wenn die Vertheidiger und Vorkämpfer für die parasitäre Theorie, wie Behla, Leyden, Roswell-Park und Feinberg bis in die neueste Zeit die Metastasen überhaupt und die Impfcarcinome insbesondere für ihre Theorie anführen, so liegt dem doch mehr oder weniger uneingeschränkt gerade der Gedanke an echt infectiöse Entstehung aller Carcinom-Metastasen, speciell auch der Impfcarcinome zu Grunde. Allein auch für die Impfcarcinome ist diese Auffassung in keiner Weise wahrscheinlich gemacht. Sie ist auch theoretisch nicht zu begründen; denn wenn es wirklich einen oder einige Erreger von Carcinom gäbe, so ist nicht einzusehen, warum diese bei

äusserer Uebertragung die Fähigkeit haben sollten, allein, ohne Symbiose mit den Zellen, ein Carcinom zu verursachen, die sie, wie aus der Histogenese der gewöhnlichen Metastasen hervorgeht, bei innerer Uebertragung offenbar nie besitzen. Jensen, der zuletzt Carcinom-Uebertragungen experimentell in grossem Massstab bei weissen Mäusen gemacht hat, hat durch mikroskopische Untersuchung der sich entwickelnden Tumoren festgestellt, dass sie immer von Tumorzellen ausgingen, die mit dem Gewebssaft eingespritzt worden waren. Wenn er letzteren vor der Einspritzung durch Filtriren nach Möglichkeit von intacten Zellen befreite, wurde das Resultat, das sonst in 40—50 pCt. positiv war, fast stets negativ, obschon die Maschen des Filters gross genug waren, um etwaige Parasiten durchzulassen. Er hat auch Tumorpartikel vor der Uebertragung allerlei Wärme-, Licht- u. chemischen Wirkungen ausgesetzt, denen nach unseren bisherigen Erfahrungen pflanzliche Parasiten zu widerstehen vermögen. Weil aber danach die Uebertragung stets erfolglos blieb, schliesst J. mit Recht, dass keine pflanzlichen Parasiten, die den bekannten Infections-Erregern ähnlich sind, auch nicht submikroskopische die Erreger der Metastasen und „Impf-Carcinome“ sein können. Ein Impf-Carcinom echt infectiöser, rein parasitärer Entstehung, ein „eigentliches Impfcarcinom“ im Sinne von Herffs, müssen wir also nicht nur als bisher unbekannt, sondern sogar vorläufig als unmöglich ansehen.

Selbst Gegner der parasitären Theorie tragen unbewusst zur Erhaltung jener unbewiesenen Vorstellungen der parasitären Entstehung des Carcinoms bei, indem sie von „parasitärer infectiöser Natur“ oder von „Infectiosität“ des Carcinoms sprechen und selbst darunter bald die parasitäre Aetiologie verstehen, die sie bestreiten, bald die Fähigkeit der Metastasenbildung, die sie auf rein celluläre Versprengung zurückführen. Wir werden das zweideutige Wort „Infection“ nicht mehr aus der Pathologie des Carcinoms, z. B. für das Ergriffenwerden der Lymphdrüsen, entfernen und etwa durch „Inoculation“ oder „Implantation“ oder ein deutsches Wort ersetzen können; für unsere weitere Erörterung aber halte ich es für nothwendig, um jede Verwirrung möglichst zu vermeiden, nicht von Impfcarcinomen schlechthin, sondern von „sogenannten Impfcarcinomen“ oder ausdrücklich von Implantationscarcinomen zu sprechen.

2. I.-C. und Contagiosität des Carcinoms.

Während also die parasitäre Theorie des Carcinoms von dem sogen. Impfcarcinom durchaus nicht gestützt wird, besteht eine nahe logische Beziehung zwischen diesem und der Hypothese von der Contagiosität des Carcinoms, und zwar eine gegenseitige. Denn je öfter wir „Impfcarcinome" zu beobachten glauben, um so grösser wird die Gefahr der Carcinomübertragung auf ein anderes Individuum erscheinen, und umgekehrt werden wir „Impfcarcinome" für um so häufiger halten, je mehr Fälle von Ansteckung mit Carcinom festgestellt werden. Wir werden später sehen, dass es unter den sogenannten Impfcarcinomen viele zweifelhafte Fälle giebt, in denen die Entstehungsart des zweiten Carcinoms, ob durch innere oder äussere Uebertraguugen von einem anderen her oder aus einem zweiten primären Herd, sich nicht mehr sicher feststellen lässt. Ja, in fast allen Fällen wird auch die Untersuchung nur darauf hinauslaufen können, die grössere oder geringere Wahrscheinlichkeit für den einen oder anderen Modus festzustellen. Dann werden wir mit Recht den häufiger beobachteten oder im Allgemeinen besser begründeten Modus auch im einzelnen Fall für den wahrscheinlicheren halten, es wird also die Annahme eines Implantationscarcinoms an Wahrscheinlichkeit gewinnen durch die grössere etwa festgestellte Häufigkeit der Uebertragung eines Carcinoms von Individuum zu Individuum. Auf diese möchte ich daher etwas näher eingehen.

Experimentelle Carcinom-Uebertragungen.

Ihre Möglichkeit muss zunächst nach experimentellen Ergebnissen zugegeben werden. Bekanntlich hat zuerst Hanau (71) mit Erfolg Carcinom übertragen, und zwar von einer Ratte auf drei andere Ratten (durch die bei diesen offene Ausstülpung der Tunica vaginalis testis) ins Peritoneum. Durch genaue mikroskopische Untersuchung hat er die carcinomatöse Natur der zahlreichen neu gebildeten Peritonealknötchen und ihre Abstammung von den übertragenen Carcinomzellen nachgewiesen. Bald nachher hat Wehr seine 2 Uebertragungen von Carcinom bei Hunden in's Unterhautzellgewebe veröffentlicht, die man wohl als positiv anerkennen

kann, obgleich es nach der kurzen Mittheilung Wehr's wenigstens hinsichtlich der Metastasen zweifelhaft bleibt, ob mikroskopische Untersuchung vorgenommen ist. Früher als beide hatte Nowinsky seine Versuche kurz mitgetheilt, bei denen er unter 42 in 2 Fällen vielleicht Erfolg gehabt hat. Seine Mittheilung hat aber wegen ihrer Kürze weniger Werth und die beabsichtigte spätere ausführliche Beschreibung ist nicht erfolgt.

Diese Versuche, Carcinom von einem Thier auf ein Individuum derselben Species zu übertragen, sind bis in die neueste Zeit eifrig fortgesetzt worden (s. Literatur b. Sailer), meist ohne, in relativ seltenen Fällen mit dem gewünschten Ergebniss, und es ist so erwiesen, dass auch bei grösster Vorsicht (Asepsis, Auswahl alter Thiere derselben Species und Uebertragung an einen geeigneten Ort) durch unbekannte Hindernisse, die z. Th. in den übertragenen Zellen, z. Th. in der Impfstelle oder dem geimpften Thier liegen ein Anwachsen der übertragenen Zellen meist verhindert wird. Carcinom auf ein Individuum einer anderen Species, z. B. menschliche Carcinome auf Thiere zu übertragen, ist an Hunderten von Thieren versucht, aber bisher nicht sicher gelungen. Trotzdem werden merkwürdiger Weise noch in kürzlich erschienenen Arbeiten (Behla, Fütterer, Borst u. A., zwei alte derartige Experimente als positiv angeführt, das von v. Langenbeck und das von Follin und Lebert.

Langenbeck hat das Glück gehabt, aus einer genauen, aber irrthümlich gedeuteten Beobachtung (Lungenembolien von den Beckenvenen aus bei zwei Frauen mit weit fortgeschrittenem Uteruscarcinom) als Erster den richtigen Gedanken abzuleiten, dass Carcinommetastasen auch durch Verschleppung lebender Carcinomzellen zustande kommen könnten, während man sie bis dahin aus dem Krebssaft abgeleitet hatte, der sich entweder spontan im Blute gebildet hatte oder von einem Krebs einer anderen Körperstelle aus in's Blut gelangt sein sollte. Allein das Experiment, bei dem er von einem „Carcinoma medullare humeri" eines Menschen aus durch intravenöse Zell- und Saftinjection Lungencarcinom bei einem Hund erzeugt zu haben glaubte, ist ganz offenbar nicht beweisend, vielmehr sind nach den übrigen Angaben und der mikroskopischen Beschreibung wahrscheinlich weder der Humerustumor noch die 3 erbsen- bis bohnengrossen Knötchen in der Lunge des Hundes überhaupt Carcinom gewesen.

Lebert und Follin haben 1851 Saft eines Mammacarcinoms fein verrieben und mit Wasser auf 60—70 g Flüssigkeit verdünnt in die Jugularvene eines Hundes injicirt; nach 14 Tagen starb das Thier. „Bei der Leichenöffnung fanden wir eine gewisse Menge von Krebsknoten in den Wänden des Herzens, bis bohnengross, mattweiss, mit einer geringen Menge Krebssaft infiltrirt.“ „Ausserdem bestanden kleinstecknadelkopfgrosse ähnliche Geschwülste in der Leber. Die Zellen der Geschwülste enthielten einen runden oder elliptischen Kern mit einem oder zwei deutlichen Kernkörperchen. Viele Kerne waren frei, andere von einer spindelförmigen Zellenwand umschlossen.“ Schon wegen der Kürze der Zeit zwischen Impfung und Section und wegen der Localisation der angeblichen Krebsknoten in den Wänden des Herzens (zwischen den Trabekeln?) sind Zweifel an dem Werth dieses Experimentes gewiss berechtigt und Lebert selbst sagt: „Mir ist bei der Häufigkeit des Krebses beim Hunde der Zweifel geblieben, ob es sich hier nicht um ein einfaches Zusammentreffen handelt. „Ich will keinen Schluss aus demselben ziehen.“

Diese beiden Fälle, die über 50 und 64 Jahre zurückliegen, darf man danach doch wohl nicht mehr als Beweise für die Uebertragbarkeit des Carcinoms anführen und die Voraussage, die Langenbeck am Schlusse seiner Arbeit ausspricht: „Bei der grossen Häufigkeit der Carcinome wird es ein Leichtes sein, den von mir angestellten Versuch mit Injection von Krebszellen in den Kreislauf von Thieren zu wiederholen und zu vervielfältigen; ohne Zweifel wird er mit allen Varietäten von Carcinom auf dieselbe Weise gelingen“; diese Voraussage hat sich nicht bestätigt. Ein weiterer Grund, Langenbeck's Deutung seines eigenen Experiments für mindestens zweifelhaft zu halten.

Die Versuche, menschliches Carcinom durch Impfung oder Fütterung auf Thiere zu übertragen, sind allerdings in den verflossenen 64 Jahren an Hunderten von Thieren wiederholt worden, hauptsächlich zum Beweis der parasitären Entstehung des Carcinoms. Man sagte sich nämlich mit Recht, dass die oft negativen Kreuzungsversuche zwischen nahe verwandten Thierrassen und die Schwierigkeit, Epithelzellen auf Thiere anderer Art zu transplantiren, auch ein Anwachsen menschlicher Carcinom-Zellen auf Thieren unwahrscheinlich mache. Wenn also trotzdem die Uebertragung

menschlicher Carcinome auf Thiere gelungen wäre, hätte man darin eine stärkere Stütze für die Existenz des noch immer gesuchten Carcinom-Parasiten sehen müssen, als in gelungenen Uebertragungen innerhalb derselben Species. Allein die zahlreichen Experimente haben den erstrebten Erfolg nicht gehabt.

Nach zahlreichen negativen und spärlichen angeblich positiven der früheren Zeit (darunter der Versuch von Weber, der in 16 Tagen einen faustgrossen Markschwamm durch Impfung von Mensch auf Hund erzeugt haben wollte; er hat den Tumor mikroskopisch nicht untersucht), sind zuletzt vor 10 Jahren einige angeblich positive Resultate auffallend rasch hintereinander veröffentlicht worden. Aber auch sie haben, wie die älteren, der Kritik nicht standgehalten.

Wenn trotzdem Roswell Park, der Director eines Laboratoriums für Krebsforschung in Buffalo, einige Fälle citirt, in denen spontan solche Uebertragungen von Thier auf Mensch und umgekehrt vorgekommen sein sollen, so müssen diese Angaben, wie manche anderen in Park's sehr wenig kritischer Arbeit enthaltenen, mit grosser Vorsicht aufgenommen werden.

Der Einzige, dem es vielleicht gelungen ist, einen carcinomähnlichen, nicht metastasirenden Tumor zu finden, der sich auch auf Thiere einer anderen Species durch subcutane Einführung übertragen liess, ist Morau. Der Tumor, mit dem Morau experimentirte, stammte von einer weissen Maus und liess sich auf die Nachkommen dieser Maus mit absoluter Regelmässigkeit, auf andere weisse Mäuse schon weniger sicher übertragen. Trotzdem hat Morau durch Uebertragung seines Tumors auf Ratten bei 2 von 10 geimpften Thieren und bei einem kleinen Nagethier aus Algier sogar bei 4 von 8 Fällen Erfolg erzielt. Es scheint aber nach seiner Beschreibung nicht einmal ganz sicher, dass die bei diesen 6 fremden Thieren entstandenen Knötchen wirklich durch Vermehrung der eingespritzten Tumorzellen entstanden waren.

Im Gegensatz dazu stehen die Resultate Jensens. Dieser hat einen carcinomähnlichen Tumor (Endotheliom?) einer weissen Maus gefunden, den er mit 40—50 pCt. positivem Erfolge auf Hunderte von anderen weissen Mäusen hatte überpflanzen können. Geringer waren schon seine Erfolge bei Verimpfung auf Hausmäuse, von denen die weissen nur eine Abart sind. Gar keinen Erfolg sah

aber Jensen, wenn er die Impfung auf 4 andere Mausarten, auf Ratten und Kaninchen, versuchte[1]).

Die obenangeführten positiven Thierexperimente mit Individuen derselben Art waren für den Menschen nicht ohne Weiteres beweisend, zumal, wie Virchow sagt, „die Thiere gerade in Bezug auf Geschwulstbildung sehr viele Eigenthümlichkeiten darbieten" und da ja auch die Experimente mit Transplantation physiologischer Gewebe gelehrt zu haben scheinen, dass die Ueberpflanzungen umso schlechter gelingen, je höher in der Reihe die betreffende Thier-Species steht. Es war darum die experimentelle Prüfung an Menschen theoretisch nicht werthlos und sie ist denn auch meist unter Umständen, die eine Schädigung für den betreffenden Patienten ausschliessen liessen, wiederholt ausgeführt worden, allerdings nur durch Uebertragungen auf eine andere Stelle desselben Individuums. Hahn hat ein solches Experiment angestellt und ausführlich mitgetheilt (40). Er hat bei einer Frau mit inoperablem Mammacarcinom und knötchenförmiger Dissemination am Thorax in Narkose einige Knötchen mit der Scheere abgetragen und auf gesunde Stellen verpflanzt, deren Epithelüberzug auf die erst entstandenen Wunden transplantirt wurde. Die Knötchen wuchsen an und dehnten sich bis zu dem $2^1/_2$ Monate später erfolgten Tode auf die gesunde Haut aus. Virchow hat schon gegen dieses Experiment eingewendet, dass bei ihm nicht Carcinomzellen in gesundes Gewebe, sondern die bindegewebige Matrix mit den Zellen verpflanzt sei. Dass Cutis und mit ihr auch Haare auf Wunden anheilen können, wissen wir aus vielfachen Erfahrungen, und es ist darum nicht wunderbar, dass nach Anheilung von Cutis auch ihr aufsitzende Carcinompartikel weiter ernährt werden und wachsen. Hahn's Experiment hat also nicht bewiesen, was es eigentlich beweisen wollte, dass nämlich die Fähigkeit normalen Epithels, auf frischen Wunden anzuwachsen, auch den Carcinomzellen zukommt, dass auch sie genügende Widerstandskraft gegen die mit einer Transplantation nothwendig verbundenen Schädigungzn besitzen.

[1]) L. Michaelis hat die Versuche von Jensen wiederholt und zwar mit Thieren und Tumoren, die von denen Jensen's abstammten; dabei erhielt er ebenso gute Resultate wie Jensen. Uebertragungsversuche mit einigen anderen Mäusetumoren ergaben viel weniger positive oder nur negative Erfolge. Die Uebertragbarkeit hängt also sehr wesentlich von Besonderheiten des primären Tumors ab, die wir noch nicht kennen.

Die relativ starke Neigung der Carcinome zur Ulceration und narbiger Schrumpfung deutet ja schon makroskopisch darauf hin, dass trotz der hartnäckigen Wucherungsfähigkeit des Gesammttumors seine einzelnen Zellen „in ausgemachter Weise einen hinfälligen Charakter haben", wie Virchow sagt. Es mehren sich auch die Anzeichen dafür, dass zahlreiche Carcinomzellen nicht nur im Blutkreislauf, sondern auch im Gewebe im Beginn der Metastasenbildung durch Schutzkräfte des Organismus zerstört werden. Zuletzt hat Lomer in einer ausführlichen Arbeit sich bemüht, auf die damit zusammenhängende Frage der spontanen und künstlichen, auch nicht operativen, Heilbarkeit des Carcinoms und der Erforschung ihrer Ursachen hinzuweisen und seine Arbeit wird gewiss anregend wirken, wenn auch manche seiner klinischen und theoretischen Betrachtungen zu unsicher und etwas gesucht sind[1]). Auch die erfolgreichen neueren Versuche, subcutane Carcinomknoten mit Röntgenstrahlen zum Verschwinden zu bringen, haben ergeben, dass die Carcinomzellen gegen diese Einwirkung weniger widerstandsfähig sind als die normalen Epithelzellen, die bei richtiger Anordnung der Versuche intact bleiben[2]).

Wenn nun, wie das Lubarsch zuerst ausgesprochen zu haben scheint, Zellen unter sonst gleichen Umständen umso besser Transplantationen überstehen je grösser ihre Lebenszähigkeit ist, so wäre es gewiss möglich, dass auch die Carcinomzellen der Hahnschen Patientin, wenn sie direct auf eine Wunde gebracht worden wären, den hier wirksamen Abwehrmitteln des Körpers erlegen wären. Noch weniger darf man, wie wir später bei den Wund-Implantations-Carcinomen noch genauer begründen werden, aus dem Experiment Hahn's einen Schluss auf die Uebertragbarkeit menschlicher Carcinomzellen in geschlossene Wunden ableiten.

v. Bergmann soll erfolgreich ein Stückchen eines Carcinoms

---

[1]) Z. B. die Annahme, dass vielleicht seelischer Kummer das Wachsthum der Carc. befördere, während starke Blutverluste, Fieber und Cachexie aus somatischen Gründen, die doch gewiss auch nicht ohne Einfluss auf die Psyche bleiben, hemmend auf das Carc.-Wachsthum wirken sollen.

[2]) Jensen hat bei seinen Versuchen, die Lebenskraft der einzelnen Carc.-Zellen experimentell festzustellen, gefunden, dass normale Epithelzellen von Menschen und Periost von Hühnern im Brutschrank bei Bluttemperatur aufbewahrt, viel länger leben als Carc.-Zellen seiner Mäuse, und dass letztere auch höhere Temperaturen, Licht und Antiseptica wesentlich schlechter vertragen als jene. Da die Versuchsobjecte aber doch zu verschieden sind, muss man in den Schlüssen aus diesen Vergleichen wohl noch vorsichtiger sein als Jensen selbst.

auf eine granulirende Wundfläche transplantirt haben. Eine genauere Beschreibung habe ich nicht gefunden. Cornil machte der Akademie der Wissenschaften in Paris 1890 Mittheilung von zwei erfolgreichen Impfungen eines Unbekannten, die mit Recht die Entrüstung von Aerzten und Laien hervorriefen. Im ersten Falle wurde von einem Mammatumor, „einem sarcome fasciculé formé de longues cellules fibro-plastiques disposées en faisceaux entrecroisés", eine Uebertragung in die gesunde Mamma vorgenommen, die in der That von Erfolg gewesen zu sein scheint. Die mikroskopische Untersuchung des entstandenen, später exstirpirten Tumors zeigte seine Uebereinstimmung mit dem primären Sarkom und bei der Autopsie fand sich keine andere Sarkommetastase. Im zweiten Fall wurde ein Stückchen des Carcinoms einer amputirten Mamma ebenfalls ins Drüsengewebe der gesunden Mamma verlagert. „Nach einigen Wochen bildete sich ein kleiner Knoten an der Impfstelle, dessen Fortnahme die Patientin verweigerte. Sie verliess ungeheilt das Krankenhaus und entzog sich der weiteren Behandlung."

Nach Rosswell Park kennt auch Bosc 3 erfolgreiche Experimente an Menschen, theilt aber absichtlich keine Details mit[1]). Andererseits hat Thorn 20mal bei inoperablem Uteruscarcinom vergeblich Carcinom in die Schleimhaut der Vagina eingerieben oder kleine Stücke in Wunden eingebracht. Negativ war auch ein Versuch am Menschen von Senn.

Endlich wären hier die unfreiwilligen erfolgreichen Uebertragungen von Carcinomen in Wunden beim Menschen zu berücksichtigen, die später genauer zu besprechenden Punktions- und Wundimplantationscarcinome. Ihre genauere Betrachtung wird uns allerdings lehren, dass sie sich der Entstehungsweise nach von den gewöhnlichen Metastasen nicht wesentlich unterscheiden, aber auch diese genügen ja schon, uns zu lehren, dass die theoretische Möglichkeit eines Implantationscarcinoms nicht allgemein geleugnet werden darf. Freilich sind die äusseren Umstände, unter denen man sich die meisten Implantationscarcinome zu Stande gekommen denkt, viel complicirter als die Verhältnisse bei den

[1]) Da aber Bosc durch Impfung mit Carc.-Saft bei Thieren Sarkome erzeugt haben will, muss man wohl auch die Angaben Bosc's über „positive" Experimente am Menschen mit Zurückhaltung aufnehmen. In den Versuchen von Pick, die Sailer citirt, handelte es sich nicht um Carc., sondern um Mollusc. contagiosum, dessen infectiöse Entstehung wahrscheinlich ist.

gewöhnlichen Metastasen und entsprechen mehr denjenigen, unter welchen angeblich die Uebertragung auf ein zweites Individuum vorgenommen ist. Ich muss darum auch auf diese Fälle von „cancer à deux“ etwas genauer eingehen.

Spontane Carcinom-Uebertragung.

Der Glaube an die Uebertragbarkeit des Carcinoms von Individium zu Individium ist alt und wenn auch schon oft gesagt worden ist, dass er ein Aberglaube sei, so lässt sich das doch auch heute noch nicht sicher beweisen. Die älteren Beispiele aus der vormikroskopischen Zeit der Pathologie haben freilich heute keinen Werth mehr; denn wie der Name „Krebs“ auf der durch die radiären erweiterten Venen gegebenen Aehnlichkeit mancher Brustgeschwülste mit Seekrebsen beruhte, so stützte sich auch die Diagnose „Krebs“ im einzelnen Falle in jener Zeit auf rein äussere Eigenschaften und die vieldeutige Malignität. Schon darum sollte man Fälle wie den von Cancer à quatre des Zacutus Lusitanus aus dem Jahre 1649, den z. B. Behla erwähnt, nicht mehr anführen. Heute, wo die Contagiosität des Carcinoms bei dem engen Zusammenleben in grossen Städten eine der Ursachen der angeblichen Zunahme der Krebsmorbidität sein soll, müssten sich ausserdem doch Fälle von Uebertragungen häufiger nachweisen lassen. Wir werden aber heute die Annahme einer Uebertragung von Carcinom im einzelnen Falle nicht mehr genügend begründet ansehen durch die rein äusserliche Beobachtung des doppelten Auftretens bei 2 in enger Gemeinschaft lebenden Personen, sondern wir werden nach den früheren Ausführungen über die Histogenese der „I.-C.“ mindestens die Feststellung verlangen müssen, dass die beiden angeblich zusammenhängenden Tumoren mikroskopisch gleichartig sind; ferner, dass das vermuthlich zweite Carcinom nicht primär an seiner Stelle entstanden sein kann, d. h. im Allgemeinen, dass seine Zellen nicht von den Epithelzellen des Standortes abstammen können.

Behla hat in seinen 1901 mitgetheilten 19 Fällen angeblicher Carcinomübertragung in keinem einzigen eine mikroskopische Untersuchung angeführt, obgleich dabei ein Oesophagus-Carcinom ein Magencarcinom und umgekehrt, ein anderes Mal ein Magencarcinom ein Mammacarcinom verursacht haben soll. Wenn ferner in 7 von seinen 19 Fällen die Zwischenzeiten zwischen dem ersten und

zweiten angeblich durch Uebertragung entstandenen Carcinom 7, 8, 15, 19, 21 (2 mal) und 27 Jahre betragen haben, so dürfte er mit solchen Beweisen nur auf seine überzeugten Anhänger den beabsichtigten, auf seine Gegner den entgegengesetzten Eindruck machen. Lässt man sich so wenig wie Behla durch Bedenken stören, wie sie in langen Latenzzeiten oder histologischen Differenzen der Standorte gegeben sind, so kann man bei jedem Fall, wo zwei Personen, die einmal in naher Gemeinschaft gelebt haben, beide an Carcinom erkranken, an Uebertragung denken. Aber man darf dann nicht vergessen, dass auch ohne Ansteckung, da ungefähr 9,3 pCt. aller Menschen über 34 Jahre an Carcinom sterben (24), nach einfacher Wahrscheinlichkeitsrechnung unter je ca. 116 Ehepaaren, die dieses Alter erreichen, 1 Cancer à deux vorkommen muss. Eine solche Berechnung ist vielleicht geeignet, den mehrfach ausgesprochenen Eindruck abzuschwächen, dass Mann und Frau auffallend oft bald hintereinander an Carcinom stürben. Aber selbst wenn sich ein relativ grösserer Procentsatz von Cancer à deux bei Ehepaaren herausstellte, wäre das kein Beweis für die Uebertragung, geschweige denn für die parasitäre Entstehung, auf die es Behla hauptsächlich ankommt. Es könnte dann immer noch eine beiden Individuen gemeinsame äussere Aetiologie chemischer oder diätetischer Art im Spiele sein. Durch vereinzelte Fälle, wie den von Elsler, wo ein Gutsbesitzer an Carcinoma recti erkrankte, bald darauf sein ihn pflegender Schwiegersohn an Carcinoma labii, dessen Frau an Carcinoma mammae, oder den von Parry mitgetheilten mit derselben Trias, kann sich niemand in seinem Urtheil beeinflussen lassen, der mit dem heutigen gesicherten Gesetz der Art-Uebereinstimmung zwischen Carcinomen und ihren Metastasen vertraut ist. Aber leider hat das gehäufte Aufzählen solcher einzelnen Fälle, wie es bei Behla sich findet, auch für den anfänglich Kritischen bisweilen etwas Verführerisches.

Von den übrigen Beobachtungen, die Behla für Contagiosität des Carcinoms anführt, sind am berühmtesten die Fälle, wo angeblich ein Carcinom des Uterus auf den Penis des Gatten übertragen worden ist oder umgekehrt. Da die Carcinome des Penis Plattenepithel-Carcinome sind und solche ausser auf Vulva und Vagina auch an allen Abschnitten des Uterus vorkommen, würde ein Fall nur dann beweisend sein, wenn ein Cylinderepithel-Carcinom des Uterus ein Cylinderepithel-Carcinom des Penis ver-

ursacht hätte. Die 23 von Guelliot zusammengestellten Fälle, auf die sich Behla beruft, sind ohne jeden mikroskopischen Befund mitgetheilt und darum nicht überzeugend. Der einzige in der deutschen Literatur bekannte genauer untersuchte ist der Fall von Tross.

Frau seit August 1880 zeitweise Blutungen, dann Unterleibsbeschwerden. April 1881 inoperables Carcinom der Portio kauterisirt. Ende 1881 Exitus. Mikrosk.: Einfaches Epitheliom, keine Cancroid-Perlen. „Die Krebszellen sind theilweise gallertig degenerirt.“

Ihr Mann seit 1876 allmälig an Verengerung der Vorhaut leidend (vorher nicht), die seit 1883 zur Verhärtung des vorderen Endes führte. Anfang 1886 (4 Jahre nach dem Tode der Frau) Amputatio penis wegen kirschkerngrossen, wenig ulcerirten Tumors an der Unterseite des Praeputiums.

Mikrosk.: Einfaches Epitheliom, „vereinzeltes Cancroidperlen sind zu bemerken“.

Obschon später gesagt wird, dass die beiden Tumoren sich völlig gleich gewesen seien, scheinen sie nach diesen Beschreibungen des mikroskopischen Befundes eher verschieden gewesen zu sein; denn die „gallertige“ Degeneration in dem Uterustumor, in dem keine Cancroidperlen sich fanden, erweckt den Verdacht, dass es sich um ein Adenosarkom gehandelt haben könnte, während das Peniscarcinom ein echter Hornkrebs gewesen ist; jedenfalls handelt es sich nicht, wie Ebert irrthümlicher Weise citirt, um „doppelten Drüsenkrebs“. Beide Carcinome können primär sein und beweisen nichts für Contagiosität.

Auch der Fall von Macewen, den Tross citirt, ist ohne genaueren mikroskopischen Befund nicht verwerthbar:

Pflegerin einer an ulcerirtem Carcinoma mammae erkrankten Dame bekam Rhagaden und Ekzem, das allmälig wieder zurückging, aber an einer Stelle der äusseren Haut zu einer Infiltration führte, deren mikroskopische Untersuchung Epitheliom ergab.

Vielleicht gab, wie das ja vorkommt, das chronische Eczem die Veranlassung für Carcinomentwicklung (dann natürlich mit Plattenepithelien) in diesem Fall, der uns also nur von neuem lehrt, an allerlei Täuschungsmöglichkeiten bei „übertragenen Carcinomen“ zu denken.

Ueberblicken wir noch einmal, welche indirecten Beweise für das Vorkommen von Impfcarcinomen wir aus den Experimenten und den klinischen Beobachtungen von Uebertragung auf ein anderes Individuum gewinnen können, so haben die Thierexperimente zwar die Möglichkeit, zugleich aber auch die grosse Schwierigkeit

der Transplantation kennen gelehrt, und unter den angeblich auf Ansteckung beruhenden Carcinomen haben wir keinen einzigen sicheren Fall finden können. Es fehlen uns also die indirecten Beweise dafür, dass die einer Transplantation von Carcinom innerhalb desselben Individuum im Wege stehenden Hindernisse unter den Verhältnissen des practischen Lebens jemals überwunden werden könnten. Gehen wir also zu den „Impf-Carcinomen“ selbst über.

III. Die Pathogenese der „I.-C“.

1. Allgemeine Bedenken gegen das Zustandekommen der Carcinom-Implantation.

Gegen das Vorkommen der Implantationscarcinome überhaupt hat man allgemeine Bedenken geäussert und gegen die Deutung der einzelnen Fälle specielle Einwände verschiedener Art erhoben. Nur die Fälle unserer ersten Gruppe sind, wie erwähnt, allgemein anerkannt, und hier sind die Bedingungen von denen bei gewöhnlichen Metastasen nicht verschieden: junge, lebenskräftige Carcinomzellen gelangen zuerst in lymphähnliche Flüssigkeit, die ihnen das nothwendige Nährmaterial gewährt, und dann auf eine endothelbedeckte Oberfläche, auf der sie, so gut wie die Keimzellen der gewöhnlichen Metastasen auf Lymph- oder Blutgefäss-Endothelien anzuwachsen vermögen. Auch bei einem Theil der Fälle der zweiten Gruppe, wo Implantation von Carcinom in Wunden angenommen wird, lassen die Verhältnisse der beiden maassgebenden Factoren, der Zellen und des neuen Nährboden, ein Anwachsen durchaus begreiflich erscheinen; ich meine die I.-C. in Punctions- und Laparotomie-Narben. Denn wie bei den gewöhnlichen Metastasen handelt es sich bei diesen Fällen um intacte Zellen eines Carcinoms der Peritonealhöhle und die Wunde erscheint nicht als absolutes Hinderniss für ihre Ansiedelung und Vermehrung, da ja Epithelzellen sich sowohl auf frische Wunden wie auf Granulationen mit Erfolg transplantiren lassen. Wir werden denn auch später sehen, dass es unzweifelhaft Implantationscarcinome in Punctionscanälen und Laparotomiewunden giebt. Allein, eine genauere Betrachtung dieser Fälle wird uns schon vorsichtig machen und zeigen, dass hier vielleicht besondere Verhältnisse entscheidend sind, die für geschlossene Wunden nicht zutreffen.

Bei den meisten der übrigen in der Literatur sich findenden Wundimplantationscarcinome, z. B. denen in der Vagina nach der Operation von Uteruscarcinom, und bei den Contactcarcinomen tritt ein erschwerender Umstand dadurch auf, dass die Muttergeschwülste meist ulcerirte Schleimhautcarcinome des Uterus, des Rectums u. s. w. sind, von denen bei einer Operation Zellen losgelöst und in Wunden gerathen sein sollen. Hier sind die am leichtesten lösbaren und darum am meisten für Implantationen in Betracht kommenden Zellen nicht mehr intact, sondern entstammen der Oberfläche, also den ältesten Theilen der Geschwulst und sind durch die in malignen Tumoren häufigen Störungen der Circulation und Ernährung, durch Entzündung und Jauchung geschädigt und diese beiden letzten Momente könnten auch den Wundboden in einer für die Anheilung der Carcinomzellen ungünstigen Weise beeinflussen.

Zu diesen Bedenken kommt bei der letzten Gruppe, den spontanen, auf der Haut oder einer Schleimhaut auftretenden Implantationscarcinomen, noch das weitere hinzu, dass hier meist minderwerthige Zellen auf epithelbekleidete, oft schleimbedeckte Oberflächen kommen, nachdem sie vorher noch allerlei chemischen und physikalischen Schädigungen ausgesetzt gewesen sind. Aber alle diese theoretischen Bedenken erscheinen bei genaueren Ueberlegungen nicht unüberwindlich.

Zunächst muss man zugeben, dass unter vielen tausend absterbender Zellen auch manche lebensfähige Carcinomzelle von einer ulcerirten Fläche abgelöst werden könnte. Besonders wenn ein Carcinom in Folge äusserer Einwirkungen blutet, kommen naturgemäss mit dem Blut der zerrissenen Capillaren auch Zellen in die Aussenwelt, die den Capillaren aufsassen und sich dadurch in gutem Ernährungszustand befanden. Diese losgelösten Zellen müssten nicht nothwendig, weder durch physikalische Einflüsse, wie Austrocknung, oder im Gegentheil durch Fortspülung mit dem Strom des Secrets und den Nahrungsmitteln oder durch Temperaturerniedrigung, noch durch chemische Einflüsse, denen sie in dem Schleimhaut- oder Wundsecret ausgesetzt wären, zu Grunde gehen. Lubarsch hebt mit Recht hervor, dass man jeder normalen Epithelzelle eine specifische Widerstandsfähigkeit gegen die an ihrem Standort vorkommenden chemischen Einwirkungen zuschreiben müsse, und dieselbe Eigenschaft, wenn auch vielleicht in geringerem

Grade, den Carcinomzellen nicht ohne Weiteres absprechen dürfe. Was speciell den Magen angeht, so darf man nicht vergessen, dass die Drüsen der Cardia keine Salzsäure, sondern nur Schleim secerniren, und gerade an der Cardia sitzen die meisten „Impfcarcinome". Ausserdem könnten ja die Carcinomzellen in Gerinnseln von Blut etc. eingehüllt verschleppt werden, in denen sie sich erfahrungsgemäss lange lebend erhalten und sogar vermehren können.

Das Epithel, auf das die diesen Gefahren entronnenen Carcinomzellen gelangen, bietet ihrer Ansiedelung im Allgemeinen unzweifelhaft einen grösseren Widerstand als das Endothel der Lymph- oder Blutgefässe bei den gewöhnlichen Metastasen. Wir wissen ja aus der Bakteriologie, dass Epithel, so lange es intact ist, das Eindringen von Bakterien verhindert. Allein, erstens sind die Schleimhäute der Carcinösen und ihr Epithel häufig nicht mehr gesund, und dann ist auch zu bedenken, dass der Schutz intacten Epithels nur ein relativer ist. Kokken dringen durch intactes Epithel der Talgdrüsen ins Bindegewebe und erzeugen Furunkel, Tuberkelbacillen durchwandern die Darmschleimhaut, an an der wir nicht jedesmal eine Verletzung annehmen können und erzeugen Drüsentuberculose. Es hat freilich noch Niemand ein ähnlich aus verschluckten und resorbirten Carcinomzellen entstandenes secundäres Carcinom der Mesenterialdrüsen angenommen oder gar gesehen, z. B. von einem Zungen-, Lippen- oder Oesophaguscarcinom aus. Allein, das liesse sich vielleicht noch mit der die Tuberkelbacillen bedeutend übertreffenden Grösse der Carcinomzellen erklären. Dagegen käme einer Implantation von Carcinomzellen die Eigenbeweglichkeit zu statten, die sie besitzen. In den mancherlei Buchten und Drüsen der Schleimhäute sind Schlupfwinkel genug vorhanden, in denen sich die Carcinomzellen festsetzen können, ehe sie von dem oft periodisch unterbrochenen Inhalts- oder Secretsstrom fortgespült werden.

Dass ein einschichtiges Epithel thatsächlich dem Einnisten von Carcinomzellen kein Hinderniss bietet, und zugleich, dass Einsenkungen der Epithelfläche ihre Ansiedelung erleichtern, ist erst neuerdings mit Sicherheit für manche secundäre Ovarialcarcinome bei miliarer Carcinose des Peritoneums mikroskopisch nachgewiesen worden. Die Oberfläche der Ovarien geschlechtsreifer Individuen zeigt bekanntlich in Folge des physiologischen Ovulationsprocesses

zahlreiche narbige, aber mit einschichtigem Epithel überzogene Vertiefungen, und gerade in diesen hat Kraus ganz beginnende echte lebende Implantationscarcinome auf intactem Epithel gefunden. Das Eindringen des befruchteten Eies in die Uterusschleimhaut, das bisweilen als Analogon für den vermutheten Ansteckungsvorgang bei Schleimhaut I.-C. angeführt wird, scheint mir doch zu fernliegend; denn die befruchtete Eizelle ist doch etwas ganz anderes als eine Carcinomzelle und nicht einmal die unbefruchtete Eizelle ist einer Implantation fähig.

Die Anhänger der I.-C. tragen den localen Epithelverhältnissen insofern bisweilen Rechnung, als sie bei einschichtigem oder stark drüsigem Epithel (in den Lungenalveolen und dem Magen z. B.) directe Implantation (Beck, Borst, Fütterer) annehmen, bei mehrschichtigem Plattenepithelüberzug dagegen meist Implantation in Wunden (die Gynäkologen). In anderen Fällen, wo die Art der Einimpfung nicht genauer berücksichtigt wird, liesse sich ja immer leicht ein kleiner, makroskopisch unsichtbarer Riss der Haut oder Schleimhaut annehmen, der die Pforte gebildet hätte. Verfolgen wir diesen Gedanken, der uns zeigt, dass eine scharfe Trennung unserer zweiten und dritten Gruppe in praxi unmöglich ist, so wird man den Vertheidigern des I.-C. zugeben müssen, dass das Anwachsen von einem ulcerirten Carcinom abgelöster Carcinomzellen in oberflächliche Schleimhautrisse durchaus möglich wäre. Die unter peinlich aseptischen Cautelen vorgenommenen positiven Impfexperimente haben wir schon kennen gelernt uud wir werden sehen, dass es Impfcarcinome in Punctions- und Stichcanälen giebt. Man könnte die Asepsis in diesen Fällen gegenüberstellen der eitrigen und jauchigen Secretbeimischung bei den Contactcarcinomen und den fraglichen z. B. von Oesophagus- und Uteruscarcinomen spontan ausgehenden Implantationen. Gewiss nicht ganz mit Unrecht. Allein, das in die Tiefe gelagerte Epidermisfetzchen eines Arbeiters, aus dem sich eine sogenannte „Epithelcyste“ entwickelt, ist auch nicht vorher desinficirt und doch per primam eingeheilt; stinkende Secretion eines Geschwürs deutet auch noch nicht unbedingt auf Anwesenheit von virulenten Bakterien und selbst diese hat noch nicht nothwendig Eiterung zur Folge. Der am häufigsten angenommene Impfmodus, nämlich der in kleine Nebenverletzungen bei Carcinomoperationen, wäre jedenfalls als möglich

zuzugeben; denn so gut wie in dem von Garré mitgetheilten Fall durch Verletzung mit einem scharfen Haken bei einer Operation ein Epidermisfetzchen in den Finger des Operateurs implantirt wurde, aus dem sich eine Epithelcyste entwickelte, ebenso gut könnte auch ein Stückchen eines Carcinoms auf dieselbe Weise irgendwo implantirt werden. Pfannenstiel hat ein schönes Beispiel unfreiwilliger Transplantation beschrieben.

Bei einem Uterus mit chronischer Metritis war eine Sondirung gemacht worden. Als die Patientin einige Tage nachher ad exitum kam, fand Pfannenstiel bei der mikroskopischen Untersuchung des Uterus zufällig eine Stelle, an der in eine kleine Lücke des Epithels einige wohlerhaltene, gut färbbare Zellen von Plattenepithel der Portio lose implantirt waren.

Wenn auch damit noch nicht erwiesen ist, dass diese transplantirten Zellen angewachsen wären, so ist die Möglichkeit sicher nicht von der Hand zu weisen und damit der Gedanke nahe gerückt, dass auf ähnliche Weise Carcinomzellen verpflanzt werden könnten. So sehr wir also auch in den aufgezählten Umständen Schwierigkeiten für das Zustandekommen von „Impfcarcinomen" anerkennen müssen, so möchte ich doch im Gegensatz zu manchen Leugnern des Impfcarcinoms betonen, dass mir alle die erwähnten Hindernisse nicht unüberwindlich erscheinen. Sie werden ja nur sehr selten alle überwunden werden, aber es giebt ja auch nur wenige „Schwärmer", um mit Virchow zu reden, die das „Impfcarcinom" geradezu für häufig halten. Ueber die Ansicht so vorurtheilsloser Beobachter wie Gerhard, Olshausen, Winter, kommen wir mit solchen allgemeinen theoretischen Bedenken jedenfalls nicht hinweg, denen man an sich niemals überzeugende oder beweisende Kraft beilegen darf.

2. Andere Deutungen für die einzelnen Fälle von I.-C.

Die Einwände gegen die Zurückführung der einzelnen Fälle auf äussere Uebertragung gehen hervor aus dem berechtigten allgemeinen Gedanken, dass man den zweifelhaften oder wenigstens seltenen Modus der Implantation im einzelnen Fall nur dann annehmen darf, wenn es unmöglich oder unwahrscheinlich ist, dass eine Lymph- oder Blutmetastase, oder dass ein zweites primäres Carcinom vorliegt. Nehmen wir z. B. die nicht seltenen Fälle, wo neben einem Carcinom des Oesophagus ein Plattenepithelcarcinom des Magens oder

ein solches, wie in zwei viel citirten Fällen von Klebs, neben einem Zungen- oder grossen Gesichtscarcinom gefunden wird. Ist es da nicht möglich, dass das Carcinom im Magen durch eine andere Art der Zellverschleppung entstanden, oder dass es ein zweites primäres Carcinom ist? Dieselben Fragen muss man sich in den zahlreichen Fällen vorlegen, wo neben einem Carcinom des Uterus spontan oder nach einer Operation ein Carcinom der Vagina auftritt, oder wenn ein Blasencarcinom neben einem Nierencarcinom gefunden wird.

a) Andere Arten der Metastasen.

α) Seltenere Möglichkeiten.

Wenn, wie in den meisten der bekannt gewordenen Fälle, ausser dem zweiten Schleimhautknoten keine andere sichere Blutmetastase des primären Tumors gefunden wird, wäre es gezwungen, den zweiten Tumor, der ja meist in der Nähe des primären liegt, als arterielle Metastase (Capillarembolie von Zahn) anzusehen, obschon Freisein der Lunge von Metastasen aus verschiedenen später noch genauer anzuführenden Gründen nicht unbedingt dagegen spräche. Schröder hat sogar einmal bei der Erörterung eines Implantationscarcinoms in einer Operationsnarbe die Frage aufgeworfen, ob nicht frische Narben eine Prädilectionsstelle seien für Ansiedelung ins Blut gelangter Tumorzellen. Dieser Gedanke eines traumatisch geschaffenen Locus minoris resistentiae auch für Carcinom-Metastasen ist nicht ganz von der Hand zu weisen, und wird sogar von Lubarsch (106a. S. 504) vertreten. Aber er ist vorläufig nicht genügend gestützt und kommt auch aus speciellen Umständen in keinem mir bekannten Fall von Implantationscarcinom wesentlich in Betracht.

Ob beide Carcinome Metastasen eines dritten sein könnten, wird sich fast immer auch ohne Section mit Sicherheit feststellen lassen, vorausgesetzt, dass man auch an diese Möglichkeit überhaupt denkt. Auch die Frage, ob etwa der scheinbar secundäre Tumor in Wahrheit der primäre ist und umgekehrt, erhält keine praktische Bedeutung. Aber die genauere Betrachtung der zuerst angeführten 3 Möglichkeiten: Lymph- oder Blutmetastase oder zweitens primäres Carcinom ergiebt uns sehr gewichtige Bedenken gegen die Implantationscarcinome im einzelnen und sogar gegen das Vorkommen von Implantationscarcinom überhaupt.

β) Auf Lymphwegen entstandene Metastasen, besonders retrograde.

Die Lymphbahnen sind ja der für Ausbreitung der Carcinome hauptsächlich in Betracht kommende Weg. In sie gerathen die Carcinomzellen entweder durch continuirliches Einwachsen in die Lymphspalten und Capillaren oder dadurch, dass der Tumor in ein grösseres Lymphgefäss, z. B. den Ductus thoracicus einbricht. Einzelne Zellen können sich dann loslösen und an anderem Ort ansiedeln, entweder nachdem sie eine kleinere Strecke durchschwommen haben (regionäre Metastase) oder nachdem sie bis in die regionären Lymphdrüsen gekommen (gewöhnliche Lymphdrüsenmetastase), oder durch einen Seitenweg in ein benachbartes Lymphgebiet gerathen sind, z. B. von einem linksseitigen Lippencarcinom in die rechtsseitigen Halsdrüsen oder unter Umständen auch einmal von einem Mammacarcinom in die Achseldrüse der anderen Seite (gekreuzte Lymphdrüsenmetastase). Oder die verschleppten Zellen überspringen in der gewöhnlichen Stromrichtung die erste Drüsenstation und siedeln sich in einer späteren an. Diese entfernten Drüsenmetastasen kommen dann zu Stande, wenn die erste Gruppe der Lymphdrüsen durch Entzündungen oder durch mechanische Einschwemmungen oder schon durch Metastasirung verödet oder verstopft ist. Dann können die Lymphe und mit ihr die Carcinomzellen an dieser verlegten Lymphdrüse vorbei in der normalen Richtung direct in die zweite Lymphdrüsenstation kommen. Besonders häufig findet sich das bei Oesophagus-Carcinomen, wenn die peribronchialen und mediastinalen Lymphdrüsen durch Kohlepigment verstopft sind. Dann sitzt die einzige Metastase eines tief sitzenden Oesophaguscarcinoms nicht selten in einer supraclavicularen Lymphdrüse. Auch in umgekehrter Richtung kann ein solches Ueberspringen vorkommen. Hierfür hat Hanau (12) ein schönes Beispiel mitgetheilt:

Carc. oesophagi unterhalb des Lungenhilus. In der Bronchial-, Mediastinal- und Drüsen des Tripus Halleri und tieferen Drüsen Kohlepigment, aber kein Carcinom. Einzige Metastase in einer Lymphdrüse neben der Pars desc. duod.

Dieses Drüsencarcinom aus verschluckten und durch die Duodenalschleimhaut hindurch resorbirten Zellen des ursprünglichen Tumors abzuleiten, wird wohl Niemand ernstlich versuchen. Vielmehr müssen wir in diesem Fall mit Hanau eine retrograde Lymphmetastase annehmen.

Diese retrograde Verbreitung im Lymphstrom, auf die zuerst v. Recklinghausen und dann auch Arnold, Weigert u. A. hin-

gewiesen haben, spielt in unseren weiteren Erörterungen und der Kritik der Implantationscarcinome eine hervorragende Rolle.

Eine Umkehr des Lymphstromes kommt dann zu Stande, wenn nicht nur die Drüsen, sondern auch die grösseren Gefässe in der gewöhnlichen Richtung aus irgend einem Grunde versperrt sind. Dann wendet sich die Lymphcirculation in dem betreffenden Gebiet um und die Lymphe wird so auf andere Bahnen über- und abgeleitet. Am bekanntesten sind die Fälle, wo bei Carcinom der Drüsen am Hilus der Lunge oder der Mesenterialdrüsen die zuführenden Lymphgefässe rückwärts mit Carcinomzellen in einer für das blosse Auge so auffälligen Weise erfüllt werden, dass auch die bestgelungene künstliche Injection das Lymphgefässnetz der Pleura und des Mesenteriums oder der Darmserosa nicht vollkommener darstellen könnte. Nicht selten sieht man auch bei Cancer en cuirasse die Dissemination in der Haut von der Mamma retrograd nach abwärts in Lymphgefässen sich ausbreiten, bis sie in das Zuflussgebiet der inguinalen Lymphdrüsen gelangt und dann diese inficirt. Auch die Verschleppung des Kohlepigments aus der Lunge lässt sich nicht selten von den Hilusdrüsen rückwärts in die abdominalen Lymphdrüsen und andererseits über die supraclavicularen nach den Halsdrüsen und sogar bis in die Achseldrüsen verfolgen, wo ich einmal bei einer Amputatio mammae deutliches Kohlepigment gesehen habe.

Lymphstauung als Ursache retrograder Metastasen.

Die retrograde Ausbreitung des Carcinoms in Lymphgefässen kann continuirlich oder discontinuirlich sein, ihre Ursache würde aber in den bisher erwähnten Fällen immer eine Stauung oder Umkehr des Lymphflusses bei verschlossener Bahn sein, während eine retrograde Schleuderung, wie sie im Venensystem von Arnold gesehen ist, in Lymphgefässen ausgeschlossen erscheint. Man hat mit Recht darauf hingewiesen, dass in letzteren das besonders reichliche und im Allgemeinen gut functionirende Klappensystem retrograde Verschleppung überhaupt erschwere; allein erstens giebt es grosse klappenlose Strecken, zumal solange die Lymphgefässe das Wurzelgebiet z. B.. die Cutis oder Mucosa oder das parenchymatöse Organ, noch nicht verlassen haben und ausserdem werden die Klappen in vita bei längerer Stauung un-

dicht. Der Umstand, dass kleine Lymphgefässe (nicht Capillaren) im Gegensatz zu den Venen auf grössere Strecken oft wenig oder keine seitliche Anastomosen eingehen, begünstigt geradezu die Umkehr des Stromes auf kleinen Strecken, weil infolgedessen ein etwaiges Hinderniss nicht so leicht wie bei den Venen seitlich umgangen werden kann. Jedenfalls giebt es reichliche klinische und noch viel mehr anatomische Erfahrungen für retrograde Lymphmetastasen, die aber noch vielfach unbekannt sind, ja sogar (Hofmeier) als etwas „kaum Verständliches" bezweifelt werden. Weil gerade diese Unkenntniss zahlreiche Autoren verleitet, „Impfcarcinome" anzunehmen, möchte ich den vorher angeführten Beispielen noch einige weitere hinzufügen, die jeder erfahrene Anatom durch manche eigene Erfahrung vermehren könnte.

Winkler hat eine grössere Reihe von Fällen zusammengestellt, in denen nach secundärer Carcinose des Ductus thoracicus allerlei rückläufige Carcinom-Verschleppungen eintraten, z. B. ausser in die oben schon angeführten Bahnen auch in Nieren, Nebennieren und in die Schilddrüsen. Meist fand sich ein Verschluss des centralen Endes des Ductus, so dass eine directe Verschleppung von Carcinomzellen aus ihm ins Blut nicht mehr möglich war. Winkler's Annahme freilich, dass in seinen Fällen das Freisein der Lunge von Carcinom-Metastasen beweise, dass zu keiner Zeit lebende Carcinomzellen in den kleinen Kreislauf und durch ihn hindurch in den grossen gelangt seien, ist nicht mehr anzuerkennen. Das Verschontsein der Lungen konnte auf einfachem Passiren von verschleppten Zellen durch die Lunge hindurch berühren und auch auf Umgehung der Lunge durch ein offenes Foramen ovale (der sog. paradoxen Embolie); endlich hat Schmidt (164) neuerdings durch sorgfältige mikroskopische Untersuchung eine grössere Reihe von Fällen nachgewiesen, dass ungeahnt häufig und „vielfach, ohne dass das makroskopische Aussehen der Lungen irgend einen Hinweis auf die eingetretene Verschleppung darbot", nur mikroskopisch nachweisbare Krebszellenembolien in den kleinen Lungenarterien vorkommen. Aber doch sind unter allen Metastasen, die Winkler als rückläufige Lymphmetastasen deutet, keine, bei denen eine arterielle Blutmetatase wahrscheinlich ist, und nur wenige, bei denen man an eine rückläufige Verschleppung in den Venen denken könnte, z. B. die Metastasen der Thyreoidea.

Ich möchte nur von 2 Fällen Winkler's Befund etwas genauer mittheilen:

Bei einem auf die Blase und das Rectum übergegangenen Carcinoma uteri waren zunächst die Lymphdrüsen des Beckens bis zu den inguinalen, dann die zu beiden Seiten der Bauchwirbelsäule erkrankt, von diesen aus die mesenterialen Lymphgefässe bis in die Darmserosa mit Carcinomzellen injicirt, die Cysterna chyli prall gefüllt mit weichen Geschwulstmassen, der Ductus thoracicus in carcinomatöse Lymphdrüsen fest eingehüllt, das vorderen Mediastinum von Carcinomknoten durchsetzt. Vom oberen Theil des Ductus thoracicus aus „ganze Ketten krebsiger Lymphdrüsen nach der linken Achselhöhle, der linken Brust- und Halsseite ziehend, neben stark erweiterten Lymphbahnen, welche in der gleichen Richtung verlaufen". Der kleine Kreislauf, Gehirn, Milz, Knochen, Leber, Nieren frei, also ausschliesslich Lymphmetastasen.

Im zweiten Fall hatte ein Carcinom der Portio zunächst die Beckendrüsen inficirt, und von diesen waren Carcinomzellen retrograd zu den Austrittsstellen der Lumbalnerven aus dem Dorsalsack und anscheinend bis auf die Cauda equina gelangt. Die mesenterialen Lymphgefässe waren frei. Der Ductus thoracicus in seiner ganzen Länge von carcinomatösen Lymphdrüsen umgeben. Von diesen aus fand sich (bei Freisein des eigentlichen Lungengewebes) retrograde Carcinomverbreitung auf die Lymphgefässe der visceralen und parietalen Blätter beider Pleuren und des Pericards, auf das peribronchiale Bindegewebe und auf die Schleimhaut der grossen Bronchien links. „In der Zungenspitze ein Geschwulstknoten eingelagert", mikroskopisch mit dem Plattenepithel der Portio übereinstimmend". An der linken Halsseite und längs des linken Unterkieferrandes wurden derbe, krebsig infiltrirte Lymphdrüsen gefunden, welche bis zum Schlüsselbein ziehend eine Verbindung zwischen der Zungenmetastase und dem Ductus thoracicus herstellten". Keine Blutmetastase sonst im Körper gefunden. — Der eine mögliche Einwand, dass ein zweites primäres Zungencarcinom vorgelegen habe, ist wohl nach der ganzen Beschreibung hinfällig, der andere, dass der Zungenknoten auf dem Blutwege entstanden sei, sehr unwahrscheinlich.

Pigger stellt ähnliche Vorkommnisse bei Carc. oesophagi zusammen. Er fand nicht nur die Cervical- und Supraclaviculardrüsen geschwollen, sondern auf retrogradem Wege auch die Achseldrüsen und Inguinaldrüsen. Zweimal sah er kleine Knötchen in der Haut beider vorderer Thoraxpartien auf diese Weise entstehen, und einmal ein Knötchen am rechten hinteren Gaumenbogen, das während der klinischen Beobachtung rasch wuchs. Auf diesen Fall komme ich später noch zurück.

Scheven (157) fand bei Scirrhus des Magens mit miliarer Implantation auf dem Peritoneum auch Carcinom in den retroperitonealen, mesenterialen, inguinalen und trachealen Lymphdrüsen und, was für die Kritik der Implantationscarcinome von besonderer Wichtig-

keit, auch Knoten in den Schleimhäuten aller Eingeweidecanäle: der Trachea (mehrere zum Theil über kirschkerngrosse), des Darms, des Uterus, der Vagina und der Harnblase; Lungenmetastasen fehlten. Mikroskopisch liegen die Carcinomstränge, auch in den Schleimhäuten, ausschliesslich in Lymphgefässen, die die Blutgefässe begleiten.

Ebenso hat Schmidt in einem Fall von Scirrhus ventriculi mit starkem Carcinom der retroperitonealen und mesenterialen Lymphdrüsen auch in den Schleimhäuten eines Nierenbeckens, der Ureteren, des Duodenums, Jejunums und Rectums und im Scheidengewölbe theils knotige, theils diffuse Carcinome gefunden, die offenbar retrograd auf dem Lymphwege entstanden waren.

Eine sehr auffallende, alle Lymphdrüsen und hauptsächlich die Haut des Stammes befallende Metastasirung eines Pankreascarcinoms hat neuerdings Dahms mitgetheilt. Auch hier fehlen arterielle Blutmetastasen, besonders in der Lunge, und nach dem ganzen Verlauf kann kaum ein Zweifel sein, dass auch hier die ganze Verschleppung retrograd auf Lymphbahnen vor sich gegangen ist. Auch Dahms beschreibt in seinem Fall Knoten in der Musculatur und Schleimhaut des Uterus.

v. Recklinghausen (139 b) fand bei einen Endothelialkrebs der retroperitonealen Drüsen Knötchen und diffuse Krebsherde in der Schleimhaut und Submucosa der Harn- und Gallenblase, des Nierenbeckens, der Darm- und Magenwand, in der äusseren Haut und Subcutis.

Periphere Anlockung als Ursache retrograder Lymphbewegung.

v. Recklinghausen (139 a) und nach ihm alle späteren Bearbeiter der retrograden Metastasen auf Lymphbahnen heben hervor, dass sie eine Folge seien der Verlegung der gewöhnlichen Abflusswege, also eines centralen Hindernisses. Staut sich dann die Lymphe in den grösseren Lymphgefässen auf, so werden die Klappen undicht und zumal bei etwa fortbestehenden rythmischen Contractionen der grösseren Lymphgefässe (185) weicht der Inhalt nach der Seite des geringsten Widerstandes d. h. nach dem Wurzelgebiet hin aus, um von da in andere Bahnen abzufliessen. Nicht unwichtig für unsere späteren Betrachtungen ist aber, dass ausser der vis a tergo

auch eine peripher anlockende Kraft einen Einfluss auf das Zustandekommen retrograder Metastasen hat. Sehr lehrreich für solche Vorgänge sind die Versuche gewesen, die Amann angestellt hat. Er wollte die Lymphgefässe des Uterus studiren und suchte eine natürliche vitale Injection an ihnen herzustellen dadurch, dass er die Leukocyten der Peritonealhöhle durch in sie eingebrachte Tusche färbte und die so gefärbten Leukocyten durch Chemotaxe in die Lymphgefässe des Uterus anlockte. Diese Chemotaxe erreichte er durch sterile in den Uterus und die Vagina eingebrachte Bakterienculturen. Amann hat nur kurz über seine Experimente berichtet, er hat aber dabei, wie er mir freundlicher Weise mittheilte, nachweisen können, dass die gefärbten Leukocyten der Peritonealhöhle thatsächlich bis in die Uterus- und Vaginalschleimhaut angelockt wurden. — Sollten die Carcinomzellen im gegebenen Fall ähnlichen physikalischen oder chemischen Kräften nicht folgen?

Retrograde Zellverschleppung durch Anlockung.

In den letzten Jahren sind in der Heidelberger Klinik mehrere Fälle beobachtet worden, die darauf hinweisen, dass thatsächlich mit der durch eine Entzündung erregten Lymphsecretion auch Carcinomzellen nach den secernirenden Oberflächen hin verschleppt werden können. Petersen hat schon einmal kurz mitgetheilt, dass in zwei Fällen von Gastroenterostomie wegen inoperablen Magencarcinoms sich bei der Autopsie einige Monate nach der Operation carcinöse Infiltration des neuen Magenmundes fand. Diese Beobachtung konnte auf den ersten Blick leicht als ein recht auffallendes Beispiel von Carcinom-Implantation erscheinen, allein bei genauerem Zusehen fanden sich in der Serosa und Subserosa makroskopisch Carcinomstränge zwischen beiden Carcinomen, die auch eine andere Art der Abhängigkeit möglich erscheinen liessen, nämlich durch Ausbreitung des primären Carcinoms auf dem Lymphweg nach der Wunde hin. Dem Befund wurde damals wenig Werth beigelegt und eine mikroskopische Untersuchung nicht gemacht. Erst einige Zeit später kam ein neuer Fall zur Beobachtung, wo offenbar in ähnlicher Art regionäre Metastasen eines Carcinoms entstanden waren, die ebenfalls leicht falsch gedeutet werden konnten.

Petersen hat diesen Fall in der kürzlich erschienenen Fest-

schrift für Doutrelepont ausführlich besprochen und seine Auffassung begründet, dass es sich hier weder um „Impf-Carcinome" durch Uebertragung von Parasiten oder Implantation von Zellen noch um Reiz-Carcinome, sondern eben um retrograde Lymphmetastasen gehandelt hat, für deren Zustandekommen er einen Factor mit verantwortlich macht, den man bisher noch nicht beachtete. Da ich auf diesen im Weiteren noch oft zurückkommen muss, gebe ich hier noch einmal eine genauere Darstellung des Falles und besonders des mikroskopischen Befundes, den Petersen in seiner Arbeit durch eine Anzahl von Abbildungen veranschaulicht hat.

Frau M., 50 J. alt, kommt am 1. 12. 99 zur Aufnahme mit einem inoperablen Carcinoma uteri, das auf die Vagina übergegriffen hatte. Die Portio war bei der Aufnahme ganz in ulcerirtes Carcinom aufgegangen, die Vagina in ganzer Länge hart infiltrirt, stellenweise ulcerirt bis dicht an den Introitus. Die Umgebung des letzteren war in Folge sehr reichlichen jauchigen Ausflusses stark wund und eczematös.

In dieser eczematösen Haut bis herab zum Oberschenkel sassen zahlreiche kleine prominirende theilweise ulcerirte Knötchen, die ganz den Eindruck machten, als ob sie durch Einimpfung von Carcinom entstanden sein könnten.

Bei einer zur Verminderung des Ausflusses vorgenommenen Ausschabung mit Chlorzinkätzung wurden einzelne Knötchen zur mikroskopischen Untersuchung excidirt, nach dem am 11. 1. 1900 erfolgten Tode zu gleichem Zweck auch ein Stück aus dem Labium minus und dem untersten Theil der Vagina im Zusammenhang aufbewahrt. Bei der Autopsie fanden sich Metastasen in den Inguinal-, Iliacal- und Mesenterialdrüsen, in den Lungen etc., Thrombose der linken Vena femoralis.

Die mikroskopische Untersuchung der kleineren Knötchen ergab ziemlich übereinstimmend folgendes:

Das Haut-Epithel war fast überall erhalten. In der Cutis, auch der tieferen Schichten, grosse Carcinomnester und -Stränge, fast alle in erweiterten Lymphgefässen, deren Endothelbelag m eist deutlich erhalten war. In den tieferen Schichten liegen die sich verzweigenden und oft charakteristisch ausgebuchteten Gefässe zum grossen Theil horizontal, ebenso an den Randtheilen der Knötchen auch in den oberen Cutis-Schichten; hier findet man auch ganz kleine, nur aus einzelnen Zellen bestehende Carcinom-Nester. Geht man mehr nach der Mitte der Knötchen hin, so trifft man immer mehr senkrecht zur Oberfläche verlaufende weite Lymphgefässe und Lymphkapillaren, die immer feiner, aber auch immer zahlreicher werdend, sich bis ins Epithel hinein vorschieben, wo die Epithelzellen bisweilen unmittelbar den Lymphkapillaren aufsitzen. Das Epithel ist besonders in den oberen Schichten ebenso wie die obersten lockeren Cutis-Schichten stark durch lymphatische Infiltration ge-

quollen, dagegen findet sich keine nennenswerthe Wucherung der Bindegewebszellen und sehr wenig capillare Hyperämie. Die erweiterten Lymphcapillaren sind besonders in den seitlichen Theilen des Knotens viel weiter nach oben verbreitet, als die Carcinom-Stränge, die zumeist in Lymphgefässen sich finden Nur an wenigen Stellen haben die Carcinomzellen die Lymphcapillaren durchbrochen und sind ins Gewebe und nach oben ans Epithel heran gewuchert, die bekannten, verführerischen Bilder liefernd, als ob die carcinomatöse Wucherung von oben ausgehend nach unten eingedrungen wäre. Aber fast immer besteht eine scharfe Grenze zwischen Hautepithel und den fleckweise reichliche Mitosen enthaltenden Carcinomzellen, nur selten ist die Trennung durch starke Leukocyteninfiltration verwischt. Hier und da sind auch Carcinom-Nester mitten im Epithel zu finden, dessen Oberfläche sie dann in Form mikroskopisch kleiner Buckel vorwölben. Recht auffallend ist, wieviel grösser und gequollener diejenigen Carcinomzellen erscheinen, die in Lymphgefässen oder gelockerten Cutisstellen liegen im Vergleich mit denen, die in derberem Gewebe wuchernd, schmale Züge viel kleinerer Zellen bilden. Dadurch konnte man auf den Gedanken kommen, dass letztere von dem kleinzelligen normalen Oberflächenepithel (Basalzellen Krompechers) und nicht von Zellen des Uterus-Carcinom abstammten; aber bei genauerer Prüfung bewiesen zahlreiche Uebergänge letzterer in die kleinzelligen Carcinomzüge, dass beide doch zusammengehören. Dagegen lässt sich nirgends eine active carcinöse Wucherung des Hautepithels nachweisen, nur unbedeutende Verlängerung der Papillen hie und da. An den Schnitten von dem grösseren Stück aus dem Labium minus und dem Introitus kann man am überzeugendsten die Verbreitung des Carcinoms in Lymphgefässen und den secundären Durchbruch nach oben verfolgen. Peripherwärts von der carcinomatösen Ulceration der Vagina sieht man mit blossem Auge die Nester $2^1/_2$ cm weit allmälig kleiner und spärlicher werdend unter dem Epithel sich ausbroiten. Mikroskopisch findet man auch hier wieder die Carcinomzellen fast ausschiesslich in erweiterten Lymphgefässen liegen, das Hautepithel nur an einer kleinen Stelle von Carcinom durchbrochen und an einer zweiten Stelle das Vorstadium des Durchbruchs: in einer Partie mit starker capillärer Hyperämie und Stase Nekrose des noch nicht abgestossenen Oberflächenepithels, darunter starke Ansammlung von Carcinom-Nestern. Mikroskopisch kleine Herdchen von Carcinom finden sich bis ins Labium minus [1]).

Einen dem unsrigen sehr ähnlichen Fall hat Sellheim näher beschrieben:

52 J. alt. Seit $^1/_4$ Jahr Leib- und Kreuzschmerzen und grünlich-weisser Fluor. Rechts in der Scheidenschleimhaut fühlt man an der hinteren Wand etwa 3—4 kaum erbsengrosse Knötchen, scharf abgegrenzt gegen die weiche Umgebung. Sie sind von glatter Schleimhaut überzogen; nur eins im Scheidengewölbe beginnt zu ulceriren. Ein kleines, nicht ulcerirtes Knötchen

[1]) Abbildungen und ihre ausführliche Erläuterung s. b. Petersen 129 c.

auch am Urethralwulst. (2 mit intact. Epithel wurden excidirt.) Lig. sacrout. etwas verdickt und verkürzt; Uterus beweglich, in ihm bröcklige Massen; mikroskopisch Carcinom.

4 Wochen später: die Knötchen in der Vagina wesentlich vergrössert und confluirt. Scheide theilweise ringförmig infiltrirt. Vermehrte Infiltration der Ligamenta sacrouterina, carc. Iliacaldrüse.

Die bei der ersten Untersuchung excidirten Knötchen mikroskopisch von intactem geschichtetem Pflasterepithel bedeckt. Unter diesem ziemlich breite Lage von Bindegewebe, das nur stellenweise zellig infiltrirt ist. Noch tiefer Carcinom-Herde, die grösseren mit stellenweise nekrotischem Zerfall, die kleinsten in erweiterten Lymphgefässen, deren Endothel erhalten ist. Solche erweiterten, mit Carcinomzellen erfüllten Lymphcapillaren reichen vielfach bis in die Papillen der Schleimhaut. Ueberall fand sich eine intacte Epitheldecke und darunter erst, durch eine breite Zone normalen Bindegewebes getrennt, die Metastase.

Sellheim macht die ganz richtige Bemerkung, dass bei einer späteren Untersuchung, wenn das Epithel an allen Knötchen schon durchbrochen war, man nur schwer die irrthümliche Annahme einer äusseren Implantation hätte vermeiden können.

Auch Säxinger hat einen Fall beschrieben, der unserem im wesentlichen entspricht.

(Cit. nach Sellheim.) Grosses zerfallenes Corpuscarcinom. Die innere Fläche der Schenkel, die grossen und kleinen Schamlippen sowie der untere Rand der Scheide waren vielfach von ausfliessender jauchiger Flüssigkeit angeätzt. Scheide weit, schlaff, heiss; an ihrem oberen Rand, etwa $1^1/_2$ Zoll vom Intr. vag. entfernt ein wallnussgrosser, runder, an der Oberfläche gelappter Tumor; einzige nachweisbare Metastase.

Man wird in unserm Fall bei vorurtheilsloser Betrachtung des mikroskopischen Befundes die Entstehung durch retrograde Lymphströmung nicht bezweifeln. Zu ihrem Zustandekommen vereinigten sich aber hier zwei Factoren: ein centraler, die Carcinose der Iliacal- und Inguinaldrüsen und die Thrombose der Vena femoralis — und ein peripherer, die starke Secretion von der eczematösen Haut aus. Dass letzterer Factor thatsächlich in unserem Fall mitgewirkt hat, bedürfte auch ohne Amann's schönes Experiment keines Beweises; denn die starke Secretion der Lymphe, die doch der Träger der Carcinomzellen nach der mikroskopischen Untersuchung unzweifelhaft ist, ist ja mit eine Folge des Ekzems und die überwiegende Ausbreitung der Carcinomstränge in den subepithelialen Cutisschichten und die Massenhaftigkeit der äusserlich sichtbaren Knötchen sind weitere Beweise, dass eine periphere

Ursache entscheidend mitgewirkt hat. In noch stärkerem Maasse drängt sich dieser Eindruck in folgendem Fall von Hall auf:

Carcinom mammae dextr. amputirt ohne Ausräumung der Achselhöhle. Recidiv in der Narbe zu grossem Cancer en cuirasse ausgewachsen, der sich über die ganze rechte Thoraxhälfte, nach hinten bis zum äusseren Rand der Scapula ausdehnte. Starke Carcinom-Entwicklung in den Achseldrüsen rechts mit enormer ödematöser Schwellung des rechten Arms.

Im weiteren Verlauf starke Ulceration der Carcinomknoten am Thorax und in der Achsel mit profuser Secretion, die sich den Arm herunter an der Innenseite bis zum Handgelenk ergoss und Ekzem machte. Diese ganze Strecke der Haut mit Carcinomknoten bedeckt, meist ulcerirt oder oberflächlich excoriirt. Mikroskopische Untersuchung ist nicht gemacht.

Gegen den etwaigen Einwand, dass doch in unserem und dem Fall von Hall vielleicht an den ganz kleinen ulcerirten Stellen eine Implantation stattgefunden habe, von der aus das Carcinom in die erweiterten Lymphbahnen eingebrochen sei und sich in ihnen rasch nach allen Seiten ausgebreitet habe, spricht zunächst die starke Oberflächensecretion, die eine Ansiedlung wohl verhindert hätte und dann die Stromrichtung in den Lymphgefässen selbst, die ja nach aussen führte und ein so massenhaftes Eindringen von Carcinomzellen in die tieferen Lymphgefässe unmöglich gemacht hätte. „Retrograde Lymphmetastasierung“ heisst ja nicht Verschleppung gegen den Strom, wie bei den später zu besprechenden retrograden venösen Metastasen, sondern nur entgegen der gewöhnlichen Stromrichtung, aber mit dem zur Zeit herrschenden Strom.

Wie oft bei retrograden Lymphmetastasen eine periphere Anlockung oder Ableitung im Spiele ist, lässt sich heute natürlich noch nicht sagen. Ich werde später häufig auf Fälle aufmerksam machen, bei denen man an sie denken muss, speciell bei den Narbencarcinomen nach gynäkologischen Operationen muss ich darauf zurückkommen. Veit (184 a) hat in einem solchen Falle, wo ein Jahr nach vaginaler Totalexstirpation mit Scheiden-Dammincision Recidiv in der Vagina auftrat, das mit der Narbe abschnitt, gegen die Erklärung mit Implantation in eine Wunde die Frage eingewendet, warum denn dann das Wachsthum nur nach einer Seite der Narbe erfolgt sei. Er nahm darum in jenem Fall keine äussere Einimpfung, sondern eine Lymphmetastase an und erklärte ihre Localisation an der Seite der Narbe damit, dass Carcinomzellen während oder nach Heilung der Wunde in Lymph-

gefässen bis an die Grenze der lymphgefässlosen Narbe gewissermaassen zufällig herangeschwemmt und durch die dort bestehenden Hindernisse des Lymphstroms aufgehalten worden sei. Richtig ist an dieser Vorstellung, dass die Lymphgefässe in der Narbe fehlen und darum eine reine retrograde Lymphmetastase sich nicht im Narbengewebe selbst ansiedeln würde und ich glaube auch, dass für manche Carcinommetastasen am Rande einer Narbe die Erklärung von Veit zutreffend ist. Aber sie lässt doch noch unbefriedigt, weil sie uns nicht sagt, warum denn solche Verschleppung in die Lymphgefässe an der Grenze der Narbe, wie es nach der später noch zu besprechenden Häufigkeit solcher scheinbaren Impfcarcinome in Scheidennarben den Eindruck macht, ziemlich oft vorkommt. Hier, glaube ich, giebt unser Modus eine ergänzende Erklärung: weil nicht per primam heilende Wunden, so wie in unserem Fall das Eczem, auf die Lymphe einen stark anlockenden Einfluss haben, den ich der Kürze wegen als Lymphotaxe bezeichnen möchte. Damit verträgt sich der bisweilen vorkommende Sitz an der Seite einer solchen Narbe sehr wohl, weil in die eigentlichen Granulationen, die später zu Narbengewebe werden, keine Lymphcapillaren führen. Aber so entstandene Metastasen müssten nicht nothwendig einseitig ansitzen; denn Carcinomzellen könnten im Weiteren durch Eigenbewegung oder Chemotaxe oder durch Wachsthum des Carcinoms aus sich heraus in die Granulationen oder die Narbe selbst gelangen, zumal solange diese noch jung ist. Endlich könnte auch die regionäre Verschleppung auf dem Blutwege die Carcinomzellen in die Granulationen und in die Narbe befördern.

γ) Auf dem Venenweg entstandene Metastasen.

Der Blutweg spielt ja wahrscheinlich für die metastatischen Narbenrecidive wie für die Carcinom-Metastasen überhaupt, eine untergeordnete Rolle, dass aber doch Metastasen der Carcinome auf Blutwegen nicht so selten vorkommen, ist allgemein bekannt. Trotzdem werde ich später Fälle zu besprechen haben, in denen man die Verschleppung in Blutbahnen sogar in normaler Richtung vernachlässigt hat, besonders bei den angeblichen Implantationscarcinomen in der Lunge. Auch innerhalb der Blutbahn kommt retrograde Verschleppung vor, auf die ich mit einigen Worten ein-

gehen muss. Verschluss eines abführenden Gefässes, das bei den Lymphbahnen die Hauptursache der retrograden Strömungen war, spielt bei den Venen darum keine so wesentliche Rolle, weil die Anastomosen unter den kleinen Venen viel reichlicher sind als zwischen den entsprechenden Lymphgefässen. Nur wenn ein grösseres Sammelgefäss verlegt ist, muss sich auch im Venengebiet eine stärkere rückläufige Strömung einstellen, wie z. B. die 2 Formen des Caput medusae bei Verschluss der Cava infer. oder der Vena portae lehren. Ausserdem kommen aber im Venensystem in Folge der hier herrschenden Druckschwankungen retrograde Metastasen auch bei offener Bahn vor. Erleichtert wird ihr Zustandekommen durch die im Vergleich mit dem Lymphsystem geringere Zahl der Klappen, die auf grossen Strecken sogar ganz fehlen. Die Befunde rückwärts verschleppter Thromben, z. B. in den Lebervenen und die Versuche Arnold's und später Scheven's, wo in die grossen Halsvenen eingebrachte Grieskörner mit erstaunlicher Regelmässigkeit sich in den Venen und sogar in den kleinen Arterien aller Organe wiederfanden, in die sie nach rückläufigem Passiren der Capillaren gekommen sein mussten (die zuführenden Arterien waren bei diesen Versuchen unterbunden), lassen es nicht zweifelhaft erscheinen, dass ähnliches auch bei Carcinomen vorkommen kann. Die Ursachen dieser rückläufigen Verschleppung bei offener Bahn sind einmal sehr heftige und plötzliche Druckerhöhungen innerhalb des Thorax beim Husten körperlichen Anstrengungen und Erbrechen, ferner aber auch schon mässige Druckschwankungen, die bei geringen Störungen des Kreislaufs entstehen. Dann kommt, wie neuerdings Ribbert (143a) sehr schön experimentell veranschaulicht hat, ein stossweises allmähliches Rückwärtsbefördern der kleinen Fremdkörper im Blute zu Stande. Recklinghausen, Zahn, Arnold, Heller und Ernst haben Fälle solcher retrograder venöser Embolien ausführlich beschrieben. Den Chirurgen interessirt die Magenblutung nach Netzunterbindung, die wahrscheinlich in manchen Fällen auf einer solchen retrograden Embolie bei offener Bahn beruht: Thromben gelangen von den Netzvenen in die klappenlose Vena portae und von da rückwärts in die Magenvenen.

Kaufmann (67) hat in einem Falle die Verbreitung eines Carc. uteri auf die Vagina mikroskopisch verfolgt und dabei gefunden, dass ausser retrograder Lymphverschleppung auch in

Venen rückläufige Carcinomzellen abgelagert waren, aber er macht ausdrücklich darauf aufmerksam, dass der Blutweg in seinem Falle an Bedeutung für die Metastasirung hinter dem Lymphweg ganz zurücktrete. Da die Venen von adventitiellen Lymphräumen umgeben sind, lässt sich eine scharfe Trennung der beiden Wege nicht immer annehmen. An einem von Sutter genauer beschriebenen Fall von Carcinom entlang der Vena spermatica werde ich später diese Schwierigkeit etwas genauer erläutern.

Wenn man bei Goldmann liest, wie stets schon bei beginnendem Carcinom sich reichliche Einbrüche von Geschwulstzellen in die Venen oft mit Verstopfung finden, so wird man ihm beistimmen müssen, dass gewiss manche regionäre retrograde Metastasen dadurch als Blutmetastasen erklärlich werden. Wenn er aber in drei Fällen von Cancer en cuirasse einen Beweis für seine Annahme, dass die Verschleppung über den Thorax hier ausschliesslich auf dem Blutwege erfolgt sei, im Freisein der Achseldrüsen sieht, so kann man ihm darin nicht ganz recht geben. Denn wir wissen, wie schon oben erwähnt, dass Lymphdrüsen, die durch entzündliche Processe irgend welcher Art undurchgängig geworden sind, von Metastasen verschont bleiben, auch wenn ein Eindringen von Carcinomzellen in die zugehörigen Lymphbahnen stattgefunden hat.

Dass das Carcinom trotz des regelmässigen frühzeitigen Einbrechens in Venen zu seiner Verbreitung die Blutbahn im Vergleich zum Sarkom so auffallend selten benutzt, hat Goldmann damit zu erklären versucht, dass die in die Venen eingebrochenen Carcinomzellen in Folge frühzeitiger gänzlicher Verlegung der abführenden Stämme häufiger retrograd als in der gewöhnlichen Richtung verschleppt würden. Allein dieser Versuch kann schon darum nicht befriedigen, weil, wie Goldmann selbst schildert, dem vollständigen Verschluss der Venen oft ein freies Hineinragen von Carcinomzellen in den fliessenden Blutstrom vorausgeht. Aus diesem Grunde muss hier wohl eine Thatsache zur Erklärung herangezogen werden, auf die man erst neuerdings mehr Gewicht zu legen anfängt, nämlich die spontane Heilung vieler Metastasen und das Zugrundegehen zahlreicher verschleppter Carcinomzellen. Dass peritoneale Implantationen, die nach der operativen Eröffnung papillomatöser Ovarialtumoren entstanden und zu manuell nach-

weisbarer Grösse angewachsen waren, sich wieder zurückbildeten, war natürlich noch kein Beweis, dass der Organismus auch in derselben Weise über Carcinom-Metastasen Herr zu werden vermöchte. Allein in dem bekannte Fall von Schuchhardt (167 b):

„In einem von mir operirten Falle von sehr vorgeschrittenem Magenkrebs fanden sich auf dem Peritoneum parietale flache, grauweisse Knoten in grosser Zahl und Ascites carcinomatosus." Mikroskopische Untersuchung nicht angegeben. Nach $2^1/_2$ Jahren Exitus an Pleuritis. Bei der Autopsie kein Carcinom-Recidiv am Magen, die Knötchen des Peritoneums verschwunden;

ist trotz der Kürze der Mittheilung und des fehlenden mikroskopischen Befundes eine spontane Carcinom-Heilung wohl nicht zu bezweifeln.

Auch Lexer (102) S. 1067) führt einen Fall an, in dem ein Carcinom der Unterlippe spontan geheilt war mit Hinterlassung einer Narbe, in der sich auch mikroskopisch keine Spur von Carcinom mehr nachweisen liess; nur die regionäre Lymphdrüse war carcinomatös und bewies so, dass an der Lippe thatsächlich ein Carcinom bestanden hatte und ausgeheilt war.

Czerny (25) (S. 260) citirt eine Anzahl von Autoren, die nach Gastroenterostomie wegen inoperablen Magencarcinoms die Patienten jahrelang „gesund" bleiben und die fühlbaren Tumoren verschwinden sahen. Lomer führt weitere interessante Beispiele lang dauernder „Heilung" nach palliativ gedachten Operationen grosser Carcinome des Uterus an und Ribbert (118 b.) (S. 51 und 52) andere Fälle von anscheinender Spontanbildung von Krebs.

Winter citirt ungefähr 6 Fälle, bei denen nach Exstirpation weit vorgeschrittener Uteruscarcinome entgegen seiner Erwartung jahrelang kein Recidiv eintrat, auch wenn z. B. Carcinomreste von der Blase nur mit dem Messer abgeschabt worden waren. Leopold theilt einige ähnliche Fälle mit, in denen zu seiner Ueberraschung nach $4-8^1/_2$ Jahren noch kein Recidiv nachgewiesen werden konnte. Diese Fälle sind nicht secirt und darum nicht mikroskopisch controllirt, manche unter ihnen haben also vielleicht später noch ihr Recidiv bekommen und sind darum nicht beweisend. Aber ist eine so lange Latenz unter anscheinend so ungünstigen Verhältnissen weit entfernt von der Möglichkeit einer wirklichen Heilung? Neuerdings haben Petersen (129 b) durch die Untersuchung der ersten regionären Metastasen von Carcinomen und

M. B. Schmidt durch die von mikroskopisch kleinen Lungen-Metastasen dieser Anschauung von der gelegentlichen spontanen Heilung von Carcinom eine weitere Stütze verliehen, der hoffentlich bald neue folgen werden und später vielleicht[1]) auch die Erfüllung der Voraussage Ribbert's (143 b) (S. 53), dass wir „zweifellos" im Laufe der Zeit lernen würden, die malignen Tumoren ohne Operation zur spontanen Heilung zu bringen. Aber schon heute brauchen wir an der Thatsache nicht zu zweifeln, dass dem Körper Heilkräfte auch gegen diesen Feind wie gegen Bakterien zur Verfügung stehen (S. a. 105).

Vielleicht erklärt sich nun die relative Seltenheit von Blutmetastasen bei Carcinomen damit, dass diese Schutzstoffe im Blut reichlicher enthalten sind als in der Lymphe oder damit, dass die Lymphdrüsen durch die lange vorausgegangene Resorption der Säfte des primären Tumors für die Metastasen vorbereitet sind (Lubarsch). Wir werden sehen, dass diese Hypothese durch die genauere Betrachtung der Implantationscarcinome eine gewisse Stütze erhält. — Dass die Aussichten für das Zustandekommen eines Impfcarcinoms durch die spontane Heilbarkeit um ein weiteres Moment erschwert werden, habe ich schon kurz angedeutet (S. 678).

b) Primäre Multiplicität der Carcinome.

α) Zufällige.

Ausser den beiden bisher erörterten Möglichkeiten, den Lymph- und Blutmetastasen, ist bei der Kritik jedes sogenannten Impfcarcinoms die weitere Frage zu entscheiden, ob nicht ein zweiter primärer Tumor vorliegen könnte. Solche multiplen primären Carcinome sind nicht selten. Zunächst können zufällig 2 Carcinome gleichzeitig in demselben Individuum auftreten. Ein solcher von Israel (1) mitgetheilter Fall, wo neben einem Carcinom der Zunge ein solches des Dünndarms sich fand, wird immer wieder fälschlicher Weise als „Impfcarcinom" citirt, seitdem v. Bergmann ein-

[1]) Inzwischen hat auch Orth (Zeitschr. f. Krebsforschung. I. H. 5) über eigene ältere und neuere Beobachtungen berichtet, die ihm darauf hindeuten, dass nicht voll lebenskräftige Carc.-Zellen durch Granulationsgewebe vernichtet werden können. — In derselben Arbeit theilt Orth mit, dass die klinische Beobachtung Rotter's von Spontanheilung eines resistirenden malignen Adenoms des Rectums durch die Autopsie bestätigt worden ist: Die Schleimhaut war ganz intact, am Becken aber hatte sich ein Tumor entwickelt, der sich als metastatisches malignes Adenom herausstellte.

mal dieser Irrthum untergelaufen ist. Die beiden Carcinome waren mikroskopisch ganz verschiedener Art, konnten also nicht irgendwie ursächlich miteinander zusammen hängen. Hier muss betont werden, dass eine Artverschiedenheit zweier Carcinome nicht immer durch Untersuchungen weniger Schnitte festzustellen ist. Denn einmal können die Metastasen sich unter dem Einfluss localer Verhältnisse in Zellformen und Structur stellenweise beträchtlich von der Muttergeschwulst entfernen und dann kommen in den verschiedenen Theilen eines primären Tumors nicht selten erhebliche Structurabweichungen vor, z. B. in den Carcinomen der Ovarien und der Gallenblase.

Der erste Fall von zwei primären Carcinomen ist aus Billroth's Klinik veröffentlicht:

Ein Mann, dem ein Carcinom der Ohrmuschel exstirpirt war, starb an einem rasch wachsenden Magencarcinom.

Derartige sozusagen zufällige Duplicität von Carcinom ist nicht sehr selten. Auch in demselben Organ können sich multiple Carcinome zufällig combiniren, z. B. zwei aus vorher gesunden Hautstellen entstandene (Schimmelbusch, Bucher).

β) Carc.-Multiplicität infolge chronischer prädisponirender Veränderungen.

Häufiger sind aber die Fälle, in denen den multiplen Carcinomen eine gemeinsame prädisponirende Ursache zu Grunde liegt Dahin gehören die bekannten Russ-, Theer- und Paraffineczeme (Schuchardt, Tillmanns), die bei längerer äusserer Einwirkung, und das Arseneczem, das bei übermässigem innerlichem Gebrauch von Arsenpräparaten entsteht. Bei all diesen Eczemen sind die Hautveränderungen dieselben, abgesehen von ihrer besonderen Localisation, die davon abhängt, ob die Schädlichkeit äusserlich und beschränkter oder von innen und mehr allgemein wirkt und erst durch das Hinzutreten secundärer äusserer Factoren locale Beschränkungen erfährt. Die Haut nimmt einen schmutziggrauen Farbenton an, wird trocken, spröde, rissig, und es bilden sich plattenförmige oder warzenähnliche Verhornungen, unter denen nach dem Abheben ein zerklüfteter oft blutender Grund zum Vorschein kommt. Diese multiplen Hautveränderungen „bedürfen“, wie Schuchardt (167a) sagt, „nur einer geringen Stei-

gerung, um den Störungen alsbald den carcinomatösen Charakter aufzudrücken". Derartig entstandene multiple Carcinome haben Schuchardt und Tillmanns beschrieben. Den Arsencarcinomen hat besonders Hutchinson seine Aufmerksamkeit zugewendet und er theilt u. A. einen Fall mit doppeltem symmetrischem Carcinom an beiden Hohlhandflächen mit. Wenn Lubarsch (106a. S. 462) sagt, dass das Arsencarcinom noch nicht genügend festgestellt sei, so ist dem doch entgegenzuhalten, dass hartnäckige Keratosen nach Arsenmedication nicht ganz selten beobachtet werden, dass es aber nur auf eine grössere Dosis und längeren Gebrauch ankommt und auf stärkere individuelle Disposition, um daraus ein Carcinom entstehen zu lassen.

Die Röntgenstrahlen sind offenbar im Stande, ähnliche Hautveränderungen und nach Mittheilung von Kümmell, Lassar und Sick auch Carcinom hervorzurufen. Vielleicht kommt also auch einmal ein doppeltes Carcinom auf Grund der Röntgendermatitis zur Beobachtung.

Diesen Processen verwandt ist die senile Keratosis (sogen. Seborrhoea senilis), die wohl am häufigsten die Ursache von multiplen, meist gutartigen Haut- und Lippencarcinomen ist.

Ebenfalls häufig, doch noch immer nicht allgemein genug bekannt, sind die Leukoplakien, die jenen Hautveränderungen anatomisch und theilweise auch ätiologisch verwandt sind, insofern sie auf chronischen, rein chemischen (Rauchen und Alkohol) oder bakteriellen Reizen (chronischen Catarrhen) beruhen. Leukoplakien kommen vor in der Mundhöhle, an der Zunge und Wange, im Larynx als Pachydermie (Virchow, Klebs) im Oesophagus, wo sie sich nach Israel (75 b) nicht constant, aber sehr häufig neben Carcinom finden, an Vulva und Vagina, am Praeputium.

Den Leukoplakien plattenepitheltragender Schleimhäute entsprechen an den Schleimhäuten mit Cylinder- und Uebergangs-Epithel die sogenannten Epidermisirungen (oft ebenfalls Leukoplakien genannt). Sie sind beschrieben (12) im Uterus, vom Nierenbecken bis in die Harnröhre, in der Gallenblase, den Bronchien, im Larynx, in der Nase, auf den Conjunctiven, in der Pauke, im Rectum und, wenn auch sehr selten, sogar im Magen (Borst). Aus diesen Epidermisirungen können sich in Organen, die normal in der Regel Cylinderepithel oder Uebergangsepithel tragen, Plattenepithelcarcinome entwickeln. Wie wenig

selten diese ebenfalls meist auf chronisch entzündlichen Einflüssen beruhende Epidermisirung die Ursache von Carcinom ist, geht wohl am deutlichsten aus der Dissertation von Fröhlich hervor, der unter 15 primären Carcinomen der Lunge 12 Plattenepithelcarcinome fand[1]). In einem dieser Fälle werden ausdrücklich neben dem Carcinom Pachydermien der Bronchialschleimhaut erwähnt. Hier möchte ich auch die multiplen Harnblasencarcinome bei Anilin-Arbeitern anführen, über die Rehn auf dem letzten Chirurgencongress berichtet hat.

Bekannt sind ferner die Narbencarcinome, z. B. nach Lupus, von denen Steinhäuser (191) einen Fall beschrieben hat, in dem sich im Gesicht im Lauf von 3 Jahren 10 primäre Carcinome auf Lupusnarben entwickelten. Auch nach Verbrennungen und bei Ulcus cruris (Mandry, Volkmann) und nach luetischen Ulcerationen sind solche multiplen Carcinome beobachtet worden. Wenn freilich Hutchinson „wenigstens 100 Fälle von Krebsentwicklung auf syphilitischen Herden der Zunge gesehen“ haben will, bleibt es kaum mehr zweifelhaft, ob nicht öfter die eigentlichen, nicht specifischen Leukoplakien vorgelegen haben. Auch aus multiplen Warzen und Papillomen der Haut, des Larynx, der Blase, aus Polypen oder Papillomen des Magens (Klebs) und Darmes (Hauser) können sich gelegentlich bald nacheinander mehrere Carcinome entwickeln. Die Papillome sind ja nicht scharf zu trennen von den Pachydermien, die auch fleckweise und in zottiger Form auftreten können.

Endlich ist Xeroderma pigmentosum (Caposi) als Ursache multipler primärer Carcinome zu erwähnen.

Dass solche multiplen primären Carcinome nicht so sehr selten sind, wird uns verständlicher, wenn wir an die multicentrischen Carcinome denken, die einen nicht geringen Procentsatz der Carcinome der Haut (Petersen) ausmachen. Denn diese multicentrischen Carcinome sind nichts Anderes, als multiple primäre Carcinome, die so nahe beieinander und so schnell nacheinander entstehen, dass die Erkennung ihrer Multiplicität sich dem blossen Auge entzieht und nur durch das Plattenmodellirverfahren sicher nachzuweisen ist. Auch das regionäre unechte Recidiv

[1]) Nach einer kürzlich erschienenen Zusammenstellung von Watsuji (Zeitschr. f. Krebsforschung. Bd. I. S. 446) sind von allen bisher bekannten primären Lungen- und Bronchial-Carcinomen 32,2 pCt. Plattenepithelkrebse gewesen.

Thiersch's beruht bekanntlich auf der primären Multiplicität der Carcinomentwicklung.

Schimmelbusch, der sich zuerst mit den multiplen Carcinomen ausführlicher beschäftigt hat, hat einen lehrreichen Fall von Pseudo-Impfcarcinom mitgetheilt, in dem es sich offenbar um multiple primäre Carcinome gehandelt hat.

74 Jahre alter Patient; seit einem halben Jahr Carcinom am Ohr, seit 4 Wochen kleines Knötchen an der rechten Seite der Unterlippe. Letzteres bei der Untersuchung fünfpfennigstückgross, ulcerirt, ersteres am Rand der Ohrmuschel, 5 cm lang, 1 cm breit; keine Seborrhoe.

Der Patient selbst hatte die Ansicht ausgesprochen, dass er sich seine Lippe von seinem Ohrgeschwür aus durch Uebertragung mit der Hand angesteckt habe.

Wir werden später noch oft auf die Frage zurückkommen müssen, ob solche multiplen primären Carcinome nicht zu der Annahme eines I.-C. verleitet haben.

Die multiplen Carcinome, die sich auf Grund prädisponirender chronischer Schleimhautveränderungen entwickeln, enthalten in besonderem Maasse die Gefahr der Deutung als „Impfcarcinome", einmal, weil sie meist in der Nähe des ersten Carcinoms auftreten und deutlich aus der Oberfläche sich entwickeln, und dann besonders auch bei mikroskopischer Untersuchung, weil wie bei den multicentrischen Carcinomen die einzelnen Entwicklungscentren, so hier die verschiedenen Tumoren, sich ihrem Zellcharakter nach durchaus gleichen und weil das Wachsthum jedes Herdes von oben her nach der Tiefe hin direct zu der Annahme einer vorausgegangenen Implantation verführen könnte und, wie wir sehen werden, thatsächlich verführt hat. Hier kann nur die Kenntniss von dem Vorkommen der Multiplicität der Carcinome und die genaue makro- und mikroskopische Untersuchung der benachbarten Schleimhautstellen in dem einzelnen Falle vor Irrthum bewahren.

Wenn wir nun wissen, dass chronische Reize infectiöser Natur oder gewisse chemische Mittel, wie Paraffin und Theer, eine carcinomatöse Wucherung, bisweilen an multiplen Stellen fast gleichzeitig, hervorrufen können, liegt da nicht der Gedanke nahe, dass auch die Stoffwechsel- oder Zerfallsproducte von Carcinomzellen bei längerer Einwirkung ein disponirtes wenn auch scheinbar normales Epithel zu carcinomatöser Degeneration bringen und so die Carcinome selbst die Veranlassung zu multipler primärer Carcinom-

bildung werden können? Eine interessante, aber leider nur kurz mitgetheilte und darum nicht eindeutige Beobachtung von Klebs (81c) möchte ich hier anführen: Klebs hat bei weissen Mäusen, die in unreinen Ställen lebten, relativ häufig spontane Carcinombildung am hinteren Körperende gesehen, die ausblieb, nachdem die Thiere mehr isolirt und reinlicher gehalten waren. Liegt hier einfache chemische Reizung vor, wie Klebs anzunehmen scheint, oder mehr specifischer von Carcinom-Toxinen ausgehende, oder gar Contagiosität? Die Einwirkung jener chemischen Mittel allein genügt ja nicht, um ein Carcinom zu erzeugen, denn unter vielen hundert starken Rauchern z. B. bekommt vielleicht einer ein Lippen- oder Zungencarcinom. Wir müssen also als weiteren Factor eine individuelle Eigenthümlichkeit annehmen, die wir Disposition zu Carcinom nennen. Wenn wir die vielleicht nur locale „Krebdisposition“ eines Menschen an einem schon vorhandenen Carcinom erkennen können, könnte da nicht der oft sehr starke chemische Einfluss des Carcinomsecrets das Gewebe in der Umgebung zu weiterer carcinomatöser Wucherung anregen? Man könnte dann allerdings von einer Art „Ansteckung“ scheinbar gesunder Gewebe durch carcinomatöse sprechen, die man aber von Infection und Implantation scharf unterscheiden müsste. Winter beschreibt 2 Fälle, wo bei Cervixcarcinom die Vagina rauh und geschwunden aussah, die mikroskopische Untersuchung aber zunächst nur diffuse Epithelhyperplasie ergab. Erst ungefähr 8 Monate später zeigte sich ausgedehnte echte carcinomatöse Wucherung in der Vagina. Im weiblichen Genitalcanal wäre ja ganz besonders an eine solche specifische Wirkung des oft reichlichen Carcinomsecrets auf das Nachbarepithel zu denken, weil hier keine Verdünnung durch Ingesta, wie im Magen, oder normales Organsecret, wie in der Blase, erfolgt.

Einen ähnlichen Einfluss von Carcinomzellen auf gesundes Epithel hatte Klebs in seinem später noch genauer zu behandelnden, von einem Gesichtscarcinom stammenden Implantationscarcinom im Magen angenommen. Er nannte sie „eine Art Infection der präexistirenden Theile“. Ich möchte dafür, um Verwechselungen mit echter parasitärer Infection zu vermeiden, den Ausdruck „Influenz“ vorschlagen.

Zwar sagt Ribbert, dass alle scheinbaren Uebergangsbilder am Rande eines wachsenden Carcinoms mit mechanischen oder

entzündlichen Beeinflussungen des Nachbarepithels erklärbar seien und leugnet darum jede specifische Influenz des Carcinoms auf gesunde Epithelzellen. Für viele, vielleicht die meisten Fälle trifft das jedenfalls zu; aber dass jene nicht specifischen entzündlichen oder einfach mechanischen Ursachen allein wirksam sind, lässt sich doch nicht durch mikroskopische Untersuchung beweisen, zumal jene Uebergangsbilder am Rande ganz fehlen können oder auch, zumal bei Hautcarcinomen erst jenseits der entzündlichen Bindegewebsveränderungen des Haupttumors, inselförmig auftreten. Hauser und A. halten an dem peripheren appositionellen Wachsthum des Carcinoms fest, und es scheint mir darum die Möglichkeit solcher specifischer chemischer Influenz eines Carcinoms, wenn auch nur auf Epithelzellen derselben Art, nicht widerlegt.

Auch chronische mechanische Reizung kann bei vorhandener Disposition eine Carcinomentwickelung auslösen, wie uns die Lippencarcinome bei Pfeifenrauchern, Zungencarcinome gegenüber scharfen cariösen Zähnen, die Vorliebe des Oesophagus-Carcinoms für die engen Stellen der Speiseröhre und andere Erfahrungen anzunehmen zwingen. Die Rolle eines solchen mechanisch reizenden Momentes kann gewiss auch die rauhe, harte und oft prominirende Oberfläche eines Carcinoms spielen.

Unter den Impfcarcinomen wären es vor allem die Contactcarcinome, bei denen man an diese beiden Ursachen der chemischen und mechanischen Reizung denken könnte (und das war der Grund, warum ich auf diese vielleicht allzu theoretisch erscheinende Erörterung eingegangen bin). So theilt Bucher (Hanau) einen Fall von Kaufmann mit:

1 Jahr nach Exstirpation eines Carcinoms des rechten Labium maj., das 1 Jahr lang geätzt war, Exstirpation eines Carcinoms des linken Labiums, „das sich genau dem ersten gegenüber befand", bei dem er sagt, man könnte denken, „dass das Aetzmittel oder die Krebsjauche auf die normale gegenüberliegende Oberfläche gewirkt und bei vorhandener Disposition die Entstehung des zweiten Carcinoms begünstigt habe."

Ein ganz analoger Fall, bei dem man versuchen musste, durch genaue mikroskopische Untersuchung zu einem Urtheil darüber zu kommen, ob Implantation oder Reiz-Carcinom vorlag, ist in der Heidelberger Klinik zur Operation gekommen:

Frau D., 74 Jahre. Seit etwa einem Jahre mehrere Geschwüre an beiden Labien und der Clitoris. Ueber die Reihenfolge der Entstehung nichts Sicheres zu eruiren. Zwei etwa bohnengrosse Knoten der kleinen Labien, von denen der eine ulcerirt war, liegen einander genau gegenüber und machen durchaus den Eindruck von Abklatsch-Carcinomen.

Ein grösseres Geschwür an der Clitoris. Zwischen diesen und den beiden anderen ist die Haut rauh und verdickt. Ein weiteres längliches Geschwür rechts am Perineum nahe dem After.

Excision der 4 Geschwüre. Heilung.

Das bei der Operation aus dem einen Labium excidirte carcinomatöse Ulcus war 3 cm im längsten Durchmesser gross. Der Tumor von der genau gegenüberliegenden Stelle des anderen Labium um ca. 1 cm prominirend, $1\frac{1}{2}$ cm im Durchmesser gross, nicht ulcerirt. Bei der mikroskopischen Untersuchung zeigte sich letzterer hervorgegangen aus einer starken Wucherung neugebildeten Bindegewebes und Epithels, das sich in unregelmässigen Zapfen in das junge Bindegewebe einsenkte, aber noch nicht die eigentliche Cutis beträchtlich infiltrirte. Das anstossende Epithel verhielt sich mehr passiv, indem es theils zu langen dünnen Zapfen ausgedehnt, theils auch von der Neubildung überwachsen und in die Tiefe gedrängt war, die atypische Epithel-Wucherung aber machte den Eindruck eines multicentrischen Carcinoms. Das in Verbindung mit der fehlenden Ulceration und dem geringen Tiefenwachsthum, das fast an der Diagnose Carcinom zweifelhaft machen konnte, scheint uns die Annahme eines Reiz-Carcinoms, also eines 2. primären näherzulegen als die einer Implantation, die man allerdings nicht ausschliessen darf. Für eine retrograde Metastase durch Lymphotaxe fehlte jeder Anhalt, da die Lymphgefässe der Umgebung nicht einmal erweitert, geschweige denn mit Carcinomzellen erfüllt waren.

Von Cayley wird ein Fall berichtet, der bei genauer mikroskopischer Untersuchung vielleicht einen werthvollen Beitrag zu dieser Frage geliefert hätte:

An der hinteren Vaginalwand Fistel infolge Perforation eines Carc. recti. Genau gegenüber der Fistel Ulcus an der vorderen Vaginalwand, das mikroskopisch von Cayley als Plattenepithelcarcinom beschrieben wird. Es soll in jeder Beziehung dem carcinomatösen Rand der Fistel entsprochen haben.

Die Mittheilung ist nur kurz und es ist nicht gesagt, ob das Rectumcarcinom ausnahmsweise ein Plattenepithelcarcinom war.

Der Fall bringt also keine Entscheidung, lehrt uns aber doch, wie man in ähnlichen Fällen einmal einen Beweis entweder für Implantation, wenn nämlich das Rectum- und das Vaginalcarcinom, Cylindercarcinom wären, finden könnte, oder für chemische und mechanische Reizung, wenn neben einem Cylinderepithelcarcinom des Rectums ein Plattenepithelcarcinom der Vagina gefunden würde.

Experimentell lässt sich, wie früher erwähnt, die Frage der „Impf-Carcinome" nicht mit der wünschenswerthen Sicherheit entscheiden, weil die Ergebnisse und Versuche an Thieren nicht ganz beweisend sind für die Verhältnisse an den Menschen und weil an letzteren weitere Versuche nicht erlaubt sind. So sind wir, um zu einer Schätzung der Häufigkeit der „Impf-Carcinome" und zu einem Urtheil über die Bedingungen ihres Zustandekommens zu gelangen, darauf angewiesen, die einzelnen Gruppen und Fälle von Impfcarcinomen kritisch durchzugehen.

3. Die leitenden Gesichtspunkte für die Kritik.

a) Makroskopisch und klinisch.

Da lassen sich für die Entscheidung, ob Implantationscarcinom oder eine der anderen Möglichkeiten für Combination zweier Carcinome vorliegt, etwa die folgenden Gesichtspunkte aufstellen: Ehe man überhaupt ein Carcinom auf Implantation zurückführt, muss festgestellt sein, dass es mit dem Muttertumor artlich übereinstimmt. Hier ist aber zu bedenken, dass eine Metastase unter dem Einfluss der localen Gewebsverhältnisse nicht nur in der Structur d. h. im Verhältniss des interstitiellen Gewebes zu den Carcinomzellen, sondern auch in der Form und Grösse der letzteren erheblich von der Muttergeschwulst abweichen kann, wie das ja auch in unserem Falle (S. 696) recht auffällig war. v. Hansemann hat ausführlich darüber gehandelt und Lubarsch macht darauf aufmerksam, dass sogar in nicht vom Plattenepithel abstammenden Carcinomen die bekannten Hornperlen vorgetäuscht werden können.

So wird in vielen Fällen die Entscheidung, ob Artübereinstimmung vorliegt oder nicht, sehr schwierig sein. Aber Metastasen eines reinen Cylinderepithelcarcinoms werden nie Plattenepithel enthalten und umgekehrt.

Artübereinstimmung der beiden Tumoren spricht andererseits

natürlich nicht nothwendig für ursächlichen Zusammenhang, auch dann nicht, wenn der eine Tumor „atypisch“ ist, d. h. nicht die Zellform seines Mutterbodens zeigt, z. B. wenn im Corpus uteri sich ein Plattenepithel-Carcinom entwickelt hat. Ist in einem solchen Fall kein Anhaltspunkt für eine der gewöhnlichen Metastasen gegeben, so könnte das zweite Carcinom immer noch eines jener oben erwähnten aus Epidermisirung von kubischem oder Cylinderepithel entstandenen Carcinome sein. Wenn also Pfannenstiel (130a) 10 doppelte Carcinome am Uterus zusammenstellt und die atypischen alle für Implantationscarcinome hält, so wäre das auch dann nicht zutreffend, wenn er ihre Entstehung durch regionäre Metastasirung ausgeschlossen hätte, was er meines Erachtens nicht gethan hat.

Folgt das zweite Carcinom sehr rasch auf das erste, so spricht das nicht sicher gegen Implantation in eine Operationsverletzung; denn wir sehen ja auch sonst Metastasen besonders gerade nach Operationen oft sehr rasch aufschiessen. Umgekehrt können grosse Zeitintervalle nur mit Vorsicht gegen Implantation angeführt werden; denn wenn auch die nach 10—12 Jahren auftretenden Recidive mit Borst meist als regionäre Neuerkrankungen aufgefasst werden müssen, so sind doch echte Recidive nach 5 Jahren nicht so selten. Petersen (B. B. 32, S. 598) führt den Fall von Karg und einen eigenen an, wo die Drüsen-Recidive nach 12 und 11 Jahren zur Beobachtung kam und König hat noch auf dem Chirurgencongress 1903 2 Fälle erwähnt, wo echte Recidive in Drüsen erst nach 10 und 13 Jahren aufgetreten sind. Was aber den gewöhnlichen inneren Metastasen recht ist, ist den äusseren, den Implantationscarcinomen billig. In dem neuesten, von Olshausen berichteten Fall von Impfcarcinom in einer Laparotomienarbe ist sogar trotz 23 jähriger Pause ein ursächlicher Zusammenhang zwischen dem Bauchwandcarcinom und dem so lange vorher exstirpirten papillären Ovarialtumor anzunehmen. Allerdings ist die lange Latenz hier vielleicht so zu erklären, dass das Narben-Carcinom entstanden ist aus maligner Degeneration verpflanzter, ursprünglich nicht bösartiger Zellen.

Tritt das einzige Recidiv nach Exstirpation des primären Tumors in einer letzterem benachbarten Schleimhaut oder Narbenstelle auf, so ist die Entscheidung schwierig. Bliebe dieses Recidiv dauernd das einzige, so käme „Impfung“ oder nachträgliches

Aufgehen eines schon vor der Operation an diesen Ort verschleppten Keimes in Frage, ferner könnte Neuerkrankung, also ein zweites primäres Carcinom vorliegen. Nun ist aber in fast allen solchen fraglichen Fällen der Casuistik die Zeit zwischen der Operation und der Beobachtung des „einzigen" Recidivs nur eine kurze. Es könnte also sehr wohl (abgesehen von beiden anderen Täuschungsmöglichkeiten) in der alten Operationsnarbe ein locales oder in Drüsen ein regionäres Recidiv noch schlummern, das erst später aufging. Von diesem aus könnten, insbesondere durch die Oberflächensecretion einer granulirenden operativen Nebenverletzung oder Hilfsincision angelockt, einzelne Zellen in die junge Narbe gelangt sein und unter dem begünstigenden Einfluss des Blutreichthums schneller gewachsen sein als der noch latente Mutterkeim.

In seiner viel beachteten ersten Arbeit über das Impfcarcinom erschien Winter (198a) ein Fall von Schopf gerade darum besonders werthvoll, weil das Narbencarcinom 3 Monate nach der Operation das einzige Recidiv zu sein schien.

2. 10. 89. Totalexstirpation des Uterus wegen Carc. corporis; Uterus frei beweglich; im Introitus vaginae 2 seitliche Hilfsschnitte. I. 90. Beiderseits in den Episiotomienarben Knoten, immer grösser werdend. Fornixnarbe recidivfrei. 20. 5. Exitus mit Lebercarcinom.

Nun war aber vor der Operation anscheinend schon Metastasirung innerhalb des Uterus eingetreten; denn ausser dem haselnussgrossen weichen Geschwulstknoten am inneren Muttermund fand sich beiderseits, der Tubenöffnung entsprechend, markig gallertige, an der Oberfläche etwas zerfallene Infiltration. Bei der Operation wurde der Fornix vaginae durch Naht verschlossen, die Stümpfe der Parametrien in die seitlichen Wundwinkel eingenäht. „Die Ligaturfäden mussten später mit der Scheere entfernt werden." Es hat also offenbar eine Zeit lang eine Fadeneiterung vorgelegen und damit ist die Möglichkeit gegeben, dass nach unserem Modus Carcinom-Zellen (durch Lymphotaxe) nach den eiternden Stellen hingezogen wurden. Da bei der Operation anscheinend schon Metastasen im Uterus selbst vorlagen, so muss man gewiss an die Möglichkeit denken, dass in den Parametrien noch Keime steckten, die 3 Monate nach der Operation vielleicht noch nicht bis zur Fühlbarkeit angewachsen waren. Ein Autopsiebefund fehlt in der kurzen Mittheilung, die mithin für die Frage der äusseren Im-

plantation nicht verwerthbar ist. — Seitdem wir wissen, dass Carcinom spontan heilen kann, könnte man sogar daran denken, dass z. B. in dem Schopf'schen Falle die bei der Operation in den Parametrien zurückgebliebenen Carcinomzellen nachträglich zugrunde gegangen und nur die Narbencarcinome weitergewachsen wären. Ich erinnere auch an die Fälle von Vaginalmetastasen der Chorionepitheliome bei gesundem resp. wieder geheiltem Uterus (144, S. 25).

Wenn rasch nach einer Operation, z. B. der vaginalen Exstirpation eines carcinomatösen Uterus, in einer von der Operation herrührenden Narbe ein Carcinom auftritt, wird es nothwendig sein, sich zu fragen, ob nicht die starken Verziehungen und Quetschungen des Carcinoms vor und während der Operation Zellen des Tumors losgelöst haben, die dann in Lymph- und Blutgefässen fortgeschwemmt worden und so direct oder indirect in die junge Narbe gelangt sind. Auf diese Gefahr, die gewiss bei der Vorbereitung und der Operation selbst nicht immer genügend be dacht wird, ist wiederholt hingewiesen worden und wenn ihre Verwirklichung auch nicht streng bewiesen ist, so darf sie doch noch weniger bestritten werden. Die meisten der so künstlich versprengten Carcinomzellen werden im Kreislauf nnd Gewebe vernichtet werden, aber das frische Narbengewebe ist ihrer Ansiedelung offenbar bisweilen günstig und so liesse sich sehr wohl das Zustandekommen eines isolirten Recidivs in einer Narbe erklären.

Dass die Lage des zweiten Carcinoms zum ersten entgegen der normalen Richtung des Lymph- und Blutstroms nicht indirect für Implantation spricht, wie das irrthümlicher Weise oft angenommen wird, habe ich oben ausführlich begründet.

Je geringer die räumliche Entfernung zwischen zwei Carcinomen ist, um so mehr fällt die Möglichkeit einer regionären Metastasirung und die eines zweiten primären auf Grund jener prädisponirenden Schleimhautveränderungen entstandenen Carcinoms in's Gewicht. Finden sich neben einem kleinen scheinbaren Impfcarcinom schon carcinomatöse Erkrankungen der regionären Lymphdrüsen oder gar allgemeine Blutmetastasen, so wird natürlich auch das fragliche zweite Carcinom wahrscheinlich auf einer der gewöhnlichen Arten der Metastasirung beruhen. Ist das von beiden wahrscheinlich primäre Carcinom schon weit in die Nachbarschaft und in die Tiefe infiltrirend eingewachsen z. B. ein Cervixcarcinom in's Para-

metrium, so ist natürlich ebenfalls die Gefahr der regionären Metastase verstärkt. Kurz, man wird in jedem einzelnen fraglichen Fall den klinischen Verlauf und das makroskopische Aussehen genau berücksichtigen und schon daraus oft ein mehr oder weniger sicheres Urtheil fällen können.

In den beiden oben kurz citirten Fällen scheinbarer Implantation in Gastroenterostomie-Wunden konnte z. B. vielleicht der Verlauf der carcinomatösen Lymphgefässstränge für metastatischen Zusammenhang beider Carcinome auf innerem Wege sprechen. Denn die Ausbreitung eines Carcinoma ventriculi unter der Serosa geht im Allgemeinen, der Lymphbahn folgend, zunächst nach den beiden Curvaturen und von da in die Drüsen im grossen und kleinen Netz. Ein Implantations-Carcinom in der Operationswunde hätte sich nach Erreichung der Serosa in dieser Weise weiterentwickelt, während bei dem Zusammenhang der beiden Carcinome nach dem von uns angenommenen Modus eine directe Verbindung zwischen ihnen durch carcinomatöse Lymphgefässe zu erwarten war, die sich sonst nicht wohl erklären liess.

Wie wir uns zu der Ansicht von Levesque zu stellen haben, dass die meisten localen postoperativen Recidive auf Implantation beruhten, darauf komme ich am Ende der Wund-Implantationscarcinome zurück.

b) Mikroskopisch.

Bei der mikroskopischen Untersuchung von fraglichen Impfcarcinomen ohne vorausgegangene grössere Wunde, würde ausser der Artverschiedenheit gegen äussere Implantation ins Gewicht fallen, ein intacter Ueberzug von gesundem Epithel. Könnte auch ein kleiner Riss, in den die Implantation erfolgt wäre, zunächst wieder geheilt sein, so müsste doch der wachsende Knoten bald ulceriren. Wir kennen ja freilich an der Haut und an Schleimhäuten Carcinome, die bei ganz geringer oberflächlicher Ulceration schon eine grosse Neigung zum Tiefen- und Seitenwachsthum zeigen, z. B. die infiltrirenden Carcinome des Magens und der Vagina. Allein hier greifen wahrscheinlich Bindegewebs- und Epithelveränderungen in besonderer Weise ineinander. Bei einer äusseren Implantation von Carcinomzellen in eine Schleimhaut wird sich ein ähnliches Zusammentreffen kaum finden und darum bei dem

weiteren concentrischen Wachsthum die Oberfläche bald durchbrochen werden. Weil hat 10 Monate nach Totalextirpation des Uterus wegen Portiocarcinoms einen kleinen, rasch wachsenden Knoten am Urethralwulst gefunden und exstirpirt, der noch von intactem Vaginalepithel überzogen war. Dieser letztere Umstand spricht ihm gegen primäre Entstehung des zweiten Knotens und da er regionäre Metastasen am Urethralwulst vom Uterus her nicht kennt, nimmt er ein Implantationscarcinom an. Von einer vorausgegangenen grösseren Wunde am Urethralwulst ist nichts gesagt; wir werden also nicht Implantation, sondern regionäre Metastasirung als die wahrscheinlichere Entstehungsursache ansehen dürfen.

Fände sich ein Carcinomrecidiv fraglicher Entstehung gegen die Oberfläche abgeschlossen im Innern eine Operationsnarbe, so hätte eine genaue Untersuchung der umgebenden Lymphgefässe stattzufinden, die retrograde Metastasirung oder Implantation als wahrscheinlicher erscheinen lassen könnte. Levesque hebt hervor, dass ein echtes Implantationscarcinom auch durch spätere Heilung einer oberflächlichen Ulceration einen äusseren narbigen Abschluss bekommen könnte. Ein solcher Fall dürfte sehr selten sein, würde aber ebenfalls den Versuch der Entscheidung durch Untersuchung der Lymphgefässe erfordern.

Ein durch Zellimplantation auf eine Schleimhaut entstandener Knoten würde in den Anfangsstadien in den obersten Schichten liegen und, ebenso wie die gewöhnlichen Metastasen, gegen das normale Epithel mikroskopisch wie makroskopisch meist eine mehr weniger scharfe Grenze zeigen. Im Gegensatz dazu würde ein zweites primäres Carcinom in der Regel eine breitere, unscharf begrenzte prädisponirende Hypelprasie des Ort epithels zeigen. Ein Implantationscarcinom in einer frischen Narbe würde im Beginn keine Epithelzellen in den umgebenden Lymphgefässeu zeigen; bei retrograder Metastase würden gerade diese im Allgemeinen schon vor der Entwicklung der Metastase befallen sein.

Bei secundären Carcinomen, die an der Oberfläche ulcerirt, andererseits schon in die Subcutis oder Submucosa eingebrochen sind, wird die Entscheidung noch schwieriger. Aber auch hier würde eine stärkere Ausbreitung in den tieferen Schichten, wenn Wundimplantation anamnestisch auszuschliessen, mehr für retrograde Metastasirung sprechen, trotz jener nicht häufigen primären Carcinome

mit starker subepithelialer Ausbreitung. Bei der Entwicklung eines secundären Carcinoms aus tieferen Schichten nach der Oberfläche hin können von unten nach oben wachsende Carcinomstränge, wie wir vor Allem von Ribbert gelernt haben, nicht selten mit den Oberflächendrüsen oder Papillen so verschmelzen, dass der Gedanke an eine Entstehung des Carcinoms von oben her sehr nahe gelegt wird. Solche Bilder dürfen wir also nicht mehr, wie das öfter geschehen ist, als Beweis für Implantation anführen.

Hanau (17) hat in einem sehr sorgfältig untersuchten Fall von Carc. oesophagi einen Knoten im Magen für eine auf retrogradem Weg entstandene Metastase erklärt und für seine Auffassung angeführt, dass die Carcinomstränge in der Mucosa sich in der Richtung nach oben hin und nicht nach unten verästelten. Auf Aehnliches wird man also gegebenenfalls sein Augenmerk richten, dabei allerdings auch an die Möglichkeit secundären Höhenwachsthums denken müssen und nicht übersehen dürfen, dass auch ein von oben nach unten vordringendes Carcinomen, wenn es innerhalb von Lymphgefässen wuchert, dieselbe Richtung der Verzweigungen zeigen kann; Hanau erwähnt ausdrücklich für die Submucosa und die tieferen Schichten der Muscosa seines Falles, dass die Carcinomcellen innerhalb von Lymphgefässen lagen, während in den oberen Schichten der Mucosa das nicht mehr mit genügender Deutlichkeit zu erkennen war. Liegen aber die Carcinomstränge und -Nester, wie bei unserem Fall, so überwiegend und zumal bis dicht unter das Epithel in erweiterten Lymphgefässen, so spricht das an sich für retrograde Metastase, entstanden infolge von Lymphstauung oder unter dem anlockenden Einfluss ähnlicher entzündlicher Momente, wie sie in unserem Falle vorlagen. Man wird dann unter Umständen, aber nicht immer, den ganzen Weg, auf dem sich das Carcinom verbreitet hat, zwischen dem primären und dem secundären Tumor im Zusammenhang verfolgen können. Wir dürfen uns aber nicht auf die Untersuchung weniger Schnitte beschränken, sondern müssen Serienschnitte anfertigen, und nicht zu kleine Stücke verwenden, weil ja auch die retrograde Metastasirung discontinuirlich sein kann. Mit der nöthigen Vorsicht wird man auch die Art und Richtung, in der die elastischen Fasern von dem wechselnden Tumor verdrängt worden sind, für die Feststellung seines Ausganges verwerthen können. Bei noch grösseren Tumoren

hat man an den Randpartien einen Aufschluss wenigstens über die Frage, ob ein zweiter primärer Tumor oder eine Metastase vorliege, finden zu können angenommen. Noch Schimmelbusch nahm an, dass bei Metastasen das an den Tumor anstossende Epithel keine carcinomähnliche Wucherung zeige, bei primären dagegen wohl. Beides kann jetzt nicht mehr voll anerkannt werden. Wir wissen, dass durch mechanische und entzündliche Einflüsse Epitheleinsenkungen der gesunden nächsten Nachbarschaft eines Carcinoms, auch eines secundären, sehr verlängert und hypertrophisch erscheinen können, ferner umgekehrt, dass am Rande eines primären Tumors das Epithel ganz passiv zu Grunde gehen kann. Aber etwas Richtiges liegt, wie schon gesagt, der Schimmelbusch'schen Regel doch zu Grunde. Die besondere Entstehungsart der Metastasen, ob auf äusserem oder innerem Weg kann natürlich an den Randpartien nicht mehr erkannt werden.

Endlich wird man vor der mikroskopischen Untersuchung sorgfältig makroskopisch suchen, ob man nicht neben der fraglichen grösseren Metastase noch kleinere frühere Stadien von wahrscheinlich derselben Entstehung findet. Ganz besonders ist das, wie schon erwähnt, nöthig, um multiple primäre Carcinome auf prädisponirter Basis richtig deuten zu können.

Eine genaue mikroskopische Untersuchung meist mit Hülfe von Serienschnitten wird also zu einer positiven Diagnose des Implantationscarcinoms unerlässlich sein. Die erste Aufgabe aber, die das Mikroskop zu erfüllen hat, ist die Sicherung der Diagnose Carcinom überhaupt. Auch heute ist es nicht überflüssig, an Esmarchs warnende Worte zu erinnern: „Dass auch sehr geschickte und berühmte Chirurgen ulceröse Gummata als Krebs exstirpirt haben.“ Und wenn sich zwei Vorkämpfer für die Aufklärung der Histogenese des Carcinoms, wie Hauser und Ribbert, gelegentlich darüber streiten, ob eine atypische Epithelwucherung schon carcinomatös sei oder nicht, so wird man gewiss gut thun, nicht jede verdächtige Epithelwucherung für ein Carcinom zu halten. So giebt z. B. Hauser (53b S. 106) an, dass er am Rande tuberculöser Darmgeschwüre die Schleimhautdrüsen gewuchert und verzweigt gefunden habe durch die Muscularis mucosae hindurch in die Submucosa und sogar bis in die Muscularis hinein. Auch die mikroskopische Untersuchung der Ränder gewöhnlicher,

besonders chronischer oder lupöser Hautgeschwüre kann eine unregelmässige Verlängerung der Papillen und Epithelisirung der Granulationen zeigen, die leicht zu Täuschungen führen können. Dasselbe gilt für die oben aufgezählten chronischen zu Carcinom disponirenden Epithelhyperplasien und Epidermisirungen.

Hofmeier (67a) hat folgenden Fall beschrieben; auf den ich später zurückkomme:

An der inneren Seite der vorderen Muttermundslippe linsengrosses Knötchen exstirpirt. Mikroskopisch malignes Adenom; darum Exstirp. ut. per vagin. Im Corp. ut. ausser tiefliegendem Drüsencarcinom in der Schleimhaut zapfenförmige theilweise atypische Wucherung von Plattenepithel. Diese fasst Hofmeier als carcinomatös auf, und da er an einer zweiten Stelle der Cervixschleimhaut eine ganz ähnliche Plattenepithelwucherung findet, kommt er zu dem Schluss, dass es sich in seinem Präparat um zwei verschiedene Carcinome des Corpus mit je einer Implantationsmetastase im Cervix und der Portio handelt.

Seiner Beschreibung nach ist weder im Corpus noch im Cervix ein Plattenepithelcarcinom bewiesen, also natürlich auch Implantation nicht. Es dürfte eine jener chronisch-entzündlichen Epidermirungen vorgelegen haben, die oft das Carcinom vorbereiten oder begleiten.

Auch in folgendem Fall von Thorn wird man auf Grund der makroskopischen Beschreibung einige Zweifel an der mikroskopischen Diagnose hegen dürfen.

Sechs Wochen nach vaginaler Totalexstirpation wegen eines stark ulcerirten Carc. cervicis, welches das Orificium extern. nicht überschritten hatte, in der Mitte der Scheidennarbe ein Recidiv: polypös, hahnenkammartig, war es der Narbe entsprossen, die sonst durchaus sich intact zeigte. Histologisch den exstirpirten Cervixcarcinom identisch. Kauterisirt. $3^1/_2$ Jahre geheilt. — Muss man bei der Schnelligkeit der Entstehung und der für ein metastatisches Carcinom so ungewöhnlichen Form sich nicht fragen, ob vielleicht Granulationen vorgelegen haben, über die das Scheidenepithel stellenweise hinübergewuchert war? Thorn sagt nicht, ob der primäre Tumor ein Cylinder- oder Plattenepithel-Carcinom war.

Es wird sich also unter Umständen empfehlen, der Mittheilung eines Implantationscarcinoms eine Abbildung des mikroskopischen Präparats beizugeben.

Das Resultat dieser Erwägungen ist also, dass die Entscheidung für oder gegen Implantationscarcinom fast immer nur auf indirectem Wege, durch Ausschluss anderer Arten von Metastasirung möglich

ist, also fast stets nur die grössere Wahrscheinlichkeit für die eine oder andere Annahme ergeben wird. Nur in ganz seltenen Fällen, vor allem in der Nähe eines Carcinoms oder einer Metastase oder gerade gegenüber einem carcinomatösen Ulcus könnte es einmal bei sorgfältigem Suchen danach wirklich gelingen, ein in den allerersten Stadien befindliches Impfcarcinom direct zu beweisen, zumal wenn es sich um Implantation in eine kleine Nebenverletzung bei einer Operation handelt. Es sind in einzelnen Fällen, besonders von Schmidt (164) Carcinom-Embolien in grösseren Gefässen gefunden, die, in Thrombusmasse eingeschlossen, aus sich herauswachsend im Begriff waren, in die Gefässwand einzubrechen. Aehnlich könnte man einmal bei sorgfältigem Suchen oder auch durch Zufall in einem kleinen Schleimhautriss ein Implantationscarcinom mikroskopisch entdecken. Ich erinnere an den oben (S. 688) citirten Fall von Pfannenstiel.

Am Schluss des allgemeinen Theils ist es vielleicht nicht überflüssig, wenn ich die Ausführlichkeit, mit der ich Fragen und Ergebnisse der allgemeinen Pathologie des Carcinoms in die Erörterung einbezogen habe, zu rechtfertigen suche.

Die Geschwülste und besonders ihre Aetiologie haben in den letzten Jahren in hervorragendem Maasse das Interesse nicht nur der Mediciner erregt, theils aus wissenschaftlichen, theils aber auch aus practischen und socialen Erwägungen heraus. Aber so viel Fleiss auch schon auf die Lösung dieser Aufgaben und besonders die Erforschung der Ursachen des Krebses verwendet worden ist, so sind wir doch auch in den fundamentalsten Fragen noch nicht zur Einigkeit gelangt und es wird noch sehr viel Arbeit nöthig sein, die von den Practikern und Theoretikern gemeinsam zu thun ist. Wie bisher, so wird auch in Zukunft der Pathologe für die Gewinnung geeigneten Materials zum grossen Theil auf den Arzt angewiesen sein, und es ist darum nöthig, dass der letztere von Zeit zu Zeit sich darüber leicht orientiren kann, wieweit die Fortschritte unserer Kenntnisse vom Carcinom gelangt sind und worauf pie weitere Untersuchung gerichtet sein muss. Die Impf-Carcinome nun, die echten wie die falschen und die fraglichen, sind, wie vielleicht die vorausgehenden Erörterungen zeigen, geeignet, nicht nur auf viele Fragen der allgemeinen Pathologie des Carcinoms hinzu-

weisen, sondern auch zu ihrer Lösung theilweise beizutragen. Ich müsste mich zu sehr wiederholen, wenn ich das hier näher begründen wollte.

Auch im speciellen Theil haben sich Gründlichkeit und Kürze nicht immer vereinigen und sogar Wiederholungen nicht vermeiden lassen. Nur so schien es mir möglich, auf die in Betracht kommenden, bei den einzelnen Organen sehr verschiedenen physiologischen und pathologischen Verhältnisse hinzuweisen und besonders die Specialisten für die Mitwirkung an den hier noch ungelösten Fragen interessiren zu können. Aus solcher Beschäftigung mit den sogenannten Impf-Carcinomen würden die Specialgebiete nicht nur wissenschaftlichen, sondern auch practischen Nutzen für Therapie und Prophylaxe gewinnen.

(Schluss folgt.)

XXXII.

Zur Epityphlitis-Frage.[1]

Ein Beitrag zur Pathologie und chirurgischen Behandlung der Epityphlitis und ihrer Folgezustände.

Von

Prof. Dr. O. v. Büngner

in Hanau.

(Mit 7 Figuren im Text.)

Vorliegende Abhandlung bezweckt dreierlei. Sie will

1. nach Hervorhebung einiger besonders bemerkenswerther Thatsachen aus der normalen Anatomie des Wurmfortsatzes die pathologisch-anatomischen Vorgänge bei der Epityphlitis und ihren Folgezuständen unter Berücksichtigung der einzelnen Entwickelungsphasen des Krankheitsprocesses im Uebersichtsbilde darstellen. Dabei wird sich von selbst ergeben, dass manche unzutreffende Angaben und Auffassungen, welche sich allmählig in die Epityphlitislehre eingeschlichen haben, aus derselben wieder zu beseitigen sein dürften;

2. eine in ihrem Grundstock zwar nicht neue, aber unseren jeweiligen pathologisch-anatomischen Kenntnissen präciser angepasste Eintheilung der Krankheitsformen der allgemeinen Nachachtung empfehlen. Erst wenn wir uns daran gewöhnt haben werden, die pathologisch-anatomisch wohlcharakterisirten und unter sich differenzirbaren Krankheitsformen auseinanderzuhalten, werden wir auch in der Symptomatologie, Diagnose, Prognose und Therapie der Epithyphlitis weitere Fortschritte machen;

---

[1]) Vorgetragen am 4. Sitzungstage des XXXIII. Congresses der Deutschen Gesellschaft für Chirurgie zu Berlin, 9. April 1904.

3. in der so wichtigen und actuellen Frage nach der Behandlung der einzelnen Krankheitsformen, insbesondere in derjenigen nach der Indicationsstellung zum chirurgischen Eingriff eine Einigung unter den Chirurgen herbeiführen oder, wenn dieses noch nicht möglich, eine Verständigung wenigstens anzubahnen suchen, und das um so mehr, als kein Zeitpunkt hierzu so geeignet erscheint, als gerade der jetzige.

Trotz der in den letzten 15 Jahren in's Gewaltige angewachsenen Epityphlitisliteratur — wir können heute auf mehr als 3000 Bearbeitungen dieses Gegenstandes zurückblicken — muss jeder weitere Beitrag zu derselben solange erwünscht erscheinen, als eine grosse Reihe wichtiger Fragen, welche die Pathologie und Behandlung dieses Leidens betreffen, immer noch ungelöst geblieben ist. Sollte es mir, wie ich hoffe und lebhaft wünsche, gelingen, an meinem Theil vielleicht einiges zur Klärung dieser Fragen beizutragen, so wäre der Zweck dieser Arbeit erreicht.

Der Besprechung der pathologischen Anatomie der Epityphlitis müssen einige Bemerkungen zur normalen makroskopischen und mikroskopischen Anatomie des Wurmfortsatzes vorausgeschickt werden, weil diese zum Verständniss der ersteren unerlässlich sind

Die grobe normale Anatomie hat als Ergebniss der chirurgischen Studien auf diesem Gebiete bekanntlich die Erkenntniss gewonnen,

1. dass der Wurmfortsatz allseitig vom Peritoneum überzogen ist, und

2. dass Länge, Form und Lage, aber auch Mesenterialansatz und Gefässversorgung desselben dem grössten Wechsel unterworfen sind.

Die ersterwähnte Thatsache, dass der Wurmfortsatz einen vollständigen Peritonealüberzug besitzt, wurde festgestellt nachdem die Erfahrung gelehrt hatte, dass die hier in Rede stehenden Krankheitsformen, welche man früher fälschlich unter dem Collectivnamen „Blinddarmentzündung" zusammengefasst hatte, ausnahmslos vom Wurmfortsatz ihren Ausgang nehmen, und dass wir es dabei fast stets mit intraperitonealen Processen zu thun haben. Daraufhin haben auch die Anatomen ihre bis dahin fehlerhaft gehaltenen Beschreibungen und Abbildungen des Wurmfortsatzes verificirt. Eine der instructivsten, in diesem Sinne corri-

girten Abbildungen des Proc. vermiformis findet sich in der „Topographischen Anatomie" von Tillaux[1]). Wenn man, wie das hier geschehen, das Coecum mittelst eines Hakens emporzieht und aus der Fossa subcoecalis heraushebt, wobei letztere deutlich zur Anschauung kommt, so erkennt man, dass sich das Peritoneum, welches die Fossa iliaca bekleidet, auf die Rückfläche des Coecum umschlägt und dasselbe allseitig umkleidet. In gleicher Weise ist auch der Proc. vermiformis vollständig vom Bauchfell bedeckt, nur dass letzterer auch ein Gekröse besitzt, während das Coecum eines solchen ermangelt.

Was die Länge des Proc. vermiformis betrifft, so hat Ribbert[2]), der das Verhalten des Wurmfortsatzes in 400 Fällen an der Leiche systematisch untersuchte, die mittlere Länge desselben auf $8^1/_4$ cm festgestellt. Das Längenmaass kann aber im Einzelfalle bis auf 2 cm heruntergehen, andererseits auch bis auf 15 cm ansteigen.

Ribbert fand weiter, dass der Wurmfortsatz seine grösste absolute Länge zwischen dem 10. und 30. Lebensjahr erreicht und dass er dann wieder etwas kürzer wird.

Auch im Verhältniss zum übrigen Darmcanal, speciell zum Dickdarm, hat nach demselben Autor der Wurmfortsatz zu verschiedener Lebenszeit eine verschiedene relative Länge. Das Verhältniss der Länge des Wurmfortsatzes zu derjenigen des Dickdarmes verhält sich bei Embryonen und Neugeborenen wie 1 : 10, bei Erwachsenen wie 1 : 20; der Wurmfortsatz ist also bei ersteren relativ doppelt so lang, als bei letzteren.

Diese Feststellungen sind von grossem naturwissenschaftlichem Interesse, denn mag man sich zu der weiter von Ribbert beschriebenen „physiologischen" Obliteration des Wurmfortsatzes stellen, wie man wolle, das heisst, mag man mit ihm in derselben einen Involutionsvorgang sehen oder nicht, schon die angeführten Thatsachen beweisen, dass der Wurmfortsatz, weil er im Foetalleben stärker entwickelt ist, mit zunehmendem Alter aber im Wachsthum zurückbleibt, unzweifelhaft als ein in Rückbildung begriffenes,

[1]) P. Tillaux, Traité d'anatomie topographique avec applications a la chirurgie. Sixième édition. Paris 1890, p. 736. Eine Vergrösserung dieser Abbildung wurde dem Congresse demonstrirt.

[2]) Ribbert, Beitr. zur normalen u. pathol. Anatomie des Wurmfortsatzes. Virchow's Arch. 1893. Bd. 132.

für den Haushalt des Säugethierorganismus überflüssig gewordenes Organ anzusehen ist, ein Factum, welches um so bemerkenswerther erscheint, als wir ihm ein vollwerthiges Paradigma nicht an die Seite zu stellen vermögen.

Die Form des nomalen Wurmfortsatzes zeigt die grössten Varietäten. Im Allgemeinen kann man zwar zwei ganz leichte Biegungen nach der concaven, dem Mesenterialansatz zugekehrten Seite an ihm unterscheiden, deren eine der Grenze zwischen dem oberen und mittleren, deren zweite derjenigen zwischen dem mittleren und unteren Drittel entspricht. Aber auch stärkere Biegungen, ja Umklappungen des Processus kommen schon unter normalen Verhältnissen vor, zum Theil abhängig von einem wechselnden Verhalten des Mesenteriolum, welches sich in einem Theil der Fälle am Organ in dessen ganzer Länge ansetzt, in einem anderen Theil dagegen das Ende desselben freilässt. Diese Verschiedenheit im Ansatz des Mesenteriolum bedingt an sich schon eine Verschiedenheit der Gefässversorgung, da die Blutgefässe nur durch dasselbe an den Processus herantreten und von demselben wieder abgehen. Indessen auch abgesehen hiervon treten in der Gefässvertheilung gewisse, zum Theile typische Differenzen auf, welche, wie später erörtert werden wird, neben dem wechselnden Verhalten des Gekröses bei der Gangrän des Wurmfortsatzes eine Rolle spielen.

Wie sehr endlich die Lage des Wurmfortsatzes variirt, ist vielfach hervorgehoben worden. Denkt man sich nach Klemm[1]) den Mac Burney'schen Punkt, der der Ansatzstelle des Wurmfortsatzes an das Coecum entspricht, als den Mittelpunkt einer Kugel, den Wurmfortsatz selbst aber in seiner ganzen Länge als Radius derselben, so kann der Endpunkt des letzteren, bezw. die Spitze des Wurmfortsatzes an jedem beliebigen, nur irgend denkbaren Segment der Kugeloberfläche angetroffen werden. Es leuchtet ein, dass in Folge dessen auch unter pathologischen Verhältnissen der Wurmfortsatz an sehr verschiedenen Punkten angelöthet gefunden werden wird, und dass ferner die Lage der Exsudate, welche um den erkrankten Wurmfortsatz sich ausbreiten, eine sehr

---

[1]) P. Klemm, Indicationen zur Operation der Perityphlitis. St. Petersburger med. Wochenschr. 1898. No. 46.

verschiedene sein kann, wie unter Anderen von Riedel[1]) betont worden ist.

Noch wichtiger als die geschilderten Verhältnisse, welche die makroskopische Anatomie des Wurmfortsatzes betreffen, sind für das Verständniss der pathologischen Vorgänge, welche sich in der Wand des letzteren abspielen, einige Hinweise auf die mikroskopische Anatomie desselben.

Unter den Häuten oder Schichten, welche die Wand des Wurmfortsatzes zusammensetzen, tritt nämlich in ihrer Bedeutung für den hier zu erörternden Entzündungsprocess die Submucosa mit ihrem Lymphapparat an erster Stelle hervor. Dieselbe ist durch die Gegenwart ausserordentlich zahlreicher Follikel ausgezeichnet, welche sich von der Mucosa in die Submucosa hineinerstrecken. Will man sich von der Ausdehnung dieses Lymphapparates eine zutreffende Vorstellung machen, so ist es zweckmässig, zunächst einen Blick auf die einschlägigen histologischen Verhältnisse beim Kaninchen zu werfen, wo der Lymphapparat am deutlichsten in die Augen fällt und die Follikel in noch wörtlicherem Sinne, als beim Menschen, einen einzigen grossen Peyer'schen Haufen darstellen. Orth[2]) bildet in seiner „normalen Histologie" einen Wurmfortsatz vom Kaninchen ab, dessen Lymphräume mittelst der Einstichmethode injicirt worden sind. Man kann sich an der Abbildung (eine Vergrösserung derselben wurde dem Congresse demonstrirt) nicht nur von der Grösse und Massenhaftigkeit der Follikel, sondern auch davon überzeugen, dass jeder Follikel von einem Kranz von Injectionsmasse, also von einem schaalenartigen Lymphsinus umgeben ist. Indessen auch am menschlichen Wurmfortsatz von Kindern und jüngeren Individuen trifft man die Follikel so gross und zahlreich an, dass sie fast überall aneinanderstossen oder nur durch ganz schmale Zwischenräume getrennt sind. Diese typische dichtgedrängte Anordnung der Follikel erhält sich nach Ribbert bis in das 20., auch 30. Lebensjahr. Von da ab erleidet sie gewöhnlich eine Veränderung, welche in einer Verkleinerung der Follikel und einem dadurch bedingten

---

[1]) Riedel, Wie oft fehlt die typische Dämpfung in der r. Fossa iliaca bei der Appendicitis. Berl. klin. Wochenschr. 1902. No. 31.

[2]) J. Orth, Cursus d. normalen Histologie. Berlin, August Hirschwald. 1878. S. 226.

weiteren Auseinanderrücken derselben ihren Ausdruck findet. Freilich können sie dabei oft noch durch einen schmalen Streifen zellenreichen Gewebes unterhalb der Drüsen zusammenhängen. Natürlich springen die Follikel mit dem Kleinerwerden auch nicht mehr so sehr in das Lumen des Wurmfortsatzes vor, und dadurch erscheint die Schleimhaut bei älteren Individuen mehr abgeglättet und verdünnt.

Fig. 1.

M. Mucosa, Sm. Submucosa, Ms. Muscularis, Ss. Subserosa ff. die Follikel in der Submucosa.

Zur näheren Veranschaulichung des Gesagten schalte ich hier die mikroskopischen Querschnittsbilder zweier normaler Wurmfortsätze des Menschen ein. Beide sind bei schwacher Vergrösserung (Zeiss, Ocular I, Objectiv a2, Vergrösserung 11) gezeichnet. Fig. 1 entstammt dem Wurmfortsatz eines Kindes, Fig. 2 demjenigen eines Erwachsenen.

Fig. 1 (aus dem anatomischen Institut in Marburg, Director Geh. Rath Gasser) giebt ein ausserordentlich instructives Bild vom

Reichthum und von der Anordnung der Follikel in der Submucosa, Fig. 2 (aus dem pathol.-anatom. Institut in Marburg, Director Prof. Aschoff) zeigt, dass da, wo die Follikel fehlen, resp. sich bereits zurückgebildet haben, gleichwohl adenoides Gewebe in der Submucosa massenhaft vertreten ist und sich besonders an denjenigen Stellen anhäuft, wo die Schleimhaut zwischen ihren nach dem Lumen vorspringenden Falten sich kryptenartig in ihre Unterlage einsenkt.

Fig. 2.

M. Mucosa, Sm. Submucosa, Ms. Muscularis, Ss. Subserosa.

Die Follikel der Submucosa stehen mit dem Lymphgefässsystem in unmittelbarer Verbindung. Zwar ist beim Menschen nur an einzelnen derselben ein schalenartiger Lymphsinus nachzuweisen, allein bei den übrigen bilden weite Lymphgefässe um dieselben ein so dichtes Netzwerk, dass directe Beziehungen zwischen den beiden nicht wohl zu bezweifeln sind. Die feinen Lymphgefässe der Wand des Wurmfortsatzes sammeln sich zu Stämmen, welche zwischen beiden Blättern des Mesenteriolum verlaufen, um danach gemein-

sam mit den Lymphgefässen des übrigen Verdauungstractus und der grossen Unterleibsdrüsen den Plexus mesentericus zusammenzusetzen, der seinerseits in den Truncus lymphaticus intestinalis übergeht und damit die Lymphe dem Ductus thoracicus zuleitet. In die Lymphgefässe des Mesenteriolum sind oft mehrfach, d. h. in mehreren Reihen Lymphdrüsen oder wenigstens kleinere Lymphknoten (Ganglia lymphatica mesaraica) eingeschaltet.

Indessen nicht nur als hauptsächlicher Trägerin des Lymphapparates, auch als solcher des Blutgefässsystems kommt der Submucosa in unserer Betrachtung die grösste Bedeutung zu, da in ihr die grösseren Gefässe liegen, welche sowohl nach der Schleimhaut, als auch nach der Muskelhaut hin ihre Aeste abgeben resp. sie von dort empfangen. Die Submucosa ist demnach auch die eigentliche Gefässhaut des Wurmfortsatzes. Zugeführt wird das arterielle Blut demselben durch die Art. ileocolica, einem Aste der Art. mesenterica superior, welcher zwischen den Gekrösblättern zum Endstücke des Dünndarms, sowie zum Anfangsstücke des Dickdarmes zieht und einen Nebenzweig, die Art. appendicularis, spec. für den Wurmfortsatz abgiebt. Die Venen aber, welche in der Submucasa ihre Wurzeln haben, schlagen rückläufig denselben Weg ein, den die Arterien genommen haben, d. h. sie verlaufen in Begleitung derselben und in der Umgebung der Lymphgefässe ebenfalls zwischen den Blättern des Mesenteriolum, um ihr Blut der Ven. mesenterica superior und damit der Pfortader zuzuführen.

Bezüglich der übrigen Wandschichten des Wurmfortsatzes sei hier nur daran erinnert, dass die Schleimhaut desselben, gleich derjenigen des übrigen Darmcanals, ganz einfach gebaute Drüsen trägt, welche nur aus einem kurzen, von einer Membrana propria gebildeten Blindsacke bestehen, der von demselben Epithel ausgekleidet ist. welches als einfaches Cylinderepithel die Oberfläche der Schleimhaut überzieht. Eine Muscularis mucosae kommt auch der Schleimhaut des Wurmfortsatzes zu. Nur an denjenigen Stellen, wo die oben beschriebenen Follikel der Submucosa in die Schleimhaut hineinreichen, ist die Muskelschicht derselben unterbrochen.

Die eigentliche Muskelhaut des Processus besteht aus einer äusseren longitudinalen und einer inneren Kreisfaserschicht. Ihre mikroskopischen Elemente sind glatte Muskelfasern,

welche allenthalben als sehr lange und schmale, einen verlängerten stabförmigen Kern einschliessende Faserzellen erscheinen.

Eine dünne Lage subperitonealen oder subserösen, mehr oder minder fettreichen Bindegewebes heftet die Muskelhaut an den Bauchfellüberzug. Dieses subseröse Binde- und Fettgewebe ist fast immer am stärksten da entwickelt, wo das Mesenteriolum sich ansetzt.

Der peritoneale oder seröse Ueberzug endlich, dessen Substrat Bindegewebs- und elastische Fasern bilden, ist an seiner Oberfläche mit dünnen, zarten Endothelzellen besetzt, wodurch diese glatt, feucht und schlüpfrig erhalten wird.

Wenden wir uns nunmehr der pathologischen Anatomie der Epityphlitis zu, so ist zunächst zu bemerken, dass nach unseren heutigen Erfahrungen das Bild der acuten Epityphlitis nicht das erste Zeichen der Krankheit darstellt, sondern eine fortgeschrittene Phase derselben. Der acute Krankheitsprocess wird, wie noch neuerdings von Karewski[1]) hervorgehoben, fast ausnahmslos eingeleitet dureh eine vorausgegangene, mehr oder minder langdauernde Entzündung des Wurmfortsatzes von überaus schleichendem Verlauf. Bei Vorhandensein prädisponirender Momente, besonders bei Form- und Lageveränderungen des Processus verschiedener Art, bildet sich in Folge eines meist vom Dickdarm fortgeleiteten Katarrhs — bei Kindern häufig einer Enterocolitis follic. — ein chronischer, eventuell mit subacuten Steigerungen einhergehender Katarrh des Wurmfortsatzes aus, der pathologisch-anatomisch zu Riedel's „Appendicitis granulosa haemorrhagica", klinisch zu Ewald's „Epityphlitis larvata" führt. Je mehr man darauf achten lernte, umso häufiger traf man in der Wand des Wurmfortsatzes Residuen solcher abgelaufenen pathologischen Veränderungen an, und zwar auch in Fällen, wo die klinische Beobachtung nichts derartiges vermuthen liess. Diese Veränderungen betreffen ausschliesslich die Schleimhaut und die Submucosa mit ihrem aus Follikeln, Sinus und Gefässen bestehenden Lymphapparat.

[1]) Karewski, Anatom. Befunde bei der Wurmfortsatzentzündung und die Indication zur Appendectomie. Vortr. gehalten in der Berl. med. Gesellschaft am 17. Febr. 1904. Berl. klin. Wochenschr. 1904. No. 10. S. 248.

Wie verläuft nun pathologisch-anatomisch der acute Krankheitsprocess, der in der Wand des Wurmfortsatzes sich abspielt.

Um hierüber näheren Aufschluss zu gewinnen, als er uns bisher durch die Mittheilungen von Letulle und seinen Mitarbeitern [1],[2],[3], von Lanz [4]) u. A. gegeben worden ist, war es mir darum zu thun, eine grössere Reihe einschlägiger mikroskopischer Präparate zu durchmustern. Ich wandte mich zu diesem Behufe an Herrn Prof. Aschoff in Marburg, der — wie mir bekannt geworden war — über ein grösseres Material an Wurmfortsätzen im acuten Stadium der Entzündung verfügt und dasselbe zu histologischen Studien verarbeitet hat. Derselbe ist denn auch meinem Ansuchen, mir sein einschlägiges Material zu demonstriren, in bereitwilligster Weise entgegengekommen, wofür ich ihm auch an dieser Stelle meinen Dank sage. Ich werde in Folgendem auf das, was ich aus dem Studium dieser Präparate und aus den Erläuterungen Aschoff's gelernt habe, Bezug nehmen und bemerke, dass ein Theil der an denselben erkennbaren Veränderungen bereits einer von uns Chirurgen allerdings bisher kaum berücksichtigten, gleichwohl aber sehr bemerkenswerthen Arbeit Mundt's [5]), eines Schülers von Aschoff, beschrieben worden ist.

Fachen virulente Bacterien den acuten Krankheitsprocess an, so kriecht die Entzündung bei Beginn desselben von der vorher erkrankten Schleimhaut, besonders von den Einkerbungen aus, welche zwischen den Schleimhautfalten liegen, sogleich in das submucöse Gewebe fort. Hier trifft der Entzündungsreiz auf lymphatisches, an Follikeln reiches Gewebe, in dem die Entzündung sich leicht ausbreiten kann. Wir haben also hier ganz ähnliche Verhältnisse vor uns, wie bei der Tonsillitis, wo die Entzündung ebenfalls in den Krypten des Gewebes eine besondere Intensität aufzuweisen pflegt.

---

[1]) Letulle u. Weinberg, Appendicitis. Recherches histopathologiques. Arch. des sciences méd. 1897. No. 5 u. 6.

[2]) Brun u. Letulle, Lesions histologiques de l'appendice. Press. méd. 1897. No. 63.

[3]) Letulle, Appendicites aigues; caractères histopathologiques. Press. méd. 1898. No. 52.

[4]) Lanz, Die patholog.-anat. Grundlagen der Appendicitis. Beitr. z. klin. Chir. 1903. Bd. 38. Heft 1.

[5]) R. Mundt, Ueber Veränderungen der Muskelwand des Wurmfortsatzes. Pathol.-anat. Arbeiten. Herrn Geh. Med.-Rath Dr. J. Orth zur Feier seines 25jährigen Professoren-Jubiläums gewidmet von den Göttinger Assistenten, Schülern uno Freunden. Berlin. Aug. Hirschwald. 1902. S. 453.

Es kommt zur entzündlichen Infiltration zunächst der Follikel in der Umgebung der Schleimhautkrypten, dann zu weiterer Verbreitung des Infiltrats in der Submucosa zwischen Schleimhaut und Muskelhaut. Damit kann der Process vorläufig seinen Abschluss erreichen, die entzündliche Infiltration kann zurückgehen, ohne dass es zu einer eiterigen Gewebseinschmelzung kommt oder die benachbarten Wandschichten in Mitleidenschaft gezogen werden. In einem Theil der Fälle kommt es allerdings zu einer Schleimhautentzündung. Die Schleimhaut kann abgehoben, sie kann ulcerös verändert oder durchbrochen werden, sodass wir dann die Zustände der Epityphlitis catarrhalis oder Epityphlitis catarrhalis ulcerosa vor uns haben. Allein das ist der seltenere Vorgang. Früher, wo man bei der grössten Mehrzahl der einschlägigen patho logisch-anatomischen Untersuchungen den Schwerpunkt auf die Schleimhaut legte, während die Betrachtung der übrigen Wandschichten merkwürdiger Weise fast ganz unterblieb, war man geneigt, die Schleimhautveränderungen für das Wesentliche zu halten. Heute wissen wir, dass die acute Epityphlitis sämmtliche Wandschichten des Wurmfortsatzes betheiligt, und in der Regel die nach aussen von der Schleimhaut gelegenen in weit höherem Grade, als diese selbst. Schon aus diesem Grunde sollte man die Epityphlitis catarrhalis nicht mehr so in den Vordergrund stellen, wie es gemeiniglich geschieht. Es giebt freilich auch diffuse Schleimhautentzündungen, sogar gangränescirende Entzündungen der Schleimhaut ohne wesentliche Betheiligung der übrigen Wandschichten, welche in der Folge zu ausgedehnter Obliteration des Lumens des Wurmfortsatzes führen können und unter denen es gelegentlich zur Secretstauung (Schleimcysten, Empyem) kommt. Es handelt sich hierbei wohl immer um eine bakterielle Nekrose der Schleimhaut unter Einwirkung bestimmter Mikroparasiten, welche die Neigung haben, sich diffus in der Schleimhaut auszubreiten, die anderen Wandschichten jedoch im Wesentlichen intact lassen. Wie dem aber auch sei, im Allgemeinen kann man sagen: Lediglich in dem chronischen oder subacuten Vorstadium der Krankheit, welches vor dem eigentlichen Anfalle liegt, spielt die Schleimhautentzündung eine Hauptrolle, im pathologischen Process des acuten Stadiums selbst ist sie nur von untergeordneter Bedeutung.

Thatsächlich sehen wir denn auch, wenn der Entzündungsprocess nach Infiltration der Submucosa nicht zur Resolution kommt, sondern sich weiter ausbreitet, oder wenn er nach vorherigem Stillstande im Recidiv von Neuem aufflackert, dass die Weiterverbreitung desselben meistens nicht nach innen — dem Lumen zu — sondern nach aussen hin erfolgt. Die Entzündung greift weiter in die Tiefe und führt zu einer Zerstörung der Muscularis nach entzündlicher Infiltration derselben. Ist diese einmal infiltrirt, so fällt sie gewöhnlich theilweise — an den hauptsächlich erkrankten Stellen — der eiterigen Einschmelzung mit nachfolgender Narbenbildung anheim. Sie geht also streckenweise zu Grunde, und zwar findet nach Aschoff's Erfahrungen eine derartige Zerstörung der Muscularis besonders an denjenigen Stellen statt, welche dem Mesenterialansatz gegenüberliegen. Hier kommt es dann zu den von Mundt in seiner Arbeit (l. c.) des Näheren beschriebenen „Muskelwanddefecten". Kommt der Process in diesem Stadium zur Ausheilung, was häufig genug beobachtet wird, so bleiben diese Stellen verdünnt, und Schleimhaut und Serosa liegen, wenn ausser der Muscularis auch die Submucosa und Subserosa in den Vernarbungsprocess miteinbezogen sind, direct aufeinander, durch dünnes Narbengewebe verlöthet; die Schleimhaut bleibt gewöhnlich intact.

In wieder anderen Fällen geht der Entzündungsprocess noch weiter und infiltrirt auch das mehr oder minder fettreiche subseröse Gewebe, wodurch das erkrankte Organ bis zu Kleinfingerdicke anschwellen kann.

Aber selbst wenn der Process soweit gediehen ist, wird die Umgebung des Wurmfortsatzes noch nicht in ernsterer Weise betheiligt. Es findet sich noch kein Eiter, kein eiteriges Exsudat in derselben. Dagegen kommt es öfters schon jetzt durch Reizung der Serosa und Absetzung einer plastischen Exsudationsschicht auf die Oberfläche derselben, wodurch der Peritonealüberzug des Wurmfortsatzes trocken und rauh wird, zu Anlöthungen desselben an Theile der Umgebung (Perityphlitis adhaesiva) oder, nachdem sich an die Entzündung des Lymphapparates in der Wurmfortsatzwand eine solche der Lymphgefässe des Mesenteriolum und der benachbarten Theile des Peritoneum parietale und viscerale angeschlossen hat, zu einer mehr oder minder diffusen serofibrinösen

Exsudation (Perityphlitis serofibrinosa) in der Nachbarschaft des erkrankten Organs.

In dieser Weise spielt sich der Entzündungsprocess ab, so lange die Entzündung auf den Wurmfortsatz beschränkt ist, so lange wir es also nur mit einer Epityphlitis parietalis propria, bezw. mit einer Epityphlitis und Perityphlitis simplex zu thun haben.

Greift die Entzündung über die Wand des Wurmfortsatzes hinaus und haben die Darmschlingen — wie gewöhnlich, wenn es sich nicht um eine peracute Entzündung (wovon später), handelt — Zeit gefunden, miteinander, bezw. mit dem Peritoneum parietale zu verkleben, so kommt es neben der Epityphlitis zur Entwicklung der Perityhlitis suppurativa, eines abgekapselten solitären intraperitonealen eiterigen Exsudates, des bekannten perityphlitischen Abscesses. Damit haben wir die nächstfolgende Hauptphase der Erkrankung vor uns.

Bis vor nicht langer Zeit nahm man bekanntlich an, dass der Entwickelung des perityphlitischen Abscesses immer eine Perforation des Processus vorausgehe, und dass diese durch einen Kothstein veranlasst sei. Ja es ist interessant, zu verfolgen, wie in der ersten Periode der chirurgischen Epityphlitisliteratur, welche sich an die 1889 erschienene grundlegende Arbeit Charles Krafft's[1]) anschliesst, bis in die Mitte der 90er Jahre hinein die Perforations-Perityphlitis weitaus im Vordergrunde der Erörterungen stand. Man konnte sich die Entstehung des perityphlitischen Abscesses ohne vorgängige, durch einen Kothstein bedingte Perforation des Wurmfortsatzes gewissermassen nicht denken und war so sehr von diesem Dogma überzeugt, dass man, wenn man den Kothstein im Abscessinhalt nicht antraf (in jeder Krankengeschichte wurde ausdrücklich erwähnt, ob ein Kothstein gefunden war), ohne Weiteres der Ansicht zuneigte, dass dieser zufällig übersehen oder im Eiter zur Auflösung gekommen sei. Gegenwärtig wissen wir, dass der Entwickelung des perityphlitischen Abscesses keineswegs in allen Fällen eine Perforation des Wurmfortsatzes zu Grunde liegt, dass dieser viel-

[1]) Ch. Krafft (Lausanne), Ueber die frühzeitige operative Behandlung der durch Perforation des Wurmfortsatzes hervorgerufenen Perityphlitis stercoralis. R. v. Volkmann's Samml. klin. Vorträge. 1889. No. 331.

mehr in einer Reihe von Fällen unzweifelhaft durch Infection durch die intacte Wand hindurch entsteht. In einer anderen, vielleicht grösseren Reihe von Fällen kommt es allerdings vor Entwickelung des perityphlitischen Abscesses zur Perforation, und es entsteht deshalb die Frage:

An welchen Stellen des Wurmfortsatzes erfolgt die Perforation und wie vollzieht sich dieselbe?

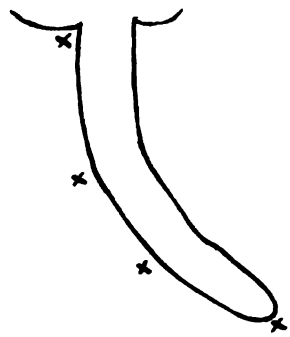

Fig. 3.

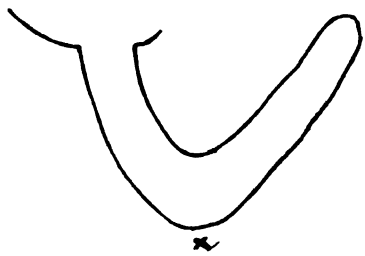

Fig. 4.

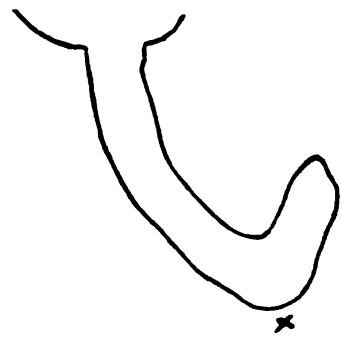

Fig. 5.

Ich habe vorher erwähnt, dass die Zerstörung der Muskelwand des Wurmfortsatzes bei der acuten Epityphlitis nach Aschoff-Mundt besonders an denjenigen Stellen stattfindet, welche dem Mesenterialansatz gegenüberliegen, und dass an solchen Stellen nach Ausheilung oder vorläufigem Rückgang des Krankheitsprocesses Schleimhaut und Serosa nicht selten direct aufeinanderliegen. Diese verdünnten Stellen sind natürlich bei recidivirender Epityphlitis be-

sonders gefährdet. Sie geben leichter nach, und in der That steht fest, dass die meisten Perforationen am convexen Rande des Processus gegenüber dem Mesenterialansatz erfolgen. Wir haben aus unserer anatomischen Betrachtung ersehen, dass wir am Wurmfortsatz drei Drittel unterscheiden müssen, deren Grenzen leichte Biegungen entsprechen. An diesen Biegungen, an der Basis oder an der Spitze des Organs, mithin an 4 Prädilectionsstellen, an denen die Entzündung erfahrungsgemäss einen besonders hohen Grad zu erreichen pflegt, erfolgt zumeist die Perforation, wobei das Organ in der Regel an der Perforationsstelle nach der Mesenterialseite sich umkrümmt.

Die vorstehenden schematischen Zeichnungen sollen das Gesagte veranschaulichen.

Fig. 3 giebt eine Skizze des normalen Wurmfortsatzes. Die mit × bezeichneten Stellen geben die Prädilectionsstellen für die Perforation des Wurmfortsatzes an. Fig. 4 illustrirt die Formveränderung des Processus, wenn der Durchbruch an der Grenze des oberen und mittleren Drittels, Fig. 5 diejenige, wenn derselbe an der Grenze des mittleren und unteren Drittels zu Stande gekommen ist.

Einerlei nun, ob die Perforation in Hohlorgane der Nachbarschaft — und dann meinen Erfahrungen nach zumeist ins Coecum — erfolgt, nachdem der Processus sich mit ihnen verlöthet hat, oder ob sie in den den Wurmfortsatz umgebenden Peritonealraum statt hat, nachdem Adhäsionen der Nachbarschaft einen Schutzwall gegen die freie Bauchhöhle aufgerichtet haben, fast immer vollzieht sie sich pathologisch-anatomisch in der Weise, dass zunächst die Serosa zerstört wird und darauf erst die Schleimhaut sich handschuhfingerförmig in die so entstandene Lücke vorstülpt, um schliesslich ebenfalls durchbrochen zu werden. Es geschieht das fast ausnahmslos nur an einer kleinen engbegrenzten Stelle, durch die eventuell ein Kothstein austritt. Kurzum, wir sehen auch hier: die Schleimhaut ist meit am resistentesten, Serosa und Subserosa, namentlich aber Submucosa und Muscularis werden sehr viel eher zerstört.

Bisweilen kommt es im Anschluss an eine acute Epityphlitis, wenn die Entzündung an der concaven Seite über die Wand des Wurmfortsatzes hinausgreift, nicht zu einer Perityphlitis, sondern

zu einer Paratyphlitis, mithin nicht zu einem intraperitonealen, sondern zu einem extraperitonealen Abscess, bezw. zu einer retrocoecalen Phlegmone. Der paratyphlitische Abscess hat nämlich die Neigung, sich in dem lockeren Bindegewebe hinter dem Peritoneum auszubreiten. Der Eiter steigt hinter dem Coecum in die Höhe zum perirenalen Gewebe und zum stumpfen Leberrande, da wo derselbe nicht vom Bauchfell überzogen ist. Sehr leicht dringt er dann in den Raum zwischen Leber und Zwerchfell weiter und macht einen subprenischen Abscess, ja von diesem aus kann die rechte Pleurahöhle inficirt werden und ein Empyem entstehen. Viel seltener nimmt der paratyphlitische Eiter in dem Bindegewebe auf dem Musc. iliacus seinen Weg nach abwärts, um nach entzündlicher Durchtränkung dieses Muskels das Hüftgelenk zu erreichen, wodurch dann das rechte Bein in Beugestellung fixirt und eine Coxitis vorgetäuscht werden kann. Ueber die Entstehung des retroperitonealen paratyphlitischen Abscesses vom Wurmfortsatz aus hat uns das Experiment Aufschluss gegeben. Bindet man, wie Körte[1]) gezeigt hat, in den Proc. vermiformis eine Canüle ein und perforirt mit derselben von innen aus die Wand des Organs an der Ansatzstelle des Mesenteriolum, sodass die Spitze der Canüle zwischen die Gekrösplatten vordringt, und lässt man nun mittelst Trichters und Schlauches blaue Farbstofflösung in die Canüle einfliessen, so dringt die Lösung zunächst zwischen die Platten des Mesenteriolum ein und tritt von da in das Bindegewebe hinter dem Bauchfellüberzug der Darmbeingrube. Es entsteht vollkommen typisch eine Flüssigkeitsansammlung zwischen Peritoneum und Musculus iliacus, die ganz dem Bilde des paratyphlitischen Abscesses entspricht. Setzt man die Infusion weiter fort, dann dringt die Farbstofflösung in der oben geschilderten Weise in das perirenale Bindegewebe weiter. Es ist auch hier nicht nothwendig, dass eine Perforation oder ein Austritt von Kothsteinen der Bildung des Abscesses vorausgeht; die eiterige Entzündung in der Wand des Wurmfortsatzes genügt, um eine Eiterung in den genannten Bahnen einzuleiten.

Erweist sich der durch Adhäsionen gebildete Schutzwall, welcher bei bestehender Perityphlitis suppurativa den Peritoneal-

[1]) W. Körte, Ueber chirurg. Behandlung der Perityphlitis. Berl. klin. Wochenschr. 1891. No. 26. u. 27.

raum in nächster Umgebung des Wurmfortsatzes von der freien Bauchhöhle abschliesst, nicht fest und widerstandsfähig genug, um dem eventuell unter stärkere Spannung gerathenden Eiter den Uebertritt in letztere zu wehren, so kommt es im Gefolge der circumscripten eitrigen Perityphlitis gewöhnlich zu einer progedienten fibrinös-eitrigen Peritonitis. Der Adhäsionswall wird vom Eiter des perityphlitischen Abscesses durchbrochen, es entsteht ein zweiter, in der Folge eventuell ein dritter Abscess, ja man kann allmählig und schubweise eine ganze Reihe solcher Abscesse sich entwickeln sehen, welche immer neue Nischen zwischen den Darmschlingen erfüllen und damit einen immer grösseren Abschnitt der vorher freien Bauchhöhle in das Entzündungsgebiet miteinbeziehen. Bei dieser Form der Peritonitis, welche acut oder subacut verläuft, wird also zunächst immer nur das Peritoneum in unmittelbarer Umgebung der Perforationsstelle inficirt, es bildet sich ein zweites eitriges oder fibrinös-eitriges Exsudat, welches anfänglich den Infectionsherd durch peritoneale Verklebungen gegen das noch intacte Peritoneum abschliesst. Successive breitet sich dann der Process weiter aus, indem zwischen den verlötheten Eingeweiden weitere grössere oder kleinere Mengen eiterigen Exsudates abgekapselt werden. Dabei bleibt aber der entzündete Theil des Peritoneums gegen den gesunden immer in gleicher Weise durch Verklebungen begrenzt, nur dass die Grenzen mit dem Fortschreiten des Krankheitsprocesses weiter hinausrücken. So kommt es, dass die Abscesse, welche sich im weiteren Verlaufe der progedienten fibrinös-eiterigen Peritonitis formiren, nicht selten weit ab vom erkrankten Wurmfortsatz und vom Sitz des ursprünglich solitären perityphlitischen Abscesses in loco classico, d. h. in der rechten Darmbeingrube, ja bisweilen in der linken Bauchhälfte angetroffen werden. Auf diese Form der Peritonitis hat uns bekanntlich zuerst Mikulicz[1]) aufmerksam gemacht. Sie unterscheidet sich von der diffus septischen Peritonitis, von welcher sogleich die Rede sein wird, hauptsächlich dadurch, dass ihr immerhin noch eine gewisse Tendenz zur Barrierenbildung innewohnt.

Wir haben nun weiter den schlimmsten, aber glücklicher Weise

[1]) Mikulicz, Weitere Erfahrungen über die operative Behandlung der Perf.-Peritonitis. Verhandl. d. Deutschen Ges. f. Chirurgie. XVIII. Congr. 1889. II. S. 303.

auch seltensten Folgezustand der acuten Wurmfortsatzentzündung ins Auge zu fassen, wo sich an eine Epityphlitis acutissima, sei es in Folge einer acuten Perforation, sei es in Folge einer Gangrän des Wurmfortsatzes eine diffuse septische Peritonitis anschliesst. Es handelt sich hierbei um eine acute oder peracute Peritonitis von stürmisch foudroyantem Verlauf, welche, weil eine vorherige Abkapselung garnicht oder nur in ungenügender Weise zu Stande kommen konnte, sich rapide vom Wurmfortsatz aus über den ganzen Bauchraum verbreitet und, weil die von den Mikroben gebildeten Gifte schnell resorbirt resp. in die Blutmasse aufgenommen werden, zu einer Intoxication des Körpers führt. Gekennzeichnet ist diese Form der Peritonitis durch ein blutig-seröses oder eiterig-jauchiges dünnflüssiges Exsudat in wechselnder Menge. Das Bauchfell ist injicirt, zuweilen auch mit einem dünnen fibrinösen Belag überzogen, festere und ausgedehntere peritoneale Verklebungen pflegen aber unter allen Umständen zu fehlen. Mikulicz, der sich in seiner oben angezogenen Abhandlung (l. c.) gerade auf Fälle von Peritonitis nach Perforation des Wurmfortsatzes stützt, schlägt vor, zur Charakterisirung dieser Form ausschliesslich die Bezeichnung „diffuse Peritonitis" zu wählen. Dieser Anregung sollte meines Erachtens allgemein Folge gegeben werden, da die Unterscheidung der beiden Hauptformen der Bauchfellentzündung in eine progrediente fibrinös-eiterige und eine diffus septische thatsächlich einen Fortschritt bedeutet und es nur neue Verwirrung brächte, wenn wir dieselbe aufgeben wollten. Ich sehe auch gar keine Veranlassung dazu, da beide Formen, wenn sie auch in einander übergehen können, in der Regel, wie von Mikulicz mit Recht hervorgehoben und eben erörtert, zwei wesentlich distincte Typen darstellen und durch charakteristische Sondermerkmale ausgezeichnet sind.

Liegt der diffus septischen Peritonitis eine acute Perforation des Wurmfortsatzes zu Grunde, so kommt letztere gewöhnlich zu Stande, indem hochvirulente Mikroben einen peracuten Entzündungsprocess (Epityphlitis acutissima) in der Wand des Processus anregen und diese unter raseher Gewebsvereiterung an circumscripten Stellen, den früher erwähnten Prädilectionsstellen für die Perforation, zur Zerstörung bringen. Handelt es sich dagegen um Gangrän des Wurmfortsatzes, so kann diese zwar, gleich der acuten Per-

foration, ebenfalls in Folge hochgradiger localer Entzündung in engumschriebener Localisation und an denselben Stellen wie diese, zur Entwickelung kommen. Meist ist sie aber durch Circulationsstörungen gröberer Art bedingt und dann in einem Theil der Fälle eine totale, in einem anderen Theil zwar eine partielle, aber immerhin doch so ausgedehnt, dass sie bald den ganzen distalen, bald den ganzen proximalen Abschnitt des Wurmfortsatzes betheiligt. Sehr häufig handelt es sich dabei um eine anämische oder Stauungs-Nekrose, hervorgerufen durch Verlegung der zuführenden arteriellen oder der abführenden venösen Gefässe im Mesenteriolum. Ob die Gangrän eine totale oder partielle wird, hängt, wie wir schon

Fig. 6.

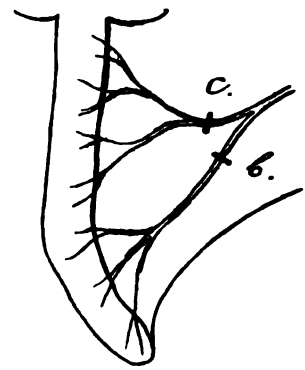

Fig. 7.

oben andeuteten, ganz wesentlich von dem verschiedenen Verhalten des Mesenterialansatzes und der Gefässversorgung ab.

Ist das Mesenteriolum nur schmal und reicht es nicht ganz bis an das Ende des Organs heran, so bilden die Appendiculargefässe, wie ich mich wiederholt überzeugt habe, gewöhnlich nur einen einzigen Stamm, von dem sich kleine Aestchen zum Wurmfortsatz abzweigen (Fig. 6). Wird dieser Stamm (z. B. bei a in Fig. 6) verlegt oder aus irgend einer Ursache ausser Circulation gesetzt, so wird der Wurmfortsatz vollständig seiner Ernährung beraubt und in ganzer Länge und Dicke, mithin total, nekrotisiren: es kommt zur Gangrän des ganzen Processus.

Setzt sich umgekehrt das Mesenteriolum breit in ganzer Länge des Organs an, so pflegen auch die Appendiculargefässe aus einem Hauptstamm und zwei Nebenstämmen zu bestehen, welch letztere

ihre Aeste zur Versorgung des Wurmfortsatzes abgeben oder sie von ihm empfangen (Fig. 7). Wird der untere Nebenstamm (bei b in Fig. 7) verlegt, so wird nur der distale Abschnitt des Organs, wird der obere (bei c in Fig. 7) verlegt, so wird nur der proximale Abschnitt desselben der Nekrose anheimfallen: es kommt zu einer partiellen Gangrän von typisch differenter Begrenzung.

Natürlich kann sich diese anämische oder Stauungsnekrose mit bakterieller Nekrose vergesellschaften, welche wohl immer durch schwere mikroparasitäre Infection herbeigeführt wird und bald, wie wir früher gesehen haben, nur die Schleimhaut (gangränescirende Schleimhautentzündungen), bald aber auch sämmtliche Wandschichten des Wurmfortsatzes betrifft. Dass man angesichts solcher Verhältnisse auch auf eine ganz atypische Localisation der Gangrän gefasst sein muss, liegt auf der Hand. —

Endlich giebt es auch Fälle von acuter Epi- und Perityphlitis, welche sich mit pyämischen Processen compliciren nnd in denen beim weiteren Fortschreiten des Entzündungsprocesses im Wurmfortsatz und seiner Umgebung embolische Infarcte, bezw. metastatische Abscesse oft weitab vom Sitz des erkrankten Organs in die Erscheinung treten. Es scheint, dass man diese Complicationen am ehesten dann zu gewärtigen hat, wenn der Processus vermiformis sehr tief liegt und namentlich nach hinten unten in das kleine Becken hineinreicht (Körte l. c.). Meist kommt es zuvörderst zu einer Thrombophlebitis purulenta in den Venen des Mesenteriolum, nachdem die Lymphgefässe des Gekröses erkrankt sind (Perilymphangitis im Anschluss an Lymphangitis), sei es, dass im Uebrigen die Epityphlitis noch für sich allein besteht, sei es, dass — was häufiger der Fall — bereits eine Perityphlitis suppurativa sich angeschlossen oder eine Eiterung zwischen den Blättern des Gekröses sich entwickelt hat. Die Eiterherde um den Processus führen zu einer Venenthrombose und von den Thromben abgelöste Theile werden als Emboli in das Pfortadersystem verschwemmt, um Pylephlebitis oder Leberabscesse zu erzeugen. Aber auch embolische Infarcte in den Lungen und anderen Organen, sowie metastatische Abscesse unter dem Zwerchfell und an anderen Stellen sind im Verlauf der Wurmfortsatzpyämie beobachtet worden. —

Es liegt nicht in meiner Absicht, hier auch der pathologischen

Anatomie der chronischen Epityphlitis eingehendere Berücksichtigung zu schenken. Ueber Wesen und Art derselben sind wir ja durch Kümmell[1], [2], [3] ausführlich belehrt worden. Ich beschränke mich deshalb auf den Hinweis, dass uns die Betrachtung der Präparate, welche wir im chronischen Stadium der Krankheit durch Operation im freien Intervall gewinnen, unter Zugrundelegung der eben beschriebenen pathologischen Anatomie der acuten Wurmfortsatzentzündung zumeist einen Rückschluss darauf gestattet, wie der acute Process verlief, der dem chronischen Stadium vorausging. Finden wir z. B. den Wurmfortsatz ganz oder zum Theil obliterirt, so werden wir folgern dürfen, dass der acute Process zu einer Entzündung der Schleimhaut geführt und diese ganz oder stellenweise zerstört hat. Ich habe dabei, gleich Rotter und Anderen, ausser totalen Verlegungen des Lumens in ganzer Länge des Wurmfortsatzes auch Obliterationen desselben nicht nur am distalen Ende, sondern auch im proximalen Abschnitt und in der Continuität beobachtet. Nach Obliterationen im proximalen Theil und in der Continuität fand sich im Lumen unterhalb der obliterirten Strecke bisweilen Hydrops, Schleimretention oder Empyem. Man wird also neben der von Ribbert (l. c.) beschriebenen physiologischen Verödung des Processus vermiformis, welche am distalen Ende beginnt und mit zunehmendem Alter allmälig proximalwärts vorschreitet — wie auch Rotter bemerkt — unter allen Umständen an einer Epityphlitis obliterans als besonderen Folgezustandes der Wurmfortsatzentzündung festhalten müssen. — Es ist ferner oben darauf hingewiesen worden, dass Perforationen des Wurmfortsatzes immer nur an kleinen engbegrenzten Stellen, und zwar an bestimmten Prädilectionsstellen erfolgen. Wenn wir also an Präparaten nach Intervalloperationen im chronischen Stadium der Krankheit Stenosen resp. Stricturen, mithin narbige Verengerungen des Wurmfortsatzes antreffen, welche grössere Strecken einnehmen, so sind diese auf narbige Umwandlungen der mittleren Wand-

[1]) H. Kümmell, Zur Radicalbehandlung der Perityphlitis durch frühzeitige Resection des Proc. vermiformis. Verhandl. d. Deutschen Ges. f. Chir. XIX. Congress. 1890. II, 13.

[2]) Derselbe, Weitere Erfahrungen über die operative Heilung der recidivirenden Perityphlitis. Arch. f. klin. Chir. 1893. Bd. XLIII. Heft 3 u. 4.

[3]) Derselbe, Ueber Perityphlitis. Leipzig. Verl. v. A. Langkammer. 1896.

schichten desselben, besonders der Submucosa und Muscularis, zurückzuführen; mit Perforationen haben sie sicher nichts zu thun. Letztere entsprechen immer nur kurzen, narbigen Verengerungen, besonders am convexen Rande des Processus und sind meist combinirt mit Umbiegungen oder Knickungen des Organs.

Aus vorstehender Darlegung der pathologischen Anatomie der Epityphlitis, welcher, soweit die pathologischen Vorgänge in der Wand des Wurmfortsatzes in Betracht kommen, hauptsächlich neuere Untersuchungen zu Grunde liegen, und aus einem Vergleich derselben mit der Literatur geht hervor, dass diejenigen Autoren uns das correcteste Bild der Krankheit gezeichnet haben, welche den Schwerpunkt derselben in den Lymphapparat verlegten. Dagegen erscheint es nicht gerechtfertigt, den Schleimhautveränderungen im acuten Krankheitsstadium besondere Bedeutung beizulegen. Es ist nach unseren Auseinandersetzungen auch nicht angebracht, die Perforation und die Gangrän des Wurmfortsatzes unter der Bezeichnung Epityphlitis perforativa und Epityphlitis gangraenosa als etwas Eigenartiges hinzustellen, weil der hauptsächlichste Folgezustand der Epityphlitis nach subacuter Perforation des Wurmfortsatzes, der perityphlitische Abscess, sich ebensowohl ohne Perforation zufolge Infection durch die intacte Wandung hindurch entwickeln kann und weil andererseits die an eine Gangrän des Processus sich zumeist anschliessende diffusseptische Peritonitis gelegentlich auch zur Beobachtung kommt, wenn das erkrankte Organ nicht der Gangrän anheimfällt, sondern in Folge hochgradiger localer Entzündung eine peracute Perforation erleidet.

Vor Allem aber muss es als unzutreffend bezeichnet werden, wenn der Entzündungsprocess bei der acuten Epityphlitis in ihrem gewöhnlichen Verlauf einer Phlegmone gleichgesetzt oder wenn behauptet wird, dass bei acuten Epityphlitiden ausgesprochenen Charakters sich stets bereits Eiter in der Umgebung des Wurmfortsatzes vorfinde.

Man beachte Folgendes:

Wir haben gesehen, dass der acute Krankheitsprocess, wie schon Letulle nachgewiesen hat, durch eine Entzündung der

Follikel und der sie umgebenden Lymphsinus oder feineren Lymphgefässe in der Submucosa eingeleitet wird. Von da aus greift die Entzündung, wenn sie nicht rückgängig wird, auf die tieferen Wandschichten über, wobei sich histologisch alle Grade der Entzündung von der einfachen entzündlichen Hyperämie bis zur eiterigen Gewebseinschmelzung verfolgen lassen. Aber selbst wenn es zu einer Infiltration der Subserosa gekommen ist, findet sich in der Umgebung des Wurmfortsatzes zumeist oder wenigstens in einem erheblichen Theil der Fälle noch kein Eiter, sondern es entwickelt sich entweder, wie früher beschrieben, eine Perityphlitis adhaesiva oder aber, nachdem sich an die Entzündung des Lymphapparates in der Wurmfortsatzwand eine solche der Lymphgefässe des Mesenteriolum und der nächstbelegenen Theile des Bauchfells angeschlossen hat, eine serofibrinöse Exsudation in der Nachbarschaft des erkrankten Organs. In dieser Weise spielt sich der Entzündungsprocess in allen denjenigen Fällen ab, wo wir es mit einer Epityphlitis parietalis propria, bezw. einer Epityphlitis und Perityphlitis simplex zu thun haben.

Hiernach kann es nicht zutreffend erscheinen, wenn man, wie von einigen Autoren vorgeschlagen, den Entzündungsprocess bei der acuten Epityphlitis ohne Weiteres mit einer Phlegmone identificirt. Wir verstehen unter „Phlegmone“ durchaus nur eine Zellgewebsentzündung, und zwar eine acute, zur Eiterung und zur diffusen Verbreitung tendirende Entzündung des Zellgewebes. Ganz abgesehen davon nun, dass dieser Ausdruck sich prägnant zur Bezeichnung einer bestimmten Form der von einer acuten Epityphlitis abhängigen Folgezustände, der Paratyphlitis, eignet, bei der es sich de facto um eine Phlegmone handelt und welche deshalb dadurch sofort in ihrer Eigenart charakterisirt wird, ist derselbe für die meisten Wandentzündungen des Wurmfortsatzes im engeren Sinne nicht bezeichnend. Wir haben aus unserer histologischen Betrachtung ersehen, dass das eigentliche Zellgewebe im Wurmfortsatz, namentlich in dessen inneren Wandschichten, ganz zurücktritt, dass hier vielmehr das Lymphgewebe vorherrscht, ja dass der Proc. vermiformis jugendlicher Individuen zum allergrössten Theil aus lymphatischem Gewebe aufgebaut erscheint. Es erklärt sich hieraus nicht nur das überwiegend häufigere Vorkommen der Epityphlitis im Kindesalter bis in das dritte Lebens-

decennium hinein, es erklärt sich auch das Wesen des Krankheitsprocesses, denn in Wirklichkeit liegt hier keine Phlegmone, keine diffuse zur Eiterung tendirende Zellgewebsentzündung, sondern sofern der Entzündungsprocess in der Wand des Wurmfortsatzes in Betracht kommt, eine Folliculitis und Perifolliculitis, und sofern bei Epi- und Perityphlitis simplex die Umgebung des Wurmfortsatzes betheiligt ist, eine Lymphangitis vor. Es handelt sich anatomisch um eine Entzündung der Lymphgefässe, hervorgerufen durch phlogogene Substanzen, welche aus dem primären Entzündungsherd, das heisst aus den entzündeten Follikeln des Wurmfortsatzes zunächst in die Lymphsinus oder feineren Lymphgefässe und von diesen in die gröberen Lymphbahnen des Gekröses und des Bauchfells hineingelangen.

Aus Obigem geht bereits hervor, dass solange es sich um Epi- und Perityphlitis simplex handelt, solange die eitrige Entzündung also nicht über die Wand des Wurmfortsatzes hinausgegriffen hat, auch kein Eiter in der Umgebung des Wurmfortsatzes sich vorfindet. Wie häufig wir es mit Fällen reiner Epi- und Perityphlitis simplex zu thun haben, wird sich freilich schwer beantworten lassen. Nach meinen persönlichen Erfahrungen halte ich dafür, dass ein erheblicher Theil der Epityphlitisfälle überhaupt speciell dieser Gruppe zugehört. So habe ich unter 67 (42 acuten und 25 chronischen) Fällen von Epityphlitis und deren Folgezuständen, über die mir verwerthbare Krankengeschichten zur Verfügung stehen, 21 Fälle acuter Epityphlitis mit ausgeprägten localen und Allgemeinerscheinungen, insbesondere mit spontanem, Druckschmerz, Dämpfung und palpatorischem Nachweis eines Exsudats in der rechten Darmbeingrube ohne deutliche Fluctuation und mit unbestimmten undeutlichen Grenzen, sammt und sonders ohne Operation bei interner Behandlung zur Heilung kommen sehen. Ich stehe nicht an, alle diese Fälle der Gruppe Epi- und Perityphlitis simplex zuzurechnen und bemerke nebenbei, dass ich behufs der Differentialdiagnose solcher Fälle gegenüber dem perityphlitischen Abscess gerade auf den durch exacte Palpation zu erbringenden Nachweis der undeutlichen unbestimmten Begrenzung des Exsudats ein ausschlaggebendes Gewicht lege, denn der perityphlitische Abscess, welcher immer nur zur Ausbildung kommt, wenn die Darmschlingen in der Umgebung des Wurmfortsatzes

Zeit gefunden haben, miteinander zu verkleben, hat eben deshalb einen ausgesprochenen Adhaesionswall, eine deutliche Begrenzung. In Uebereinstimmung damit ist auch der Dämpfungsbezirk ein circumscripter. Schliesslich pflegt der perityphlitische Abscess meistens, wenigstens in seinem centralen Theil das Gefühl der Fluctuation zu gewähren, während das serofibrinöse Exsudat allenfalls nur eine Pseudofluctuation darbietet. Hätte es sich in den von mir erwähnten Fällen um eine Phlegmone des Wurmfortsatzes oder um eine Eiterung in der Umgebung desselben gehandelt, so wären sie wohl ohne operativen Eingriff sicher nicht zur Ausheilung gelangt, zumal ein Spontandurchbruch von Eiter in keinem einzigen der Fälle zur Beobachtung gekommen ist. Es handelte sich eben um einfache, mit Lymphangitiden und serofibrinösen Exsudaten combinirte Wurmfortsatzentzündungen, welche an sich der spontanen Rückbildung fähig sind. Das sind denn auch die Fälle einfacher, nicht eitriger Epi- und Perityphlitis, welche unsere internen Collegen unter der von ihnen geübten Behandlung (Bettruhe, Diät, Opium, Eis oder Umschläge) zur Heilung kommen sehen und in denen sie nach wie vor der internen Behandlung das Wort reden.

Zum Ausbau der Symptomatologie und Diagnostik, sowie zur Herbeiführung einer Verständigung über die zweckmässigste Behandlung der Epityphlitis und ihrer Folgezustände ist es unerlässlich, dass wir die entzündlichen Affectionen des Wurmfortsatzes und seiner Umgebung nach ihren Hauptphasen in verschiedene Formen eintheilen. Gewiss können die einzelnen Formen, nach welchen Gesichtspunkten man sie auch ordnen möge, immer nur quantitative Unterschiede ein und desselben Krankheitsprocesses darstellen; auch ist es von vornherein klar, dass dieselben bei einer so wechselvollen Krankheit vielfach ineinander übergehen werden. Gleichwohl lehrt die Epityphlitislitteratur Jeden, der sich die Mühe genommen hat, sie vollständig durchzuarbeiten, wieviel überflüssige Arbeit erspart und wieviel mehr Klarheit und Uebersicht schon früher gewonnen worden wäre, wenn wir uns rechtzeitig auf eine zweckmässige Gruppirung des Stoffes geeinigt hätten. Ich lege deshalb auf die Art der Eintheilung der Krankheitsformen ein ganz besonderes Gewicht.

Bislang sind wir gewohnt, die verschiedenen Formen einer Krankheit nach anatomischen Gesichtspunkten zu gruppiren, und das hat hat sich stets bewährt. Da auch hier eine Eintheilung nach ätiologischen Momenten nicht in Frage kommen kann — wir wissen nur, dass bakteriologische Untersuchungen zumeist das Vorhandensein der Bacterium coli-Arten, sodann mit wechselnder Häufigkeit Staphylokokken, Streptokokken, Pneumokokken, sowie verschiedene Aeroben und Anaeroben ergeben haben, ohne dass es bis jetzt gelungen wäre, auf Grund ihres Vorkommens ein differentes Krankheitsbild festzustellen —, da ferner eine Eintheilung nach dem klinischen Verlauf nach meiner und der meisten Autoren Ansicht nicht möglich ist, jedenfalls keine hinreichende Orientirung gewähren würde, ist zur Zeit eine Gruppirung der Epityphlitisformen nur auf pathologisch-anatomischer Grundlage durchführbar. Diese ergiebt aber auch, wenn wir sie den vorher beschriebenen Entwicklungsphasen des Krankheitsprocesses anpassen, unzweifelhaft die beste Uebersicht.

In der Eintheilung, welche ich hiernach empfehle und allen weiteren Erörterungen der Epityphlitisfrage zu Grunde zu legen vorschlage (s. unten), sind zunächst die acuten und chronischen Formen als zwei Hauptgruppen auseinandergehalten worden. Die acuten Formen umfassen als erste Gruppe die Epityphlitis und Perityphlitis simplex; nur diese Gruppe hat Untergruppen, und zwar als Epityphlitis parietalis propria, als Epityphlitis mit Perityphlitis adhaesiva und als solche mit Perityphlitis serofibrinosa. Zur zweiten Gruppe gehört die Epityphlitis mit Perityphlitis suppurativa. In der dritten handelt es sich um Epityphlitis und Paratyphlitis suppurativa. Es folgen in der Gruppirung, entsprechend der Weiterentwicklung der Krankheit, die späteren Phasen derselben, wie sie sich im Einzelnen darstellen, d. h. die Epityphlitis mit progredienter fibrinös-eiteriger Peritonitis, mit diffus-septischer Peritonitis und schliesslich mit pyämischen Complicationen. Den acuten Formen gegenüber stehen die chronischen, welche unter sich nicht weiter specialisirt zu werden brauchen. Demnach gestaltet sich die Eintheilung folgendermassen:

Die Entzündungen des Wurmfortsatzes und seiner Umgebung.

A. Acute Formen:

I. Epityphlitis (Appendicitis) simplex und Perityphlitis simplex:

1. Epityphlitis parietalis propria.
   Entzündung der Wandschichten des Wurmfortsatzes, besonders des Lymphapparates derselben, mit oder ohne Schleimhautveränderungen, bei verschiedenem Inhalt des Lumens (Koth- bezw. Schleimretention, event. Empyem).
2. Epityphlitis und Perityphlitis adhaesiva.
   Verlöthung des Wurmfortsatzes mit der Umgebung, oft unter Verlagerung desselben.
3. Epityphlitis und Perityphlitis serofibrinosa.
   Entwickelung eines localisirten serösen oder serofibrinösen (nicht eiterigen) Exsudates in der Umgebung des Wurmfortsatzes.

II. Epityphlitis und Perityphlitis (Periappendicitis) suppurativa.

Abgekapseltes eiteriges Exsudat, Entwickelung eines intraperitonealen solitären perityphlitischen (periappendiculären) Abscesses, öfters, aber nicht immer, nach vorgängiger subacuter Perforation der Wurmfortsatzwand mit oder ohne Kothstein.

III. Epityphlitis und Paratyphlitis (Paraappendicitis) suppurativa.

Extraperitoneale retrocöcale Phlegmone, paratyphlitischer (paraappendiculärer) Abscess.

IV. Epityphlitis und progrediente fibrinös-eiterige Peritonitis.

Multiple intraperitoneale eiterige Exsudate, meist nach secundärer Perforation eines vorher abgekapselten perityphlitischen Abscesses.

V. Epityphlitis und diffuse septische Peritonitis.

Peracute, mit gangrän oder acuter Perforation einhergehende Wurmfortsatzentzündung (Epityphlitis acutissima), welche vor Ausbildung schützender Adhäsionen schnell zur Infection der freien Bauchhöhle und Intoxication des Körpers führt (Sepsis).

VI. Epityphlitis und pyämische Infection.

Metastatische Verschleppung der Infectionserreger aus dem Wurmfortsatz oder seiner Umgebung und embolische Infarct- bezw. Abscessbildung (Pyämie).

B. Chronische Formen:

Epityphlitis und Perityphlitis chronica und deren Folgezustände:

Stenose, Obliteration, Hydrops, Empyem.

Die Vorzüge dieser Eintheilung bestehen zünächst darin, dass sie, wie oben hervorgehoben, unter Berücksichtigung der einzelnen Stadien der Krankheit auf anatomischer Grundlage aufgebaut ist. Ein Ausbau der Symptomatologie, Diagnose und Prognose lässt sich mit Bestimmtheit nur an der Hand einer übersichtlichen Eintheilung der Krankheitsformen nach ihrem pathologisch-anatomischen Befunde vornehmen. Auch die Frage nach der zweckmässigsten Behandlung der Wurmfortsatzentzündung kann nur an den einzelnen Formen derselben zweckmässig geprüft werden. So wird sich eine Verständigung sehr viel eher erreichen lassen, als bei einer Betrachtung der Krankheit im Ganzen.

Indessen auch wer an sich die pathologisch-anatomische Eintheilung bevorzugt, aber die einzelnen Gruppen weiter fassen will, kommt durch vorstehende Uebersicht gleichwohl zu seinem Recht, denn wer blos nichteiterige und eiterige Formen zu unterscheiden wünscht, findet unter Gruppe I der acuten Fälle die nichteiterigen, unter Gruppe II—VI die eiterigen Fälle zusammengestellt.

Des Weiteren gewährt unsere Eintheilung auch denjenigen einen Ueberblick, welche geneigt sein sollten, die Epityphlitisfälle nach klinischen Gesichtspunkten zu gruppiren, denn, wie ohne Weiteres ersichtlich, sind in derselben die klinisch leichter verlaufenden Fälle vorangestellt, während die Fälle mit klinisch schwereren Symptomen bis zu denjenigen, welche durch Sepsis oder Pyämie complicirt sind, gradatim folgen. Es ist also nicht schwierig, auch auf Grund vorstehender Eintheilung leichte Fälle (Gruppe I). mittelschwere (Gruppe II und III) und schwere Fälle (Gruppe IV—VI) zu sondern.

Eudlich wird unsere Eintheilung auch Denjenigen gerecht, welche, wie Steinthal,[1]) localisirte und diffuse Formen auseinanderzuhalten trachten. Steinthal betonte auf der Naturforscher-

[1]) Steinthal (Stuttgart), Zur Diagnose und Prognose der acuten Appendicitis. 74. Versamml. Deutscher Naturforscher und Aerzte. Sect. f. Chirurgie. Karlsbad 1902.

versammlung zu Karlsbad, dass es seiner Meinung nach vor Allem auf die Entscheidung ankomme, ob die Entzündung des Wurmfortsatzes streng auf denselben oder dessen nächste Umgebung beschränkt ist oder ob sie die Neigung hat, sich in der freien Bauchhöhle auszubreiten. Auch Steinthal findet in unserer Eintheilung, was er wünscht, denn Gruppe I und II stellen die localisirten, Gruppe III—VI die diffusen Formen der acuten Wurmfortsatzentzündung dar.

Der Einzige, welcher vielleicht mit unserer Eintheilung nicht ganz übereinstimmen dürfte, wäre Sonnenburg, denn dieser verdienstvollste Förderer der Epityphlitisfrage hat, obschon ihm das Unzweckmässige seiner Eintheilung der Krankheitsformen von verschiedenen Seiten entgegengehalten worden ist, immer noch, auch in der letzten Auflage seiner Monographie über die entzündlichen Affectionen des Wurmfortsatzes[1]) an der zuerst von ihm vorgenommenen Gruppirung der Epityphlitis (Appendicitis) in 3 Formen: Appendicitis simplex, perforativa und gangraenosa festgehalten. Es wäre zu wünschen, dass er, wenn er uns (hoffentlich bald) durch eine neue Auflage seines werthvollen Buches erfreut, mit dieser Eintheilung bricht. Gegen die Bezeichnung „Appendicitis simplex" lässt sich, abgesehen vom Ausdruck Appendicitis, den wir nach Küster's[2]) Vorschlag doch wohl endgiltig fallen lassen sollten, gewiss nichts einwenden. Dass hingegen die Bezeichnung „Appendicitis perforativa" sich zur Charakterisirung einer Hauptgruppe nicht eignet, ist oben bereits hervorgehoben worden. Nicht nur, dass nach einer Perforation durchaus differente Krankheitsbilder entstehen können, je nachdem diese lange oder rasch, subacut oder acut, mithin meistens entweder in einen bereits abgekapselten Raum des Peritoneums oder aber in die freie Bauchhöhle erfolgt, auch der hauptsächlichste Folgezustand einer subacuten Perforation, der perityphlitische Abscess, kann sich ebensowohl unabhängig von einer solchen entwickeln, und der hauptsächlichste Folgezustand einer acuten Perforation, die diffus septische Peritonitis, kann auch nach einer Gangrän des Wurmfortsatzes in die Erscheinung treten.

---

[1]) E. Sonnenburg, Pathologie und Therapie der Perityphlitis. IV. Aufl. 1900. F. C. W. Vogel, Leipzig.

[2]) Küster, Appendicitis oder Perityphlitis. Centralbl. f. Chir. 1898. No. 50.

Da, wie aus letzterem hervorgeht, auch die Gangrän des Wurmfortsatzes nicht immer einen characteristischen, nur von ihr allein abhängigen pathologischen Befund in der Umgebung des Appendix bedingt, dürfte auch die Bezeichnung „Appendicitis gangraenosa" besser fallen gelassen werden. Auf alle Fälle erscheint die von uns vorgeschlagene Eintheilung, welche — wie eingangs bemerkt — in ihrem Grundstock zwar keineswegs neu, aber unseren jeweiligen pathologisch-anatomischen Kenntnissen präciser angepasst ist, um Vieles übersichtlicher.

Eine nähere Erörterung der Symptomatologie, Diagnose und Prognose der Epityphlitis liegt nicht im Rahmen dieser Arbeit. Ich weise deshalb hier nur im Allgemeinen darauf hin, dass ich nach meinen persönlichen Erfahrungen in Uebereinstimmung mit Sonnenburg[1]) die specielle anatomische Diagnose des Einzelfalles bei eingehender Untersuchung, besonders sorgfältiger Palpation, und Berücksichtigung aller die Diagnose stützenden Momente keineswegs für so schwierig halte. Sowohl aus der genauen Anamnese, den vorangegangenen Krankheitssymptomen und der Art des Beginnes der Attaque, als auch aus den localen und allgemeinen Erscheinungen, aus dem Sitz und der Ausbreitung der Schmerzen, aus dem Befund einer palpablen Resistenz in der Ileocoecalgegend, ferner aus dem Verhalten des Fiebers, des Pulses und aus dem Allgemeineindruck sind wir meistens im Stande, eine specielle anatomische Diagnose, d. h. die Diagnose der jeweilig vorliegenden Form der acuten Erkrankung des Wurmfortsatzes und seiner Umgebung zu stellen. Worauf hierbei behufs differentieller Diagnose zwischen einem serofibrinösen und eiterigen Exsudat in der Umgebung des Wurmfortsatzes an erster Stelle zu achten ist, ist oben S. 745 u. 746 hervorgehoben worden. Im Uebrigen sei hinsichtlich der Symptomatologie, Diagnose und Differentialdiagnose der acuten Epityphlitis und ihrer Folgezustände ausser auf die Arbeiten Sonnenburg's und seiner Schule besonders auf eine neue Abhandlung von Fessler[2]) hingewiesen, welche einen vortrefflichen Ueberblick über diesen Gegenstand gewährt.

[1]) E. Sonnenburg, Die Indicationen zur chirurgischen Behandlung der Appendicitis. Verhandl. d. Deutschen Ges. f. Chirurgie. XXVIII. Congress. Berlin 1899.

[2]) J. Fessler (München), Die operative Behandlung des Wurmfortsatzdurchbruchs. R. v. Volkmann's Samml. klin. Vorträge. N. F. 1904. No. 366.

Viel schwieriger ist es, eine irgendwie sichere Prognose des weiteren Verlaufes der Erkrankung zu stellen. Die Prognose hängt im Wesentlichen davon ab, ob die Entzündung in der nächsten Umgebung des Wurmfortsatzes localisirt bleibt oder nicht. Gerade diese Unsicherheit der Prognose fordert uns aber auf, jede acute Epityphlitis von vorn herein der sorgfältigsten Beobachtung zu unterwerfen, immer an die Möglichkeit einer Operation zu denken und den richtigen Zeitpunkt für dieselbe nicht zu versäumen (Sonnenburg). Gerade darin, dass er jeden Epityphlitiskranken so früh als möglich der Beobachtung des Chirurgen überwiesen wissen will, weil dieser in Folge grösserer Erfahrung angesichts seiner zahlreichen operativen Eingriffe bei dieser Krankheit weit eher in der Lage ist, die specielle Diagnose und Prognose des Einzelfalles zu stellen, sowie den richtigen Weg zur erfolgreichen Behandlung des Leidens einzuschlagen, als der Internist oder praktische Arzt, nicht darin, dass er à tout prix die Frühoperation fordert, sehe ich das grosse Verdienst Riedel's in dieser Frage.

Wir kommen zur Behandlung der einzelnen Epityphlitisformen und zur Indicationsstellung zum chirurgischen Eingriff bei denselben.

Schlagen wir für diese Betrachtung aus praktischen Gründen den umgekehrten Weg ein, den wir bei der pathologisch-anatomischen Erörterung und der Gruppirung der Krankeitsformen genommen haben, d. h. beschäftigen wir uns zunächst mit der Behandlung der chronischen Epityphlitis, so ist hierüber Folgendes zu sagen:

Darüber, dass man in diesen Fällen überhaupt am Besten, d. h. mit grösstem Nutzen und dauerndem Erfolge operativ vorgeht, herrscht unter den Chirurgen Uebereinstimmung. Einerlei, ob man nur operirt, weil die Erkrankung die Neigung zu recidivirenden Anfällen zeigt oder weil chronische Beschwerden irgend welcher Art bestehen, oder aber, ob man den Eingriff vornimmt, um weiteren Anfällen, etwaigen Recidiven vorzubeugen — früher galten für die Meisten von uns nur die beiden ersten Indicationen, jetzt tragen wir auch kein Bedenken, die Operation, welche sich als durchaus ungefährlich erwiesen hat, als Präventivoperation auszuführen —, wie dem also auch sei, es besteht Einigkeit darin: In diesen Fällen ist unter allen Umständen zu operiren,

weil der beabsichtigte Erfolg auf keine andere Weise zu erreichen ist, und die Operation als solche keinerlei Gefahren involvirt. Nicht nur Kümmell (l. c.), der über das grösste einschlägige Material verfügt und sich um die Verallgemeinerung der sogen. Intervalloperation am meisten verdient gemacht hat, auch ich und viele Andere haben in mehr oder minder grossen fortlaufenden Reihen von Operationen dieser Art keinen einzigen Todesfall zu beklagen gehabt. Es war im Gegentheil in meinen 25 Fällen der Heilungsverlauf stets ein ganz glatter, durch keinerlei Störungen complicirt. Es wird sich unter diesen Umständen — auch darüber sind jetzt wohl Alle einig — empfehlen, die Intervalloperation oder, richtiger gesagt, die Operation der chronischen Epityphlitis ganz allgemein so früh als möglich, d. h. unmittelbar nach Abklingen der acuten Krankheitserscheinungen vorzunehmen. Also nicht mehr über die Frage, ob und wann eine chirurgische Behandlung der chronischen Epityphlitis am Platze, sondern nur noch darüber, wie die Operation auszuführen ist, haben wir heute zu discutiren. Ueber dieses „wie" der Operation möchte ich mir nun hier eine Bemerkung erlauben. Riedel[1]) hat kürzlich das von ihm geübte Verfahren bei Entfernung des Wurmfortsatzes ausführlich dargelegt. Ich gehe in anderer Weise vor, als er, indem ich gar keine Ligatur um den Wurmfortsatzstumpf anlege, ja sie überhaupt nicht anlegen kann, weil ich keinen Wurmfortsatzstumpf zurücklasse, vielmehr den grössten Werth darauf lege, den Wurmfortsatz nicht nur zu amputiren oder — wie man sich häufig ausdrückt — zu reseciren, sondern ihn total zu exstirpiren. Ich entferne ihn also in toto, trenne ihn dicht am Coecum ab und verschliesse den Defect in letzterem durch Einstülpungsnähte. Dieser Art des Vorgehens, der radicalen Entfernung des Wurmfortsatzes, habe ich es m. E. zu danken, dass ich unter meinem Beobachtungsmaterial niemals Schleim- oder Kothfisteln nach dieser Operation zurückbleiben sah, welche, wie Mühsam[2]) aus Sonnenburg's Krankenhause gezeigt hat, häufig von Ligaturen um den Wurmfortsatzstumpf ausgehen. Die von ihm beobachteten Fisteln

---

[1]) Riedel, Die Versorgung des Appendixstumpfes. Centralbl. f. Chirurgie. 1903. No. 52.

[2]) Mühsam, Fisteln, insbesondere Kothfisteln nach Appendicitisoperationen. Mitth. aus d. Grenzgebieten d. Med. u. Chir. 1899. Bd. V. Heft 1.

heilten denn auch erst entweder spontan, nachdem die Ligaturen sich ausgestossen hatten, oder nach Operation, nachdem die Fistel verfolgt, der zurückgebliebene Stumpf des Wurmfortsatzes exstirpirt und das Loch im Blinddarm vernäht worden war.

Ferner lege ich Gewicht auf die Art der Einstülpung des Blinddarmes an der Nahtstelle nach Abtragung des Wurmfortsatzes. Die Einstülpung soll einerseits keine zu beträchtliche, andererseits eine gleichmässige sein, d. h. die ganze untere Aussackung des Coecum betreffen, weil nach meiner Ueberzeugung manche Beschwerden, welche nach der Exstirpation des Wurmfortsatzes beobachtet worden sind — ich selbst habe sie bei dem von mir geübten Verfahren nie gesehen — auf eine unzweckmässige Art der Einstülpung zurückzuführen sein dürften. Da die Wurmfortsatzexstirpation von jetzt ab unzweifelhaft viel häufiger geübt werden wird, als früher (s. unten) und deshalb auch der Technik derselben eine immer grössere praktische Bedeutung zukommt, behalte ich mir vor, auf meine bezüglichen Erfahrungen an anderer Stelle — in v. Bruns' Beiträgen zür klinischen Chirurgie — noch genauer einzugehen.

Hier sei nur noch erwähnt, dass ich nach Operationen bei chronischer Epityphlitis — Schnitt stets am rechten Rectusrande — auch niemals einen Bauchbruch beobachtet habe, obschon ich in Uebereinstimmung mit Bornhaupt[1]) principiell in keinem Falle auf die Vortheile der Gazedrainage verzichtete. Bornhaupt räth dringend, auch bei sog. Intervalloperationen, wenn der Inhalt des Wurmfortsatzes nicht ganz einwandsfrei ist, mit einem Gazestreifen zu drainiren, da man auf diese Weise manchmal eine tödtliche Peritonitis verhüten könne. Es genügt aber nach seinen Erfahrungen, welchen ich nur beipflichten kann, die Gazedrainage, d. h. die Einlegung eines schmalen Gazestreifens. Wer auch bei diesen glatten Operationen im chronischen Stadium der Krankheit zu ausgiebiger Gazetamponade greift, darf sich freilich nicht wundern, wenn er bisweilen Bauchbrüche zur Entwickelung kommen sieht. Im Uebrigen habe ich die Bauchwunde unter besonders sorgfältiger Fasciennaht stets dreietagig geschlossen.

---

[1]) L. Bornhaupt (Aus dem Stadtkrankenhause zu Riga, Abth. A. v. Bergmann's), Zur Frühoperation der Appendicitis. v. Langenbeck's Archiv. 1903. Bd. LXX. Heft 2.

Die Operation wurde immer in Trendelenburg'scher Beckenhochlagerung vorgenommen, welche den Eingriff sehr erleichtert, da die Dünndärme aus dem kleinen Becken herausfallen und den Operateur nicht stören. Nachtheile der Beckenhochlagerung habe ich in keinem einzigen Falle beobachtet. Allerdings habe ich auch stets vor Schluss der Bauchwunde die Horizontallage wieder hergestellt und das Netz über die Därme gebreitet. —

Was die acute Epityphlitis und deren Folgezustände betrifft, so sind für die Behandlung der einzelnen Formen derselben nachstehende Grundsätze maassgebend:

Handelt es sich um die Fälle der Gruppe IV, um die acute Epityphlitis mit pyämischen Complicationen, und zwar um metastatische Abscesse, deren Zustandekommen sich ja leicht erklärt, weil nach Sonnenburg fast jeder Epityphlitiker Thrombenträger ist, so müssen wir denselben mit dem Messer nachgehen, sobald ihr Vorhandensein festgestellt ist und sie ihrer Lage nach erreichbar sind. Durch rechtzeitige Incision und Entleerung des Eiters lässt sich selbst unter diesen, im Allgemeinen ziemlich desolaten Verhältnissen — wie einige durch Operation geheilte Fälle beweisen — bisweilen noch ein Erfolg erzielen. Wir werden also, auch wenn wir die Fälle erst in diesem Stadium zu Gesicht bekommen, sogleich nach Sicherstellung der Diagnose eines metastatischen Abscesses operativ eingreifen und dadurch die Heilung herbeizuführen suchen.

Gegenüber den Fällen der Gruppe V — Epityphlitis und diffuse septische Peritonitis — besteht unsere Hauptaufgabe unter allen Umständen darin, so früh als möglich zu operiren. Bei dieser Form der Peritonitis handelt es sich, wie wir gesehen haben, um eine schnelle Resorption der von den Mikroben gebildeten Gifte und um Aufnahme derselben in das Blut. Die localen entzündlichen Erscheinungen am Bauchfell können dabei sehr gering sein. Findet eine so schnelle Resorption nicht statt, so entwickelt sich eine mehr weniger diffuse septische Peritonitis mit blutig-serösem oder eiterig-jauchigem Exsudat in wechselnder Menge. Diese Fälle bieten, wie Al. Fraenkel[1]) mit Recht hervorhebt, für die chirurgische Behandlung um so mehr Aussicht auf Erfolg, je mehr die allgemeinen Symptome gegenüber den localen zurücktreten.

[1]) A. Fränkel, Wiener klin. Wochenschr. 1891. No. 14.

Immerhin werden wir auch in denjenigen Fällen, wo die Allgemeinerscheinungen ausgeprägter sind, wo aber nach dem Gesammteindruck des Falles noch einige Aussicht auf Erhaltung des Lebens besteht, die Rettung des Kranken auf operativem Wege versuchen müssen und einen Erfolg um so eher gewärtigen dürfen, je früher wir chirurgisch einschreiten. In der That sind denn auch unter diesen Umständen schon häufig operative Eingriffe vorgenommen worden und bei frühzeitiger Operation von Erfolg begleitet gewesen. Mir selbst gelang es bis jetzt unter 6 Fällen von diffuser septischer Peritonitis nach Wurmfortsatzentzündung 2, in denen ich am ersten, bezw. zweiten Tage nach Beginn der Peritonitis eingreifen konnte, zu retten; 4 andere Patienten, welche erst zu einem späteren Termin zur Operation kamen, sind gestorben. Wir haben in diesen Fällen eine ausgiebige Laparotomie vorzunehmen, womöglich den brandigen oder acut perforirten Proc. vermiformis zu exstirpiren und für freien Abfluss der Secrete zu sorgen.

Was die Ausführung der Laparotomie betrifft, so empfehle ich nach einem kleineren Orientirungsschnitt in der Mittellinie zwei Längsschnitte beiderseits am Rectusrande und zwei ausgiebige iliacale Schrägschnitte, etwas oberhalb der vorderen Darmbeinstacheln beginnend und weit nach hinten reichend anzulegen. Diesen Bauchwandschnitten (der Schnitt am linken Rectusrande kann öfters entbehrt werden) muss noch eine Incision in der unteren Aussackung des Bauchfells nach dem kleinen Becken zu, und zwar nach dem Douglas hinzugefügt werden, sei es, dass man von der Scheide, sei es, dass man vom Rectum oder auf parasacralem Wege an ihn herangelangt. Wo immer möglich, bezw. wo es sich ohne erhebliche Complicirung der Operation erreichen lässt, soll in diesen Fällen auch gleich der Proc. vermiformis vom rechten Rectusrandschnitte oder dem rechten Schrägschnitte aus in derselben Weise exstirpirt werden, wie ich es oben für die gleichartige Operation im chronischen Stadium angegeben habe.

Darüber, wie der Forderung eines freien Secretabflusses am Besten zu genügen ist, sind die Akten noch nicht geschlossen. Rehn trat bekanntlich für eine gründliche Ausspülung der eröffneten Bauchhöhle ein. Ich habe das Verfahren auf seine Empfehlung hin geprüft, mich aber gleich Anderen vom Vortheil desselben nicht zu überzeugen vermocht und es seit Längerem ver-

lassen. Es kommt hier meines Bedünkens auch garnicht so sehr darauf an, jedes Tröpfchen Secret aus der eröffneten Bauchhöhle herauszuschaffen, was trotz energischen Spülens wohl überhaupt nicht zu erreichen ist, als vielmehr darauf, den Leib zu entspannen und den Peritonealraum durch zweckentsprechende Anlegung der Incisionen besonders nach den abhängigen Theilen so zu drainiren, dass das Secret sich nicht wieder ansammeln und stauen kann, sondern auf dem kürzesten Wege ungehindert nach aussen abgeführt wird. Auch ist doch immer zu erwägen, dass der mechanische Reiz der Ausspülung eventuell Nachtheile mit sich bringen kann. Ich rathe deshalb, von jeder Spülung, auch von einer Eventration der Darmschlingen behufs Säuberung abzusehen und sich nur auf die Anlegung breiter Incisionen, sowie auf eine ausgiebige Tamponade und Drainage des Bauchraumes mittelst lockerer Gazetampons und fingerdicker weicher Gummiröhrchen zu beschränken. Eine Nahtverkleinerung dieser Wunden nehme ich principiell nicht vor.

In einer soeben erschienenen Abhandlung Trendelenburg's[1] finde ich eine erfreuliche Bestätigung dieser Ausführungen. Trendelenburg erörtert an der Hand von 86 Fällen freier Peritonitis nach Wurmfortsatzentzündung, welche im Laufe der letzten 8½ Jahre in der Leipziger chirurgischen Klinik zur Operation kamen, die Frage, welche Aussichten die chirurgische Behandlung dieser Erkrankung darbietet. Von den 86 Patienten sind 55 (64 pCt.) gestorben und 31 (36 pCt.) geheilt. Von entscheidender Bedeutung für die Prognose der Operation war auch hier der Zeitpunkt derselben, denn am ersten Tage nach Beginn der Peritonitis wurden operirt 21 Fälle, davon geheilt 18, am zweiten Tage 27, davon geheilt 13, am dritten Tage oder später 37, davon geheilt keiner. Die Procentzahl der Heilungen war also bei den am ersten Tage Operirten 81 pCt., am zweiten Tage 48 pCt., am dritten Tage und später 0 pCt. Zieht man den ersten und zweiten Tag der Erkrankung zusammen, so ergeben sich 48 Operationen mit 30 (62,5 pCt.) Heilungen. Mit anderen Worten: Am ersten Tage nach Beginn der Peritonitis lassen sich ⁴/₅ der Kranken, am zweiten Tage noch fast ²/₃ der Kranken

[1]) F. Trendelenburg, Ueber die Operationsresultate bei der vom Wurmfortsatz ausgehenden Peritonitis in der Leipziger chirurgischen Klinik. Deutsche med. Wochenschr. 1904. No, 17.

durch die Operation retten; am dritten Tage sind sie verloren. Ein Vergleich der Operationsergebnisse in den einzelnen Beobachtungsjahren ergab einen wesentlichen Fortschritt zu Gunsten der letzten Jahre, der zum Theil von der frühzeitigeren Einlieferung der Kranken, zum Theil aber auch von der Vervollkommnung der Technik abhängig war. Eine längere Narkose und starke Abkühlung des Darmes vertragen die Peritonitiskranken bekanntlich schlecht. Trendelenburg legt deshalb den grössten Werth darauf, den Eingriff möglichst kurz und schonend zu gestalten. Von der Eventration und Reinigung des Dünndarms durch Abtupfen der Schlingen und Berieseln mit warmer Kochsalzlösung ist er zurückgekommen, einmal weil es trotz der Eventration kaum möglich ist, alle Winkel und Taschen ganz von dem Exsudat zu säubern, dann aber auch, weil die Erfahrung gelehrt hat, dass eine vollständige Säuberung nicht nöthig ist. Wird die Hauptmasse des Exsudates durch die Operation entleert, so sorgt in frischeren Fällen die Resorptionskraft des Peritoneums dafür, den Rest schnell zu beseitigen, und in älteren Fällen sind die Kranken ohnehin verloren." Die Operation begann nach Entleerung der Blase stets mit einer 2—3 cm langen Incision in der Mittellinie etwas oberhalb der Symphyse. Nach Incision des Peritoneums floss meist in grösserer Menge übelriechendes Secret ab, nachdem der Finger oder die Kornzange in den Douglas vorgeschoben war, mitunter geradezu hervorsprudelnd. Sodann folgte die 8—10 cm lange, eventuell noch längere Hauptincision in der Heocoecalgegend, einige Centimeter vom Poupart'schen Bande entfernt und etwa parallel demselben oder etwas steiler entsprechend dem äusseren Rande des Rectus. Man dringt auch hier in die Peritonealhöhle vor, schiebt den Finger ein und sucht den Wurmfortsatz auf, um ihn nach Ligatur des Mesenteriolum zu entfernen. Endlich wird in beiden Lumbalgegenden eine Gegenöffnung zum Zweck der Drainage gemacht und bei Frauen vom Douglas her nach der Scheide zu drainirt. Bei ganz frischen Fällen ist die Drainage in der linken Lumbalgegend entbehrlich. Die Umgebung des in die Bauchhöhle reponirten Coecum wird von der Hauptwunde aus mit steriler Gaze ausgestopft, die Wunde selbst bis auf eine kleine Oeffnung für Drain und Gaze geschlossen. In älteren ungünstigen Fällen beschränkte man sich auf die In-

cision und Drainage ohne Entfernung des Wurmfortsatzes. Gewöhnlich wurde vor dem Verschluss der Hauptwunde die Bauchhöhle noch mit steriler warmer Kochsalzlösung ausgespült. Trendelenburg hegt aber Zweifel, ob dieses nothwendig oder immer vortheilhaft ist. In frischen Fällen wirke die Spülung wahrscheinlich günstig, in älteren dagegen, wo das Secret in der Bauchhöhle nicht nur massenhafter, sondern augenscheinlich auch virulenter ist, gewinne man nachher mitunter den Eindruck, dass die Spülung nachtheilig gewirkt hat, indem die Erscheinungen von Herzlähmung nach beendeter Operation schnell zunehmen. Die Verdünnung des eitrigen Secrets und die Erhöhung des Druckes während der Spülung lasse die Resorption der Toxine dann zu stürmisch erfolgen. Auf jeden Fall dürfe der Druck niemals zu sehr gesteigert werden, man müsse also darauf achten, dass während des Spülens der Abfluss der Flüssigkeit aus den Drainagen vollständig frei ist, sodass die Flüssigkeit ebenso schnell abfliesst, wie sie zufliesst. Bei der Nachbehandlung erwies sich die wiederholte Infusion warmer Kochsalzlösung in das Rectum als werthvoll. —

Auch in den Fällen der Gruppe IV — Epityphlitis mit progredient fibrinös-eiteriger Peritonitis — werden wir, wie in denjenigen der Gruppe VI, den einzelnen Abscessen nachgehen und dieselben in der Zeitfolge, wie sie sich nach kürzeren oder längeren Intervallen im Verlaufe der Kranhheit entwickeln, eröffnen müssen. Die Resultate dieses Vorgehens, über das sich Einzelvorschriften nicht geben lassen, sind bei aufmerksamer Krankenbeobachtung — selbstverständlich muss bei jedem Anzeichen einer Verschlimmerung (Wiederkehr des Fiebers etc.) sogleich eine eingehende palpatorische und percutorische Untersuchung des ganzen Leibes vorgenommen werden — verhältnissmässig günstige. Was man hierdurch erreichen kann, ist durch Mikulicz (l. c.) und Andere dargethan worden. Ich selbst habe unter 3 einschlägigen Fällen 2 Heilungen und 1 Todesfall. —

Bei der Epityphlitis mit Paratyphlitis suppurativa — Gruppe III — kommt es ebenfalls darauf an, den extraperitonealen Eiterherd hinter dem Coecum und Colon ascendens so früh als möglich zu eröffnen, um damit die diffuse Ausbreitung des Eiters nach oben und unten zu hindern. Um dieses zu erreichen, muss man sich vor Allem gegenwärtig halten, dass es einen der-

artigen Folgezustand der Epityphlitis, eine paratyphlitische Eiterung resp. retrocoecale Phlegmone giebt. Man wird sich also zur Regel machen müssen, bei jeder acuten Epityphlitis, zumal wenn ein Exsudat in loco classico oder an einer anderen Stelle der Bauchhöhle vermisst wird, die Krankheitszeichen aber die Annahme einer Eiterung begründet erscheinen lassen, stets sorgfältig die Lumbalgegend abzutasten und den Abscess, sobald er gefunden, unter Sicherung eines freies Abflusses nach hinten zu eröffnen. Dass man dabei auch in denjenigen Fällen, wo die paratyphlitische Eiterung zu subphrenischen Abscessen geführt hat (letztere können sich auch auf intraperitonealem Wege entwickeln), noch mit guter Aussicht auf Erfolg operativ eingreifen kann, steht uns heute ausser Zweifel. So gelang es beispielsweise Körte[1]), unter 27 subphrenischen Abscessen, welche ihm nach Wurmfortsatzentzündungen zur Beobachtung kamen und theils extraperitoneal, theils intraperitoneal entstanden waren, 18, mithin zwei Drittel, nach relativ frühzeitiger Diagnose durch Operation zu heilen. Die Operation der subphrenischen Abscesse ist entweder transpleural zu machen oder mittels des Rippenrandschnittes. Beim transpleuralen Schnitt ist die Pleura, wenn bereits flüssiges Exsudat in derselben vorhanden ist, breit zu eröffnen. Ist dieselbe frei ohne Verklebungen, so ist die Steppnaht anzulegen, welche nicht immer, jedoch häufig die Pleura schützt. Tritt nachträglich Empyem der Pleura ein, so wird dieselbe vom ersten Schnitt aus drainirt. Frühzeitige Operation ist indessen auch hier für den Ausgang wesentlich. —

Auch die Behandlung des perityphlitischen Abscesses, das heisst der Epityphlitis mit Perityphlitis suppurativa oder mit intraperitonealem solitären und abgekapselten eiterigen Exsudat — Gruppe II — erheischt ein frühzeitiges operatives Einschreiten, eine frühzeitige Eröffnung des Abscesses, damit es nicht zu ernsteren Complicationen, einer pyämischen Infection oder einer progredienten fibrinöseitrigen Peritonitis kommt, welche sich, wie wir gesehen haben, meist erst an die perityphlitische Eiterung anschliesst. Es ist eigentlich merkwürdig, dass, während soviel davon geredet wird, dass die acute Epityphlitis überhaupt früh operirt werden soll, hierauf fast niemals hingewiesen

[1]) W. Körte, Bericht über 60 Operationen subphrenischer Abscesse. Verhandl. d. Deutsch. Ges. f. Chirurgie. XXXI. Congress. 1902.

wird. Und doch erscheint dieser Hinweis nach dem eben Gesagten sehr wichtig. Ich wenigstens zähle nicht zu denen, welche der Ansicht sind, dass es ziemlich belanglos ist, ob man diesen Abscess etwas früher oder später eröffnet.

Die Erkennung des Abscesses ist meiner Ansicht nach, wie ich bereits oben hervorhob, nicht schwierig. Behufs differentieller Diganose gegenüber dem serösen Exsudat wird man vor Allem im Auge behalten müssen, dass das eiterige perityphlitische Exsudat zu Folge seines durch abgrenzende reactive Entzündung gegen die freie Bauchhöhle entstandenen Adhaesionswalles festere und ausgesprochenere Grenzen hat, was sich namentlich palpatorisch, durch den circumscripteren Dämpfungsbezirk aber auch percutorisch feststellen lässt, und dass es ferner namentlich in seinem centralen Theil mehr weniger deutliche Fluctuation aufweist, während das nicht eiterige Exsudat dieser Merkmale ermangelt. Dieses Zeichen: deutliche Begrenzung und centrale Fluctuation bei dem eiterigen, Fehlen dieser Erscheinungen bei dem nicht eiterigen Exsudat erscheint mir vorläufig für die Differentialdiagnose am wesentlichsten. Natürlich wird man, um die Diagnose des perityphlitischen Abscesses nicht zu verfehlen, auch stets daran denken müssen, wie wechselnd dessen Lage sein kann. Der Sitz des Exsudates ist bekanntlich (Riedel l. c.) nicht immer an typischer Stelle in der rechten Darmbeingrube. Da der Proc. vermiformis eine sehr verschiedene Lage hat, kann er sich an verschiedenen Stellen der Bauchhöhle fixiren; demgemäss wird sich auch der Eiterherd in der Umgebung desselben an verschiedenen Stellen vorfinden. Wenn der Processus beispielsweise in das kleine Becken herabreicht, können die perityphlitischen Exsudate dort entstehen.

Hiernach lassen sich gemeingiltige Vorschriften für die Wahl der Incisionsstelle nicht geben. Man wird einzuschneiden haben über der Höhe der fühlbaren Anschwellung, über der Mitte des Dämpfungsbezirkes, zumeist also, wenn der Abscess, wie gewöhnlich, in der rechten Darmbeingrube liegt, am äusseren Rande des rechten Rectus oder schräg wie zur Unterbindung der Iliaca. Die Muskeln und Fascien werden schichtweise getrennt. Nach Freilegung und Eröffnung des Peritoneums muss man eventuell vorliegende und verklebte Darmschlingen vorsichtig mit dem Finger auseinanderschieben, um dem Eiter Abfluss zu gewähren. Stets

muss man aber bemüht sein, die den Eiterherd gegen die Bauchhöhle abschliessenden Verklebungen nicht zu durchbohren. Bisweilen muss man auch, nachdem man durch sulziges Gewebe bis auf das Bauchfell vorgedrungen ist, letzteres noch eine Strecke weit nach hinten abschieben, um mehr von hinten her an den Abscess zu gelangen und ihn hier zu eröffnen. Reicht der Abscess weit in's kleine Becken herab, so wird man ihn oft mit Vortheil vom Mastdarm resp. der Vagina her eröffnen.

Wie die Verhältnisse im Einzelnen aber auch liegen mögen, wichtig erscheint mir auf alle Fälle, dass man sich bei der chirurgischen Behandlung der Perityphlitis suppurativa im Allgemeinen auf die Entleerung des Eiterherdes beschränkt, ohne gleichzeitig um jeden Preis die Exstirpation des Wurmfortsatzes mit derselben verbinden zu wollen. Liegt der Processus gerade vor oder kann man ihn freilegen, ohne stärkere Adhaesionen zu lösen oder die Verklebungen sprengen zu müssen, welche das erkrankte Organ von der freien Bauchhöhle abgrenzen, so ist gegen die Entfernung derselben nichts einzuwenden. Allein principiell entfernen soll man den Wurmfortsatz in diesem Krankheitsstadium nicht. Das kann meines Erachtens garnicht genug betont werden. Bin ich doch selbst zwei Mal Zeuge gewesen, wie ein Fachgenosse seinen Zuhörern einen Fall von Epityphlitis mit Perityphlitis suppurativa vorstellte und diese bei Besprechung desselben und Entwickelung des Operationsplanes darauf hinwies, dass die moderne chirurgische Behandlung solcher Fälle nicht blos in der Eröffnung des Abscesses, sondern in der gleichzeitigen Entfernung des Proc. vermiformis bestehe. Es wurde dementsprechend verfahren, behufs Freilegung und Isolirung des Processus musste aber eine Reihe festerer Verbindungen gelöst werden, welche den Raum um den Wurmfortsatz von der freien Bauchhöhle abschlossen. Im Anschluss daran trat Peritonitis ein, und der noch junge Kranke ging in wenigen Tagen zu Grunde. Noch nicht um 3 Wochen später der gleiche Vorgang. Wieder Vorstellung eines Falles von perityphlitischer Eiterung, wiederum Entwickelung desselben Operationsplanes, Ausführung des Eingriffs in gleicher Weise, Sprengung der Adhaesionen, Unterbrechung des durch sie gebildeten Schutzwalles, Peritonitis, Tod. Ich habe den Eindruck, den diese beiden traurigen Ausgänge auf

mich machten, nie vergessen, zumal ich fest davon überzeugt bin, dass dieselben vermieden worden wären, wenn man zunächst nur der dringenden Indication der Abscesseröffnung genügt und sich die Radicaloperation für das chronische Stadium der Krankheit vorbehalten hätte. Es ist sehr wahrscheinlich, das solche Zwischenfälle aus gleichem Anlass auch sonst hie und da vorgekommen sein werden. Ich kann deshalb zur Exstirpation des Wurmfortsatzes gelegentlich der Operation des perityphlitischen Abscesses nicht rathen. Während ich von den selteneren paratyphlitischen Eiterungen nur einen Fall beobachtet habe, befinden sich unter meinem klinischen Material 11 Fälle von Perityphlitis suppurativa. Dieselben sind gleich ersteren, rasch durch Operation zur Heilung gekommen, der Verlauf war meist ein ganz glatter. Zuweilen bestand Anfangs noch Kothausfluss aus der Wunde, derselbe liess aber, wie die Eitersecretion, bald nach, und die locker tamponirte Wundhöhle vernarbte in längstens 4 Wochen. Allerdings habe ich mich grundsätzlich auf die Eröffnung des abgesackten Eiterherdes beschränkt und von der Entfernung des Proc. vermiformis Abstand genommen, weil ich eben zwischen den entzündeten und verklebten Darmschlingen nicht lange suchen wollte und dadurch eher Schaden als Nutzen zu bringen fürchtete. —

Zum Schluss zur grossen Streitfrage, zur Behandlung der Fälle der Gruppe I, der Epi- und Perityphlitis simplex.

Bisher standen sich in dieser Frage, insbesondere in derjenigen nach der Indicationsstellung zur internen oder chirurgischen Behandlung dieser Fälle die Vertreter zweier verschiedener Richtungen: einer gemässigt-individualisirenden und einer extrem-radicalen Richtung gegenüber. Während man auf der einen Seite so weit ging, für jeden Fall dieser Art chirurgische Behandlung zu fordern, vertrat man auf der anderen die Ansicht, dass die Epityphlitis eine bei von vornherein einsetzender interner Behandlung fast immer milde verlaufende Krankheit sei, welche nur ausnahmsweise der Intervention des Chirurgen bedürfe.

Die Vertreter der gemässigt-individualisirenden Richtung erklärten: Wir operiren, indem wir uns die Exstirpation des Wurmfortsatzes für das chronische Stadium der Krankheit vorbehalten, im acuten Anfalle nicht oder wenigstens in der Regel

nicht, sondern nur unter besonderen Umständen (beim Eintreten ernsterer Krankheitserscheinungen), weil

1. die Operation überflüssig ist, denn die dieser Gruppe zugehörigen Fälle kommen fast regelmässig auch ohne Operation zur Heilung, ja, jetzt rascher und glatter als ehedem, weil die Krankheit jetzt genauer bekannt ist, das Publikum selbst schon den ersten Krankheitserscheinungen grössere Aufmerksamkeit zuwendet und die Verordnung von Abführmitteln aus dem Regime der Therapie verbannt ist;

2. weil die Operation mit Gefahren verbunden ist, denn wir müssen in hochentzündeten Geweben operiren und können leicht Adhäsionen oder Thromben lösen, wodurch einer künstlichen Propagirung des Processes (Sepsis bezw. Pyämie) durch unsere eigenen Manipulationen Vorschub geleistet würde.

Die Vertreter der extrem-radicalen Richtung betonten demgegenüber:

Wir operiren gerade im acuten Anfall:

1. um in präventiver Weise jeder Gefahr zu begegnen und weiteren Complicationen vorzubeugen, was umso wichtiger erscheint, als man nie vorher wissen kann, ob nicht plötzlich eine Wendung zum Schlimmeren eintreten wird, die ihrerseits das Leben bedroht, und

2. weil wir dabei in der Lage sind, durch sofortige Exstirpation des Wurmfortsatzes mit dem gefahrdrohenden Zustande auch gleich die Krankheit zu beseitigen.

Wir operiren zudem früh

1. weil die Operation zu dieser Zeit ungefährlich ist,

2. weil es uns bei weiterem Zuwarten doch an ausreichenden Anhaltspunkten zur Festsetzung eines geeigneten Operationstermins fehlen würde, und

3. weil sich uns, da wir zu diesem frühen Termin mit kleinem Schnitt operiren und die Bauchwunde unter Verzicht auf Tamponade vernähen können, die Aussicht zur Erzielung einer soliden Bauchnarbe bietet.

Lange haben sich so die Ansichten ganz unvermittelt gegenüber gestanden, und auch heute bestehen nicht nur zwischen Internisten und Chirurgen, sondern auch unter letzteren selbst immer noch erhebliche Meinungsverschiedenheiten, gleichwohl lässt sich

nicht verkennen, dass in letzter Zeit die differenten Meinungen sich etwas geklärt und einander genähert haben, die Wagschale sich immer mehr zu Gunsten der radicalen Richtung geneigt und ein operatives Vorgehen gegenüber der acuten Epityphlitis überhaupt, also auch gegenüber den unter leichten klinischen Erscheinungen einhergehenden Fällen der Epi- und Perityphlitis simplex immer mehr Anhänger gefunden hat. Nicht nur, dass die Zahl gewichtiger Stimmen (Riedel [1]), Rehn [2]), Sprengel [3]), Payr [4]), Karewski [5]), welche der Operation in diesen Fällen das Wort reden, eine immer grössere geworden ist — eine soeben erschienene Arbeit Spieler's [6]) aus der Wiener Schule vertritt den gleichen Standpunkt —, auch solche Chirurgen, welche Anfangs der Operation im acuten Stadium der Epityphlitis ganz ablehnend gegenüberstanden, haben sich jetzt ebenfalls für dieselbe ausgesprochen, so beispielsweise Israel und Rotter in der Discussion über den Vortrag Karewski's [7]).

Es ist naheliegend, das gerade dadurch, dass Chirurgen, die man als kritisch abwägend kennt, sich den Verfechtern der Operation im acuten Stadium hinzugesellt haben, die Indicationsstellung der Fachgenossen im Allgemeinen sich mehr zu Gunsten derselben verschieben wird. Aber gerade weil unter diesen Umständen schon in der nächsten Folgezeit eine erhebliche Zunahme der Operationen bei acuter Epityphlitis zu erwarten ist, erscheint es um so wünschenswerther, dass wir uns zunächst noch einmal ernstlich die Frage vorlegen:

---

[1]) Riedel (in verschiedenen Abhandlungen sind Discussionen, zumal auf den Chirurgen-Congressen 1901 u. 1903, sowie in dem Aufsatz: Die Versorgung des Appendixstumpfes. Centralbl. f. Chir. 1903, No. 51.

[2]) Rehn, Die chirurg. Behandlung der acuten Appendicitis. Verhandl. d. Deutschen Ges. f. Chirurgie 1901.

[3]) Sprengel, Zur Frühoperation der acuten Appendicitis. Verhandl. d. Deutschen Ges. f. Chirurgie 1901. — Versuch einer Sammelforschung zur Frage der Frühoperation bei acuter Appendicitis. Verhandl. d. Deutschen Gesellsch. f. Chirurgie 1902.

[4]) Payr, Beiträge zur Frage der Frühoperation bei Appendicitis. v. Langenbeck's Arch. 1902, Bd. LXVIII. Heft 2 — Ueber die sog. Frühoperation bei Epityphlitis. Verhandl. d. Deutschen Ges. f. Chirurgie 1903.

[5]) Karewski, l. c.

[6]) Spieler, Ueber acute Scolicoiditis und Perityphlitis im Kindesalter. Aus d. chirurg. Abth. des Karolinen-Kinderspitals (Alex. Fränkel) und dem pathol.-anat. Univ.-Institute (Weichselbaum) in Wien. Wiener klin. Wochenschr. 1904, No. 1, 2, 3.

[7]) Berl. klin. Wochenschr. 1904, No. 11.

Wäre ein unterschiedsloses operatives Vorgehen, eine principielle Ausführung der Operation im acuten Stadium der Krankheit unter allen Umständen gerechtfertigt?

Wir müssen diese Frage stellen, wenn wir befürchten, dass durch eine Verallgemeinerung der Operation bei acuter Epityphlitis eventl. mehr Schaden als Nutzen gestiftet werden könnte, denn das Nil nocere bleibt doch nun einmal eine unserer vornehmsten Pflichten. Wir wollen sie aber auch stellen, weil wir, wie gesagt, der Meinung sind, dass noch kein Zeitpunkt zur Erzielung einer Verständigung so geeignet war, als der gegenwärtige, weil wir dieselbe gerade durch Erörterung dieser Frage glauben herbeiführen zu können — ja, sie wird sich bei einigem guten Willen zur Zeit ziemlich leicht erreichen lassen, wenn die Vertreter der einen Richtung der anderen halbwegs entgegenkommen — und weil wir fest überzeugt sind, dass damit der Sache, über welche wir so lange verhandeln, am meisten gedient wäre.

Um diese Frage beantworten zu können, und zugleich Klarheit darüber zu gewinnen, auf welcher Basis eine Verständigung erreichbar ist, müssen wir uns Folgendes gegenwärtig halten:

Eine principielle Ablehnung der Exstirpation des Wurmfortsatzes im acuten Krankheitsstadium aus dem Bedenken, dass derselben im Gegensatz zum gleichartigen Eingriff im chronischen Stadium erhebliche Gefahren zukommen könnten, lässt sich heute nicht mehr aufrecht erhalten, denn die neuen und neuesten Statistiken derjenigen Chirurgen, welche bisher die acute Epityphlitis operativ angegriffen haben, beweisen das Gegentheil, ja die Resultate sind bei frühzeitigem Eingreifen geradezu glänzend. So hat Riedel (l. c.) in der Jenenser Klinik vom April bis zum December 1903 70 Kranke mit acut eiteriger und 10 mit acut seröser Wurmfortsatzentzündung „gleich nach Sicht" operirt. Nur 2 waren noch unheilbar in Folge allgemeiner Perforationsperitonitis, 60 Mal konnte der entzündete, vereiterte oder gangränöse Fortsatz sofort entfernt werden; 20 mal musste zweizeitig operirt werden. Sprengel[1]) hat bis jetzt 39 Fälle in den ersten 48 Stunden operirt und nur einen Todesfall zu beklagen gehabt. Rehn (l. c.) hat unter 24

[1]) Nach brieflicher Mittheilung an Rotter (cfr. Discussion über den Vorgang Karewski's).

frühzeitig operirten Fällen (localisirte) Processe ohne Abscessbildung) und Karewski (l. c.) sogar unter 89 Fällen acuter Epi- und Perityphlitis simplex, welche er in den letzten 6 Jahren der Frühoperation unterwarf (der Proc. vermiformis wurde ausnahmslos exstirpirt), überhaupt keinen Todesfall erlebt. Angesichts dieser Statistiken, welche so vortreffliche Operationsergebnisse aufweisen, ist ein Haupteinwand gegen die Operation im acuten Stadium, dass sie zu grosse Gefahren involvire, natürlich hinfällig geworden. Nun muss man freilich im Auge behalten, dass es sich in diesen Statistiken nicht um Operationen während der ganzen Dauer des acuten Stadiums, sondern lediglich um solche in den ersten 48 Stunden, also um eigentliche Frühoperation gehandelt hat. Nicht etwa die Operation im acuten Stadium insgemein, sondern nur die Frühoperation im engeren Sinne, ist also als ungefährlich erwiesen worden. Operirt man später, zwischen dem 2. und 5. Tage — und die Processe, um die es sich hier handelt, spielen nicht bloss bis zum 2., sie spielen durchschnittlich bis zum 5. Krankheitstage, vom Beginn der Erscheinungen gerechnet — so sind die Resultate keineswegs mehr so befriedigende. Sehr lehrreich sind in dieser Beziehung die Uebersichten Rotters und Israels. Ersterer zeigt, dass es bereits einen Unterschied macht, ob man in den ersten oder zweiten 24 Stunden operirt. Er hat in der Zeit von Pfingsten 1903 bis zum März 1904 34 Fälle acuter Wurmfortsatzentzündung in den ersten 48 Stunden operirt. Von 11 unter diesen 34 Patienten, welche in den ersten 24 Stunden operirt wurden, ist keiner gestorben, obgleich 3 schon diffuse Peritonitis hatten. Von den übrigen 23 Patienten, welche in den zweiten 24 Stunden operirt wurden, sind 11 ohne diffuse Peritonitis geheilt, unter 12 mit diffuser Peritonitis hingegen nur 7 geheilt und 5 gestorben. Selbst wenn wir also nach Sprengel's Grundsatz in den ersten 48 Stunden operiren, kommen wir nach Rotter schon häufig zu spät. Die Fälle ohne diffuse Peritonitis haben eine gute Prognose, diejenigen aber, die mit solcher complicirt sind, zeigen schon eine beträchtliche Mortalität. Israel's Uebersicht lehrt, dass der Unterschied in den Resultaten ein noch erheblicherer wird, wenn man erst zwischen dem 2. und 5. Tage oder noch noch später eingreift. Er hat vom Januar 1903 bis zum Februar 1904 41 Epityphlitisfälle im acuten Anfall operirt. Darunter be-

finden sich 17 Frühoperationen innerhalb der ersten 48 Stunden; 24 Patienten dagegen sind erst zwischen dem 3. und 14. Tage zur Operation gekommen. Während nun die 17 Frühoperationen keinen Todesfall ergeben haben, hatte er unter den 24 erst nach dem 3. Tage Operirten 8 Todesfälle an diffuser Perforationsperitonitis. Dieser Unterschied der Mortalität spricht eine sehr deutliche Sprache. Dass die Operation in diesem zweiten Theil des acuten Stadiums, zwischen dem 2. und 5. Tage ungefährlich ist, ist also nicht bewiesen. Es ist meines Erachtens auch nicht anzunehmen, dass dieser Beweis jemals erbracht werden wird, denn es liegt in den pathologischen Verhältnissen begründet, dass derselben unter diesen Umständen immer Gefahren anhaften werden. Das acute Stadium der Krankheit währt, wie eben bemerkt und wie ich aus Analogie mit den Ergebnissen eigener Experimentaluntersuchungen[1]) folgern darf, welche ich früher zum Studium der Peritonitis und des Entzündungsprocesses überhaupt bei Einwirkung mikroparasitärer Schädlichkeiten anstellte, bis etwa zum 5. Tage. Gerade so, wie ein mit Mikroben beladener Fremdkörper, ein Schwamm oder ein Organstückchen, welches man in die Bauchhöhle des Versuchsthiers einbringt, eine reactive Entzündung in der Umgebung seiner Haftstelle hervorruft, welche bis zum 5. Tage zur Bildung eines Adhäsionswalles und damit zur Abkapselung des Fremdkörpers führt, und gerade so, wie dieser Adhäsionswall erst mit dem 5. Tage so fest und widerstandsfähig wird, dass er die freie Bauchhöhle vor Infection durch das Exsudat um den Fremdkörper schützt, liegen die Verhältnisse auch hier. Bis zum 2. Tage, d. h. binnen der Frist, während welcher der Entzündungsprocess im Wurmfortsatz in der Richtung von innen nach aussen vorschreitet, aber noch innerhalb der Wandschichten desselben sich abspielt, mithin noch nicht die Serosa überschritten hat, wird das Peritoneum überhaupt nicht ernstlich gefährdet, eine schwerere Infection desselben hat jedenfalls noch nicht stattgefunden; daher die guten Resultate der Chirurgen bei Operation zu dieser Zeit, daher der dringende Rath derselben zur Frühoperation auf Grund ihrer klinischen Erfahrungen.

---

[1]) v. Büngner, Ueber die Einheilung von Fremdkörpern unter Einwirkung chemischer und mikroparasitärer Schädlichkeiten. Ein Beitrag zur Entzündungslehre. Ziegler's Beitr. f. pathol. Anat. u. zur allgem. Pathol. 1895. Bd. XIX. Mit 2 Tafeln.

Greift hingegen der Entzündungsprocess über die Wand des Wurmfortsatzes hinaus, was durchschnittlich (die peracuten Fälle ausgenommen) nicht vor dem 2. Tage geschieht, so wird das Bauchfell in Mitleidenschaft gezogen, und es kommt, wie im Experiment am Versuchsthier, zu einer reactiven Entzündung, welche, wie Marchand[1] sich ausdrückt, etwas Zweckmässiges an sich hat, zu Heilbestrebungen der Natur, welche darauf hinauslaufen, den localen Entzündungsherd durch Bildung eines Adhäsionswalles von der freien Bauchhöhle abzukapseln. Dieser Process vollzieht sich allmälig, um durchschnittlich mit dem 5. Tage seinen Abschluss zu finden. Nun liegt es klar auf der Hand, dass wir in diesem zweiten Zeitabschnitt des acuten Stadiums unter sehr viel ungünstigeren Umständen operiren und dass die Exstirpation des Wurmfortsatzes zu dieser Frist stets mit Gefahren verbunden sein wird. Da wir denselben dann schon aus seinen Verlöthungen befreien und meistens auch Adhäsionen lösen müssen, welche den Entzündungsherd mehr oder minder wirksam von der allgemeinen Bauchhöhle abschliessen, wird sich eine Infection der letzteren unter der Operation oft garnicht vermeiden lassen; daher die schlechteren Resultate der Chirurgen bei Operationen in diesem Zeitabschnitt. Wir haben dann mit analogen Verhältnissen zu rechnen, wie bei der Exstirpation des Wurmfortsatzes im perityphlitischen Abscess, welche ebendeshalb von mir auch ganz ausdrücklich widerrathen wurde. Dass die Operation im zweiten Zeitabschnitt des acuten Stadiums keine befriedigenden Resultate ergiebt, geht mithin nicht nur aus den klinischen Erfahrungen hervor, es ist auch in der Pathologie des Krankheitsprocesses begründet.

Aus dieser Betrachtung folgt zuvörderst, dass ein unterschiedsloses operatives Vorgehen im acuten Stadium der Krankheit nicht gerechtfertigt wäre, dass vielmehr Diejenigen, welche in diesem Stadium der Epityphlitis überhaupt operativ eingreifen wollen, unbedingt die Frühoperation oder besser noch, wie Riedel es stets verlangt hat, die „allerfrüheste Frühoperation bezw. die Operation nach Sicht“ vornehmen sollen.

Im Uebrigen folgt aus dem Gesagten, dass es sich empfiehlt,

---

[1] F. Marchand, Untersuchungen über die Einheilung von Fremdkörpern. Ein Beitrag zur Lehre von der entzündlichen Gewebsneubildung. Arbeiten aus dem pathol. Institut zu Marburg. Mit 4 Tafeln. Jena, G. Fischer, 1888.

im zweiten Zeitabschnitt des acuten Stadiums (2.—5. Tag) die interne Therapie weiter zu üben, weil diese dann bessere Resultate verspricht. Ob in dem ersten Zeitabschnitt des acuten Stadiums (1. und 2. Tag) der internen oder der chirurgischen Behandluug der Vorzug zu geben ist, lässt sich generell noch nicht entscheiden. In dieser Beziehung werden weitere Erfahrungen abzuwarten sein. Nur das lässt sich schon heute sagen, dass die Meisten sich nunmehr in diesem Zeitabschnitt viel eher zur Frühoperation entschliessen werden, weil diese als ungefährlich erwiesen ist, und weil man bei Ausübung derselben insofern nicht mit seinem Gewissen in Conflict kommt, als man meistens noch keine Adhäsionen trifft, also auch nicht durch seine eigenen Hände ein Bollwerk zerstören kann, welches die Natur selbst gegen die Verbreitung der Erkrankung aufgerichtet hat. Die Meisten werden aber auch in diesem Zeitabschnitt die Operation nicht principiell ausführen, sondern nur dann, wenn Grund zur Annahme vorliegt, dass die interne Behandlung im Einzelfalle nicht gleich gute Resultate ergeben wird. Ich persönlich wenigstens werde bei Behandlung der Fälle der Gruppe I von jetzt ab so vorgehen, dass ich im ersten Theil des acuten Stadiums (1. und 2. Tag) zwar in einem Theil der Fälle im Gegensatz zu meinem früher auf der Naturforscherversammlung in Düsseldorf vertretenen Standpunkte[1]) ohne Bedenken operativ eingreifen werde, aber dieses vorläufig nur dann, wenn irgend ein ernsteres Symptom bei Abwägung aller localer und allgemeiner Erscheinungen mich dazu veranlasst, wenn namentlich — worauf Sonnenburg bei der Indicationsstellung zur Operation der acuten Epityphlitis mit Recht so grosses Gewicht legt — der Process keine Neigung zur Abrenzung zeigt. Im Uebrigen aber werde ich auch in diesem Zeitabschnitt bei den klinisch mit leichten Symptomen einhergehenden Fällen, zumal wenn diese schon im Abklingen sind, das interne Regime weiter beobachten. Die Fälle jedoch, welche ich erst im zweiten Zeitabschnitt zwischen dem 2. und 5. Tage zu Gesicht bekomme, werde ich nach wie vor

[1]) Auf der 70. Versammlung Deutscher Naturforscher und Aerzte in Düsseldorf 1898 habe ich in gemeinsamer Sitzung der Internen und Chirurgen (Bericht über die Verhandl. d. Abth. f. innere Medicin) meinen Standpunkt zu dieser Frage dargelegt. Als Indicationen zum chirurg. Eingriff habe ich damals nur die Fälle der Gruppe II.—VI. gelten lassen, während ich die Fälle der Gruppe I. ausnahmslos der internen Behandlung überwiesen zu sehen wünschte.

ohne Ausnahme der internen Behandlung unterwerfen, ich werde in denselben also vorläufig (bis der Beweis erbracht ist, dass die chirurgische Behandlung bessere Resultate liefert) dem conservativen Standpunkt treu bleiben und mir die Exstirpation des Wurmfortsatzes für das chronische Stadium vorbehalten. Ich habe auch allen Grund zu dieser Stellungnahme, weil sämmtliche 21 Fälle dieser Gruppe, welche ich selbst beobachtet habe (vergl. S. 746 u. 747), ohne jeden Zwischenfall bei interner Therapie zur Heilung gekommen sind.

Wie lässt sich nach Vorstehendem unter uns Chirurgen eine Verständigung erzielen und wie sind die Fälle dieser Gruppe zu behandeln?

Die Antwort auf die erste Frage lautet:

Auf der Grundlage, dass einerseits die Anhänger der gemässigten Richtung die Operation im ersten Zeitabschnitt des acuten Stadiums, d. h. die Frühoperation am 1. und 2. Tage, nicht mehr principiell verwerfen, während andererseits die Anhänger der radicalen Richtung (wenigstens vorläufig, bis weitere Erfahrungen gesammelt sind) im zweiten Zeitabschnitt dieses Stadiums, zwischen dem 2. und 5. Tage, von der principiellen Forderung der Operation zu Gunsten der internen Behandlung Abstand nehmen, lässt sich in dieser so wichtigen und lange umstrittenen Frage endlich eine Verständigung erreichen.

Die Antwort auf die zweite Frage nach der Indication zur internen oder chirurgischen Behandlung der Fälle der Gruppe I, d. h. der Epi- und Perityphlitis simplex kann aber unter Zugrundelegung unserer heutigen Kenntnisse und Erfahrungen vorerst nur ganz allgemein gehalten so lauten:

Fälle dieser Art sind entweder intern oder chirurgisch zu behandeln. Wird die operative Behandlung vorgezogen, so soll diese in den ersten 24, spätestens in den zweiten 24 Stunden einsetzen. Im Uebrigen ist über die Art des Vorgehens individualisirend von Fall zu Fall zu entscheiden.

XXXIII.

Ueber das Ulcus der kleinen Curvatur, der vorderen und der hinteren Magenwand.[1]

Von

Professor Riedel

in Jena.

(Mit 3 Figuren im Text.)

M. H.! Gegenüber den Gallensteinen und der Appendicitis ist der Magen chirurgisch entschieden zu kurz gekommen. Das hat seine guten Gründe. Wir alle sind wohl der Ansicht, dass bei entzündlichen Processen des Magens, also beim Ulcus ventriculi alle internen Mittel erschöpft sein müssen, bevor der Chirurg in Thätigkeit tritt. Bestärkt werden wir in dieser Hinsicht durch durch die glänzende Statistik der internen Kliniker, gleichzeitig auch dadurch, dass der pathologische Anatom uns sehr häufig bei Sectionen die Narben ausgeheilter Magengeschwüre demonstrirt. Es fragt sich aber doch, ob unsere Anschauungen, dass das Ulcus ventriculi meist ein benignes Leiden sei, ganz zutreffend sind; ich selbst hege ernstliche Zweifel.

Die Statistik der internen Kliniker beruht auf der Beobachtung des Verlaufes der Krankheit. Da kommt zunächst die Diagnose des Leidens überhaupt in Frage. Wenn keine ausgesprochenen Magenblutungen vorhanden gewesen sind, so ist das Ulcus pylori, bevor es zur Strictura pylori führt, oft nicht von der Cholecystitis zu unterscheiden, wenn die Gallenblase klein und tief unter der Leber stehend, nicht palpabel ist. Hier wie dort die gleichen

[1] Vorgetragen am 3. Sitzungstage des XXXIII. Congresses der Deutschen Gesellschaft für Chirurgie zu Berlin, 8. April 1904.

kürzere oder längere Zeit dauernden Schmerzanfälle, die Auftreibung der Oberbauchgegend, das Erbrechen. Das gleiche gilt für die so häufig vorkommenden Adhäsionen zwischen Gallenblase und Leber einer-, Duodenum und Pylorus andererseits. In praxi werden diese Affectionen ausserordentlich häufig mit Ulcus ventriculi verwechselt, und da Kranke mit Gallensteinen und Adhäsionen sich bei Bettruhe, warmen Umschlägen und strenger Diät auch meist sehr wohl befinden resp. sich gebessert fühlen, so ist es gar nicht auffallend, dass die Zahl der anscheinend gebesserten oder geheilten Ulcera ventriculi eine relativ grosse ist; viele von diesen Kranken hatten aber überhaupt gar kein Ulcus.

Ueber das Schicksal der wirklich an Ulcus Leidenden kann erst eine langjährige Beobachtung Aufschluss geben.

Die üblichen Berichte aus den Hospitälern mit der Notiz „geheilt" oder „gebessert" haben relativ wenig Werth.

Die kürzlich erschienene Arbeit von Schulz[1]) „Dauererfolge der internen Therapie bei Ulcus ventriculi" beansprucht schon grösseres Interesse, weil die Kranken mindestens 6 Monate verfolgt sind. Von ihnen waren 64 pCt. geheilt geblieben; bei 36 pCt. trat Recidiv ein, doch heilten 18 pCt. wohl allmälig aus; 10,4 pCt. existirten mit erheblichen Magenbeschwerden, während 7,6 pCt. zu Grunde gegangen waren. Da von 291 Kranken schon 16 während der Behandlung starben, 12 später an den Folgen des Ulcus zu Grunde gingen, so betrug die Mortalität = 9,6 pCt.

Aber auch diese Beobachtungsdauer genügt nicht für ein so eminent chronisch verlaufendes Leiden, bei dem gute und böse Zeiten oft in langen Pausen mit einander wechseln; man muss die Kranken viele Jahre lang verfolgen, um feststellen zu können, ob sie wirklich geheilt sind oder nicht.

Was uns nun der secirende Anatom gewöhnlich zeigt, das sind flache weisse Narben in der Schleimhaut des Magens; sie dürften niemals als der Endausgang des typischen trichterförmigen Ulcus ventriculi zu betrachten sein, sondern wir haben geheilte Substanzverluste in der Schleimhaut vor uns, die im Leben vielleicht nur geringfügige Erscheinungen gemacht haben. Seltener sind schon strahlige Narben mit radiärer Faltung der Serosa; die

[1]) Grenzgebiete. XI. 1.

Form des Magens ist dabei kaum verändert; sie sind gewiss aus schon tiefer greifenden Geschwüren hervorgegangen, aber den Endeffect des specifischen Ulcus rotundum haben wir doch nicht vor uns. Dieses Ulcus ist gewöhnlich ein fressendes, es geht aber nicht nur in die Tiefe, sondern es frisst auch gewöhnlich seine Umgebung mehr und mehr auf, während es selbst immer wieder schrumpft. Dadurch entstehen grössere und kleinere Substanzverluste in der gesammten Magenwand, es kommt zu ausgedehnten Verzerrungen des ganzen Organes, zu schweren Gestaltsveränderungen, die selbst bei ganz kleinem beispielsweise linsengrossem Ulcus ganz excessiv sein können.

Oft entwickelt sich ein Tumor auf den Reiz des Geschwüres hin; möglich, dass die Säure des Magensaftes bei der Bildung dieser Geschwülste eine Rolle spielt; sie wird als mildes Gift wirken, also ähnlich, wie milde Infectionsträger, die gleichfalls grössere harte entzündliche Geschwülste ins Leben rufen. Dahin gehört der Actinomycespilz, unter dessen Einflusse ausserordentlich derbe Infiltrate entstehen, desgleichen der abgeschwächte Staphylococcus aureus, wenn er die sog. Osteomyelitis albuminosa verursacht, bei der zweifingerdicke Schwarten entstehen können; in analoger Weise führt zuweilen der Stein im Nierenbecken oder in der Gallenblase zur Bildung von gewaltigen Bindegewebsmassen.

Aehnliche Tumoren entwickeln sich als selbstständige Leistungen der Serosa resp. der Muscularis nicht selten beim Ulcus pylori, sie kommen auch beim Ulcus der kleinen Curvatur vor, doch entsteht hier gewöhnlich der palpable Tumor dadurch, dass das Ulcus hufeisenförmig auf vordere und hintere Magenwand übergreifend, dort mit dem linken Leberlappen, hier mit dem Pankreas verwächst, worauf ich unten zurückkomme.

Wie oft nun die eben erwähnten verschiedenen Geschwürsformen vorkommen, darüber müsste die Revision der Sectionsprotokolle unserer pathologisch-anatomischen Institute Aufschluss geben. Die Fragestellung wäre folgende:

A. Wie oft kommen pro Mille der Sectionen vor:
   1. Strahlige weisse Narben lediglich in der Schleimhaut des Magens.
   2. Flache strahlige Narben mit leichter radiärer Verziehung der Serosa.

3. Strahlige Narben mit erheblicher Gestaltsveränderung des Magens:
   a) am Pylorus;
   b) an der kleinen Curvatur;
   c) an vorderer Magenwand;
   d) an hinterer Magenwand;
   e) an der grossen Curvatur;
   f) an mehreren der genannten Stellen gleichzeitig.
4. Circuläre narbige Stricturen:
   a) am Pylorus;
   b) im Magen selbst in Form von Sanduhrmagen.

Die Beantwortung dieser Fragen, wobei auch die Localisation der sub 1 und 2 genannten Narben und das Vorkommen multipler Narben berücksichtigt werden könnte, würde Aufschluss geben über die Häufigkeit der spontanen Heilung von Ulcera ventriculi. Die Durchsicht genau geführter Sectionsprotokolle müsste aber auch noch über folgende Fragen Aufschluss geben:

B. Wie oft sieht der path. Anatom noch floride
1. Schleimhautgeschwüre;
2. tiefere bis zur Serosa vordringende, welche die Gestalt des Magens nicht verändert haben;
3. tiefere bis zur Serosa vordringende, welche die Gestalt des Magens verändert haben;
4. tiefere, die einen Tumor von sich allein aus erzeugt haben;
5. bereits mit den umgebenden Organen verwachsene;
6. in dieselben perforirte (beide mit secundärer Bildung eines Tumors);
7. in die freie Bauchhöhle perforirte.

Sub C. wäre zu eruiren, wie viel Individuen secirt wurden, bei denen die Chirurgen ohne Erfolg versucht haben, auf operativem Wege die Folgen der Perforation eines Magengeschwüres zu beseitigen.

Diese Sammelforschung hätte zu beginnen mit dem Jahre 1893, weil die erste erfolgreiche Operation eines Ulcus ventriculi perforatum am 8. Mai 1892 von Heussner-Barmen gemacht wurde. Die bis Ende 1902 ausgeführten Operationen hat kürzlich Brunner[1])

[1]) Deutsche Zeitschr. für Chirurgie. Bd. 69. S. 101.

mit eisernem Fleisse zusammengetragen; er sammelte 380 Fälle; wir gehen wohl nicht fehl, wenn wir eine 0 hinter diese Zahl schreiben, falls alle operirten und auch nicht operirten Fälle von Ulcus ventric. perfor. nur aus England (241 Op.), Amerika (32) und Deutschland (27) berücksichtigt werden. Ich allein habe unter 58 Fällen von Ulcus floridum ventriculi nicht weniger als 8 Kranke mit Perforationsperitonitis, von denen noch 3 operirt, 5 nicht mehr operirt wurden; alle 8 gingen zu Grunde.

Durch eine in Deutschland, Oesterreich und der Schweiz angestellte Durchsicht der Obductionsprotokolle pro 1893—1903 würden wir einen gewissen Anhalt über die Häufigkeit der Perforationsperitonitis nach Ulcus ventriculi, selbstverständlich aber noch viel zu geringe Zahlen bekommen, weil weitaus die meisten Kranken mit dem genannten Leiden ausserhalb der Kliniken resp. der Hospitäler sterben und nicht secirt werden. Wenn die Katastrophe auf einsamem Dorfe erfolgt, so ist Transport des Kranken schwer möglich; er wird sterben, wie der Kranke mit perforirter Gallenblase oder durchbrochenem Appendix, an „Ileus", „Darmverschlingung" u. s. w. stirbt; kein Mensch wird sicher erfahren, woran er starb.

Trotz dieser Mängel würde die Sammelforschung der pathologisch-anatomischen Institute doch ein helles Licht auf die Prognose des Ulcus ventriculi werfen; sie würde wahrscheinlich ergeben, dass Mikulicz Recht hat, wenn er 25—30 pCt. Todesfälle nach Ulcus ventriculi supponirt.

Diesem schweren Leiden stand die Chirurgie bis vor wenigen Jahren noch ziemlich machtlos gegenüber; sie bekämpfte vorwiegend die Folgen der Ulcera, die narbige Stenose im Pylorus, sowie den Sanduhrmagen. Erst in neuerer Zeit wird das floride Geschwür direct angegriffen. Wie weit wir auf diesem Gebiete gekommen sind, das hat Brenner[1]) jüngst in diesem Archive erörtert, die Literatur zusammengestellt.

Aus dieser Arbeit ergiebt sich, dass die Zahl der unter relativ günstigen Verhältnissen operirten Ulcera noch ziemlich klein ist. Viel häufiger hat der Chirurg bisher eingreifen müssen, wenn äusserste Lebensgefahr bestand durch Blutung oder Perforations-

[1]) Bd. 69, S. 704. Ueber die chirurgische Behandlung des callösen Magengeschwüres.

peritonitis. Dann aber können wir keine günstigen Erfolge mehr erzielen. Der abgeblutete Kranke verträgt keine Laparotomie mehr; von den wegen Perforationsperitonitis operirten sind nach Brunner gut $^2/_3$ gestorben, und der Rest hat meistens sein Geschwür behalten, weil man dem geschwächten Kranken nicht noch eine ausgedehnte Magenoperation machen konnte.

Hier müsste Wandel geschaffen werden, wir müssen den Kranken in Behandlung bekommen, bevor das Geschwür eine abundante Blutung erregt, bevor es perforirt. Dazu gehört eine frühzeitige Diagnose auf Ulcus ventriculi und zwar nicht bloss auf Ulcus ventriculi im Allgemeinen, sondern mit genauer Localisation des Sitzes des Geschwüres. Wie zu verlangen ist, dass bei Gallensteinen festgestellt wird, ob der Stein in der Gallenblase resp. im Ductus cysticus oder im Ductus choledochus steckt, so müssen wir auch zu eruiren suchen, ob das Ulcus ventriculi im Pylorus oder an der kleinen resp. der grossen Curvatur sitzt, ob es wahrscheinlich die vordere oder hintere Wand des Magens ergriffen oder, was das häufigste ist, gleichzeitig kleine Curvatur, vordere und hintere Wand in Gestalt eines Hufeisens umspannt.

Will man diese Diagnose stellen, so müssen die Vorstellungen etwas modificirt werden, die man sich aus statistischen Mittheilungen gebildet hat. Die älteste, noch heute am meisten citirte Statistik ist die von Brinton (220 Fälle). Sie giebt betreffs der Lage der Geschwüre ganz genaue Zahlen, z. B. 40 pCt. für die hintere Wand, 15 pCt. für den Pylorus, 25 pCt. für die kleine Curvatur u. s. w. Dadurch entsteht die Anschauung, dass die Geschwüre meist isolirt an einem bestimmten Abschnitte des Magens auftreten. Diese Anschauung ist nur richtig für ca. die Hälfte der Fälle; in allen anderen sind isolirte aber mehrere der genannten Magentheile gleichzeitig occupirende oder multiple Geschwüre vorhanden.

Ordne ich mein eigenes Material von 58 Fällen in dieser Richtung, so findet sich, dass

der Pylorus allein ergriffen war . . .	=	17 mal
vordere Wand des Magens allein . . .	=	5 „
hintere Wand des Magens allein . . .	=	3 „
kleine Curvatur	=	2 „
grosse Curvatur	=	1 „
	=	28 Fälle

Dagegen fanden sich Geschwüre:

in vorderer und hinterer Wand . . .	=	5	mal
in kleiner Curvatur gleichzeitig auf vordere (2) oder hintere (4) oder auf beide gleichzeitig (7) übergreifend .	=	13	„
weiter auf die grosse Curvatur sich ausdehnend	=	5	„
mit Ulcus Pylori complicirt und auf vordere oder hintere Wand übergreifend	=	6	„
Ulcus pylori war complicirt mit Ulcus der hinteren Wand	=	1	„
	=	30	Fälle

Wir haben also in der Majorität der Fälle sehr complicirte Verhältnisse; das Pylorusgeschwür war 7 mal mit Geschwüren in anderen Abschnitten des Magens vergesellschaftet, die kleine Curvatur war 6 mal mit ergriffen; da sie 2 mal allein erkrankt, 18 mal mit Ulcus der vorderen und der hinteren Wand complicirt war, so erweist sich die kleine Curvatur in toto nicht weniger als 26 mal erkrankt. Oft ist gar nicht zu entscheiden, wo das Ulcus primär seinen Sitz hat und dann übergreift, ob es beispielsweise an der kleinen Curvatur sich entwickelt und dann auf vordere oder hintere Wand übergreift oder ob es primär in der vorderen resp. hinteren Wand seinen Sitz hatte und von dort übergriff; jedenfalls ist die Bezeichnung „hufeisenförmig“ für die meisten Geschwüre der kleinen Curvatur zutreffend; sie umklammern von oben her den Magen, zerstören ihn und führen zur Bildung eines mehr oder weniger stark entwickelten Sanduhrmagens.

Dass gelegentlich auch eine Complication des Ulcus ventriculi mit Ulcus duodeni vorkommt, das braucht nicht weiter erwähnt zu werden, doch sah ich es sicher nur einmal (No. 26), doch mögen einzelne Operirte, die geheilt entlassen wurden, noch Ulcus duodeni gehabt haben; isolirte d. h. allein aufs Duodenum beschränkte Ulcera wurden 4 Mal beobachtet. Oft gingen natürlich die Ulcera pylori auf das Duodenum über.

Mit Ausnahme eines einzigen Falles von narbigem Sanduhrmagen, der aber auch mit floridem Ulcus pylori et duodeni complicirt war (No. 24), handelte es sich stets um floride Ulcera, nicht um narbige Stricturen; letztere wurden 4 Mal am Pylorus in

Folge von Verätzung durch Trinken von Säuren beobachtet; sie gehören aber nicht hierher, ebenso wenig 2 Fälle von Tuberculose und 1 Fall von Lues des Pylorus.

Aus vorstehender Uebersicht über 58 Fälle von genuinem Ulcus ventriculi ergiebt sich also, dass wir in mehr als der Hälfte der Fälle mit multiplen Geschwüren zu rechnen haben.

Anatomisch und klinisch sind nun die Magengeschwüre in drei Gruppen zu theilen, zu denen sich eine vierte complicirtere hinzugesellt:

a) Ulcera pylori.
b) Ulcera der kleinen Curvatur wie der vorderen und der hinteren Magenwand.
c) Ulcera der grossen Curvatur.
d) Ulcera pylori combinirt mit den sub b eventl. auch den sub c genannten.

Das isolirte Ulcus pylori bleibt hier unberücksichtigt, desgl. das Ulcus der grossen Curvatur, das nur einmal in Gestalt eines grossen, unterhalb des Nabels stehenden Tumors beobachtet wurde; das Ulcus war gleichzeitig ins Quercolon und in die vordere Bauchwand perforirt, als Patientin zur Operation kam. Genauer zu erörtern sind die sub b und d erwähnten Ulcera (33 Fälle). Die ersteren haben das miteinander gemeinschaftlich, dass sie in einem relativ weiten Abschnitte des Magens sich entwickeln, und zwar gerade in dem Theile desselben, der auf der vorderen Fläche der Wirbelkörper ruht, ferner, dass sie meistens ausserordentlich fressender Natur sind. Diese Tendenz zur Zerstörung äussert sich in zweifacher Hinsicht. Zunächst frisst sich das Geschwür durch die Muscularis hindurch bis auf die Serosa, sodann frisst es seine Umgebung auf, während es selbst durchaus klein bleiben kann. Besonders beim Geschwüre der kleinen Curvatur wird die Gestalt des Magens in zwei auf einander senkrechten Richtungen verändert; einmal nähert sich die Cardia mehr und mehr dem Pylorus bis auf wenige cm, sodann wird die grosse Curvatur an die kleine herangezogen, nachdem vordere und hintere Magenwand mehr und mehr dem Ulcus zum Opfer gefallen sind. Schneidet man dann ein solches kleines Ulcus aus, so resultirt ein enormer unter dem Messer sich entwickelnder Substanzverlust im Magen, und zwar sowohl in der Längs- wie in der Querrichtung desselben; man

übersieht dann, dass ein vielleicht nur linsengrosses Ulcus den Magen in der Ausdehnung mehrerer Handflächen zerstört hat.

Nebenstehende schematische Skizzen mögen das Gesagte veranschaulichen. Das kleine Ulcus U (Fig. 1) frisst successive den Magen (das Bild ist dem Lehrbuche der Anatomie von Henle entnommen) zunächst bis 1 - 1, sodann bis 2 - 2, endlich bis 3 - 3

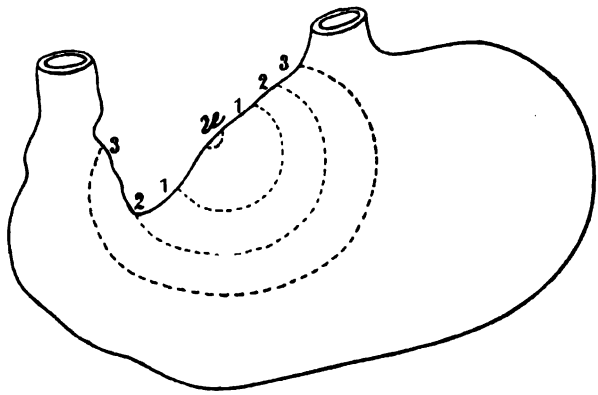

Fig 1.

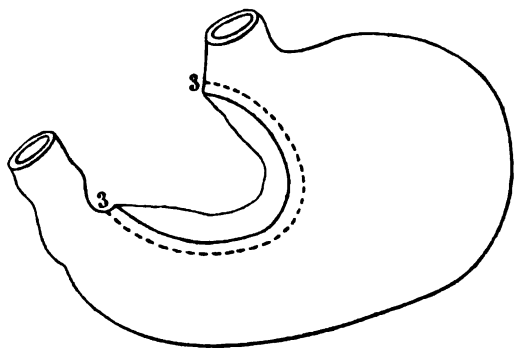

Fig. 2.

auf, dadurch rücken Pylorus und Cardia mehr und mehr aneinander. Wie der Magen dann aussieht, wenn das Ulcus ihn bis 3 - 3 zerstört hat, dass lässt sich richtig nicht zeichnen, unrichtige Bilder erzeugen aber falsche Vorstellungen; deshalb vermeide ich sie. Wie der Magen aussieht nach Excision des Ulcus 2—2, das demonstrirt ziemlich gut Fig. 2; es restirt ein gewaltiger Substanzverlust in kleiner Curvatur sowie in vorderer und hinterer

Magenwand. Excidirt und vereinigt man nun vollends jenseits 3 mit 3, so kommt die Naht unter starke Spannung, die Cardia steht dicht am Pylorus; vernäht man in der Längsrichtung des Magens vordere und hintere Wand miteinander, so entsteht sicherlich Sanduhrmagen.

Entwickelt sich das Ulcus mehr in die Breite wie in die Tiefe, so treffen wir zuweilen Ulcera von extremer Grösse (5 Markstück oder mehr), aber sie brauchen die Gestalt des Magens garnicht sonderlich zu verändern; seine Wand erscheint derbe und infiltrirt im Boden des Ulcus, aber die Dimensionen des Magens sind erhalten. Zwischen diesen beiden Extremen finden sich alle Uebergänge, wie man sich überhaupt das Bild des Magengeschwürs garnicht vielseitig genug vorstellen kann; kein Fall gleicht dem andern, jeder bietet etwas Neues, oft etwas Unvermuthetes.

Kleine Magengeschwüre, besonders die der kleinen Curvatur und der vorderen Wand führen zuweilen, auch wenn sie der Perforation nahe sind und die Magenwände ausgiebig zerstört haben, nur zur Bildung eines leichten Infiltrates in der Magenwand, das selbst bei geöffneter Bauchhöhle dem palpirenden Finger leicht entgeht.

Gewöhnlich allerdings ist das Infiltrat stärker, es entwickelt sich ein flacher Tumor in der Magenwand und dieser Tumor hat die ausgesprochenste Tendenz, mit den benachbarten Organen zu verkleben, und zwar mit dem Pankreas, wenn das Geschwür an der hinteren Wand des Magens liegt, mit dem linken Leberlappen, wenn das Geschwür von der vorderen Wand des Magens ausgeht; das hufeisenförmige Ulcus der kleinen Curvatur führt alsbald zur Verklebung mit den beiden genannten Organen. Von dieser Verklebung bis zum Durchbruche in dieselben ist nur noch ein kleiner Schritt: dann deckt Leber- resp. Pankreassubstanz den Defect in der Magenwand vorläufig zu, die Perforation in die freie Bauchhöhle wird zunächst noch vermieden; aber lange dauert bei der arrodirenden Kraft des sauren Magensaftes der Verschluss nicht; der Boden des Geschwürs in Leber und Pankreas ist allerdings resistent, weil er von Granulationen bedeckt ist, aber in der Peripherie desselben werden die Adhäsionen zerfressen.

Erfolgt diese Usur vorne, so ist wieder vorläufig Rettung des Kranken dadurch möglich, dass der linke Leberlappen sammt Magen mit der vorderen Bauchwand verwächst, dann erfolgt der Durchbruch in letztere links von der Mittellinie, wir bekommen

dort einen intermusculären Abscess, der in offener Communication mit dem Magen steht.

Ungünstiger ist die Zerstörung der Adhäsionen zwischen Pankreas und hinterer Magenwand; ein sich dort entwickelnder Abscess liegt retroventriculär, also in grosser Tiefe, er wird seine Wandung sprengen, ehe man ihn entdeckt; ist das geschehen, so dürfte der Tod in Folge retroventriculärer Phlegmone, resp. durch Peritonitis der Bursa omentalis unausbleiblich sein. Ulcera der kleinen Curvatur können subphrenische Abscesse verursachen oder durch das Zwerchfell in die Brusthöhle resp. in den Herzbeutel einbrechen.

Verklebt das Ulcus der vorderen Wand nicht mit der Leber, das der hinteren nicht mit dem Pankreas, so ist natürlich die Gefahr der Perforation in die freie Bauchhöhle resp. in den Saccus omentalis sehr gross; zum Glück sind derartige Ulcera relativ selten, aber doch gerade häufig genug, um zahlreichen Menschen das Leben zu rauben.

Noch gefährlicher wird das Leiden, wenn sich zum Ulcus der kleinen Curvatur u. s. w. das Ulcus pylori hinzugesellt, die Zerstörung des Magens wird grösser, die klinischen Erscheinungen werden undeutlicher, während sie ohne diese Complicationen meist ausserordentlich durchsichtig sind. Bleiben wir aber zunächst beim Ulcus der kleinen Curvatur resp. der vorderen und hinteren Magenwand allein.

Die Cardinalfrage dabei ist immer, ob durch das Ulcus ein **irgendwie nennenswerther Tumor** entsteht oder nicht.

Fehlt letzterer, beschränkt sich das Ulcus auf ein einfaches kleines Infiltrat der Magenwand, so bleibt dasselbe am normalen Orte; d. h. also in der Mittellinie vor der Wirbelsäule stehen, unsichtbar, nur schmerzhaft auf Druck.

Entsteht aber irgend eine auch noch so kleine Geschwulst, so erlaubt die stark vorspringende Wirbelsäule nicht, dass dieser Tumor in der Mittellinie stehen bleibt; er muss seitlich von derselben abweichen. Nur ganz ausnahmsweise (1 : 20), wenn er sehr klein ist, weicht er nach rechts ab; dort ist das Terrain von der Leber occupirt, es ist kein Platz für eine Geschwulst vorhanden. Sie ist für gewöhnlich gezwungen, nach links zu wandern, gleichgültig, ob die Geschwulst aus der verdickten Magenwand allein besteht oder ob sie erst dadurch zu Stande kommt, dass das Ulcus der hinteren Wand mit dem Pankreas, das der vorderen mit

dem linken Leberlappen, das hufeisenförmige der kleinen Curvatur mit beiden genannten Organen gleichzeitig verwächst. Wir finden dieses Hinübergleiten der Geschwulst nach links selbst dann, wenn der Pylorus continuirlich mit ergriffen wird, während die Situation sich ändert, wenn kleine Curvatur und Pylorus von Geschwüren befallen werden, zwischen denen ein grösserer mit normaler Schleimhaut bedeckter Abschnitt des Magens existirt. Gehen die Geschwüre in einander über, so folgt der Pylorus fast immer dem Zuge nach links, wie sich ja auch manches Pyloruscarcinom nach links von der Mittellinie stellt, weil die in ihrem Volumen ja ausserordentlich schwankende Leber, falls sie gross ist, ohne krank zu sein, rechts den ganzen Raum neben der Wirbelsäule ausfüllt. Ist der Pylorustumor — gleichgültig, ob ulcerös oder carcinös — durch Adhäsionen an der Gallenblase fixirt oder hat sich, was noch häufiger der Fall ist, das Duodenum der Porta hepatis in Folge von Verwachsungen genähert, so ist die Mobilität des Pylorus natürlich eine beschränkte, er bleibt an normaler Stelle oder wandert mehr nach rechts.

Berücksichtigen wir nun die klinischen Erscheinungen. die das Ulcus der kleinen Curvatur resp. der vorderen und hinteren Wand des Magens ohne gleichzeitige Betheiligung des Pylorus bietet, so haben wir in erster Linie einen fixen Schmerz an dem Sitze des Ulcus zu erwähnen. Dieser Schmerz ist also genau in der Mittellinie, und zwar in der Mitte zwischen Processus ensiformis und Nabel, wenn das Ulcus klein ist und keinen Tumor bildet. Weil aber gewöhnlich eine Geschwulst entsteht und weil diese Geschwulst nach links hinüberwandert, haben wir unter 10 Fällen 9 Mal den Schmerz unter dem linken Rippenbogen; ganz ausnahmsweise tritt er rechts auf, wenn der Tumor nach rechts gegangen ist. Dieser linksseitige Schmerz, der zuweilen in den Rücken ausstrahlt, ist geradezu typisch für die erwähnten Ulcera, er tritt schon auf, lange bevor eine Geschwulst fühlbar wird; er wechselt in seiner Intensität, fehlt oft Wochen, Monate, selbst Jahre lang, um dann mehr oder weniger plötzlich anfallsweise wieder einzusetzen. Im Laufe der Zeit pflegen sich die Anfälle zu häufen, sie rücken immer enger aneinander, bis schliesslich die Schmerzen Tag für Tag sich einstellen und zwar gewöhnlich nach der Aufnahme der ersten Nahrung.

Die meisten Kranken erzählen, dass sie ohne Schmerzen aufwachen; gleich nach dem Morgenkaffee setzen die Schmerzen ein, dauern mehrere Stunden, verlieren sich allmälig, bis neue Nahrung aufgenommen wird. Arbeiten verstärkt den Schmerz, bei Ruhe ist er zunächst wenigstens geringer; im Laufe der Zeit hört er auch bei Ruhe nicht auf.

Viel inconstanter als dieser Schmerz ist das Entleeren von Blut. Nur ca. $^1/_3$ der von mir beobachteten Fälle hat Blut erbrochen oder theerfarbigen Stuhlgang gehabt. Häufiger ist das Erbrechen der aufgenommenen Nahrung, aber auch dieses tritt meist erst ein, wenn das Leiden schon sehr lange bestanden, die Schmerzen mehr continuirlich sind. Dann haben wir reflectorisch Erbrechen lange bevor eine Verengerung entsteht. Natürlich entwickelt sich letztere oft genug, entweder dadurch, dass das hufeisenförmige Geschwür der kleinen Curvatur auf die vordere oder hintere Wand des Magens übergreifend der grossen Curvatur sich nähert, oder dadurch, dass muthmaasslich von vornherein ringförmig den ganzen Magen umgreifende Geschwüre (5 Fälle) bestanden.

Im ersteren Falle sind Stenosenerscheinungen zunächst nicht erheblich, weil eben die grosse Curvatur frei ist, dort können die Ingesta passiren, bis successive die Geschwüre sich mehr und mehr der grossen Curvatur nähern. Beim circulären Geschwüre dagegen tritt relativ frühzeitig Stenose ein; es endigt mit Bildung eines Sanduhrmagens entweder bei noch floridem Ulcus oder durch Bildung einer circulären Narbe. Fast alle diese Kranken haben Schmerz und Tumor — falls überhaupt ein solcher entstanden ist — links von der Mittellinie.

Ausserordentlich viel complicirter wird das Krankheitsbild, wenn sich zum hufeisenförmigen Ulcus der kleinen Curvatur ein Ulcus pylori hinzugesellt; bald drängt sich mehr das eine, bald mehr das andere in den Vordergrund. Das Ulcus pylori macht frühzeitig Stenose, das der kleinen Curvatur nicht, so dass also Erscheinungen von Stenose in den Vordergrund treten; es kann aber auch gerade umgekehrt sein, wenn das Ulcus pylori klein, das der kleinen Curvatur gross ist; dann haben wir wieder Schmerz und ev. Tumor links, und doch ist der Pylorus mitergriffen. Noch undurchsichtiger wird die Sache, wenn zum Sanduhrmagen ein weiteres Ulcus der hinteren Magenwand (mehr nach dem Pylorus

zu) oder ein Ulcus des Pylorus selbst hinzutritt. Die Kranken klagen dann zuweilen über Schmerz „quer über den Leib", andere können gar keine bestimmten Angaben machen; das gleiche gilt für die Complication des Ulcus der kleinen Curvatur mit Ulcus duodeni.

Aus Vorstehendem ergiebt sich, dass die Diagnose auf Ulcus der kleinen Curvatur resp. der vorderen und hinteren Magenwand frühzeitig ausserordentlich schwer sein kann. Die Untersuchung des Mageninhaltes ergiebt meist — nicht immer — freie Salzsäure, Patient hat vielleicht nie Erbrechen gehabt, er klagt nur über Schmerz in der Mittellinie oder am linken Rippenbogen. Da kann er ebensogut eine verkappte Tuberculose der Lungen als ein Ulcus ventriculi haben, weil bei Lungentuberculose oft genug Magenschmerzen geklagt werden. Sitzt der Schmerz genau in der Mitte zwischen Proc. ensif. und Nabel, so wird man an Hernia lineae albae ev. an Hernia lineae albae retrofascialis denken; desgl. an chronische Pankreatitis resp. Fettnekrose des Pankreas und an Concremente im Ductus Wirsungianus. Dass ein Gallenstein Jahr und Tag im D. choled. sitzen, ohne Kolikanfälle und Icterus hervorzurufen, das ist ja selten, kommt aber doch vor; ich selbst habe einen Choledochusstein von excessiver Grösse beobachtet, der circa 20 Jahre „ruhend" im Choledochus sass, bis er endlich sich dadurch kenntlich machte, dass er blande Thrombose eines grossen Pfortaderastes in der Leber erregte.

Auch Ulcera in dem gerade vor der Wirbelsäule gelegenen Theile des Quercolon, durch Obduction nachgewiesen, haben uns hier an Ulcus ventriculi denken lassen, weil Patient über heftigen Schmerz in der Mitte zwischen Proc. ensif. und Nabel klagte; der Schmerz wurde unerträglich durch Aufblähen des Magens; Patient litt an profusem Erbrechen, und doch war sein Magen ganz gesund. In einem weiteren Falle lag Abreissung des Lig. teres vom Nabel durch Sturz einem fixen Schmerz in der Mittellinie zu Grunde. Mehr diffuse Magenschmerzen wurden von einem Kranken geklagt, der an alten Narben im Quercolon litt.

Immer wird man an Complication denken, z. B. dass Hernia lineae albae und Ulcus ventriculi gleichzeitig vorkommen können u.s.w. Dass Allgemeinerkrankungen, speciell Nephritis und Tabes berücksichtigt werden müssen, das liegt auf der Hand; Kranke mit Schrumpf-

niere klagen oft genug über ihren Magen; Crises epigastriques der Tabiker sind kaum von Schmerzattaquen beim Ulcus der kleinen Curvatur zu unterscheiden. Viel werthvoller als der Schmerz in der Mittellinie ist für die Diagnose der linksseitige Schmerz, wenn also das Ulcus nach links gesunken ist. Man muss sich doch immer fragen, wodurch sonst ein linksseitiger Schmerz entstehen kann. Milz und linke Niere kommen ja in Frage, aber wie selten sind Schmerzen in der Milz, ohne dass gleichzeitig ein Tumor besteht, und wie selten Schmerzen in der linken Niere bei klarem Urin. Natürlich kann beides vorkommen. Ein Kranker mit beginnendem Milzabscess, mit beginnender Leukaemie kann Schmerzen haben, bevor ein Tumor nachweisbar ist. Der Milzabscess wird aber bald Fieber machen, beim Leukaemischen nimmt die Zahl der weissen Blutkörperchen zu, trotzdem war ich in einem Falle von Milzabscess, wie ich gern zugebe, lange im Zweifel, ob Magen- oder Milzleiden vorläge; auch das Ulcus der kleinen Curvatur verursacht Fieber, wenn es nach oben durchzubrechen sucht (vergl. No. 2 und 5). Wenn der linke Ureter durch Abknickung oder durch Concrement verschlossen ist, während die rechte Niere gesund ist, so wird der Urin klar sein bei schmerzhafter kranker linker Niere; dann muss das Cystoskop in Thätigkeit treten, aber auch richtig verwandt werden. Alle diese Erörterungen sind mehr theoretischer Natur, sie berücksichtigen Ausnahmefälle, doch muss man selbstverständlich auch diese ins Auge fassen. Re vera kommen sie wenig in Frage. Wenn die Kranken sich dem Chirurgen vorstellen, haben sie gewöhnlich Jahr und Tag Schmerzen links gehabt; die genannten Leiden, die differentiell diagnostische Schwierigkeiten machen können, werden während dieser Zeit sich so weit entwickelt haben, dass sie leicht zu erkennen sind.

Immerhin ist es selbstverständlich angenehmer für den diagnosticirenden Arzt, wenn zum Schmerze sich ein linksseitiger Tumor hinzugesellt. Derselbe hat zunächst, weil er noch klein ist, etwas unsicheres; bald wird er gefühlt, bald nicht, was mit dem Füllungszustande des Magens zusammenhängt; bei leerem Magen fühlt man ihn meist besser, als bei vollem; zuweilen ist es umgekehrt; Stärke der Bauchmuskeln und des subcutanen Fettgewebes spielt natürlich auch eine Rolle. Das Aufblasen des Magens resp. das Anfüllen desselben mit Wasser giebt sehr unsichere Resultate; so lange noch kein Sanduhrmagen be-

steht; aber auch bei ihm soll man nur vorsichtig Schlüsse ziehen, so lange nicht ganz constant die bekannte Erscheinung sich wiederholt, dass zuerst das Spülwasser klar abläuft, nach einiger Zeit eine zweite Portion mehr getrübten Wassers sich entleert; jenes stammte aus dem cardialen Theile, dieses aus dem Pylorustheile des Magens. Aber auch dieses Symptom kann täuschen, erlaubt sicherlich keinen ganz bestimmten Schluss auf Sanduhrmagen; durch ein isolirtes Ulcus der hinteren Wand kann der Magen in ganz extremer Weise in seiner Form verändert, gekrünkelt u. s. w. werden. Gewöhnlich leiden Kranke mit Ulcus der kleinen Curvatur in späterer Zeit an Erbrechen; meist werden Speisen erbrochen, seltener Blut. Dieses Erbrechen von Speisen ist, wie oben erwähnt, ein reflectorisches, beruht nicht auf Stenose, so lange Sanduhrmagen fehlt; man beobachtet es selbst dann, wenn das Ulcus nicht fressend gewirkt hat, sondern eine grosse, harte Platte darstellt, sodass von Verengerung des Magens gar keine Rede sein kann. Im Laufe der Zeit werden Schmerzanfälle und Erbrechen immer häufiger, wiederholen sich Tag für Tag, schliesslich kann der Schmerz permanent werden, ohne dass ein Tumor fühlbar ist (No. 56); gewöhnlich ist er allerdings jetzt palpabel, dann sind ja kaum noch Zweifel an Ulcus der kleinen Curvatur möglich, wenn gleichzeitig schwere Erscheinungen von Seiten des Magens bestehen. Ganz klar wird die Situation, wenn die Geschwulst mit der vorderen linksseitigen Bauchwand verwächst resp. in dieselbe perforirt; wir bekommen ein hartes, unverschiebbares Infiltrat im linken Rectus (vergl. die Fälle No. 20, 21 und 41), das kaum etwas anderes sein kann, als ein perforirtes Ulcus der kleinen Curvatur resp. der vorderen Magenwand, falls andere Ursachen für entzündliche Processe daselbst fehlen (vereiterte Blutergüsse nach Trauma oder Echinokokken, Gummata u. s. w.)

Ist das Leiden so weit gediehen, dann ist die Diagnose leichter, dagegen die Therapie schwer. Wir fallen beim Ulcus, das in die vordere Magenwand perforirt ist, sofort in einen Abscess und gerathen von ihm aus in den mit der vorderen Bauchwand direct oder indirect mittels der Leber verklebten Magen hinein, letzterer muss von der vorderen Bauchwand abgelöst werden, wobei wohl unbedingt das Peritoneum mit Magensaft in Berührung kommt. Wenn diese Operationen trotzdem oft gelingen, so liegt das daran,

dass, wie bei der Appendicitis, das dem entzündlichen Processe benachbarte Peritoneum verändert, abgehärtet, nicht mehr resorptionsfähig ist.

Natürlich ist es für den Kranken viel günstiger, wenn er zu einer Zeit operirt wird, wo das Ulcus noch klein und verschiebbar ist; dann kann er bei genügender Technik von dem Geschwür befreit werden, ohne dass eine Spur von Magensaft in das Abdomen geräth. Leider stellen sich einer frühen resp. einer rechtzeitigen Operation zahlreiche Hindernisse entgegen, so dass ein Vergleich mit der Frühoperation bei Appendicitis oder Cholecystitis überhaupt gar nicht in Frage kommt. Unnütze oder physiologisch unwichtige Organe soll man rasch entfernen, wenn sie erkrankt sind, zumal derartige Operationen rechtzeitig ausgeführt, ungefährlich sind. Hier aber handelt es sich um stets mehr oder weniger gefährliche Eingriffe in ein ausserordentlich lebenswichtiges Organ bei einem Leiden, das der Theorie nach spontaner Heilung fähig ist. Hier erkenne ich den bei Gallensteinen und Appendicitis so oft fälschlich gebrauchten Satz: „erst müssen alle internen Mittel erschöpft sein, bevor der Chirurg in Thätigkeit tritt", als vollständig berechtigt an und hoffe, dass diese interne Medication von jetzt an möglichst frühzeitig und energisch in Thätigkeit tritt, nachdem durch die von mir operirten Kranken der Nachweis geführt ist, dass der linksseitige Magenschmerz ein typischer, für Ulcus der kleinen Curvatur charakteristischer ist, dass dieser Schmerz unter dem linken Rippenbogen viel häufiger vorkommt, als der linksseitige Rückenschmerz, den ich eigentlich nur ausnahmsweise beobachtete. Möglich, dass manches Ulcus durch strenge Diät u. s. w. geheilt werden kann, was ohne dieselbe weiter frisst; jedenfalls würde ich nie und habe ich auch niemals einen Kranken operirt, der nicht längere Zeit intern behandelt worden wäre; in unsicheren Fällen habe ich diese interne Behandlung selbst für Wochen und Monate eingeleitet, um Heilung zu erzwingen, was mir allerdings nie geglückt ist.

Immerhin würde ich stets wieder interne Behandlung einleiten, sobald kein deutlicher Tumor nachweisbar ist. Denn darüber muss man ja im Klaren sein, dass, auch wenn die Diagnose auf Ulcus stimmt, dieses Ulcus ev. bei der Operation gar nicht zu finden ist. Wenn die Serosa ganz unverändert, wenn nirgends eine Delle, eine

Einziehung nachzuweisen ist, so wird man doch Anstand nehmen, den Magen aufzuschneiden und nach dem Ulcus zu suchen, zumal es passiren kann, dass man auch dann das Geschwür übersieht. Es wurde gerade in letzter Zeit hier ein derartiger Fall beobachtet, den ich hier einfügen möchte, obwohl er nicht operirt, sondern nur secirt ist; er stammt aus der Praxis des Herrn Collegen Binder:

Clara Eisenhardt, 24 Jahre alt, stammt aus gesunder Familie; beide Eltern leben und sind gesund, Geschwister desgleichen. Pat. war bis auf Bleichsucht und Kopfschmerzen selbst immer gesund.

Frühjahr 1902 überfiel sie plötzlich nach einem Spaziergange eine Ohnmacht; dieselbe ging bald vorüber; ein Grund für dieselbe wurde nicht gefunden, Stuhlgang nicht untersucht. Pat. war in den nächsten Tagen auffallend blass. Ausser Appetitlosigkeit keine Magenbeschwerden, vor Allem keine Schmerzen.

Am 22. 9. 03 stellte sich ohne Vorboten plötzlich Erbrechen ein, wodurch grosse Mengen theils geronnenen, theils flüssigen Blutes entleert wurden; wiederholte Ohnmachten. Das Erbrechen von reichlichen Mengen Blutes erfolgte in den nächsten Tagen noch 3 mal. Bis zum 3. 10. bestand der Stuhlgang aus zähen theerartig schwarzen Massen, von da an wurde er diarrhoeisch, braungelb.

Der objective Befund war stets ein negativer. Unter den Erscheinungen der Herzschwäche trat am 6. 10. der Tod ein.

Die Obduction ergab als letzte Todesursache Lungenödem. Die Leiche war gänzlich entblutet, sämmtliche Organe blass. Am Hilus der Lunge einige schwarze z. Th. verkalkte Drüsen.

Serosa des Magens unverändert. In demselben neben zwei strahligen Narben ein etwa 2 markstückgrosses ganz oberflächliches, in seiner Mitte von zwei sich gabelnden Gefässen durchzogenes Ulcus, sowie mehrere kleinere, gleichfalls ganz oberflächliche Substanzverluste. Alle übrigen Organe normal.

Als ich einige Monate später den in dünnem Spiritus liegenden Magen besichtigte, habe ich weder an der Aussen- noch an der Innenseite desselben irgend etwas Abnormes mehr gesehen, nur an einer kleinen Stelle schien die Schleimhaut einen minimalen Defect zu haben. Nun, dieses Mädchen hätte man nur operiren sollen; die Niederlage wäre unbeschreiblich gewesen, zumal man sich hätte sagen müssen, dass wahrscheinlich der Tod der Kranken durch die Operation beschleunigt worden sei. Aehnlich lag folgender selbst beobachteter Fall:

No. 3. Gymnasiast K., 17 Jahre alt. Aufgenommen 27. 12., gestorben 31. 12. 1889.

Pat. hatte sich Mitte December 1889 am rechten Mall. ext. beim Schlittschuhlaufen eine Schrunde zugezogen.

Am 20. 12. erkrankte er plötzlich mit hohem Fieber und heftigen Schmerzen an Osteomyelitis multiplex. Die Krankheit wurde zunächst als Influenza aufgefasst, bis an verschiedenen Stellen des Körpers Röthung und Schwellung auftrat. Die Schrunde am Malleol. ext. entwickelte sich zu einem grossen Geschwür. Viel Eiweiss im Urin.

Am 28. 12. wurden mehrere Eiterherde entleert (Finger, Radius, Clavicula, Oberschenkel). Pat. fieberte weiterhin hoch (39—40), war sehr unruhig, delirirte viel, Exsudat h. l. u.

Am 31. 12. Morgens 5 Uhr wird der Kranke plötzlich still, Puls klein und rasch (160). Athmung oberflächlich rasch. Temp. 42,6. 10 Uhr Exitus.

Obduction: Allgemeiner leichter Icterus. In der linken Pleurahöhle 5 bis 600,0 ccm sanguinolenter eitrig-trüber Flüssigkeit. Beiderseits dicht unter der Pleura etwa $^1/_2$ Dutzend kleine embolische Infarcte; im rechten Oberlappen ein eitrig eingeschmolzener Infarct von Pfenniggrösse. Geringe Endocarditis der Klappen. Bronchial- und Trachealdrüsen vergrössert, von käsigen, theilweise verkalkten Herden durchsetzt. Zahlreiche Infarcte an beiden Nieren. Schleimhaut des Magens blass-grüngelb, mehrfach flach ulcerirt; einige von den z. Th. tieferen Schleimhautdefecten dünn graugelb belegt. Aus einem in der kleinen Curvatur näher dem Pylorus gelegenen 1 cm grossen Schleimhautdefecte ragt ein schmutzig-braunrothes festhaftendes Blutgerinnsel hervor. Im Magen viel schwärzlich dünne Flüssigkeit (Blut); derselbe Inhalt im ganzen Dünndarme. Von dem Ulcus am äusseren Knöchel zieht eine thrombosirte Vene bis zur Mitte der Wade (Vena saph. minor).

Vielleicht ein Unikum! Acute Entwicklung von Magengeschwüren auf embolischem Wege, Infection mit Staphylokokken. Patient war ein grosser kräftiger Knabe; er hatte vor seiner Erkrankung nie über den Magen geklagt, alle Speisen vertragen. Jetzt waren Lunge und Nieren mit inficirten embolischen Infarcten durchsetzt; es ist doch in hohem Grade wahrscheinlich, dass der Magen in gleicher Weise befallen wurde, wodurch es zur Arrosion einer relativ grossen Arterie kam, die man deutlich im Grunde des kleinen Geschwüres liegen sah. Die Serosa über demselben war unverändert.

Weil Patient kein Blut per os entleerte, kam eine Operation ja überhaupt nicht in Frage; sie war auch auf jeden Fall contraindicirt durch die Schwäche des Kranken; hätte letzterer aber Blut durch Erbrechen entleert und hätte man operirt, so würde man auch hier eine gewaltige Niederlage erlebt haben; das Geschwür wäre nicht zu finden gewesen.

Also, mit Enttäuschungen hat man zu rechnen; trotzdem bleibt es das Ideal bei negativem Befunde zu operiren, weil

dann das Geschwür meist noch klein und relativ leicht zu entfernen ist. Bis jetzt hat die Diagnose auch abgesehen von dem oben erwähnten Falle von Ulcera des Quercolon auch immer gestimmt. Das Jahre, selbst viele Jahre lang dauernde Leiden lässt sich eben nur durch einen Ulcus erklären.

Leider sind nur relativ wenige Kranke bei kleinem nicht palpabelen Ulcus operirt worden; die meisten hatten mehr oder weniger ausgedehnte Verwachsungen mit Leber und Pankreas, sodann successive Perforationen in die genannten Organe; nicht immer wurden derartige verwachsene resp. perforirte Ulcera ante operationem palpirt; oft genug gab es herbe Ueberraschungen.

Das chirurgische Vorgehen ist natürlich ein ausserordentlich verschiedenes gewesen, je nach dem localen Befunde, dem Kräftezustande der Kranken; man wird in keinem Falle vor der Eröffnung der Bauchhöhle sagen können, ob Excision des Ulcus, quere Resection des Magens, Gastrostomie bei Sanduhrmagen, Excision des Ulcus mit nachfolgendem Verschlusse des Duodenum und Vereinigung des cardialen Theiles des Magens mit dem Darme oder endlich einfache Gastroenterostomie nöthig ist. Letztere kommt deshalb relativ selten in Frage, weil der cardiale Theil des Magens weit nach links rückt, da ja schon das Ulcus links von der Mittellinie steht. Man muss also die Jejunumschlinge ausserordentlich weit nach links unter den Rippenbogen führen; sie kommt in Gestalt des Rohres einer Doppelflinte am Magen zu liegen, so dass unbedingt Enterostomie unterhalb des Quercolon nöthig ist, mag man nun Gastroenterostomia ant. oder post. machen. Festzuhalten ist bei allen Magenoperationen, dass die Magenwand selbst die denkbar besten Chancen für die Naht bietet; diese derbe wohlgenährte Membran liefert so breite Wundflächen, dass doppelreihige Naht sicher hält. Sobald die Ulcera auf den Pylorus übergehen, so dass das Duodenum in Frage kommt, fängt die Noth an. Das Duodenum ist ein dünner schlecht genährter Darm ohne Mesenterium; es ist gerade so widerstandsunfähig als das Colon descendens am Uebergange zum Rectum. Gehen die Ulcera also auf den Pylorus über, so tendire ich nach umgehenden Operationen, wie bei der isolirten Pylorusstenose.

Die bisher erzielten Resultate der wegen Ulcus der kleinen Curvatur ausgeführten Operationen sind ungenügend, statistisch

nicht zu verwerthen. Es wiederholten sich die Erfahrungen, die wir bei der Appendicitisoperation gemacht haben. Zuerst nur schlechte Fälle, völlig heruntergekommene Menschen, Ulcera in die umgebenden Organe perforirt, äusserst schwierige Operationen, denen die geschwächten Kranken erlagen. Im Laufe der Zeit etwas bessere Fälle, weil die Diagnose etwas früher gestellt wird, aber immer noch schlecht genug; erst in jüngster Zeit vereinzelt gute Fälle, dementsprechend leichte einfache Operationen.

Ich habe, getreu meinem Principe, „den schwerkranken Menschen mit benignem Leiden zu operiren, so lange ich irgend welche Aussichten habe, ihn zu retten," vielleicht manchen Kranken operirt, der an anderem Orte nicht operirt wäre, aber ich habe keinen operirt, der nicht über kurz oder lang bei weiterem Abwarten dem sicheren Tode verfallen gewesen wäre, so weit sich das überhaupt aus dem Befunde bei der Operation beurtheilen liess. Bei einzelnen mit Perforationsperitonitis eingebrachten Kranken, die nicht operirt wurden, hätte mancher vielleicht noch eingegriffen; möglich, dass noch etwas zu machen gewesen wäre. Ich vermeide aber gerne derartige riskante Operationen, weil der etwaige ungünstige Ausgang stets dem Eingriffe als solchem zur Last gelegt wird; durch den Verlust eines desolaten Falles schreckt man zahlreiche gute Fälle zurück, so dass auch diese später zu Grunde gehen.

Ich beginne[1]) mit der Schilderung der einfachsten und zugleich typischsten Fälle, die also erst in neuester Zeit operirt wurden. Technik ziemlich ausgebildet, Kranke in leidlichem Zustande, Chancen also relativ günstig.

No. 56. Frau Stiebritz, 56 Jahre alt. Aufgenommen 19. 1. 04.

Die früher ganz gesunde Frau bemerkte vor 5 Jahren einen leisen Schmerz links unter dem Rippenbogen jedes Mal nach dem Essen; genoss sie leichte Speisen, so fehlte der Schmerz; zuweilen hatte sie überhaupt mehrere Tage Ruhe. Im Laufe der Zeit wurde der Schmerz häufiger; Pat. musste nunmehr Diät halten. Vor 2 Jahren fing sie an zu erbrechen nach dem Essen, der Schmerz wurde intensiver, aber immer nur nach dem Essen; Morgens stand Patientin ohne Schmerzen auf; gleich nach dem Frühstück begann der Schmerz;

[1]) Die nachfolgenden Zeilen sind vorwiegend für diejenigen bestimmt, die noch keine Magengeschwüre operirt haben, sie aber operiren wollen; sie werden vielleicht einigen Nutzen aus der detaillirten Beschreibung sämmtlicher operirter Fälle haben.

er war sehr intensiv; Pat. krümmte sich am liebsten ganz zusammen, dann wurde der Schmerz geringer. Sie verlor im Laufe der Zeit ca. 20—30 Pfund an Gewicht. Blut hat sie nie erbrochen.

Status praesens: Blasse abgemagerte Frau. Unter dem linken Rippenbogen unsichere Resistenz fühlbar. Magen lässt sich nur wenig auftreiben, Pat. klagt lebhaft, nachdem 300,0 Flüssigkeit eingelaufen sind. Grosse Curvatur steht bei vollem Magen noch 2 Finger breit oberhalb des Nabels.

29. 1. 04. Schnitt durch den linken Musc. rect. abd. Wallnussgrosser Tumor in der kleinen Curvatur nach hinten übergreifend, dort an 20 pfenniggrosser Stelle mit dem Pankreas verwachsen. Noch kein eigentlicher Sanduhrmagen.

Kleines Netz durchtrennt, Pankreas in seiner Substanz keilförmig excidirt, um das Lumen des Magens nicht zu öffnen; Pankreas mit Catgut vernäht. Klammer von der Cardia an nach abwärts gelegt, vor derselben Magen durchschnitten, dann frei (ohne Klammer) von unten nach rechts zum Pylorus hin Ulcus umschnitten, immer gleich Schieberpincetten angelegt. Es restirt ein enormes Loch im Magen, gut faustgross (also entsprechend 2—2 der Skizze), Wundränder in querer Richtung vernäht, was ohne jede Spannung gelingt, obwohl jetzt Pylorus dicht an der Cardia steht; dort dreifache Naht, sonst nur doppelte an den ca. je 10 cm langen Wundrändern der vorderen und hinteren Magenwand. Kein Tampon. Bauchdeckenwunde in ganzer Länge vernäht.

Das excidirte Ulcus erweist sich als kirschengross mit derben infiltrirten Rändern. Der excidirte Tumor ist in toto etwa über haselnussgross.

Verlauf: 5. 2. Temp. bis 37,5 und 38, heute 36,8. Nähte entfernt; am oberen Wundwinkel unter der Haut etwas trübes Secret.

13. 2. Secretion gering.

8. 3. Wunde geheilt. Pat. steht auf mit Bandage.

22. 3. Geheilt entlassen.

Der Kranken wurde unmittelbar vor der Operation der Magen ausgespült, das Rohr blieb liegen; die Narkose hat dadurch nicht sonderlich gelitten. Das Verfahren hat aber den Vortheil, dass man jeder Zeit frisch sich ansammelnden Magensaft durch Druck auf den freiliegenden Magen entleeren kann. Schnitt links von der Mittellinie, oben 2 cm vom Rippenbogen entfernt bis zum Processus ensiformis, Rectus oben in schräger Richtung durchschnitten, unten parallel seinen Fasern. Musc. transv. etwas mehr medianwärts durchtrennt, damit der laterale Theil des Muskels nicht unter den Rippenbogen schlüpft. Das Ulcus liegt fast immer links von der Mittellinie, deshalb der linksseitige Schnitt, wenn auch die medialen Abschnitte des Musc. rect. in Folge dieses Schnittes zuweilen atrophiren; in den meisten Fällen tritt diese Atrophie nicht ein, wie durch zahlreiche Gallensteinoperationen mit

Schnitt durch den Musc. rect. abd. dext. bewiesen ist. Weil oben die Recti auseinanderweichen, ist der Schnitt in der Mittellinie zwischen Nabel und Proc. ensiformis immer bedenklich; es entwickeln sich ausserordentlich häufig Hernien nach demselben. Der linksseitige Schnitt muss bis zum Proc. ensif. hinaufgeführt werden, weil man von oben mit der Klemmzange an den Magen herangehen muss. Bevor man Musc. transv. und Peritoneum durchschneidet, empfiehlt es sich beiderseits die Fascie des Rectus und handbreit davon die Haut mit starken Seidennähten zu vereinigen, dadurch die Recti beiderseits seitlich zu verziehen, um die Wunde zum Klaffen zu bringen. Leider sind die Recti bei diesen an Ulcus ventriculi leidenden also mehr oder weniger stark verhungerten Leuten meist erheblich verkürzt und gespannt; bei Gallensteinkranken gelingt das Herauskippen der Recti besser als bei Ulcus-Patienten.

Nach Eröffnung des Peritoneums muss zunächst die Frage beantwortet werden, ob das Ulcus noch unverwachsen ist oder ob es mit dem Pankreas verklebt resp. in dasselbe bereits durchgebrochen ist. Ersteres erkennt man leicht, weil der Magen in toto verschiebbar ist; über das Verhalten eines mit dem Ulcus verwachsenen Pankreas kommt man nicht leicht ins Klare. Man muss natürlich das kleine Netz in querer Richtung durchtrennen, dann die verwachsene Partie von oben her besichtigen. Es kommt darauf an, den Magen vom Pankreas zu trennen, ohne dass das Lumen des Magens geöffnet wird. Dies geschah im vorstehenden Falle durch Excision eines Keiles aus der Pankreassubstanz mit sofort folgender Vernähung des Defectes im Pankreas mittelst Catgut. Ist die hintere Wand des Magens dadurch frei, so folgt die Anlegung der beifolgend skizzirten Klammer von der Cardia her, Durchschneidung des Magens vor der Klammer, während man mit der linken Hand den Pylorustheil des Magens comprimirt; Magensaft fliesst nur in Spuren aus, wird sofort abgetupft. Vom unteren Wundwinkel an schneidet man dann mit gerader Scheere successive den das Geschwür enthaltenden Keil aus dem Pylorustheile des Magens aus, immer sofort nach kurzem Schnitte beide Magenwände mit Schieberpincetten fassend, bis oben die kleine Curvatur erreicht ist. Die linke Hand des Operateurs comprimirt weiter, bis die Coronaria vent. d. versorgt ist; dann wird die noch

in der Klammer steckende Coron. sin. versorgt und nun die Klammer gelöst. Die Blutung aus der losgelösten Magenwand ist nicht erheblich, kann jedenfalls leicht durch Schieber gestillt werden, dann folgt Vernähung der Magenwände vom unteren Wundwinkel aus, gleichzeitig vordere und hintere Wand berücksichtigend (Seide); hier und da wird die etwas stärker blutende Schleimhaut mit Catgutnaht vereinigt, um die Blutung zu stillen. Auf die erste Reihe von Nähten folgt, nachdem die Magenwunde geschlossen ist,

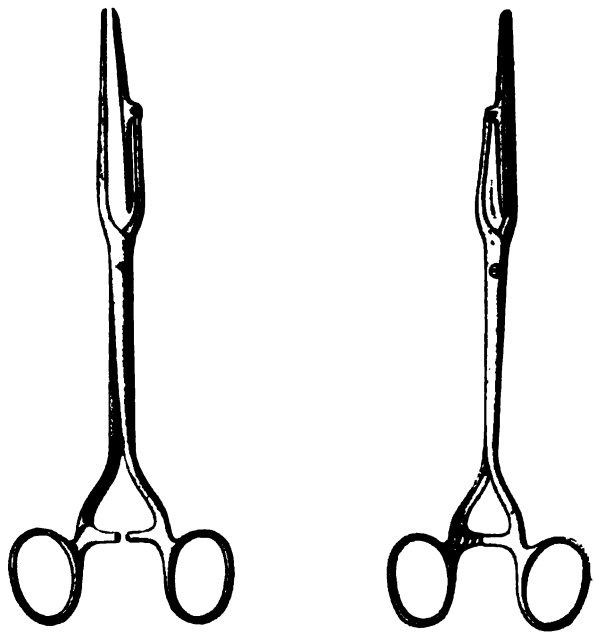

Fig. 3.

eine zweite Reihe von einstülpenden Seidennähten hinten wie vorne; oben, wo die Spannung am stärksten ist im Bereiche des Restes der kleinen Curvatur folgt noch eine dritte Reihe von Nähten. Kein Tampon. Schluss der Bauchwunde

So denke ich in Zukunft ähnliche Fälle zu operiren; aber wie selten werden sie sein und wie selten waren sie bis jetzt; nur noch zwei Parallelfälle sind beobachtet, der eine wurde nach einer anderen Methode operirt, die ich später besprechen werde, der zweite jetzt folgende ähnlich wie No. 56, was aber nicht richtig war.

No. 30. Frl. X. aus Capland, 28 Jahre alt, aufgenommen 10. 11. 99.

Vater gestorben mit 61 Jahren an Herzerweiterung. Mutter lebt, ist aber auch viel magenleidend gewesen, keine Blutungen, jetzt gesund. Geschwister zart, keine Tuberculose, während 2 Schwestern der Mutter an Tuberculose gestorben sind. Im 13. Lebenjahre fühlte Pat. zunächst Beschwerden nach dem Essen, stete Müdigkeit, dazu ausgesprochene Bleichsucht. Eigentlicher Magenschmerz existirte noch nicht, sondern das Gefühl des Aufgetriebenseins nach dem Essen; Pat. konnte kein Corset tragen, keine längeren Spaziergänge machen. Dazu oft Kopfschmerzen, migräneartig, aber kein Erbrechen. Dieses Leiden wurde allmählig stärker, 2 Jahre nach Beginn desselben (August 86) trat die erste Blutung auf und zwar Nachts gegen Morgen. Patientin erwachte aus dem Schlafe, fühlte sich sehr elend, hatte Schweiss auf der Stirn; sie verliess ihr Bett, um zu ihrer Mutter zu gehen, sie fiel vor der Thür derselben hin, wurde ohnmächtig und entleerte nun ca. $1^1/_2$—2 Liter Blut. Die Kranke lag jetzt 3 Wochen auf dem Rücken, konnte sich kaum drehen, die Hand nicht erheben, weil sie vollständig erschöpft war. Gegen Weihnachten konnte sie wieder umhergehen. Die jetzt folgenden 3 Jahre waren ganz gut, Patientin konnte leichte Speisen vertragen, nahm an Gewicht zu, besuchte gelegentlich Bälle, schwamm, ritt u. s. w. Im Jahre 1890 fing sie an Musik zu studiren und zu unterrichten, dabei trat das Magenleiden wieder hervor, doch gab sie noch weitere 8 Jahre Musikunterricht. Während dieser Zeit trat einmal Gelbsucht auf, ohne dass heftige Schmerzen vorangegangen waren; diese Gelbsucht wiederholte sich noch öfter, hing vielleicht mit den klimatischen Verhältnissen resp. der grossen Hitze in Süd-Afrika zusammen. Im Jan. 99 reiste Pat. nach Deutschland. Die Ueberfahrt war sehr stürmisch, die Seekrankheit trat in Folge dessen ausserordentlich stark auf, dabei hatte Pat. sehr intensive Magenschmerzen, was andere an Seekrankheit Leidende nicht haben. Die Magenbeschwerden blieben auch bei weiterem Aufenthalt in Deutschland. Die Leube'sche Kur wurde ohne Erfolg angewandt, deshalb Aufnahme in die hiesige Privatklinik.

Befund: Abgemagerte Kranke, kein Tumor nachweisbar. Schmerz genau in der Mitte zwischen Proc. ensiform. und Nabel geklagt, dort besonders auf Druck sehr empfindlich.

Ord.: Nochmalige ganz streng durchzuführende Leube'sche Kur.

Verlauf: Zunächst bei subnormaler Temperatur ziemlich frei von Schmerzen. Flüssige Nahrung wird gut vertragen. 1. 12. In den letzten Tagen werden die Schmerzen stärker, Temperatur geht am folgenden Abend auf 37,1°.

Deshalb 3. 12. Schnitt in der Mittellinie. Man findet eine geschwollene Drüse unterhalb des Magens, sodann in der kleinen Curvatur eine linsengrosse Delle durch Pseudomembranen verklebt. Kleines Netz in querer Richtung stark geschrumpft, enthält zahlreiche radiär auf die Delle zulaufende Stränge und ein stark pulsirendes Gefäss, das direct auf die Delle zuläuft; letztere enthält kleine harte Prominenzen. Nach vorsichtiger Ablösung der Pseudomembranen öffnet sich sofort eine feine Fistel, die in das Lumen des Magens

führt. Das kleine Netz wird nach oben abgelöst, die Delle sammt Fistel umschnitten. Kaum ist der kleine Schnitt gemacht, da giebt die Magenwunde unter unseren Augen nach, es entsteht ein faustgrosses Loch im Magen, weil offenbar ein grosser Theil der vorderen, oberen und hinteren Magenwand zerstört ist. Defect lässt sich in querer Richtung nicht schliessen, weder Pylorus noch Cardia geben in querer Richtung nach. Es wird deshalb oben in der Richtung der kleinen Curvatur eine Längsnaht gemacht, Quernaht darauf gesetzt. Dadurch entsteht unzweifelhaft ein etwas abnormer Magen, doch lässt sich das nicht ändern.

Gallenen, aber blase mit Duodenum weithin verwachskeine Steine nachweisbar; Lösung dieser Verwachsungen.

Wanderniere; sie gleitet jetzt nach hinten, bleibt unberührt. Schluss der Bauchdeckenwunde. Puls post op. langsam und gut.

Verlauf: 4. 12. Morgens 37,8° und 120. Seit 4 Uhr Nachts Erbrechen, deshalb Ausheberung des Magens, stinkende Blutreste und Luft entleert, keine weitere Spülung. Abends 37,4° und 100.

5. 12. 37,8° und 120. Wieder Erbrechen stinkender Massen, wenig Blut dabei. Weiterhin reactionsloser Verlauf.

Ende December klagte Pat. über Schmerzen linkerseits im Magen, konnte aber Nahrung zu sich nehmen. Sie wurde 29. 1. 1900 in noch ziemlich kümmerlichem Zustande entlassen. Ganz langsam erholte sie sich, nahm an Gewicht zu (104 Pfund), der Schmerz links blieb, wurde aber geringer.

Da trat am 17. 10. 1900 ohne besondere Vorläufer plötzlich wieder eine heftige Blutung auf, nachdem Pat. mehrere Tage gebrochen hatte; der Schmerz war wieder links an der alten Stelle. Pat. lag 5 Monate bei strenger Diät, die Blutung kehrte nicht wieder; es blieb aber der linksseitige Schmerz. Allmählig lernte die Kranke wieder alle Speisen vertragen, aber das Gewicht blieb reducirt (98). Im Februar 1904 stiess sie heftig mit der Magengegend an eine Thürklinke, alsbald wieder abundante Blutung, von der sich die Kranke erst nach Monaten erholte.

Bei dieser Kranken war der Schmerzpunkt genau in der Mittellinie, dem entsprach auch die Lage des Geschwüres; dasselbe hatte keine Geschwulst gebildet, deshalb war es in der Mitte stehen geblieben, nicht nach links abgewichen.

Zur Operation zwangen stärkere Schmerzen trotz Leube'scher Kur und geringfügige Temperaturerhöhung. Es zeigte sich, dass Perforation des Ulcus unmittelbar vor der Thür stand; nur minimale Adhäsionen deckten noch die stecknadelkopfgrosse Fistel zu, die sich vom Geschwürsgrunde durch die Muscularis bis unter die Serosa hindurchgearbeitet hatte. Ich war, das muss ich gestehen, im Beginne der Operation ganz stolz, dass ich den richtigen Zeitpunkt für dieselbe gewählt, den Durchbruch des Geschwüres in

die freie Bauchhöhle — und nur dieser kam in Frage — glücklich vermieden hatte. Lange dauerte die Freude nicht, denn nach einfacher elliptischer Umschneidung des Ulcus klaffte ein enormes Loch im Magen (Schema 3); die Situation war höchst peinlich; ich hatte damals schon zweimal die quere Resection des Magens gemacht, dieser gewaltige Eingriff schien mir aber doch bei einem linsengrossen Ulcus nicht indicirt zu sein; ich versuchte quere Naht vom unteren Wundwinkel an, sah aber nach einiger Zeit, dass Cardia und Pylorus sich nicht genügend an einander bringen liessen; setzte deshalb Längsnaht in der Richtung der kleinen Curvatur auf die Quernath. Dadurch entstand ein gewisser Sanduhrmagen, doch war die Stenose für zwei Finger durchgängig. Vollständig übersehen liess sich die Sache erst nach Fertigstellung der Naht; jetzt dieselbe wieder zu lösen und den Magen quer zu reseciren, das hätte die Kranke in ihrem geschwächten Zustande nicht mehr ertragen, folglich blieb es beim Sanduhrmagen.

Die Consequenzen des unrichtigen Vorgehens zeigten sich bald; schon 3 Wochen post. op. trat linksseitiger Magenschmerz auf; ich glaube, dass sich cardiawärts von der Stenose ein neues Ulcus gebildet hat, weil dort der Mageninhalt stagnirt; dass ich ein bereits bestehendes übersehen habe, das glaube ich nicht; ich konnte die Innenfläche des Magens weithin übersehen, fand nichts von Geschwür mehr; immerhin ist es ja möglich, dass mir ein flacher Substanzverlust in der Schleimhaut entgangen ist.

Wiederholt habe ich der Kranken, seitdem ein neues Ulcus festgestellt ist, die quere Resection des Magens vorgeschlagen; sie ist nicht darauf eingegangen, was ich ihr ja nach dem einmaligen Misserfolge nicht verdenken kann; erst neuerdings, nach der letzten heftigen Blutung, die sie fast ins Grab brachte, befreundet sie sich etwas mit dem Gedanken an einen zweiten Eingriff[1]).

Dieser ungünstige Ausgang eines relativ günstigen Falles (keine Perforation in die umgebenden Organe, aseptische Operation) liess mich daran denken, ob dem Ulcus ventriculi nicht in einfacherer Weise beizukommen sei, nämlich durch Excision des Ulcus von innen d. h. vom Cavum des Magens aus, wobei man die Ablösung des kleinen Netzes ev. auch des Pankreas vom Magen vermeiden,

[1]) Anm. während der Corr.: Nicht zutreffend. Pat. hat sich am 12. 8. 04 vorgestellt; sie sieht gut aus, kann alle Speisen vertragen, wiegt 108 Pfund.

das Pankreas in seiner Substanz excidiren und in das Lumen des Magens hinein durch versenkte Nähte versorgen könnte.

Erst nach langer Zeit bot sich ein passender Fall.

No. 45. Marie Herzer, 61 Jahre alt, aufgenommen 24. 4. 02. † 5. 6. 02.

Patientin ist seit etwa 20 Jahren magenleidend; sie litt stets an Appetitlosigkeit und heftigen Schmerzen links von der Mittellinie; die Schmerzen strahlten in beide Schultern aus. Sie traten nur nach der Aufnahme von Speisen auf, wurden geringer oder verschwanden ganz, wenn die genossenen Speisen durch Erbrechen entleert waren. Pat. ist schon seit langer Zeit gebrechlich, doch hat das Leiden seit 2 Jahren erheblich zugenommen; sie verlor 24 Pfd. an Gewicht, lobte nur noch von flüssiger Nahrung; seit letzten Weihnachten ist der Zustand unerträglich.

Status praesens: Elend aussehende Frau. Magengegend überall schmerzhaft. Im Epigastrium undeutliche Resistenz zu fühlen. Aufblähen des Magens ergiebt, dass grosse Curvatur 2 Finger breit unter dem Nabel steht. Es wird deutliche Einschnürung links vom Nabel beobachtet. Pylorus steht zwischen Gallenblasengegend und Nabel.

Mageninhalt: HCl +, Milchsäure —, Gesammtacidität = 59.

Am 30.4. wird in der linken Mammillarlinie zwischen Nabel und Rippenbogen ein kleinfaustgrosser Tumor gefühlt. Ausspülung des Magens sehr schmerzhaft; sehr viel stagnirender Inhalt im Magen. Patientin hat so intensive Schmerzen Tag und Nacht, dass sie sich auf dem Boden umherwälzt.

Spur von Albumen im Urin. Geringes Oedem an Clitoris u. Labien. Gew. 49kg.

2. 5. 02. Incision durch den linken M. rectus abdominis. Linker Leberlappen liegt vor, fest verwachsen mit dem Magen; dieser Leberlappen wurde ante oper. gefühlt und als Tumor angesprochen. Hinter der Leber liegt der Magen mit thalergrossem, von der kleinen Curvatur ausgehendem Ulcus. Weil Material für Gastroenterostomie links vom Ulcus vorhanden ist, wird diese Operation begonnen. Nach Fixation des Jejunum am Magen und Oeffnung des letzteren lässt sich das Ulcus genauer abtasten; seine Basis ist fast thalergross, erstreckt sich in Gestalt eines 2—3 cm tiefen Trichters mit der Spitze ins Pankreas hinein.

Der Magen wird jetzt mit der linken Hand gefasst, das Ulcus wird ins Lumen des Magens hinein und zum Theil aus der vorderen Schnittwunde des Magens herausgestülpt.

Dadurch wird das Ulcus blutleer gemacht; es lässt sich jetzt leicht umschneiden und bis ins Pankreas hinein exstirpiren. In der Tiefe des Defectes werden zahlreiche freiliegende Gefässe unterbunden; sie bluten nicht, weil die linke Hand des Operateurs sie nach wie vor comprimirt.

Dann folgte Catgutnaht von der Tiefe der Wunde aus; analog der Versorgung eines Uterusstumpfes werden die Wundflächen vernäht, bis die letzten Nähte durch die Schleimhaut selbst gelegt werden. Blutung steht danach vollständig.

Nun wird die Gastroenterostomie vollendet. Enterostomie unterhalb des Quercolon zugefügt.

Zunächst fieberloser Verlauf bei ungestörtem Allgemeinbefinden. Hautnähte müssen entfernt werden, doch hält die Bauchmuskelwunde.

Später Erscheinungen von Seiten der Lungen, während Abdomen dauernd frei bleibt. Am 4. 6. Abends Collaps und heftige Athemnoth. Am nächsten Morgen Exitus.

Obduction ergab: röthlich-graue, zum Theil zu chocoladefarbigem Brei erweichte Thromben in beiden Schenkelvenen; von dort aus multiple Emboli in den Aesten der Art. pulm. mit Bildung von circumscripten Eiterherden in den Lungen.

Bauchhöhle völlig frei. Senkrechte Narbe in der hinteren Wand des Magens 2,40 cm lang, 35 cm vom Pylorus entfernt. Letzterer selbst am Uebergange in das Duodenum mit einer queren weisslichen Narbe versehen.

Bei dieser Kranken rechnete ich auf Perforation des Ulcus in den linken Leberlappen, weil ein Tumor linkerseits gefühlt war; es ergab sich, dass der Leberlappen selbst die Geschwulst vorgetäuscht hatte; dadurch stiegen die Chancen für das Gelingen einer Operation. Sie sollte aber doch nur in Gastroenterostomie bestehen, weil das Ulcus, wie inter op. festgestellt wurde, intensiv mit dem Pankreas verwachsen war. Als aber die vordere Magenwand für die Gastroenterostomie geöffnet war, liess sich das gewaltige Ulcus sammt Pankreas so bequem in die Wunde vorstülpen, dass ich die Excision des Geschwüres beschloss, zumal die Magenwand offenbar nicht weithin durch das Geschwür aufgefressen war. Die Operation ging ausserordentlich glatt, Blutung minimal, weil durch das Herausstülpen des Tumors mittels der linken Hand die Umgebung des Geschwüres ganz anämisch geworden war. Ich konnte tief ins Pankreas hineinschneiden, sah genau, dass ich gewaltige Arterien durchtrennte, aber sie bluteten nicht.

Die tiefe keilförmige Wunde liess sich dann von ihrem Grunde aus vortrefflich mit Catgutnähten versorgen, wodurch die Blutung definitiv gestillt wurde. In der Befürchtung, dass der saure Magensaft doch die Heilung der Wunde verhindern, dass nach einiger Zeit ein neues Ulcus an alter Stelle sich etabliren könne, vollendete ich die geplante Gastroenterostomie; sie wäre vielleicht nicht nöthig gewesen.

Die Heilung der Magenwunde erfolgte ungestört; man sieht am Präparate nur eine lineare Narbe in weichem Gewebe; der Magen war völlig getrennt vom Pankreas. Patientin starb unabhängig von der Operation an multiplen Embolis in die Lungenarterie

ausgehend von zerfallenen Thromben in den Venae femorales, die schon ante op. bestanden hatten (Oedem der Labien).

Weil die Extirpation des Ulcus vom Lumen des Magens aus so gut verlaufen war, beschloss ich im nächsten Falle bei relativ wenig zerstörter Magenwand das Verfahren zu wiederholen, ohne Gastroenterostomie an zu schliessen; es musste auf diese Weise gelingen, vollständig normale Verhältnisse herzustellen. Erst im letzten Herbste bot sich Gelegenheit, den Plan auszuführen:

No. 54. Heinrich Rocksell, 36 Jahre alt, aufgenommen 15. 9. 03.

Der aus gesunder Familie stammende sehr kräftige Mann verspürte im Frühling 1893 plötzlich, nachdem er bis dahin ganz gesund gewesen war, 1 Stunde nach dem Frühstücke heftige Schmerzen unter dem linken Rippenbogen; dieselben waren so stark, dass er sich ins Bett legen musste; keine Uebelkeit. Nach etwa 1—2 Stunden waren sie vorüber; gegen Mittag befand Pat. sich wieder ganz wohl. Er merkte ein ganzes Jahr lang nichts Krankhaftes, konnte alle Speisen essen, bis im Frühling 1894 abermals die gleiche Attaque einsetzte; sie verlief in analoger Weise. Derartige Anfälle wiederholten sich sodann jährlich 2mal. Die Schmerzen wurden im Laufe der Zeit stärker. Seit 3 Jahren häuften sich die Anfälle, Pat. bekam Erbrechen, gleich oder etwa $^1/_2$ Stunde nach dem Essen; es wurden immer nur die Speisen entleert, nie Blut; nach dem Erbrechen hörten die Schmerzen auf. Im letzten Jahre verging kein Tag ohne Schmerzen und ohne Erbrechen; Morgens wachte Pat. ohne Schmerzen auf; sobald er Kaffee getrunken hatte, fingen Schmerzen und Erbrechen an, dabei arbeitete er Tag für Tag; eine strenge diätetische Cur wurde niemals ausgeführt.

Status praesens: Blasser, leidend aussehender aber sonst kräftiger Mann. Undeutliche Resistenz links 3 Finger breit von der Mittellinie; dort wo der behandelnde Arzt eine Geschwulst gefühlt haben wollte, ist sie sicher nicht vorhanden. Ordination: Strenge Diät, flüssige Nahrung. Dadurch hörte das Erbrechen nach wenigen Tagen auf, aber die Schmerzen blieben ganz unverändert. Pat. wurde ungeduldig, drängte auf Operation.

Deshalb 5. 10. 03 Schnitt durch den Rectus abdominalis sinistr. ergiebt etwa 5 Markstück grosses Ulcus der kleinen Curvatur, welches auf die hintere Magenwand übergegriffen hat, aber nicht mit dem Pankreas verwachsen ist: man fühlt eine deutliche Delle in der Mitte des Ulcus. Es besteht keine Andeutung von Sanduhrmagen; deshalb wird die Excision des Ulcus beschlossen durch Schnitt von innen.

Spaltung der vorderen Magenwand in der Längsrichtung dicht oberhalb der grossen Curvatur, dann hintere Magenwand mit der linken Hand gepackt, Ulcus ins Lumen des Magens vorgestülpt und umschnitten in der Richtung von oben nach unten in Form einer Ellipse. Excision gelingt nur mit Eröffnung der Serosa der hinteren Magenwand, doch wird das entstandene Loch durch Fingerdruck geschlossen, Lösung vom Pankreas gelingt leicht, dann

Naht von innen; zuerst hinten Serosa und Muscularis durch Seidennähte vereinigt, sodann Muscularis und Mucosa durch Catgutnähte, schliesslich werden von hinten her noch weitere Seidennähte durch Serosa und Muscularis hindurchgeführt. Die genähte Magenwunde ist jetzt völlig verschiebbar gegen das unterliegende Pankreas wie gegen die Wirbelsäule, steht jetzt auf letzterer.

Das excidirte Ulcus ist etwa 1 Markstück gross, sehr tief, aber doch nicht ins Pankreasgewebe vordringend.

Verlauf: In den ersten Tagen ganz glatt, dann sprengt Patient sich durch einen heftigen Hustenstoss die Bauchmuskelnaht (Catgut), sodass der Magen frei unter der Hautnaht liegt. Letztere wird entfernt, in die Wunde werden Tampons eingenäht. Dieselbe schliesst sich allmälig, wobei Pat. sich gut erholt, sodass er schon 5 Wochen post op. als dick und rund bezeichnet wird. Heilung der Wunde nimmt weiterhin sehr viel Zeit in Anspruch; sie erfolgt endlich im März 1900 mit breiter nachgiebiger Narbe, sodass Correctur derselben nöthig war; sie erfolgte Mai 1904 und gelang. Allgemeinzustand vortrefflich.

Auch bei diesem Kranken war der Magen nicht sehr ausgiebig in der Fläche zerstört; man konnte also das Ulcus excidiren und die Wundränder ohne erhebliche Spannung vernähen. Es frug sich nur, ob man von aussen nach innen, wie bei erstem Falle (No. 56), oder von innen schneiden sollte. Ich wählte letzteren Weg, weil das Ulcus mehr an der hinteren Wand des Magens lag und mit dem Pankreas fest verwachsen zu sein schien; ich wollte den Boden des Geschwüres im Pankreas selbst exstirpiren, ohne die bursa omentalis zu öffnen. Das glückte nicht, der Magen wurde hinten geöffnet, weil das Pankreas sich löste; nur mit Mühe konnte ich den Substanzverlust im Magen mit dem linken Mittelfinger von aussen her verschliessen, bis die Naht von der Innenseite aus vollendet war.

Trotzdem wird die Methode wohl für Männer mit Ulcera der hinteren Magenwand beizubehalten sein, weil bei ihnen der Magen viel weiter von der vorderen Bauchwand resp. dem Rippenbogen ab liegt, als bei Frauen. Deshalb wird die Einführung der Klemmzange von oben her mehr Schwierigkeiten verursachen, doch wird das natürlich auch individuell verschieden sein. Beide Wege haben sich bewährt; man wird in jedem Falle zu erwägen haben, welchen von beiden man einschlagen soll.

Leider kommen nur wenige Kranke dann zur Operation, wenn das oder wenn die Ulcera noch glatt und leicht zu entfernen sind. Ist das nicht mehr der Fall, sei es, dass die Ulcera zu gross oder dass die Kranken zu schwach sind für einen energischeren Ein-

griff, so bleiben, falls die Geschwüre nicht bereits in den linken Leberlappen perforirt sind, noch umgehende Operationen, im Gebiete des Magens selbst, wie sie ja schon vielfach angewandt sind. Voraussetzung für ihr Gelingen ist, dass die gesunde Magenwand, in der die Operation sich abspielt, noch in grösserer Ausdehnung vorhanden, dementsprechend verschiebbar ist.

Zur Disposition stehen zwei Verfahren, entweder Längsschnitt oder Querschnitte auf den Magen; beide kamen zur Verwendung; zunächst ein Fall von Längsschnitt:

No. 38. Frau Melanie Weibezahl, 36 Jahre alt, aufgenommen 10. 1. 01. Vor 7 Jahren Magenblutungen, längere Zeit sehr krank, dann leidlich gesund, bis sie im August 1900 wieder mit Erbrechen und Durchfall erkrankte. Seitdem Schmerz links von der Mittellinie.

Status praesens: Vollständig heruntergekommene gänzlich zahnlose Frau; kein Tumor links nachweisbar. Rechts deutliche Wanderniere. Magen anscheinend nicht erheblich erweitert. Keine freie Salzsäure nachweisbar, dafür Spuren von Milchsäure.

19. 1. 01. Schnitt in der Mittellinie. Wanderniere sehr ausgesprochen, sie taucht zwischen Duodenum und Col. transv. auf, bleibt unberücksichtigt. Weiterhin wird eine tiefe Einziehung sowohl in der oberen wie in der unteren Magenwand entdeckt, erstere dicht an der Cardia. Man fühlt in der hinteren Magenwand an der verengten Stelle ein derbes, ins Pankreas hinein sich erstreckendes Ulcus von circa Markstückgrösse. Vorne liegt der verengten Partie des Magens der linke spitz nach unten verlaufende Leberlappen an; letzterer lässt sich ablösen, ohne dass der Magen geöffnet wird; jetzt passirt Schlundrohr die verengte Stelle.

Längsschnitt auf diese Stenose, weil vordere Magenwand intact zu sein scheint; Ulcus liegt jetzt frei; es ist hart weiss mit Pankreas verwachsen; rings um dasselbe ist die Schleimhaut arrodirt bis nach vorne hin. Ulcus hat mehr als $^7/_8$ der Magenwand in querer Richtung aufgefressen. Es wird energisch abgeschabt, sinkt darauf etwas nach links und zurück. Längsschnitt lässt sich jetzt gut in querer Richtung verziehen und ohne Spannung vernähen. Tampon auf Nahtlinie. Die gänzlich der Fettkapsel ermangelnde Niere bleibt unberührt. Schluss der Bauchwunde. Verlauf reactionslos.

28. 1. Tampon aus der Tiefe entfernt.

8. 2. Wunde vernarbt.

13. 2. 01. Geheilt entlassen.

Mai 1903 vorgestellt als kräftige, gesunde Frau; keinerlei Beschwerden mehr; ganz erhebliche Gewichtszunahme (circa 30 Pfund).

Ob hier die energische Auskratzung des Ulcus oder die Herstellung eines sehr weiten Magenschlauches vor demselben das erfreuliche Resultat des Eingriffes gezeitigt hat, darüber kann man wohl

kaum debattiren; die Herstellung der freien Passage für die Speisen war die Hauptsache. Die vordere Wand des Magens liess sich glatt von der Leber ablösen, sie war relativ gesund, vertrug also den 6 cm langen Schnitt in der Längsrichtung des Magens, desgl. quere Vernähung dieses Schnittes, ohne dass stärkere Spannung im mittleren Theile desselben sich bemerkbar machte. Wie es scheint, ist das Ulcus jetzt wirklich ausgeheilt; es besteht keinerlei Schmerz, weder spontan noch auf Druck; Pat. kann alle Speisen vertragen.

Weniger gut wirkten 2 Querschnitte dies- und jenseits der Strictur:

No. 35. Frl. Katharine Schuchert, 34 Jahre alt, aufgenommen 21. 9. 00. Mutter war auch magenleidend, wurde aber 72 Jahre alt, starb an Altersschwäche. Patientin klagt seit 16 Jahren über Schmerzen links von der Mittellinie, seitlich von der Mitte zwischen Proc. ensif. u. Nabel. Sie hat von Anfang an Erbrechen gehabt; meist wurde Schleim und Wasser entleert; die Schmerzen waren gewöhnlich heftig bei leerem Magen, durch Aufnahme von Speisen wurden sie oft geringer, Speisen wurden selten erbrochen. Im Laufe der Jahre wurde der Zustand immer schlimmer, die Schmerzen wurden heftiger, besonders links unter dem Rippenbogen. Im Juli 99 trat grosse Schwäche ein, Patientin merkte, dass der Stuhlgang schwarz war. Weil sie nicht mehr gehen konnte, liess sie sich in ein kleines Krankenhaus aufnehmen; dort blieb sie 84 Tage, magerte bis zum Scelett ab, weil sie gar nichts essen konnte, doch liessen die Schmerzen allmälig nach. 84 Pfund schwer verliess sie das Krankenhaus, um sich zu Hause weiter zu quälen. Im August 00 consultirte sie eine Autorität auf dem Gebiete der int. Medicin; diese sprach von einer Hernia lineae albae, lehnte Ulcus ventriculi vollständig ab, rieth zur Operation der Hernie.

Weil die Schmerzen nach dieser Zeit unerträglich wurden, entschloss Patientin sich endlich, die chirurgische Klinik aufzusuchen, zumal sie auch noch heftige Schmerzen im Unterleibe hatte.

Status praesens: Extrem abgemagertes Mädchen; kein Tumor links fühlbar.

Incision: 24. 9. 00 ergiebt nach langem Suchen, dass die kleine Curvatur fast gänzlich fehlt; Rest derselben ist mit linkem Leberlappen verwachsen. Ablösung desselben gelingt, ohne dass die vordere, ein Geschwür beherbergende Magenwand geöffnet wird; es restirt eine tiefe Delle in derselben, in die sich Theile vom grossen Netze von unten hineingelegt haben. Nach Abtragung dieses Netzes sieht man erst den cardialen Theil des Magens, der oben zusammengedrückt liegt; er entfaltet sich jetzt. Schlundsonde passirt die enge Stelle bis zum Duodenum.

In der hinteren Wand des Magens fühlt man ein trichterförmiges, gut 15 mm im Durchmesser haltendes offenbar ins Pankreas tief hinein gehendes

Geschwür. Magen vor diesem Geschwüre in seiner vorderen Wand gebuckelt eingezogen. Da hintere Magenwand offenbar perforirt ist, der Substanzverlust im Magen excessiv gross zu sein scheint, so wird von der Entfernung des Geschwüres abgesehen, dagegen wird beschlossen, eine Anastomose zwischen Pylorus- und Cardiatheile vor den Geschwüren anzulegen, letztere also vollständig zu umgehen. Es werden 2 circa 6 cm lange Querschnitte diesseits und jenseits der Ulcera durch vordere Magenwände geführt. Jetzt kann man sich durch Einführen des Fingers überzeugen, dass vordere, obere und hintere Wand des Magens durch Ulcera zerstört sind. Die Ränder beider Querschnitte werden miteinander vernäht. Diese Anastomose springt stark vor, weil die derben Ulcera hinter derselben liegen; letztere weichen zwar nach links von der Wirbelsäule ab nach hinten, bedrängen aber doch noch die Anastomose von hinten, während letztere vorne durch die nunmehr folgende Bauchdeckennaht bedrängt wird. Verlauf ungestört.

4. 11. 00 mit 122 Pfund Gewicht entlassen.

Nach der Entlassung war das Befinden zunächst ein gutes, Schmerzen fehlten, aber Pat. fühlte sich noch schwach. Unterleibsschmerzen waren und blieben fort. Pat. nahm sich nur noch in Acht. Die Schmerzen links traten nach 1 Jahr allmälig wieder auf; sie waren krampfhaft; der Magen trieb sich anscheinend links auf, sie sah einen Vorsprung daselbst, er bewegte sich aber nicht. Der Schmerz dauert zuweilen $^1/_2$ Stunde. Solche Anfälle kamen zuweilen 3 oder 4 pro Tag, dann herrschte wieder für Wochen und Monate Ruhe. Im April und Mai dieses Jahres kamen die Anfälle besonders oft, fast jeden Tag mehrere Male, besonders Nachmittags, doch hatte Essen keinen Einfluss darauf. Nachts herrschte stets vollständige Ruhe, abgesehen von 2 oder 3 Nächten, die völlig schlaflos waren. Patientin erhielt 3 mal täglich 3 Löffel Olivenöl, wodurch die Beschwerden wieder geringer wurden.

22. 7. 03 sieht Patientin gut aus; sie bewegt sich rasch und lebhaft. Narbe gut, keine Hernie. Befund in Abdomine negativ. Magen wird nicht aufgeblasen.

Im Mai 1904 schreibt aber Patientin, dass es ihr im letzten September wieder schlechter gegangen sei, doch habe sich das Leiden durch Trinken von Leinöl wieder gebessert; jetzt sei sie mit ihrem Befinden sehr zufrieden, wenn auch zuweilen noch linkerseits Schmerz fühlbar sei.

Bei dieser Kranken war nur ein kleiner Rest der grossen Curvatur dem geschwürigen Processe entgangen; er war nicht zu verwenden. Quere Resection des Magens, die eigentlich indicirt war, hätte Patientin nicht ertragen; dazu war sie viel zu elend. Es blieb also, weil die vordere Magenwand am Sitze des Ulcus absolut nicht zu verwenden war, nur die Herstellung eines ganz neuen Weges vor der tief eingezogenen vorderen Magenwand übrig. Dieser 6 cm im Durchmesser haltende Canal sah, als er fertig war, nicht gerade Vertrauen erweckend aus; er sprang unheimlich weit

vor, wenn auch die hinter ihm gelegene ulceröse Partie des Magens etwas nach links rutschte; eine beträchtliche Abweichung nach links war ja nicht möglich, weil Pylorus- und Cardiatheil des Magens fast in der Mittellinie des Körpers mit einander vereinigt waren; es restirte doch schliesslich ein den Wirbelkörpern aufliegender Tumor, der nun noch von der scharf gespannten Bauchdeckennaht von vorne bedrängt wurde.

Ich bereute, quere Resection des Magens vermieden zu haben, aber jetzt konnte man nicht wieder von vorne anfangen.

Die Kranke ertrug den Eingriff wider Erwarten gut; sie erholte sich sogar sehr schnell. Später sind wieder Schmerzen linkerseits aufgetreten mit Andeutungen von Stenose; diese Beschwerden verschwanden von selbst wieder. Juli 1903 sah Patientin sehr gut aus; dann neue Klagen, spontane Heilung der Ulcera ist also nicht eingetreten. Richtiger wäre quere Resection des Magens gewesen, weil diese Operation ganz normale Verhältnisse schafft; dass der der Eingriff ein grösserer ist, das lässt sich nicht leugnen.

Bestimmt ist derselbe indicirt, wenn ein Ulcus ventriculi der vorderen Magenwand in den linken Leberlappen resp. sogar in die vordere Bauchwand perforirt und gleichzeitig ein Ulcus der hinteren Wand ins Pankreas eingebrochen ist; man fällt dann gleich zu Beginn der Operation sofort in den Magen hinein, muss unbedingt weiter operiren, kann dann nur mit querer Resection des Magens endigen.

Ob die Operation auch bei fehlenden Durchbrüchen indicirt ist, darüber kann man im Zweifel sein; man wird zwischen querer Resection und Gastroenterostomie schwanken, falls letztere ausführbar ist. Ich habe in zwei solchen zweifelhaften Fällen quere Resection gemacht mit unglücklichem Ausgange, aber die Operation als solche gelang vortrefflich, die Patienten gingen an brandiger Pneumonie zu Grunde, die sie auch nach Gastroenterostomie hätten bekommen können, zumal der eine an alter Lungentuberculose litt, Trotzdem haben die Fälle mich lange gequält; etwas weniger angreifend wäre die Gastroenterostomie, die hier möglich war, doch gewesen; zunächst die beiden zum Exitus gekommenen Fälle:

No. 46. Gustav Müller, 56 Jahre. Aufgenommen 18. 10. 02, gestorben 5. 11. 02.

Ein Bruder starb an Phthisis pulm. Patient früher stets gesund. Jetziges

Leiden begann vor etwa 10—12 Jahren mit Aufstossen, Drängen nach dem Halse und dem Magen, zuweilen etwas Schmerz; ärztliche Behandlung fehlte. Im Laufe der Zeit wurden die Schmerzen stärker, besonders vorne in der Magengrube. Dort besteht seit einigen Jahren directe Druckempfindlichkeit Seit $^1/_2$ Jahr sind die Schmerzen sehr stark, halten Tage lang an.

Status praesens: Mässig genährter Mann. Leib flach. Beim Streichen der Bauchdecken sind hin und wieder leichte peristaltische Bewegungen sichtbar. Schmerzhafte Resistenz links von der Mittellinie, dort leises Knistern: beim Aufblasen des Magens reicht die grosse Curvatur bis etwas unter Nabelhöhe, ist anscheinend nur 4 Finger breit von der kleinen Curvatur entfernt. Heftiger Schmerz beim Aufblasen des Magens, heute beim Spülen etwas Blut.

Probefrühstück: HCl nicht vorhanden. Milchsäure schwach. Gesammtacidität = 22. Kein Albumen, keine Oedeme.

24. 10. 02. Schnitt rechts von der Mittellinie successive fortgesetzt bis zur Mitte des Sternum, Schwertfortsatz resecirt, weil sich ein Ulcus hoch oben an der kleinen Curvatur findet. Dasselbe steht hier rechts von der Mittellinie, weil es klein ist, keinen Tumor bildet, nicht mit dem linken Leberlappen verwachsen ist. Es steht ausserordentlich hoch, so dass der Plan, dasselbe von innen nach aussen zu exstirpiren, sofort aufgegeben wird. Deshalb Magen auf der Pylorusseite durchtrennt, Pylorustheil nach rechts herausgeworfen, dann Magen vom Pankreas gelöst, was sehr gut geht, weil Ulcus nicht ins Pankreas perforirt ist. Trotzdem lässt sich der cardiale Theil des Magens nicht aus der Bauchhöhle nach links hinauswerfen, weil der Rest zu klein ist. Also Abklemmung innerhalb der Bauchhöhle. Naht sehr glatt gelungen. Kein Tampon, Naht.

25. 10. Morg. Temp. 37,8. Puls 100. gut. Kein Erbrechen, aber intensive Schmerzen.

28. 10. Auf beiden Lungen Rasseln, besonders links hinten Dämpfung.

4. 11. Glatte Heilung der Wunde, aber zunehmender putrider Auswurf. Pat. somnolent. Puls sehr schlecht. Exitus.

5. 11. 02. Obduction: Tuberculose der Lungen; geringfügige doppelseitige Pneumonie der unteren Lappen, putride Bronchitis.

Magenwunden ideal geheilt, Nahtlinie an der kleinen Curvatur 15, an der grossen 60 mm vom Pylorus entfernt.

No. 39. Richard Seidemann, 46 Jahre. Aufgenommen 11. 2. 01. gestorben 27. 2 01.

Vor 3 Jahren begannen Magen- und Kreuzschmerzen, die sich nach der Nahrungsaufnahme verringerten. Pat. musste oft 5—6 mal pro die erbrechen; das Erbrechen war zuweilen schwarz gefärbt. Oft war das Befinden 3 bis 4 Wochen lang ganz gut.

Vor 3 Wochen wurde der Zustand wieder sehr bedenklich; starke Leibschmerzen, Erbrechen schwarzer Massen.

Status praesens: Schwächlicher, schlecht genährter Mann, Leib tief eingesunken. Schmerz zwischen Nabel und Proc. ensif. strahlt nach links hin aus. Daneben besteht aber auch Schmerz in der Gallenblasengegend.

G.-A. = 52, freie HCl, keine Milchsäure.

18. 2. Incision durch den linken Rectus abdominis führt auf Ulcus in der kleinen Curvatur; dasselbe reicht fast bis zum Pylorus, hat offenbar den grössten Theil der kleinen Curvatur aufgefressen, doch besteht keine erhebliche Verengerung in querer Richtung des Magens; letzterer mit Pankreas nicht verwachsen. Ablösung vom kleinen Netze mit Umgehung des Geschwüres gelingt recht gut, nur eine dicke Vene wird diesseits und jenseits des Geschwüres mit einiger Mühe versorgt. Nachdem unten die Art. gastro-epipl. dextr. unterbunden ist, lässt sich der Magen leicht vom Pankreas abheben. Durchschneidung des Pylorus- und des Cardiatheiles gelingt gut zwischen den Klammerzangen, desgleichen Vernähung des oberen cardialen Theiles des Magens vor der Klammer.

Rechts besteht Zerrung in Folge Verwachsung des Duodenum mit der Gallenblase und der Leber; nach Lösung derselben giebt der Pylorus nach, so dass Vernähung desselben mit dem unteren Theile des cardialen Magenabschnittes ohne Spannung gelingt.

Tampon vor und hinter die Naht. Schluss der Bauchwunde.

Verlauf: 19. 2. Einmal Erbrechen von altem zersetztem Blut. Links hinten unten unsichere Dämpfung.

22. 2. Bauch frei, aber starke Dyspnoe in Folge von Pneumonie.

Zunehmende Athemnoth, Auswurf wird putride, Bauch völlig frei, nachdem die ganz aseptisch gebliebenen Tampons entfernt sind.

27. 2. Exitus.

Obduction ergiebt brandige Schluckpneumonie und Bildung von grösseren und kleineren Eiterherden in den Lungen. Grünlicher Eiter in der rechten Bronchialdrüse. Magen vortrefflich geheilt, Bauchhöhle gänzlich intact, abgesehen von einigen stecknadelkopf- bis linsengrossen grüngelben Belegen auf der Leberkapsel

Der Kranke No. 46 ist der einzige, bei dem ein Ulcus der kleinen Curvatur nach rechts verschoben war; das Ulcus war klein, hufeisenförmig, nicht verwachsen mit Leber, wenig mit Pankreas, deshalb konnte es nicht nur nicht in der Mitte bleiben, sondern sogar nach rechts rutschen, obwohl ein grosser Theil der kleinen Curvatur zerstört war. Die Cardia muss in diesem Falle ganz besonders beweglich gewesen sein. Die starke Schädigung der kleinen Curvatur wie der vorderen und hinteren Magenwand zwang zur totalen Resection des Magens; keilförmige Excision hätte im oberen Theile der Naht zu starke Spannung hervorgerufen. Nach Resection des mittleren Theiles des Magens liess sich der cardiale Abschnitt desselben in seinem oberen $^2/_3$ durch Naht verschliessen, sodann der Pylorustheil nach Billroth mit dem cardialen Abschnitte vereinigen. Die Naht gelang gut, weil eben

nur Magensubstanz vereinigt wurde; das Duodenum blieb ausser Spiel. Das gleiche gilt von No. 39. — Selbstverständlich kann gelegentlich der Substanzverlust im Magen so gross werden, dass Vereinigung von Cardia- und Pylorustheil ganz unmöglich ist. Dann bleibt nur Vernähung des Pylorustheiles in sich und Vereinigung des cardialen Theiles mit dem Jejunum auf dem Wege der Gastroenterostomia post. übrig. Letztere ergiebt sich hier ganz von selbst, weil der Magen ja weithin vom Quercolon abgelöst ist; trotzdem füge ich auch in solchen Fällen Enterostomie unterhalb des Quercolon hinzu.

Die Operation dauert zwar ziemlich lange, sie ist mühsam, lässt sich aber sonst glatt durchführen. Wenn zwei so operirte Kranke mir doch zu Grunde gingen, so hatte das seine besonderen Ursachen; eine starb an einer der heimtückischsten Complicationen der Laparotomie, die man nur haben kann, an Diphtherie des Dickdarms, worüber ich vor Kurzem ausführlichere Mittheilungen gemacht habe; der Fall sei hier nur kurz recapitulirt. Die zweite Kranke starb während der Bauchdeckennaht auf dem Tische, als ich, ermüdet von der Operation, für kurze Zeit mich zurück gezogen hatte.

No. 33[1]). Frau S. Hofmeister, aufgenommen 29. 1. 1900, 52 Jahre alt.

Vor 17 Jahren, angeblich nach schwerer Arbeit, Schwellung in der Herzgrube, links vom Nabel war eine handgrosse Stelle besonders schmerzhaft. Nach einiger Zeit ging die Schwellung etwas zurück, ohne sich je ganz zu verlieren, desgleichen blieben die Schmerzen. In letzter Zeit erbrach Pat. helles Wasser. Die Schmerzen wurden intensiver, strahlten nach den Schulterblättern aus.

Status praesens: Etwas oberhalb und links vom Nabel eine kleine platte, nicht deutlich abzufühlende bis zur Medianlinie reichende Resistenz, die sich nach dem linken Rippenbogen hin erstreckt. Beim Aufblasen des Magens kein Tumor nachweisbar, grosse Curvatur unterhalb des Nabels sichtbar. Freie Salzsäure vorhanden.

30. 1. 1900. Incision ergiebt gewaltigen walzenförmigen Tumor bis dicht an den Pylorus sich ausdehnend, letzterer selbst ist frei. Die Geschwulst hat den ganzen Magen rechts von der Cardia occupirt, grosse und kleine Curvatur sind in dieselbe aufgegangen. Exstirp. tumoris, Pylorus in sich vernäht, desgleichen das obere Ende der Magenwunde, der untere Abschnitt derselben wird mittelst Gastroenterostomia post. mit dem Jejunum in Verbindung gebracht, endlich noch Enterostomia unterhalb des Quercolon.

---

[1]) Deutsche Zeitschrift für Chirurgie. Band 67.

Verlauf: Zuerst reactionslos, dann Durchfälle, Tod an Diphtherie des Darmes am 6. Tage. Bauchhöhle ganz intact.

No. 17. Emma Krautwurst, 42 Jahre alt.

Seit vielen Jahren magenleidend, Erbrechen, Leibschmerzen links von der Mittellinie.

Status praesens: Kachektisches Mädchen. Deutliches Plätschergeräusch. Anscheinend Pylorusstenose. Resultat des Aufblasens vom Magen unsicher.

Incision in der Mittellinie 8. 1. 98.

Magen ist in seinem mittleren Theile vorne mit dem linken Leberlappen, hinten mit dem Pankreas verwachsen; es besteht ein wenigstens handtellergrosses Ulcus der kleinen Curvatur, das sich auf vordere und hintere Magenwand fortsetzt, dort in die Leber, hier ins Pankreas perforirt ist. Magenwand weithin durch das Ulcus aufgefressen, so dass Sanduhrmagen entstanden ist mit Bildung einer sehr engen Stenose. Cardialer Theil des Magens liegt so weit nach links, dass Gastroenterostomie nicht möglich ist; Gastrostomie zwischen Pylorus- und Cardiatheil des Magens ebenfalls unmöglich, weil fest verwachsener linker Leberlappen vorliegt, deshalb Magen von Leber abgelöst, wobei sofort ein Loch vorne im Magen entsteht; letzterer jetzt ausgehebert, dann Magen vom Pankreas abgelöst, was recht leicht gelingt. Jetzt zeigt sich, dass die Wundränder des Magens sich weder in Längs- noch in Querrichtung vernähen lassen, weil der Magen viel zu eng wieder Sanduhrform bekommen wird. Deshalb Magen quer durchschnitten, Pylorustheil in sich vernäht, Cardiatheil mit Jejunum in Verbindung gebracht, was jetzt leicht und ohne Spannung gelingt. Dann Enterostomie unterhalb des Quercolon. Dauer der Operation $4^1/_2$ Stunden. Bei der Bauchdeckennaht werden Puls und Athmung schlechter, Pat. stirbt auf dem Operationstische.

Obduction ergiebt nur doppelseitige eitrige Bronchitis.

Die eigentliche Causa mortis ist hier nicht festgestellt; wahrscheinlich waren die Kräfte der Kranken durch die lang dauernde Operation doch zu sehr erschöpft, zumal sie an eitriger Bronchitis litt. Es lässt sich nicht läugnen, dass quere Resection des Magens und Naht rascher geht als Pylorusverschluss und Gastroenterostomie, aber was will man machen, wenn die Magenschnittflächen nicht mit einander zu vernähen sind? Auch in dem jetzt folgenden Falle hätte man vielleicht besser Gastroenterostomie nach Exstirpation der Ulcera — ohne letztere wäre sie ganz unmöglich gewesen — gemacht, da die Naht im Bereiche der vorderen und hinteren Magenwand ausserordentlich mühsam, die Vereinigung mit der Pars pylorica schwer zu erzwingen war. Der Kranke ging wesentlich an Fettnekrose des Pankreas zu Grunde, doch war die unmittelbare Causa mortis natürlich die lang dauernde Operation.

No. 42. Frau Marie Dix, 37 Jahre, aufgenommen 1. 8. 01, gestorben 9. 8. 01.

Vater starb an Schwindsucht, Mutter lebt und ist gesund. Vor 20 Jahren fühlte Pat. zuerst Beschwerden im Magen. Seit 4 Jahren hat Pat. 40 Pfund abgenommen. Erbrechen von Blut; auch im Stuhlgange Blut. Dabei immer Schmerzen links über dem Nabel. Magen bei stärkeren Schmerzen aufgetrieben.

Status praesens: Abgemagerte Frau. Links vom Nabel und etwas oberhalb Tumor von harter Consistenz und unebener Oberfläche. Auftreibung der Unterbauchgegend bis 5 cm oberhalb der Symphyse.

Freie Salzsäure vorhanden, keine Milchsäure.

9. 8. 01. Schnitt in der Mittellinie ergiebt Ulcus der kleinen Curvatur der vorderen wie der hinteren Magenwand, tief ins Pankreas hineingewuchert: Magen mit Quercolon verwachsen in Loco ulceris, abgelöst. Magen in seinem mittleren Theile fast gänzlich zerstört. Es wird ulcerirter Theil des Magens direct quer gespalten, wodurch ein gewaltiges, tief ins Pankreas hineindringendes Ulcus freigelegt wird. Excision desselben aus der Substanz des Pankreas heraus. Enormer Defect in vorderer, oberer und hinterer Wand des Magens, so dass bei der Naht sogleich wieder Sanduhrmagen entsteht. Deshalb Herstellung einer hinteren Magenwand (Naht in querer Richtung), vordere Wand des Magens gleichfalls zurecht genäht, dann Vereinigung mit Pars pylorica. Kein Tampon.

Pat. collabirt mehr und mehr, stirbt bereits Abends 10 Uhr.

Obduction ergiebt neben Anämie Fettnekrose des Pankreas.

Ist ein Ulcus der vorderen Magenwand in die Leber oder in die vordere Bauchwand perforirt, so ist selbstverständlich nur noch quere Resection des Magens ausführbar, wie oben erwähnt. Diese Operation ist technisch selbstverständlich äusserst schwer unter solchen Umständen; man kämpft mit dem beständig ausfliessenden Magensafte, weil es kaum gelingt, den Magen ante operationem zu entleeren.

Man erleichtert sich die Operation ausserordentlich, wenn man sofort den Magen im Pylorustheile zwischen zwei elastischen Ligaturen durchschneidet und dann die Ablösung der hinteren meist ins Pankreas perforirten Magenwand beginnt; man kann letztere gut vorziehen und genau bei der Ablösung vom Pankreas übersehen. Ich beginne mit der Schilderung des zuletzt operirten Falles; die bei demselben angewendete Technik ist die richtige.

No. 41. Frau Caroline Engelhardt, 61 Jahre alt, aufgenommen 4. 7. 01.

Vater und Schwester an Magenkrebs[1]) gestorben. Seit 25—30 Jahren magenleidend, öfter Erbrechen, 10mal Blut entleert. Keine schweren Stenoseerscheinungen, Schmerzen in der linken Seite seit $^1/_2$ Jahr. Seit 3 Wochen bemerkt Pat. einen Tumor links von der Mittellinie. Pat. kommt am 4. 7. mit

[1]) Anm.: Vielleicht an Magengeschwüren. Früher wurden diese grosse Tumoren bildenden Ulcera wohl immer mit Krebsen verwechselt.

38,1° A.-T. hier an, Tumor scheint etwas zu fluctuiren, derselbe ist am 8. 7. noch sehr schmerzhaft; in den nächsten 48 Stunden lassen die Schmerzen nach, der Tumor wird kleiner, Haut entzündlich geröthet.

Probefrühstück ergiebt freie Salzsäure, Milchsäure fehlt.

10. 7. 01. Schnitt durch den linken Rectus abd. führt auf eingedickten Eiter in der Musculatur, deshalb Querschnitt nach links. Sonde geht nach rechts durch eine Fistel in den Magen. Letzterer ist gut handtellergross mit der vorderen Bauchwand verwachsen. Spaltung des Magens im Bereiche der Adhäsionen resp. des Geschwüres der vorderen Magenwand. Jetzt sieht man auf der hinteren Wand des Magens 3 weitere Geschwüre, alle drei mit dem Pankreas verwachsen, weiter nach vorne ist ein viertes, das mit dem linken Leberlappen verwachsen ist Pylorus ist frei, er steht genau mitten auf der Wirbelsäule; dicht neben ihm beginnen die Geschwüre der hinteren Magenwand, das vordere perforirte fünfte ist gut 3 fingerbreit vom Pylorus entfernt.

Plyorustheil wird jetzt einfach zwischen elastischen Fäden durchschnitten, dann der Magen nach links hin vom Pankreas gelöst, was recht gut geht, doch wird Pankreas vielfach angeschnitten. Mittlerer Theil des Magens abgetragen hinter Klemmzange; Vereinigung des Magens nach Billroth; kein Tampon. Muskeln vernäht mit Catgut, Haut nicht.

11. 7. Puls gut, Leib weich, Erbrechen von reinem Magensafte.

13. 7. Es zeigt sich, dass Erbrechen immer dann eintritt, wenn Pat. ein Nährklystir bekommen hat. Pat. schmeckt sogar den Rothwein, der per Klysma gegeben wird.

18. 7. Wunde granulirt gut, keine Beschwerden mehr beim Essen.

17. 8. Geheilt entlassen. Gewicht 87 Pfund.

13. 11. vorgestellt; bereits 100 Pfund an Gewicht, sehr gutes Aussehen; Pat. kann alle Speisen vertragen.

15. 2. 04. Völlig gesund und auch ohne Hernie trotz des Querschnittes. Pat. arbeitet, wie die beste ihres Standes.

Dieser Fall verlief völlig glatt, vielleicht deshalb, weil Tamponade der Nahtlinie vermieden war. Die Nähte lagen in gesundem Gewebe, wozu also tamponiren? ich glaube, dass diese Tamponade mir in anderen Fällen grossen Schaden gethan hat; ein Tampon passt für kranke brüchige Gewebe, nicht für gesunde; bei letzteren stört er nur, hindert die Heilung. Was für Gallenblasen- und Appendixexstirpationen gilt, das ist auch richtig für die Magen- und Darmoperationen: der Tampon schädigt die aseptische Operation. Oft kann man ja in Zweifel sein, was man thun soll, ob man eine Operation als aseptisch betrachten soll oder nicht. Das zeigte sich besonders bei meinen ersten beiden Magenresectionen, zwei ausserordentlich schwierigen Fällen, denen ich noch ohne Erfahrung gegenüberstand. Ich exstirpirte erst die Ulcera, durch-

schnitt dann den Magen doppelt, als ich sah, dass ich die Defecte ohne quere Resection des Magens nicht decken konnte; man hätte erst den Pylorustheil durchtrennen, dann die Ulcera angreifen sollen, wie oben erwähnt. In beiden Fällen mag die Tamponade Nutzen gebracht haben, wenn auch die erste Kranke aus anderen Gründen starb:

No. 20. Frau Lina Wilcke, 67 Jahre, aufgenommen 25. 7. 98, gest. 28. 9. 98.

Aus gesunder Familie stammend war Pat. angeblich stets gesund (abgesehen von Nervosität in der Jugend). Sie hatte 7 gesunde Kinder, Geburt und Wochenbett normal. Im Frühling 98 bekam sie ziemlich plötzlich Schmerzen links unterhalb des Rippenbogens. Gleichzeitig bestand Appetitlosigkeit, aber nie Erbrechen. Die Schmerzen sind seit jener Zeit geblieben; sie waren besonders stark bei leerem Magen und bei Bewegungen, weshalb Pat. meist im Bette lag Der Stuhlgang wurde träge, der Leib trieb sich mehr und mehr auf.

Status praesens: Sehr magere, schwächliche, elend, aber nicht gerade kachektisch aussehende Dame mit leicht erhöhter Temperatur. Herz und Lunge anscheinend gesund. Abdomen ist in seinen unteren Theilen stark aufgetrieben und gespannt. Pat. klagt über Schmerz an einer ganz circumscripten Stelle unterhalb des linken Rippenbogens; schon bei leiser Berührung klagt sie intensiv. Dort fühlt man sehr deutlich den Rand der linken Leber, aber sonst keinen Tumor. Leber scheint etwas tief zu stehen. Zuweilen sieht man unterhalb derselben deutliche peristaltische Bewegungen (anscheinend Dünndarm). Urin normal.

Ein nach 40 Minuten ausgehebertes Probefrühstück ist anscheinend gut verdaut, enthält deutlich freie Salzsäure. Im Laufe der nächsten 5 Tage treibt sich der Leib immer mehr auf, Abführmittel helfen gar nicht, deshalb

31. 7. 98. Schnitt durch den linken M. rectus abd. Leber nicht verwachsen, dafür ist das Lig. teres (sehr fettreich) mit der vorderen Magenwand verwachsen, desgl. das heraufgezerrte Colon transversum. Nach Ablösung des letzteren sieht man, dass das Lig. teres einen entzündlichen in der vorderen Magenwand spielenden Process zudecken muss. In der That finden sich, nachdem das Ligament vorsichtig gelöst ist, zwei kleine Löcher in der Serosa der grau verfärbten sehr brüchigen vorderen Magenwand. Nach Vereinigung der beiden Löcher sieht man die steilen infiltrirten Ränder eines grossen Geschwüres der vorderen Magenwand; in der Tiefe erblickt man ein gewaltiges Ulcus der hinteren Magenwand resp. der kleinen Curvatur. Aus dem Ulcus der vorderen Wand dringt viel Magensaft; ein Schlundrohr wird ohne Erfolg eingeführt, Aussaugen des Magens mittels Spritze missglückt ebenfalls, deshalb provisorischer Verschluss des Ulcus in der vorderen Magenwand durch Seidennähte, Ablösung des Magens zwecks Resection in der Continuität von der hinteren Bauchwand. Diese Ablösung gelingt ganz gut, weil das mehr als thalergrosse Ulcus der hinteren Wand noch nicht ins Pankreas hineingewuchert ist. 2 Gummifäden 3 cm vom Pylorus um den Magen, Durchschneidung zwischen beiden;

jetzt lässt sich der cardiale Theil des Magens sammt der ulcerirten Partie nach links aus der Bauchhöhle herauswerfen und nach Lösung des Gummifadens vollständig entleeren. Darauf Durchschneidung des Magens cardialwärts vom Ulcus; Magenschnitt oben in sich vernäht, unten mit Pylorustheil. Nach völligem Verschluss der Magenwände wird die rechte Bauchseite revidirt. Es findet sich Gallenblase mit Duodenum verwachsen, letzteres dadurch nach rechts verzerrt. Colon transversum mit Leber, Colon ascendens mit vorderer Bauchwand verwachsen, alles ein Wust; Lösung sämmtlicher Adhäsionen, worauf Duodenum und Pars pylorica nach links rücken. Naht des Magens jetzt ohne jede Spannnung, Colon transversum punctirt, viel Luft entleert, Naht der Stichstelle. 2 Tampons auf Magennaht vorne und hinten. Nur Muskelwunde vernäht.

Dauer der Operation $3^1/_4$ Stunde. Puls nach der Operation 96 kräftig, weil Blutverlust gering war.

1. 8. Kein Fieber, aber Erbrechen zähen Magenschleimes mit geronnenem Blute gemischt. Puls 90, gut, Bauch flach und weich. Tampons Mittags entfernt, Magennaht sieht gut aus. Erbrechen hört nach Entfernung der Tampons sofort auf.

6. 8. In den letzten Tagen etwas höhere Temperatur (38,5) und rascherer Puls (126), Wunde schmutzig grau belegt, Leib flach. Secretion aus der Tiefe ziemlich stark.

8. 8. Deutliche peristaltische Bewegungen; Rectum voll Koth; letzterer im Laufe der nächsten Tage entleert, worauf peristaltische Bewegungen aufhören. Pat. oft leicht delirirend.

20. 8. Operationswunde gereinigt. Allgemeinbefinden gut. Trotz Wasserkissen leichter Decubitus am Kreuzbeine.

26. 8. Sacro-coccygealgelenk, stark vorspringend, ist durch den Decubitus geöffnet, Steissbein luxirt, wird entfernt. Pat. phantasirt etwas, ist stark abgemagert, obwohl sie mit gutem Appetit isst.

6. 9. Pat. klar, Appetit gut. Operationswunde nur noch 1 cm breit, oberflächlich granulirend.

13. 9. Bauchwunde geschlossen, aber höhere Abendtemp. Die vom Decubitus ausgehende Eiterung ist in den Rückenmarkskanal eingedrungen. Es wird die hintere untere Wand des Os sacrum in Narkose entfernt.

26. 9. Es fliesst stinkende Spinalflüssigkeit mit Eiterflocken gemischt ab, deshalb wird der Kreuzbeinkanal bis zum 3. Sacralwirbel eröffnet. Ein Drainrohr lässt sich 30 cm hoch hinaufschieben.

28. 9. Puls sehr schwach. Lungenoedem. Meningitische Reizung. Abends Exitus.

Obduction: Ausgedehnte Tuberculose des oberen und mittleren rechten Lungenlappens, beide von gezackten, mit graugelbem, käsigem Belag versehenen Eiterhöhlen durchsetzt, dazu grauweisse Knötchen und Verkäsungen in schiefergrauem Gewebe. Linker Oberlappen in gleicher Weise erkrankt. Magen 160 : 53, die vordere Fläche 30 mm vom Pylorus mit dem linken Leberlappen 40 mm weit kurz verwachsen. 70 mm messende Quernarbe daselbst. Gallen-

gang 15 mm, im papillären Theile desselben ein halblinsengrosser schwarzer Gallenstein. Im Rectum mehrere Ulcera. Wirbelkanal nicht untersucht, offenbar bis oben hin voll Eiter.

Die alte Dame war von weither nach Jena gekommen, um hier Hülfe zu suchen; eine Diagnose war natürlich nicht gestellt; ich konnte sie damals auch nicht stellen, weil mir der linksseitige Magenschmerz noch unbekannt war. Die deutlichen peristaltischen Bewegungen liessen eher an ein Carcinom der Flexura lienalis denken, als an Ulcus ventriculi, zumal hochgradige Stuhlgangsbeschwerden vorhanden waren. Unter meinen Augen trieb sich der Leib mehr und mehr auf, die Schmerzen wurden intensiver; sollte man die Kranke ihrem Schicksale überlassen oder das Hinderniss in der Flexur aufsuchen ev. dasselbe durch Enterostomie umgehen?

An einem glühend heissen Julitage entschloss ich mich zur Operation; sie führte zu einem überraschenden Befunde. Die peristaltischen Bewegungen waren rasch erklärt durch das heraufgezerrte Colon transversum; als letzteres gelöst war, da übersah man etwas die Situation; das Lig. teres fest mit der vorderen Magenwand verwachsen wurde abgetrennt; es deckte zwei Perforationen eines fünfmarkstückgrossen Ulcus der vorderen Magenwand zu. Jetzt musste man unbedingt weiter operiren, was auch recht gut ging, weil das Ulcus der hinteren Wand nicht fest mit dem Pankreas verwachsen war. Die Naht liess sich gut durchführen (Billroth); ob Tampon nöthig war, das lasse ich dahingestellt.

Jedenfalls heilte der Magen prompt aus; das der Leiche später entnommene Präparat zeigte einen in querer Richtung etwas verkürzten, sonst aber normal geformten Magen.

Die Kranke ging an Meningitis spinalis zu Grunde. Unerhört, dass trotz sorgsamster Pflege, trotz Wasserkissen u. s. w. ein Decubitus in den Wirbelcanal einbricht. Verursacht war derselbe zum Theil durch schwere Tuberculose beider Lungen mit Bildung von Cavernen; es kamen eben mehrere Schädlichkeiten zusammen, um die Kranke nach vollständig geheilter Laparotomie doch noch ins Grab zu werfen.

Etwas klüger war ich schon, als sich kurze Zeit nach der Operation des eben geschilderten Falles eine zweite Kranke vorstellte; der behandelnde Arzt, Herr Sanitätsrath Heydloff aus Erfurt, hatte ihr einen Brief mitgegeben, der geradezu charakteristisch ist:

No. 21. Frl. Sch. aus E. 45 Jahre alt, aufgenommen 8. 8. 98.

„Seit einigen Jahren wiederholt Magenstörungen, Erbrechen, Appetitlosigkeit. Bei strenger Diät und Karlsbader Salz besserte sich der Zustand gewöhnlich innerhalb 4—6 Wochen. Im December 97 hatte Pat. abermals einen solchen Anfall und ich fühlte bei dieser Gelegenheit zum ersten Male einen Tumor im Epigastrium von ziemlich fester Consistenz und leicht höckeriger Beschaffenheit, der beim Athmen auf- und abging. Das schlechte Allgemeinbefinden, eine ziemlich beträchtliche Abmagerung und die anfängliche Hartnäckigkeit des Erbrechens liessen mich ein Carcinom vermuthen. Zu einer operativen Behandlung konnte sich die Kranke nicht entschliessen. Kurz nach Weihnachten hörte das Erbrechen gänzlich auf; es hat sich in den vergangenen sieben Monaten nur noch ein einziges Mal gezeigt. Der Appetit hob sich etwas und mit ihm das Allgemeinbefinden; Pat. hat 4 Pfund an Gewicht zugenommen, das Aussehen hat sich nicht unwesentlich gebessert. Alle diese Umstände haben mich in der Diagnose Carcinom wieder etwas wankend gemacht. Da ich aber sonst nicht recht weiss, was ich aus dem Tumor machen soll, der sich überdies in den 7 Monaten kaum verändert hat, so möchte ich um Ihre Ansicht bitten. Pat. hat beständig Schmerzempfindungen gehabt, namentlich bei stärkeren Bewegungen, doch sind niemals intensivere Schmerzen aufgetreten."

Diese Anamnese wurde Seitens der Pat. noch durch folgende Angaben ergänzt: Beginn des Leidens 1893 mit heftigem Magenkatarrh, Erbrechen nach dem Essen; erst nach Monaten besserte sich der Zustand bei strenger Diät; dann 3 Jahr lang gesund, nur dass sich jede Erkältung auf den Magen warf. Im December 96 wieder heftiger Magenkatarrh. Seit Mitte October 97 Erbrechen und Leibschmerzen links desgl. im Rücken. Im letzten Jahre, nachdem die wenig schmerzhafte Geschwulst in der linken Bauchseite entdeckt war, litt Pat. öfter an Blähungen, letztere verursachten Schmerzen in der Geschwulst, desgl. längeres Gehen. In letzter Zeit sind die Rückenschmerzen geringer geworden; Pat. konnte wieder schlafen.

Status praesens: Grosse abgemagerte Dame. Faustgrosser derber, etwas schmerzhafter Tumor links von der Mittellinie oberhalb des Nabels. Die Geschwulst ist unverschiebbar gegen die Bauchdecken, bewegt sich mit der Athmung sehr wenig. Unterhalb des Tumors sieht man deutliche peristaltische Bewegungen (anscheinend Darm). Urin normal, kein Fieber. Stuhlgang angehalten.

10. 8. 98. Schnitt in der Mittellinie führt durch infiltrirtes Gewebe auf linken Leberlappen und auf einen mit demselben verwachsenen Magentumor. Derselbe ist weiter links mit der vorderen Bauchwand fest verwachsen. Beim Ablösen derselben klafft ein grosses Loch, das direct in den Magen führt. Magensaft quillt heraus; der Magen wird mittelst Theelöffels möglichst von seinem Inhalte befreit. Die weitere Untersuchung ergiebt nun, dass der grössere Theil des Substanzverlustes in der vorderen Magenwand durch den linken Leberlappen zugedeckt ist. Letzterer wird in einer Tiefe von 1 cm abgetragen, damit gleichzeitig der Boden des Geschwüres entfernt. Blutung

gering. Die vordere Wand des Magens ist jetzt gelöst, das Ulcus wird zum grossen Theile durch die abgetragene Leber gedeckt. Leider ergiebt sich jetzt, dass das Ulcus auf kleine Curvatur sodann auf hintere Wand des Magens übergreift; dort ist es fest und untrennbar mit dem Pankreas verwachsen. Deshalb wird das Loch in der vorderen Magenwand erweitert, das Ulcus vom Inneren des Magens aus umschnitten und bis tief ins Pankreas hinein exstirpirt. Nachdem somit auch die hintere Wand des Magens beweglich gemacht ist, zeigt sich, dass ein enormer Defect in der vorderen und hinteren Magenwand besteht; das Ulcus hat circa $^4/_5$ des Magens in querer Richtung zerstört; Vernähung der Wundränder (vergl. Skizze 2—2) würde unbedingt zur Bildung eines Sanduhrmagens führen, deshalb Durchschneidung des Magens pylorus- und cardiawärts vom Ulcus, Naht der Schnittlinien, was ohne bes. Spannung, geht. 3 Tampons vorne und hinten auf die Nahtlinie. Dauer der Operation 3 Stunden, Puls 70.

Verlauf: Abends Temp. 36,8 und 110, Puls gut; kein Erbrechen.

12. 8. Morgens Temp. 37,0, Puls 120 gut; kein Erbrechen.

13. 8. Fieberfrei. Tampon in minimaler Narkose entfernt, Drainage.

22. 8. Normaler Verlauf, Drains fortgelassen, deshalb wohl Abends zum ersten Male 38,0. In den nächsten Tagen Fieber bis 39,8 bei subjectivem Wohlbefinden, am 25. 8. wird ein Tumor links vom Schnitte nachgewiesen, derselbe wird am folgenden Tage durch Schnitt 2 cm vom ersten incidirt; man kommt in einen kleinapfelgrossen Abscess. Temperatur fällt Abends ab, steigt aber bald wieder. Am 30. 8. wird rechts hinten unten Pneumonie nachgewiesen. Dämpfung hält sich viele Wochen lang unter wechselndem Fieber, während die Wunden bei gutem Allgemeinbefinden successive heilen; sie sind am 30. 9. geschlossen.

Im October verliess Pat. trotz der Dämpfung das Bett; Auswurf minimal.

13. 10. geheilt entlassen.

Zu Hause erholte Pat. sich mehr und mehr, sie konnte gut essen. Die Dämpfung blieb immer noch bestehen. Am 27. 12. 98 starb sie ganz acut unter den Erscheinungen der Embolia Art. pulmonalis. Keine Section.

Gestützt auf Fall No. 20 konnte ich bei dieser Kranken die Diagnose auf Ulcus ventriculi stellen; ohne jenen Fall wäre ich ganz in der gleichen Verlegenheit gewesen, wie der behandelnde Arzt; letzterer, ein sehr guter Beobachter, hatte aber doch schon den Faden gefunden; er wurde zweifelhaft an seiner ersten Diagnose auf Carcinom, weil der Tumor nicht wuchs, Pat. sich trotz der Geschwulst erholte; dadurch wurde wahrscheinlich, dass eine benigne Geschwulst vorlag, und diese benigne Geschwulst konnte eigentlich nur ein Ulcus sein, allerdings ein Ulcus mit ganz besonderen Eigenschaften, weil sich ein gewaltiger Tumor entwickelt hatte. Er erschien noch grösser, als er eigentlich war, weil die

vordere mit der Geschwulst verwachsene Magenwand derb infiltrirt an der Bildung des Tumors Theil nahm.

Die quere Resection des Magens gelang auch in diesem Falle gut, wenn ich auch erst die Ulcera exstirpirte und dann resecirte; man hätte umgekehrt vorgehen sollen.

Natürlich hat auch die quere Resection ihre Grenzen, wenn die Substanzverluste im Magen zu gross, die Perforationen der Ulcera zu ausgedehnt sind. Bei Ablösung derselben von Leber und Pankreas klaffen dem Operateur enorme Defecte entgegen, die dann überhaupt nicht mehr zu schliessen sind. Aber gerade diese von wüthenden Schmerzen geplagten Kranken drängen auf die Operation als ultimum refugium. Zweimal habe ich mich zu einer Operation verführen lassen, nachdem ich dieselbe kürzere oder längere Zeit beständig abgelehnt hatte. Niemand kann ante op. den Befund genau kennen; da wird man gelegentlich auf einen absolut unheilbaren Fall treffen oder auf einen, dem man noch nicht gewachsen ist, wenn die Erfahrungen noch gering sind. Bei dem ersten Kranken, dessen Ulcus ich direct angriff, erlitt ich eine schmähliche Niederlage; ich würde sie heute vermeiden, aber alles will gelernt sein, so auch die Magenchirurgie:

No. 10. Friedrich Rost, 45 Jahre, aufgenommen 18. 11. 95. † 24. 11. 95.

Familie gesund. Pat. bis zum 30. Jahre ganz gesund. Damals Magenbeschwerden. Anfangs bloss Schmerzen, dieselben nehmen von Jahr zu Jahr zu; seit 10 Jahren leidet Pat. an Erbrechen, gewöhnlich in der Weise, dass sich der Leib während oder gleich nach dem Essen auftreibt, dann erfolgt Erbrechen, zuweilen schon während des Essens. Oft war Pat. 8—10 Wochen lang ganz frei von Beschwerden. Appetit war stets gut. Nüchtern hat Pat. nie gebrochen.

Pat. leidet arg an Verstopfung; oft hat er 5—6 Tage keinen Stuhlgang, dafür starke Blähungen. Zuweilen ist dann Blut auf dem Kothe. Nach längerer Stuhlverstopfung treten, wenn dann Entleerung folgt, heftige Schmerzen im Leibe ein. Die Schmerzen sind krampfartig, sodass Pat. sich krümmen muss; sie gehen durch den ganzen Bauch und in die Schultern.

Status praesens: Hagerer Mann, nicht gerade kachektisch aussehend. Bauch wenig aufgetrieben, nirgends druckempfindlich; nirgends vermehrte Resistenz zu fühlen, Magen aufgeblasen, grosse Curvatur steht oberhalb des Nabels, keine Dilatatio ventriculi nachweisbar. Probefrühstück nach 4 Stunden ausgehebert: viel freie Salzsäure, etwas Milchsäure; etwas unverdautes Amylum. Pat. drängt Tag für Tag auf Operation.

24. 11. Schnitt durch rechten Rectus abdominis.

Vordere Wand des Magens mit linkem Leberlappen ausgedehnt ver-

wachsen einige cm nach links vom Pylorus. Leber wird successise unter Belassung einer Schicht Lebersubstanz am Magen nach vorne abgelöst; hinter dieser Verwachsung ist anscheinend nichts Pathologisches. Plötzlich zeigt sich ein colossales Loch im Magen, aus dem Speisebrei dringt. Loch wird immer grösser, es fehlt offenbar jegliche Magenwand, Wunde ist garnicht zu schliessen, sie wird ausgestopft. Pat. bekommt grosse Dosen Morphium und † 25. 11. 95 an Peritonitis, Morgens $5^1/_2$ Uhr.

Obduction: Die vordere Magenwand 60 mm von dem Pylorus entfernt mit einer 65 mm langen, 30 mm weit klaffenden Oeffnung versehen, mit welcher eine umschriebene schwielige Verdickung der Kapsel der Unterfläche des linken Leberlappens correspondirt. Der Magen in der Gegend des Einrisses mässig quer eingeschnürt. Im Innern wenig trüber dickbreiiger chocoladefarbiger Inhalt. Die Schleimhaut im Fundus blassgrau, gegen den Pylorus hin blass-bläulich-roth mit einzelnen sugillirten polypösen Verlängerungen versehen. Die hintere Wand an der Umschlagsfalte auf die vordere mit zwei runden etwa linsengrossen mit ziemlich steilem aber glattem Rande versehenen Geschwüren und dazwischen mit einem flacheren zackigen 35 mm langen Quergeschwüre bedeckt. Die vordere Wand des Magens ein 80 mm langes, bis 20 mm breites, mit glattem aber schwieligem Rande versehenes, in grösserer Ausdehnung die Schleimhäute unterminirendes Geschwür aufweisend, welches an seinem rechten Ende die in die Bauchhöhle führende Lücke zeigt.

No. 51. Frau Nanny Berthel, 38 Jahre, aufgenommen 23. 4. 03. † 24. 5. 03.

Vater † 72 Jahre alt an Blasenleiden, Mutter mit 52 Jahren nach langem Krankenlager an unbekannter Krankheit. Als Mädchen Bleichsucht, später Brustfell- und Blinddarmentzündung, $^1/_4$ Jahr lang gelegen, im 23. Jahre gastrisches Fieber, Schmerzen in der linken Nierengegend. Vor einigen Jahren neuralgische Schmerzen im Rücken. Vor 3 Jahren ein Kind nach 16jähriger Ehe. Seit November 1902 ab und zu Schmerzen in der rechten Nierengegend, Anfang 1903 ähnliche aber viel heftigere Schmerzen in der linken Seite; dieselben strahlten nach dem Unterleibe aus, sie waren excessiv heftig. In letzter Zeit häuften sich die Anfälle, sie kamen fast jeden Tag. Pat. hatte nie Steine mit dem Urin entleert, der behandelnde Arzt neigte aber doch der Diagnose „Nephrolithiasis“ zu, obwohl Urin ganz normal war.

Status praesens: Sehr elende Frau. Urin klar. Befund negativ. Intensive Klagen über Schmerzen links, mehr im Bauche. Dieselben werden stärker bei weiterer Beobachtung der Kranken. Kein Erbrechen.

5. 5. Deutlicher Tumor in der linken Oberbauchgegend, am Rippenbogen faustgross, Strenge Diät vorgeschrieben.

19. 5. Tumor grösser geworden; ab und zu sieht man deutliche peristaltische Bewegungen in der Nähe desselben. Zunehmender Verfall der Kräfte, völlige Unmöglichkeit Nahrung aufzunehmen; Pat. drängt wegen der intensiven Schmerzen auf Operation, obwohl Allgemeinzustand ausserordentlich schlecht, Puls kaum noch fühlbar ist.

23. 5. 03. Schnitt durch den linken Rectus abdominis. Vor dem Magen

gelatinöse Massen, Magen fest mit linkem Leberlappen verwachsen. Nach Lösung der Leber zeigt sich 20 Markstück grosser Defect in der vorderen Magenwand. Von dort beginnt ein gut handflächengrosses Ulcus; dasselbe greift auf kleine Curvatur und hintere Wand des Magens über. Das Ulcus ist weiss, hart, greift hinten tief auf die Substanz des Pankreas über. Exstirpation ist durch Schnitt von innen nicht möglich, man muss das Ulcus hinten vom Pankreas ablösen, immer in der Substanz desselben schneidend, wobei einmal ein grösseres Gefäss verletzt wird. Magen wird beiderseits neben dem exstirpirten Ulcus quer durchschnitten; oberer und unterer Abschnitt desselben wird isolirt eingenäht in die Wunde der vorderen Bauchwand, weil die Operation mit Rücksicht auf die Schwäche der Pat. unbedingt vollendet werden muss.

24. 5. Pulslos, in der Carotis 160.

25. 5. Exitus.

Obduction: Tuberculose beider Lungen. In der Milzvene Thromben.

No. 10 hätte man ev. zwingen können durch weiteres Operiren; war doch die Pars pylorica des Magens erhalten; sie konnte doppelt unterbunden und durchschnitten werden, sodann war doch am Ende noch Entfernung des mittleren Magenabschnittes und Gastroenterostomie möglich. Ich war aber so entsetzt über das grosse Loch im Magen, dass ich vollständig den Muth verlor. Mehrere Jahre lang habe ich dann unter dem Eindrucke dieser Niederlage jeden directen Eingriff auf den Magen vermieden, bis neue ins Elend gerathene Fälle wieder zu activer Behandlung zwangen. Dass No. 51 nicht geheilt werden könne, das war ante op. ziemlich klar. Mehr als 4 Wochen lang war diätetische Cur durchgeführt, alle Bemühungen umsonst, die Schmerzen steigerten sich, Pat. war dem Selbstmorde nahe, da wurde nach Rücksprache mit der Familie der Kranken, die gleichzeitig auf Operation drängte, um das Leiden der Kranken abzukürzen, das letzte versucht; die Operation misslang, wie vorausgesagt.

Selbstverständlich wurde bei fehlender Perforation des Ulcus in die Leber resp. in die vordere Bauchwand immer erwogen, ob einfache Gastroenterostomie möglich sei oder nicht. Ist doch durch zahlreiche Mittheilungen in der Literatur erwiesen, dass ein Ulcus nach Gastroenterostomie heilen kann, wenn es auch nicht zu heilen braucht. Es ist aber schon oben auf die misslichen anatomischen Verhältnisse hingewiesen worden; der cardiale Theil des Magens steht sehr weit nach links, weil ja das mit dem Pankreas verwachsene Ulcus links von der Wirbelsäule gelagert ist; die Jejunumschlinge muss entsprechend weit nach links geworfen

werden, sodass die Gastroenterostomie-Naht unter erhebliche Spannung kommt; die Situation ist anders, als beim Ulcus pylori. Dieses zwingt unbedingt zur Gastroenterostomie, weil Exstirpatio pylori immer gefährlich ist wegen mangelhafter Resistenzfähigkeit des Duodenum; beim hufeisenförmigen Ulcus der kleinen Curvatur liegt die Sache anders, wir haben auf der einen Seite bessere Chancen für die Naht, weil lediglich Magenwände vereinigt werden, auf der anderen Seite schlechtere Chancen für die Gastroenterostomie. Dazu kommt, dass quere Resection des Magens ganz normale Verhältnisse schafft, während dieselben post gastroenterostom. doch immerhin abnorme bleiben. Wie die Fistel zwischen Magen und Darm functionirt, wenn die Kranken älter werden, das wissen wir doch noch nicht ganz sicher. Mein ältester Fall von Gastroent. ant. (operirt wegen Tuberculosis pylori 1889), der noch lebt, befindet sich leidlich. Magen und Darm functioniren, wie ich höre ziemlich gut, obwohl die Kranke mit tuberculösen Herden in Lunge, Knochen, Gelenken, Lymphdrüsen übersäet ist; das beweist nicht, dass andere Operirte sich weniger gut befinden, ganz abgesehen von der Gefahr des sogenannten peptischen Geschwüres. Genug — normale Verhältnisse sind mir lieber als abnorme, aber sie lassen sich leider nicht immer herbeiführen. In Folge dessen habe ich auch nur 5 mal Gastroenterostomie mit nachfolgender Enterostomie versucht, ohne dass die Geschwüre angerührt wurden. Leider starben drei Kranke, darunter zwei relativ einfache Fälle, die ich zuerst mittheilte:

No. 36. Friedrich Möbius, 49 Jahre alt, aufgenommen 1. 11. 1900.

Eltern leben, Mutter leidet an Husten. Pat. früher stets gesund, war Soldat, hatte vor 5 Jahren linksseitige Brustfellentzündung, trinkt und raucht wenig.

Seit 7 Wochen nach dem Essen Druckgefühl, Uebelkeit, Aufstossen, Erbrechen weiss-schleimiger Massen, in letzter Zeit fast täglich; nie Blut entleert. Pat. wurde mit Magenausspülungen behandelt.

Status praesens: Abgemagerter Mann. Deutlich fühlbarer walzenförmiger Tumor steht links von der Mittellinie. Derselbe ist gut beweglich. Beim Aufblasen des Magens verschiebt sich der Tumor nach rechts und unten, grosse Curvatur sinkt dabei 2 cm unterhalb des Nabels. Freie Salzsäure vorhanden.

5. 11. 00. Schnitt in der Mittellinie.

Tumor ist glatt, walzenförmig, hat einzelne graue Knoten auf der Oberfläche; am cardialen Theile desselben springt oben ein kleiner Fortsatz hervor.

Gastroenterostomie. Dünndarm mit einiger Mühe mit dem Magen ver-

einigt; Ligaturstelle schiebt sich nach vollendeter Gastroenterostomie weit nach links. Enterostomie unterhalb des Quercolons leicht.

Verlauf: Viel Blut durch Erbrechen entleert. Zunehmende Erscheinungen von Peritonitis. † 9. 11.

Obduction ergiebt, dass vielleicht obere Naht der Gastroenterostomiewunde insufficient geworden ist; es findet sich eine minimale Lücke zwischen 2 Fäden, doch fehlt Mageninhalt in der Bauchhöhle; Magen selbst ist stark aufgetrieben, mit Gas und braunrer Flüssigkeit in seinem cardialen Theile gefüllt. Serosa des erweiterten Magenabschnittes bleich und glatt, die des mehr zusammengezogenen Pylorustheiles weiss getrübt, glatt, verdickt, Schleimhaut dort bleich und glatt, hier gegen den Pylorus hin stark und etwas ungleichmässig gewulstet und schieferfarben. Die Wandung des Pylorustheiles bis zum Pylorus hat eine auf 5 mm verdickte Mucosa und eine auf 6 mm verdickte gelblichweisse Muscularis und Serosa. Die Oberfläche der Schleimhaut auf und zwischen den Falten überall glatt.

Pylorus leicht passirbar, 44 mm im Umfange.

No. 52. Friedrich Meetz, 52 Jahre alt, aufgenommen 23. 6. 03.

Seit $1^1/_2$ Jahren Magenbeschwerden. Schmerzen stets links. Bleicher abgemagerter Mann. In der Lebergegend vermehrte Resistenz. Pat. klagt so excessiv, dass er gleich am nächsten Tage operirt wird.

24. 6. 03. Incision. Grosses Ulcus der kleinen Curvatur mit Pankreas und Leber verwachsen. Tumor steht links von der Mittellinie. Gastroenterostomie — Enterostomie.

28. 6. Unter den Erscheinungen der Athemnoth Exitus.

Obduction ergiebt Pneumonie, Thrombose der Pulmonalarterie vom Plexus prost. aus; Thrombose beider Femoralvenen.

An der kleinen Curvatur des Magens ein die ganze Wand durchsetzendes 62 mm im queren, 35 mm im kleinsten Durchmesser messendes Ulcus. Dasselbe führt in eine durch sehr straffes Bindegewebe abgegrenzte, nach dem Magen zu mit unterminirten Rändern versehene Ausbuchtung; dieselbe endet im Schwanzende des Pankreas; letzteres graugelb, etwas derb, bildet den Boden des Geschwüres. Keine Peritonitis.

Der zuletzt erwähnte Kranke ging unabhängig von der Operation an Embolie der Lungenarterie zu Grunde, der erste aber fiel der Gastroenterostomie zum Opfer; die Jejunumschlinge hatte zu weit nach links verzogen werden müssen, offenbar war sie gänzlich zusammengeklappt, der Magen hatte sich gar nicht entleeren können, dadurch war offenbar die obere Nahtlinie zwischen Jejunum und Magen bedrängt worden, so dass sie an circumscripter Stelle nachgab. Die Obduction lehrte weiterhin, dass gar kein Ulcus vorhanden war, es handelte sich um Hypertrophie von Schleimhaut und Muscularis, also um einen ähnlichen Zustand, wie er in neuester Zeit wiederholt als angeborene Hypertrophie des

Magens beschrieben worden ist; bei unserem Kranken war das Leiden jedenfalls ein erworbenes, da er bis vor Kurzem angeblich ganz gesund gewesen war.

So fatal nun auch Zerrung und eventuell Verlegung des Jejunum nach Gastroenterostomie sind, so bleibt doch nur diese Operation übrig, wenn das Ulcus der kleinen Curvatur auf den Pylorus übergreift oder wenn sich selbstständig und von einander getrennt hier wie dort Ulcera entwickeln. Weil das Duodenum unter relativ starker Spannung mit dem Magen vereinigt werden muss, glückt Resection nicht, was durch die beiden folgenden Beobachtungen demonstrirt wird:

No. 22. Frau Pauline Paelicke, 33 Jahre alt, aufgenommen 8. 11. 98.

Vater und Mutter leben ganz gesund (1903 auch noch); 1 Bruder lebt und ist gesund. Andere Kinder waren nicht da.

Frau P. war als Kind stets blass und angegriffen, ohne dass eine besondere Krankheit vorgelegen hätte; sie zog sich von den übrigen Kindern zurück. Mit 14 Jahren kam sie in Dienst, musste dabei zeitweise schwere Lasten tragen, kam alle 8 Wochen nach Hause, klagte dann, dass ihr nicht wohl sei; sie blieb blass, konnte aber essen, abgesehen davon, dass sie vielleicht 1—2 Tage an Appetitlosigkeit litt; in guten Zeiten, also für gewöhnlich konnte sie selbst schwere Speisen vertragen. Sie diente bis zum 27. Jahre, war sehr kräftig, konnte schwere Lasten tragen. Die nächsten 2 Jahre ging sie in eine Flanell-Fabrik. Jetzt kamen öfter Störungen des Appetites vor, so dass sie zum Arzte ging. Dieser rieth zu strengerer Diät und zum Aufgeben der Fabrikarbeit; beides geschah nicht. Im 29. Jahre heirathete sie. Nach der Geburt des ersten Kindes (1 Jahr später, normale Geburt, keine Wochenbettkrankheit) klagte sie mehr über Magendrücken; trotzdem ging sie wieder in die Fabrik. Dort musste sie viel mit der Magengegend auf der sog. Ganglade aufliegen, wodurch die Schmerzen immer heftiger wurden. Diese Schmerzen localisirten sich in der Oberbauchgegend; Patientin fing an zu erbrechen, meist nach dem Essen; sie entleerte die Speisen ganz unverdaut; Blut war zuerst nicht dabei. Jetzt kam Pat. 6 Wochen lang in ein kleines Krankenhaus, wo man ihr aber keine strenge Diät anordnete. Deshalb wurde Pat. Jan. 1898 in die medicinsche Klinik gebracht; dort war sie 8 Wochen. Man fand den linken Rippenbogen empfindlich auf Druck.

Am 25. 1. nach Probemahlzeit

Freie HCl = 1,46 pM.
Gesammtacidität = 100
Milchsäure = 0

Zwei Monate später:

Freie HCl =0,7 pCt.
Gesammtacidität =120,0
Milchsäure =0.

Pat. kam in sehr gebessertem Zustande nach Hause, machte aber sofort wieder Diätfehler. Nun kam Erbrechen von Blut und eiterähnlichen Massen; sie klagte jetzt über Schmerzen links am Rippenbogen. Wenn Patientin sich schonte, Milch in Cacao trank, so wurde sie besser, im Allgemeinen wurde sie immer weniger.

Sie brach im Jahre 1898 fast jede Woche einmal Blut, die Klagen über die linke Seite wurden intensiver; eine Geschwulst wurde von dem behandelnden Arzte nicht beobachtet.

Status praesens: Blasse abgemagerte Frau; anscheinend Pylorusstenose, aber Tumor links von der Mittellinie.

21. 11. 98. Schnitt durch linken Rect. abd. ergiebt, dass die kleine Curvatur gänzlich durch Ulcus zerstört ist. Pylorus ist nur 2 cm von der Cardia entfernt. Narben gehen vorne und hinten bis zum Pylorus, so dass derselbe eben für kleinen Finger durchgängig ist (nachträglich festgestellt). Weil Magen weder mit Leber noch mit Pankreas verwachsen ist, gelingt die Ablösung desselben leicht. Pars pylorica zwischen Klammern durchschnitten; dabei zeigt sich, dass man noch im Bereiche eines Ulcus ist; deshalb muss der Pylorus selbst mitentfernt werden. Cardialer Theil von der Mitte des Magens bis zur Cardia durchschnitten; oben Magen in sich vernäht, unten mit Duodenum vereinigt. Tampon vor und hinter die Naht.

Verlauf: 22. 11. Morgens 38,2°, 120, gut, kein Erbrechen.

Langsame Auftreibung des Bauches.

24. 11. Tampon entfernt wegen Verdacht auf Stenose durch denselben.

26. 11. Zunehmende Erscheinungen von Peritonitis. Tod.

Obduction ergiebt, dass die Naht oben am Uebergange vom Magen zum Duodenum, dort, wo die drei Nahtlinien zusammenlaufen, insufficient geworden ist.

No. 40. Gotthelf Gruber, 38 Jahre, aufgenommen 27. 3. 01.

Patient wurde vom 12. März bis 6 April 00 in hiesiger Klink behandelt wegen Hernia lineae albae. Es wurde am 14. 3. 00 ein in der Mitte zwischen Proc. ensif. und Nabel gelegenes subseröses Lipom entfernt; kein Peritoneum im Stiele desselben. Die lebhaften Magenschmerzen, die Pat. ante op. klagte, wurden durch den Befund nicht erklärt. 3 Wochen nach Entlassung traten Schmerzen wieder auf unter dem Brustbeine, verbreiteten sich von dort nach unten und in die linke Seite. Dieselben traten alle 2 Stunden, auch in der Nacht, auf; es besteht saures Aufstossen aber kein Erbrechen. Wenn nach dem Essen die Schmerzen stark werden, steckt Pat. den Finger in den Mund; es erfolgt Erbrechen und damit sind die Schmerzen vorbei. Appetit im Allgemeinen gut.

Status praesens: Schlecht genährter, krank aussehender Mann. Leib eingesunken. In der Regio epigastrica direct unter dem Proc. ensifor. geringe Druckempfindlichkeit. Schmerz strahlt nach links unten aus.

Aufblähung des Magens ergiebt: Grosse Curvatur nur eben Nabelhöhe erreichend; es macht den Eindruck, als ob Sanduhrmagen besteht. Jedenfalls zeigt sich links von der Mittellinie eine über faustgrosse Partie des Magens,

während weiter nach rechts zu eine kleine Partie, etwa in der Mittellinie, von der ersteren durch eine unbedeutende Furche getrennt, nachgewiesen wird.

Probefrühstück: Gesammtacidität = 55, freie HCl., keine Milchsäure.

4. 4. 01. Schnitt durch den linken Rectus abd. Sofort sieht man ein Ulcus der kleinen Curvatur, das vorne mit der Leber, hinten mit dem Pankreas verwachsen ist. Schnitt durch verödete Lebersubstanz gelingt sehr leicht, so dass also der Magen vorne rasch gelöst ist. Nun sieht man, dass das Ulcus die kleine Curvatur bis zur Cardia hin zerstört hat. Weiterhin sieht man derbe Verwachsungen zwischen Duodenum und Gallenblase resp. Leber; diese werden gelöst, dann wird der Magen von unten her freigelegt, Ablösung vom Pankreas glückt leicht, während oben Ablösung sehr schwer ist, zumal man gleich an die Cardia kommt. Endlich ist der Magen gelöst, Pylorustheil lässt sich mit doppelter elastischer Ligatur versehen und durchschneiden, Cardiatheil kann aber ohne Lösung der Klammerzange nicht genäht werden, weil die Klammer dicht an der Cardia liegt; der Magen muss aber dicht vor der Klammer durchschnitten werden, weil sonst das Geschwür in den Bereich des Schnittes kommen würde. Nach Lösung der Klammer fliesst sofort blutig-schwarzer Mageninhalt in die Bauchhöhle und zwar hoch oben an der Cardia. Die ergeflossenen Massen werden ausgetupft, der Magen oben in sich vernäht, dann der untere Abschnitt desselben mit dem Duodenum vernäht. Tampon vor und hinter der Naht und auf die Leberwundfläche. Bauchwunde bis auf die Tampons geschlossen.

Verlauf: 8. 4. Pat. klagt über spannendes Gefühl in der Zwerchfellgegend. Leib gestern hart, heute weich.

9. 4. Tampons entfernt, übelriechender Eiter folgt.

10. 4. Nahrung läuft aus Fistel ab. Bauchhöhle vereitert.

12. 4. Exitus. Allgemeine Peritonitis. Naht insufficient an dem Zusammenfluss der drei Nähte.

Die Pylorusexstirpation hat ja immer daran gelitten, dass die Naht dort insufficient wurde, wo die drei Nahtlinien zusammenstossen. Die Kocher'sche Einpflanzung des Duodenum in die hintere Magenwand vermeidet diese Achillesferse. Leider lässt sich diese Operation nicht mehr durchführen, wenn ein sehr grosser Theil des Pylorusabschnittes entfernt ist, das Duodenum kommt unter zu grosse Spannung. In vorstehenden Fällen hätte ich entweder nach Exstirpation des Ulcus das Duodenum in sich vernähen und den cardialen Theil des Magens mit dem Jejunum in Verbindung bringen oder mich auf die einfache Gastroenterostomie beschränken müssen. Gegen letztere sprach aber das Abweichen des cardialen Theiles des Magens nach links.

In den weiteren drei Fällen war ich aber doch lediglich zur Gastroenterostomie gezwungen:

No. 50. Frau Mathilde Schenk, 52 Jahre alt, aufgenommen 1. 3. 03.

Seit 20 Jahren magenleidend, vor 13 Jahren Blutbrechen, mehr als eine Tasse voll; immer Schmerz am linken Rippenbogen; seit Weihnachten zunehmendes Erbrechen, kein Blut wieder entleert, immer nur Speisen.

Status praesens: Abgemagerte Frau. Kein Tumor fühlbar. Beim Füllen des Magens wandert die untere Grenze desselben nach abwärts bis unterhalb des Nabels. Freie Salzsäure vorhanden.

Rechtsseitige Wanderniere, so dass an Adhäsionen zwischen Gallenblase und Duodenum resp. Pylorus gedacht wird, doch fehlt rechts jeglicher Schmerz.

Incision rechts ergiebt zunächst deutliche Narbe am Pylorus, Adhäsionen ziehen sich vom Pylorus zur Leber; eingestülpter Finger passirt Pylorusstenose nicht. Weiter rechts wird grosses Ulcus in der kleinen Curvatur entdeckt, ins Pankreas perforirt, in Gestalt einer tiefen Delle fühlbar; kein eigentlicher Sanduhrmagen.

Wegen Hinfälligkeit der Patientin wird Gastroenterostomia ant. links vom Ulcus mit einiger Mühe gemacht, dazu Enterostomie.

Verlauf: 11. 3. völlig reactionslos.

Weiterhin werden noch öfter Schmerzen links unter dem Rippenbogen geklagt, sie hören aber Ende des Monats auf. Geheilt entlassen.

22. 7. 03 vorgestellt. Gesicht noch etwas blass und mager. Negativer Befund im Bauche. Keine Empfindlichkeit links mehr; keine peristaltischen Bewegungen sichtbar. Allgemeinbefinden sehr gut, Pat. kann alle Speisen vertragen, selbst grosse Klösse, wie sie sagt. Stuhlgang gut. Gewichtszunahme = 20 Pfund.

Laut Brief vom März 1904 fühlt Pat. sich dauernd wohl; sie kann alle Speisen vertragen, nur keine sauren und fetten. Schmerzen empfindet sie nicht mehr, wohl aber zuweilen nach dem Essen ein „Drängen“ und „Spannen“ nach der linken Seite hin. Sie besorgt alle häuslichen Arbeiten, hat im letzten Herbste auch leichte Feldarbeit verrichtet.

No. 14. Max Maane, 26 Jahre alt, aufgenommen 13. 9. 96., entlassen 23. 10. 96.

Gesunde Familie, nur ein Bruder an Schwindsucht gestorben.

Pat. ist seit seinem 14. Lebensjahre magenleidend; schon damals litt er an Erbrechen von hellbrauner Flüssigkeit; bald wurden auch die genossenen Speisen wieder erbrochen; niemals hat er Blut entleert. Vor dem Erbrechen Schmerzen im ganzen Leibe.

Status praesens: Magerer Mann. Magen sehr erweitert, Pylorus schliesst beim Aufblähen des Magens; kein Tumor nachweisbar; freie Salzsäure vorhanden.

15. 9. Incision ergiebt derben Tumor in der kleinen Curvatur; derselbe erstreckt sich bis zum Pylorus hin. Drüsen geschwollen, aber keine Neubildung enthaltend. Gallenblase mit Duodenum verwachsen, wird abgelöst. Weil die Geschwulst fest mit dem Pankreas verwachsen ist, bleibt sie unberührt. Gastroenterostomia ant.; Magen sehr erweicht. Enterostomie.

Verlauf: Leichte Temperaturerhöhung in den ersten Tagen, klagt über Schmerzen in der rechten Bauchseite.

Nähte am 9. Tage entfernt, Heilung p. pr. bis auf Tamponstelle.

Tampons entfernt.

20. 10. Wunden seit einigen Tagen geheilt, so dass Pat. das Bett verlässt; er sieht elend aus, bricht noch dann und wann etwas. Nach einigen Tagen entlassen, ist er zu Hause immer weniger geworden, bis er am 10. Aug. 1899 starb; er hat nie wieder arbeiten können.

No. 26. Herr T., 49 Jahre alt, aufgenommen 24. 2. 99.

Vater ist 69 Jahre alt geworden, Mutter schon im 40. Lebensjahre an einem Magenleiden gestorben; eine Schwester derselben starb gleichfalls früh an einer Magenkrankheit.

Pat. hat nur einen Bruder, 2 Jahre jünger; derselbe litt gleichfalls am Magen, lebte wesentlich von Milch. Die beiden Vettern (Kinder der Mutter-Schwester) sind gleichfalls magenleidend, halten sich aber.

Der Kranke selbst war als Kind sehr elend, konnte nichts essen; später erholte er sich, als Student war er gesund, desgleichen als Referendar und Assessor. Pat. heirathete 1884; damals konnte er kein Gemüse vertragen. Der Arzt sprach von Magenerweiterung, weil die untere Grenze des Magens sehr tief stand. Er liess eine 4wöchentliche Carlsbader Kur gebrauchen, worauf der Magen kleiner geworden sein soll. Pat. war jetzt leidlich gesund, bis Anfang 1890 eines Abends nach Genuss von Bier heftige Leibschmerzen auftraten; kein Erbrechen. Pat. fühlte sich sehr elend, war aber Nachts wieder in leidlichem Zustande. Von jetzt an traten öfter Nachts Schmerzen auf, Pat. pflegte aufzustehen und einen Cognac zu trinken.

Circa 1893 hatte Pat. einen länger dauernden Anfall von Leibschmerzen, sie dauerten 6 Tage, kein Erbrechen; es wurde ein grosses Pechpflaster verordnet, wahrscheinlich auf das linke Hypochondrium. Pat. reiste ins Gebirge, befand sich 14 Tage lang gut, bis er durch eine amtliche Nachricht aufgeregt, Leibschmerzen und Erbrechen bekam. Diese Attaque ging rasch vorüber. Pat. blieb von dieser Zeit an empfindlich gegen Aufregungen, er würgte dabei oft, ohne zu brechen. Aufstossen kam oft vor (wahrscheinlich hat Pat. schon damals gebrochen, dieses aber seiner Frau verheimlicht). Bis 1896 war der Zustand leidlich. Anfang Februar 1896 machte Pat. ein Dinée mit, danach trat excessives Erbrechen von wässerigen Massen ein. Dieses Erbrechen dauerte 5 Tage mit Unterbrechungen an. Pat. consultirte jetzt eine Autorität auf dem Gebiete der int. Medicin. Diese erklärte, ohne den Mageninhalt untersucht zu haben, das Leiden für „nervös"; sie rieth zu einer Kur in Tarasp. Ende März 1896 klagte Pat. über Magenschmerzen beim Gehen, er brach sehr viel, wurde zusehends elender. Das Erbrochene war hell, enthielt aber auch unverdaute Speisen; Pat. entleerte zeitweise enorme Massen (Eimer-weise), dann wurde ihm gut, bis 5—10 Stunden später abermals Erbrechen erfolgte. Er consultirte jetzt eine zweite Autorität. Diese sprach von Magenerweiterung auf nervöser Basis, schickte den Kranken im Juli 1896 in eine Nervenheilanstalt. Dort wurde keinerlei Diät gehalten, Pat. musste saure Milch, Sauerbraten, Obst, Bratwürste

etc. essen. Selbstverständlich entleerte er diese Speisen alsbald stets durch Erbrechen; er wurde zunehmend elender, hatte seit April 1896 bereits 40 Pfund an Gewicht verloren.

Ende August kehrte Pat. heim; ein practischer Arzt, der sich aber viel mit int. Med. beschäftigt hatte, übernahm die Behandlung; er spülte den Magen jeden Morgen aus, worauf Pat. sich rasch erholte; er ging sogar bis Weihnachten in kleinere Gesellschaften, hielt wenig Diät, ass besonders zum Feste alles durcheinander (Hummer, Torte u. s. w.). Deshalb wurde der Zustand von Anfang 1897 wieder sehr schlecht, abermals Erbrechen, so dass oft Mitte der Nacht Ausspülungen gemacht werden mussten. Weil der Zustand im Laufe der nächsten Monate schlimmer wurde, ging Pat. im Mai 1897 zu einer dritten Autorität auf dem Gebiete der int. Med., speciell der Magenkrankheiten. Hier wurde Pat. sehr genau untersucht, auf strenge Diät gesetzt, mit warmen Umschlägen und Carlsbader Salz behandelt; es wurde zuviel Säure festgestellt, der Magen bäumte sich auf. Pat. kam im Juni sehr gekräftigt nach Hause, doch ging die Sache bald wieder abwärts. Nach 10 Tagen trat sogar, vielleicht in Folge des vielen Ausspülens, ein Krampfanfall auf; Pat. bohrte den Kopf in den Nacken, Arme Hände und Beine waren starr in gekrümmter Stellung; der Kranke machte den Eindruck eines Sterbenden, doch wurde der Anfall nach 1 Stunde weniger bedrohlich; er kehrte 2 Stunden später nochmals zurück, dauerte 2—3 Stunden. In toto vergingen 8 Stunden (7—3 Uhr), bis der Anfall gänzlich vorüber war. Man machte Klystire mit Rothwein, um die Flüssigkeitszufuhr zu vermehren.

Jetzt drang der practische Arzt auf Operation, Autorität No. II war dagegen, deswegen wurde Autorität III brieflich befragt; dieselbe lehnte ebenfalls Operation ab, verordnete Wismuth und strenge Diät.

Dabei erholte Pat. sich jetzt; er that aber keinen Dienst bis Juni 1898. Vorher hatte er 4 Wochen Kissingen besucht; dort nahm er zuerst bei rationeller Behandlung in einem Institute jede Woche 5 Pfund zu, später wurde es wieder schlimmer, doch ging es leidlich bis Ende October 1898; Pat. that Dienst als Jurist.

Im November verlor er nach Besuch einer Sitzung die Sprache; er konnte einzelne Sätze noch sprechen, aber man merkte, dass er nicht wusste, was er sagte. Er verlor das Interesse an seiner Umgebung gänzlich, las kein Buch, keine Zeitung mehr. Nur wenn das Wort „Operation" fiel, reagirte er etwas, lehnte jeden Eingriff ab, obwohl auch allmählich Autorität II sich für denselben aussprach.

Endlich Mitte Februar 1899 sehnte er sich selbst nach derselben.

Status praesens: Extrem abgemagerter Mann mit gelber Gesichtsfarbe, stierem Blicke. Sensorium nicht ganz frei. Puls sehr klein und rasch. Abdomen wenig aufgetrieben. Unsichere Geschwulst zwischen Nabel und Symphyse. In der Magengegend sollen zuweilen peristaltische Bewegungen sichtbar sein. Die Oberbauchgegend treibt sich allein beim Aufblasen des Magens auf; kein Tumor dort nachweisbar. Eine Ausspülung des Magens fördert $1^1/_2$ l Flüssigkeit zu Tage. Probefrühstück wird trotzdem recht gut

verdaut. Freie Salzsäure in Spuren, keine Milchsäure, Urin normal.

28. 2. 99. Schnitt durch den Musc. rect. abdom. dextr. Es zeigt sich, dass der zwischen Nabel und Symphyse stehende Tumor weiter nichts, als das durch chronische Mesenterialperitonitis in der Radix mesenterii verengte S. roman. ist; es wird nach links verschoben.

Revision des Magens ergiebt:

1. Schwere Strictur des Pylorus, derb wie ein Carcinom; keine Drüsen.

2. In der Mitte der hinteren Fläche des Magens einen gut faustgrossen, mit dem Pankreas verwachsenen Tumor.

Weil der Cardiatheil des Magens frei liegt, wird sofort Gastroenterostomie beschlossen, und zwar Gastroenterostomia posterior, weil Colon desc. schon durch Mesenterialperitonitis erheblich verengt ist. Enterostomie unterhalb des Quercolons. Dauer der Operation 2 Stunden.

Verlauf: Puls 2 Stunden später 120, aber gut, bis zum 10. 3. gut: die Hautwunde hatte zwar wieder geöffnet werden müssen, weil sich Secret hinter derselben angesammelt hatte, aber Pat. befand sich wohl, konnte schon wieder essen, wurde lebhafter, las wieder Zeitungen, blieb allerdings noch matt.

Am 13. 3. erbrach er etwas, hustete auch; am folgenden Tage zeigte sich, dass die Muskelwunde auseinander gewichen war, eine Dünndarmschlinge liegt vor. Neue Naht ohne Narkose. Abends 40,0 °. Rechtsseitige Pneumonie, zunehmende Schwäche, Rasseln rechts.

18. 3. Morgens Exitus.

Obduction 19. 3. 99: Doppelseitige croupöse Pneumonie, rechts mehr als links, rechts auch 400,0 dünnen grüngelben Eiters im Pleuraraume.

Die unter der Wunde gelegene Dünndarmschlinge grüngelb fibrinös belegt. Eitrige Infiltration des Bindegewebes hinter dem Colon ascend. (sehr spärlich). Im Uebrigen Bauch frei, Nähte halten, Gastro- und Enterostomie sind geheilt.

Der Magen, 31,0 cm lang, enthält im Innern schmutzig-graugrüne, trübe Flüssigkeit. Die vordere Wand nahe der kleinen Curvatur von der rechten Wand der Cardia 9 cm entfernt, mit schwieliger Serosa versehen; unter dieser ein hühnereigrosses, nach oben sich abflachendes, nach unten bis auf 8 mm unterminirendes Geschwür mit glatter grauer Schleimhaut umsäumt und mit glatter schiefergrauer Basis. Ein Fortsatz des fetthaltigen Lig. hepato-gastr. mit der Serosa der verdickten Geschwürsstelle verwachsen. Pylorus nur für die Spitze des kleinen Fingers passirbar, nicht dilatirbar, seine Serosa weiss getrübt und mit 2 Fortsätzen des Lig. gastrocolicum verwachsen. Die Vereinigungsstelle mit dem Darme an der grossen Curvatur etwas rechterseits gelegen, gänseeigross. Die abführende Darmschlinge leicht passirbar. Die zuführende in Folge des Vorliegens einer Mucosafalte schwieriger zugänglich.

Pylorus durch einen schwachen Muskelwulst angedeutet, 5 cm jenseits, im Anfange des Duodenums, ein ringförmiges, 7 mm breites, nur wenige cm der vorderen Wand freilassendes, mit abgeglättetem Narbenrand und grauer glatter Basis versehenes Geschwür. Umfang des Duodenum an der Ulcusstelle 26 mm, weiterhin 60 mm.

Eine Dünndarmschlinge in einer Länge von 8 cm mit der Nachbarschlinge verbunden. Im Jejunum unterhalb der Magenschleife dünner trüber gelblicher Inhalt. Weiter unten im Ileum Inhalt theerfarbig; im Colon ascend. ebenfalls schwarze Kothmassen.

Die erste Kranke (No. 50) ist glatt geheilt und befindet sich jetzt nach Jahresfrist gut; ihr Ulcus der hinteren Magenwand scheint also geheilt zu sein. Beim zweiten (No. 24) ist das offenbar nicht der Fall gewesen. Pat. hat noch 3 Jahre gelebt, aber siech und elend. Genaueres konnte man nicht erfahren. Erbrechen ist schwerlich wieder eingetreten, das hätte den in der Nähe von Jena wohnenden Kranken wohl veranlasst, sich wieder vorzustellen; möglich auch, dass Pat. an Phthisis pulm. starb. Die Leidensgeschichte des 3. Kranken, eines Beamten in höherer Stellung, ist etwas ausführlicher gegeben, weil der Fall in verschiedenen Richtungen interessant ist.

1. Pat. stammt aus einer Familie, die exquisit magenleidend ist.
2. Zwei Autoritäten auf dem Gebiete der int. Medicin erklären das Leiden für nervös, die dritte stellt die Diagnose, räth aber von der Operation ab.
3. Pat. bekommt einen Krampfanfall nach Ausspülung des Magens, verliert später die Sprache theilweise.

Ich übernahm den Kranken in einem geradezu unglaublichen Zustande, und nur der Umstand, dass ich persönliche Beziehungen zu ihm hatte, veranlasste mich, den letzten Versuch zu seiner Rettung zu machen; er misslang. Pat. hatte neben dem Ulcus der vorderen Wand eine Pylorusstenose, schliesslich auch noch ein Ulcus duodeni, aus dem offenbar in letzter Zeit eine heftige Blutung in den Darm erfolgt war. Diese Blutung zusammen mit der ganz extremen Kachexie verhinderte die Heilung der Bauchdeckenwunde, sodass dieselbe sogar noch am 14. Tage durch Hustenstösse gesprengt werden konnte. Dadurch war das Schicksal des unglücklichen Mannes, der fast sein halbes Leben lang vom Ulcus ventriculi verfolgt worden war, entschieden. —

Geradezu fanatisch wird die Situation, wenn gleichzeitig Sanduhrmagen und Pylorusstenose bestehen, oder wenn zweimal, wie man sagen könnte, Sanduhrmagen gebildet ist durch doppelte, ringförmige Ulcera im mittleren Theile des Magens. Zum Glück sind

ja solche Fälle selten, aber ich habe 3 mal mit ihnen zu kämpfen gehabt, einmal einen Pyrrhussieg erzielt, in den beiden anderen eine Niederlage erlitten, die noch heute schmerzt (No. 24).

Zuerst den Fall von doppeltem Sanduhrmagen:

No. 25. Frau Neubeck, 40 Jahre alt, aufgenommen 20. 2. 99.

Vater und Mutter leben, letztere war früher auch magenkrank. Seit 9 Jahren Schmerzen links und Erbrechen, alle Speisen wurden entleert, doch brach Pat. auch, ohne dass sie gegessen hatte. Schmerzen waren brennend, dauerten oft Tag und Nacht; nach dem Brechen war es besser. Nie Blut entleert. Im Laufe der Zeit wurde das Leiden immer schlimmer; sie kam auf 75 Pfund Gewicht.

In letzter Zeit fühlte sie einen Knoten im Leibe. Dabei zuerst immer noch fleissig Kinder geboren, 6 im Ganzen bis zur Operation.

Stat. praesens: Excessiv abgemagerte Frau, fast beständig erbrechend. Grosser Tumor links von der Mittellinie. Bläst man den Magen auf, so bläht er sich links vom Tumor auf.

24. 2. 99. Schnitt in der Mittellinie. Es findet sich Pylorus der Cardia bis auf wenige Centimeter genähert, sodann ein gewaltiges, mit dem Pankreas fest verwachsenes Ulcus der hinteren Wand des Magens. Dort Magen stark verengt, um sich nach links hin zu erweitern. Leider findet sich noch weiter nach links eine zweite, offenbar sehr enge Strictur, doch lässt sich vom Oesophagus aus ein Rohr durch dieselbe hindurchführen.

Es wird deshalb der zwischen den beiden Stricturen liegende Theil des Magens mit dem Jejunum in Verbindung gebracht, und zwar mittelst Gastroenterostomia posterior, weil der mittlere Theil des Magens sich hinter das Quercolon etwas hinabgesenkt hat. Es wird ein gut handgrosses Loch im Mesocolon angelegt, dann eine etwa 6 cm lange Communication zwischen Magen und Darm hergestellt. Unterhalb des Quercolon Enterostomie.

Verlauf: Reactionslos.

18. 3. mit 20 Pfund Gewichtszunahme entlassen.

Februar 1900 meldet Pat., dass sie im 2. Monat gravida sei. Entbindung normal, nach derselben 118 Pfund Gewicht. Später wieder mehr Schonung nöthig, verliert an Gewicht.

Gesicht Ende Juli 1903 bleich; Fettpolster leidlich. Narbe gut, Gewicht 105 Pfund, am Abdomen nichts Abnormes nachweisbar, Druck auf linkes Epigastrium nicht schmerzhaft. Pat. sehr zufrieden mit ihrem Zustande; dies ändert sich bis Anfang Januar 1904. Pat. hat wieder angefangen zu erbrechen, klagt über Magenschmerzen.

Es war ganz unmöglich, links von der zweiten Strictur den Magen zur Gastroenterostomie zu benutzen; ich musste, obwohl die Strictur eng, nur eben für Schlundsonde durchgängig war, den mittleren zwischen den beiden Stricturen gelegenen Theil des Magens verwenden. Trotzdem Gewichtszunahme um 20 Pfund binnen

5 Wochen, dann 4 Jahre lang gutes Befinden, bis jetzt neuerdings der hinkende Bote nachkommt. Offenbar hat sich die cardiale Strictur mehr und mehr verengt, daher das jetzt wieder einsetzende Erbrechen. Bald wird wohl der Wind über das Grab der Kranken wehen, da sie sich zu keiner zweiten Operation entschliessen kann; dieselbe würde wahrscheinlich auch misslingen. Eine Tragödie der Irrungen und des Missgeschickes repräsentirt der folgende Fall:

No. 24. Frl. Magdalene Schultze, 35 Jahre alt, aufgenommen 30. 7. 98. Vater war magenleidend. Geschwister gesund. Im 14. Lebensjahre traten heftige Magenschmerzen auf mit Erbrechen; Blut wurde nicht entleert. Von da zeitweise immer neue Anfälle von Magenschmerz mit Erbrechen, besonders bei der Periode und nach Erkältungen. In den letzten Jahren häuften sich die Attaquen, doch blieb Patientin dabei immer leidlich genährt; ein Arzt entdeckte schliesslich eine rechtsseitige Wanderniere, zur Fixation geeignet.

Status praesens: Ziemlich kräftiges Mädchen. Deutliche doppelseitige Wanderniere; Klagen über Magen nicht sehr erheblich.

30. 7. Fixation der rechten Niere. Reactionsloser Verlauf; Patientin hat kein Erbrechen mehr; befindet sich sogar sehr gut, so dass sie schon nach 5 Wochen auf Fixation der zweiten Niere drängt; letztere gut 3 Finger breit unterhalb der 12. Rippe. Abermals ungestörter Verlauf; Ende October entlassen, vollständig wohl.

Pat. bekommt einige Wochen später abermals Erbrechen, zeitweise ist ihr Befinden aber auch ganz gut gewesen. Schmerz wird quer über den Bauch geklagt; kein Tumor nachweisbar, keine peristaltischen Bewegungen sichtbar. Freie Salzsäure vorhanden.

Incision 29. 1. 99 in der Mittellinie. Es zeigt sich zunächst eine Narbe auf der vorderen Wand des Pylorus; dort sieht man deutliche Adhäsionen im Gebiete der Serosa. Circa 15 cm nach links vom Pylorus besteht eine derbe Strictur, Magen auf circa 2 cm Länge kaum fingerdick. Leider wird diese Strictur in der Längsrichtung gespalten. Dabei stellt sich heraus, dass die Strictur sehr eng, circulär, mit scharfem Rande nach innen vorspringt. Vernähung des Längsschnittes in querer Richtung ist ganz unmöglich. Deshalb Resection der Strictur beiderseits in normalem Gewebe. Naht bietet Schwierigkeiten, weil der Magen sich von links her nicht vorziehen lässt; hintere Naht etwas unsicher, weil Magenwand anscheinend dort nicht ganz normal ist.

Vor Schluss der Wunde wird der Pylorus mit dem Finger untersucht; nun ergiebt sich, dass auch dieser bis auf $^3/_4$ cm Durchmesser verengt ist. Deshalb nach Schluss der Querwunde Spaltung des Pylorus in der Längsrichtung; keine Narbe in der Schleimhaut erkennbar. Naht in querer Richtung. Tampons auf alle Nahtlinien. Dauer der Operation $2^1/_2$ Stunden. Abends Temp. 39,0° und 120 P.

30. 1. Morgens T. 37,7° und 90 P., gut.

1. 2. Morgens 37,0°, Puls gut.

3. 2. Tampons entfernt, nicht riechendes Secret dahinter. Abends T. 38,2°, 120 P.

4. 2. T. 38,2° u. 140 P. Luft entleert sich aus der Fistel.

5. 2. Nachmittags 5 Uhr gestorben.

Obduction ergiebt Peritonitis. Magennaht geheilt; Pylorusnaht ist perforirt. Dort findet sich ein auf das Duodenum übergehendes Ulcus.

Das ausserordentlich entschlossene Mädchen hatte mich betreffs der Intensität ihrer Schmerzanfälle getäuscht. Als Erzieherin gewöhnt, sich zusammen zu nehmen, sprach sie oft mit lachendem Munde von ihrem rebellischen Magen; sie kam sogar in Verdacht, eine Hysterica zu sein; man hatte auch von nervösem Magenleiden viel gesprochen, zumal wirklich ganz gute Zeiten mit schlechten abwechselten. Weil Pat., obwohl schon 2 mal operirt, energisch auf Laparotomie drängte, wurde ich stutzig, hielt Ulcus ventriculi für wahrscheinlich, stellte mir aber vor, dass dasselbe wahrscheinlich ganz klein, also event. leicht zu entfernen sei.

Es ist immer fatal, wenn man sich eine Operation leicht vorgestellt hat, und dann hinterher findet, dass sie schwer, sehr schwer ist; man hat sich geirrt, und das alterirt doch etwas. In etwas gedrückter Stimmung stellte ich den erwähnten Befund fest: was nun? Gastroenterostomie war ganz unmöglich, der cardiale Theil des Magens lag links oben unter dem Rippenbogen versteckt, also quere Resection; sie gelang mit einiger Mühe; dabei hatte ich den Pylorus ausser Acht gelassen; ihm sah man von aussen wenig an. Erst kurz vor Beendigung der queren Naht untersuchte ich den Pylorus von innen mit dem Finger und entdeckte zu meinem grössten Schrecken die schwere Strictur. Letztere musste unbedingt beseitigt werden, sonst gab die quere Naht nach. Weil die Operation schon 2 Stunden gedauert hatte, entschloss ich mich zur Pyloroplastik. Sie misslang, führte den Tod herbei, während die quere Magenwunde tadellos verheilte. Hätte man die Hochgradigkeit der Pylorusstenose rechtzeitig erkannt, so hätte man den mittleren Theil des Magens incl. Pylorus entfernt, das Duodenum in sich vernäht, den cardialen Theil des Magens mit dem Jejunum in Verbindung gebracht. Das wäre möglich gewesen nach Exstirpation der Strictur, weil sich dann der cardiale Abschnitt des Magens hätte weit nach unten vorziehen lassen; er wird, wenn genügend gelöst, fast schlauchförmig, lässt sich weit nach

unten ziehen; es schadet nicht, wenn bei der Einpflanzung des Magens ins Jejunum 3 Nähte zusammenstossen.

Die Pyloroplastik wird am Besten ganz aufgegeben; wie fatal sich die Folgen derselben gestalten können, dafür nur ein Beispiel:

No. 9. Frau Amalie Fiedler, 37 Jahre alt, aufgenommen 23. 3. 95, gest. 10. 5. 95.

Seit dem 18. Lebensjahre magenleidend, Sodbrennen, saures Aufstossen, Erbrechen, brennende Schmerzen in der Magengegend, die sich nach dem Rücken hinziehen. Die Schmerzen kamen ruckweise, mehrere Male täglich, besonders aber Nachts. Anfänglich waren grosse Pausen zwischen den Anfällen, Pat. war oft 2 Jahre lang ganz gesund; seit $2^1/_2$ Jahren leidet Pat. constant, nachdem vorher Blutbrechen einmal stattgefunden hatte. Niemals Icterus.

Status praesens: Kräftig gebaute, sehr magere Kranke. Bauch ungleichmässig vorgetrieben; grosse Curvatur steht handbreit unterhalb des Nabels, die kleine 2 Fingerbreit oberhalb derselben. Man sieht fortwährend starke peristaltische Bewegungen, an Stelle des Pylorus fühlt man einen harten, runden Tumor. Freie Salzsäure.

11. 4. 95. Schnitt in der Mittellinie (Assistent). Pylorus derb narbig, und mit dem Pankreas fest verwachsen. Längsschnitt auf den Pylorus; in der hinteren Wand desselben feste derbe Narbe. Längsschnitt lässt sich nicht nur partiell quer vernähen, der Magentheil desselben muss wieder in der Längsrichtung geschlossen werden. Tampon auf Naht.

Verlauf: Zunächst reactionslos. Am 16. 4. wird der Tampon entfernt; es fliesst Mageninhalt aus, doch hört dieser Ausfluss bald auf. Nach circa 14 Tagen neue Erscheinungen von Stenose, bald deutliche peristaltische Bewegungen des Magens.

Deshalb 8. 5. II. Operation: Leber bis zum Nabel adhärent an der vorderen Bauchwand, wird gelöst. Sie liegt fest auf dem Pylorus; beim Ablösen zeigt sich ein Loch im letzteren, nur durch Leber zugedeckt, nicht solide geschlossen. In der hinteren Wand des Pylorus ein Ulcus, was in das Pankreas hinein geht; Ablösung schwer und sehr blutig, weil Magen nicht vorher durchschnitten war. Duodenum in sich vernäht, Magen ins Jejunum geleitet. Pat. pulslos vom Tische getragen. Tod Nachts 2 Uhr.

Section ergiebt in der hinteren Wand des Magens 10 cm von der Cardia entfernt eine horizontale an das Pankreas lose fixirte Narbe, gegen welche die Falten der blassgrauen Schleimhaut radiär convergiren. Einmündung des Duct. choledochus 35 mm hinter der Nahtlinie. Thrombose einzelner Aeste der Vena renalis sinistra. Allgemeine Anämie; keine Peritonitis.

Wenn die Pylorusstenose nicht sehr kurz, auf wenige mm beschränkt ist, wenn sie nicht rein narbig ist, soll man Pyloroplastik vermeiden. Die distalen Enden des Längsschnittes kommen bei querer Vernähung doch zu sehr unter Spannung, da man immer

bedenken muss, dass auch das ringförmige Ulcus pylori viel Magensubstanz auffrisst, ehe es zur Narbenbildung kommt. Besteht vollends noch ein Ulcus im Pylorus, so hält die Naht erst recht nicht; die Magenwand ist in der Nähe des Ulcus erweicht, sie verträgt keine Naht, am wenigten eine solche, die unter Spannung steht. Will man eine Pylorusstenose entfernen, so operire man nach Kocher; diese Methode ist die sicherste, wenn die Billroth'sche auch functionell die besten Resultate giebt, weil sie ganz normale Verhältnisse schafft; bei Operation nach Kocher habe ich wenigstens in einem Falle Andeutungen von wiederkehrender Stenose gesehen.

Doch zurück zum Sanduhrmagen mit gleichzeitiger Betheiligung des Pylorus, also zu Fall III. Patient ging ohne Verschulden des Operateurs zu Grunde.

No. 13. Clara Schmidt, 22 Jahre, aufgenommen 7. 6. 96, gestorben 18. 6. 96.

Mutter starb an Gallensteinen. Pat. war bis vor 4 Jahren gesund. Damals erkrankte sie mit Schmerzen im linken Epigastrium; die Schmerzen traten meist 2 Stunden nach dem Essen ein. Pat. machte eine Milchkur durch, worauf die Beschwerden aufhörten. Vor 2 Jahren wieder heftige Leibschmerzen mit Blutbrechen. Seit 1 Jahr anfallsweise heftige Schmerzen in der Gallenblasengegend; sie zogen sich in die rechte Schulter. Stuhlgang soll öfter hell gewesen sein, doch bestand niemals Icterus. Seit Januar 1896 kommen die Anfälle alle 14 Tage, Schmerzen sehr stark.

Status praesens: Leidlich gut genährtes Mädchen. In der Gallenblasengegend eine harte, fest mit den Bauchdecken verwachsene, birnenförmige Geschwulst, spontan und auf Druck sehr empfindlich. Kein Fieber. Urin normal.

11. 6. Schnitt durch Musc. rect. dexter ergiebt einen fest mit Peritoneum und Musc. transv. verwachsenen Sack, der sofort durch die Incision geöffnet wird. Es entleert sich viel Schleim; ein Gallenstein wird nicht gefunden. Mit dem Schleime wurden zwei Gewebspartikel entleert; dieselben enthalten quergestreifte Muskelfasern.

Verlauf: In den nächsten Tagen viel Magensaft ausgeflossen; am 15. 6. steigt die Temperatur auf 38,0° bei 120 Pulsen. Alle Speisen entleeren sich sofort aus der Magenfistel, Nährklystire werden ohne Erfolg gegeben, deshalb

17. 6. Anfrischung und Naht der Magenfistelränder; die Bauchhöhle wird nur wenig geöffnet.

18. 6. Morgens 5 Uhr pulslos, unruhig; Exitus 9 Uhr bei völlig flachem Bauche.

Obduction ergiebt keine Peritonitis. Der Tod erfolgte durch Embolia arteriae pulmonalis und durch Schwäche. Der Magen in einer Entfernung von 100 mm von der Cardia bis auf eine Breite von 17 mm zusammengezogen. Die kleine Curvatur ist an der Stelle der Strictur spitzwinklig geknickt, so dass

im Niveau der Cardia der Pylorustheil 45 mm von der Cardia absteht. Der dreieckige dazwischen frei bleibende Raum wird eingenommen von dem röthlich braunen Pankreas. An der Verengerung ist das Lumen des Magens auf einen Durchmesser von 10 mm durch ein mit glattem flachem Rande und platter Basis versehenes, der vorderen Wand des Magens angehöriges Geschwür verengt, in dessen Umgebung sich cardiawärts mehrere blasse strahlige und 2 mehr flache blauroth gefärbte Narben von je 8 mm Länge finden. Pylorus 60 mm im Umfange haltend; in der Mitte seiner hinteren Wand eine quere 10 : 5 mm messende flache leicht strahlige Narbe. Die Naht unmittelbar am Pylorus verlaufend. Der Pylorustheil des Magens mit glatter blassgrauer Schleimhaut gegen die Verengerung hin mit einer 25 mm langen bis in die Strictur sich erstreckenden Narbe versehen.

Perforation des Magens pyloruswärts von der Strictur! Das lässt sich nur so erklären, dass in der vorderen Wand des Pylorustheiles ein Ulcus sich entwickelt hatte und dass dieses Ulcus in die vordere Bauchwand perforirt war. Als Pat. zur Operation kam, war das Ulcus selbst schon verschwunden, seine Ränder waren an der vorderen Bauchwand adhaerent, ich fiel direct mit dem Messer in den Magen hinein, glaubte allerdings zunächst in eine perforirte Gallenblase gerathen zu sein.

Dieser Irrthum wurde bald beseitigt; ich fand keine Gallensteine, statt dessen Fetzen von quer gestreiften Muskelfasern. Der Verschluss der Magenfistel gelang, aber Patientin wäre dadurch natürlich nicht geheilt worden, wenn sie am Leben geblieben wäre; weil der Sanduhrmagen weiter bestanden hätte; er war bei der Operation, die sich ja nur auf Abscesseröffnung und Verschluss der Magenfistel beschränkte, gar nicht festgestellt worden. Der Fall hätte also noch grosse Schwierigkeiten gemacht, wenn nicht ein Embolus der Art. pulm. dem Leben der Kranken ein Ende gemacht hätte. Weil die Stenose nicht in Angriff genommen wurde, gehört der Fall nicht zu den eigentlichen Magenoperationen.

Von ihnen habe ich bis jetzt 26 beschrieben; in allen Fällen ausgenommen No. 51 (Operation allein auf Wunsch der Kranken gegen meinen Rath) verfolgte ich das Ziel den Kranken zu heilen oder wenigstens seinen Zustand zu bessern. Wie gestaltet sich das Resultat in Zahlen?

Von jenen 25 starben 8 primär an den Folgen der Operation (Shock, Anaemie, Peritonitis und Insufficienz der Naht); 17 überstanden die Operation als solche, aber es starben bei geheilter Magenwunde nicht weniger als 7 aus anderen Ursachen (Pneumonie,

Diphtherie des Darms, Decubitus), 4 wurden vorübergehend (3) oder dauernd (1) gebessert, und nur 6 sind als definitiv geheilt zu betrachten.

Meine Resultate sind also als ungünstig zu bezeichnen, gar nicht zu vergleichen mit denen von Brenner, dem man zu seinen Erfolgen gratuliren kann.

Trotz meiner ungünstigen Resultate, die ja vorwiegend durch den traurigen Allgemeinzustand der Operirten erklärt werden, halte ich die Hoffnung aufrecht, dass auf dem Gebiete der Magenoperationen noch viel zu erreichen sein wird, wenn wir die Kranken einigermaassen rechtzeitig in Behandlung bekommen; ich halte an dieser Hoffnung fest, obwohl ich noch von weiteren Verlusten berichten muss, von 8 Fällen, die meist nicht mehr (5) oder in extremis (3) operirt wurden. Ich gebe die Krankengeschichten, weil die Fälle doch nicht bloss patholog.-anat., sondern auch klinisches Interesse haben. Von diesen 8 Kranken gingen 2 an Blutung, 6 an Perforationsperitonitis zu Grunde; zunächst die ersteren.

No. 1. Ida R., 24 Jahre alt, 1885.

Vom 16.—22. Lebensjahre oft Magenschmerzen und Chlorose. Seit 10. März 1885 heftige Schmerzen in Magen und Rücken. Ohnmachtsanwandlungen, später Erbrechen von Blut, mehrere Tage Fieber, zunehmende Schwäche. Am 3. April Bewusstlosigkeit, Kochsalzinfusion; Im Beginne derselben Tod.

Section ergiebt markstückgrossen Abschnitt des Magens unterhalb der kleinen Curvatur rosaroth verfärbt, Magenwand dort etwas verdickt. An der Innenseite des Magens dort ein Substanzverlust von etwa 13 mm Durchmesser, die Muscularis eben blosslegend. In der Mitte des Substanzverlustes ein stecknadelkopfgrosses offenes Gefässlumen; neben dem Defecte eine fünfstrahlige feine Narbe. Magen nirgends verwachsen. Defect in demselben entspricht genau der Mitte der kleinen Curvatur, liegt hinter dem Proc. xiphoideus. (Behandelnder Arzt und Obducent Dr. Schumacher-Aachen.)

No. 44. Toska Geyer, 29 Jahre alt, aufgenommen 1. 2. 02.

Vater starb an Schlaganfall, Mutter lebt, desgleichen 7 Geschwister.

Pat. bekam Menses im 17. Jahre, damals bleichsüchtig, im 18. Lebensjahre magenleidend. Seitdem wiederholt krampfartige Magenschmerzen mit Uebelsein und Kopfschmerzen. Nie Erbrechen. Winter 1891 wieder heftige Schmerzen, häufiges Erbrechen und Obstipation. Seit 7 Wochen bettlägerig. Seit 4 Wochen kein Erbrechen mehr, aber häufig starke Schmerzen links von der Linea alba, von dort nach dem Rücken ausstrahlend.

Neuerdings hat Pat. 7 Wochen gelegen, ist dann gestern 2 deutsche Meilen gefahren, hat schon unterwegs Blut gebrochen. Hier hat sie gestern 5mal gebrochen. In der letzten Nacht Collaps, heute 160 Puls, klein.

Status praesens: Anaemisches Mädchen; Magen ist als deutlich sichtbare Geschwulst mit unterem Rande tief unter dem Nabel stehend nachweisbar. Magen ist offenbar voll Blut, kein Tumor links fühlbar.

1. 2. Mittags. Schnitt in der Mittellinie über dem Nabel nach abwärts. Sofort stellt sich der prall gespannte Magen ein; er wird ans Peritoneum parietale angenäht und eröffnet; Blutgerinnsel werden ausgeräumt. Dieser Schnitt führt nicht zum Ziele; kein Ulcus nachweisbar. Nachdem der Finger einen längeren bogenförmigen Weg durch den Magen, erst nach links, dann nach rechts gewendet, passirt hat, fühlt man in der hinteren oberen Magenwand ein ca. thalergrosses Ulcus. Der Schnitt in den Magen muss in krummer Linie nach oben hin verlängert werden, bis endlich das Geschwür freiliegt. Man sieht 3 spritzende Gefässlumina; sie werden umstochen, die Blutung gestillt.

Pat collabirt mehr und mehr und stirbt auf dem Operationstische.

Obduction: In der hinteren Wand des Magens ein eiförmiges 5markstückgrosses Geschwür, dessen Basis das Pankreas bildet.

Die erste Kranke (No. I) war äusserst sorgfältig conservativ behandelt; ich sah sie erst, als sie moribund war. Die Lage des Ulcus war eine günstige; man hätte es leicht finden und exstirpiren können. Viel complicirter war der II. Fall (No. 44). Pat. hatte die Blutung offenbar durch die längere Wagenfahrt bekommen; sie war dann in die med. Klinik gebracht, wo man, gestützt auf die Angabe, dass der Schmerz links gewesen sei, die Diagnose auf Ulcus der kleinen Curvatur stellte. Die Annahme erwies sich als richtig, aber zu retten war das gänzlich abgeblutete Mädchen nicht mehr; ob frühzeitige Operation gleich nach der Aufnahme Heilung gebracht hätte, das ist zweifelhaft.

Dem Leben erhalten wurde bei conservativer Behandlung ein 70jähriger Herr, der wegen Hernia inguinalis incarcerata operirt, intercurrent ganz excessive Magenblutungen bekam; er lebt noch heute, 3 Jahre nach der schweren Attaque; er wurde mit grossen Dosen Wismuth behandelt. Im Allgemeinen wird die conservative Behandlung bei Magenblutung wohl die richtige sein und bleiben; man soll wenigstens nicht während, sondern nach derselben operiren; abgeblutete Menschen vertragen eben keine Laparotomie mehr.

Nicht viel besser steht es mit Kranken, die an Perforationsperitonitis leiden; auch sie kann nur noch ein günstiger Zufall retten; ich habe keinem der drei von mir Operirten etwas genutzt:

No. 8. Karl Böhmke, Maurer aus Jena, 49 Jahre alt, aufgenommen 5. 6. 94. Pat. hereditär stark mit Tuberculose belastet, 1889 magenleidend; nie

Blutbrechen, seit 14 Tagen wieder an Dyspepsie erkrankt. Vor 3×24 Stunden bekam Pat. angeblich nach Aufheben eines einfachen Tellers plötzlich heftige Leibschmerzen und Erbrechen, Fieber, Auftreibung des Leibes, Flatus gingen nicht ab. Erbrechen dauerte an.

Status praesens: Abdomen aufgetrieben, keine peristaltischen Bewegungen sichtbar. Schmerzen werden besonders rechterseits unten vorne, desgleichen aber auch hinten geklagt. Puls 100, gut, 39,0° Temperatur; keine Facies hippocratica.

6. 6. Morgens 37,5° Temperatur, Puls 90, gut.

Incision rechts oberhalb des Lig. Poup. ergiebt serös eitrige Flüssigkeit im Bauche, frei zwischen den Darmschlingen; letztere mit Fibrin belegt. Wurmfortsatz ist adhärent, wird exstirpirt, ist gesund.

Deshalb Schnitt in der Mittellinie vom Epigastrium an; überall serös-eitrige Flüssigkeit zwischen den gerötheten Darmschlingen. Oben finden sich starke Verwachsungen zwischen Colon transversum und Gallenblase, Lösung der Adhäsionen. Darm überall gesund. Ursache der Peritonitis nicht gefunden. Schluss des Bauches mit einiger Mühe. Tod 7. 6. Morgens 6 Uhr.

Obduction: Bauchfell geröthet, matt glänzend, fibrinös belegt, Netz eitrig. Im Magen grünlichbrauner dünner Inhalt, Capacität desselben sehr gross, Schleimhaut blassgrau gegen ein elliptisches mit schwieligem geglättetem Rande versehenes Geschwür von 22×16 mm radiär gefaltet.

Das Geschwür terrassenförmig abfallend, die Basis gebildet vom Pankreas, dessen Läppchen im Geschwürsgrunde eben unterscheidbar, dessen unterster Abschnitt diffus eitrig infiltrirt ist.

No. 28. Reinhold Berg, 34 Jahre, aufgenommen 27. 11., gestorben 29. 11. 99.

Pat. stammt aus gesunder Familie, hat selbst 3 gesunde Kinder. Er will öfter an Magen-Verstimmung gelitten haben. Am 13. 11. 99 erkrankte er mit Erbrechen, Stuhlverstopfung und Fieber (38,5°). Leib aufgetrieben, überall schmerzhaft, keine Winde, kein Stuhlgang. Er erhielt Eiswasser-Klystire, worauf nach 24 Stunden Stuhlgang erfolgt. Temperatur fiel dann langsam ab. Am 22. 11. wollte Pat. geheilt aufstehen, da traten abermals heftige Leibschmerzen auf, Erbrechen faeculenter Massen. Dieses Erbrechen dauerte weiterhin an, kein Fieber.

Status praesens: Magerer Mann mit eingefallenem Gesicht, Leib flach eingezogen, Puls 106, kräftig.

27. 11. Morgens 36,7° Temperatur. Peristaltische Bewegungen rechts unten. Die Nacht über Erbrechen von faeculenten Massen.

28. 11. 99. Schnitt in der Linea alba führt etwa 3 Finger breit oberhalb des Nabels in einen Abscess, der sofort kothige Flüssigkeit entleert. Dieselbe strömt von rechts her, nachdem der rechte Rect. abd. durchtrennt ist; es findet sich ein grosser Eitersack zwischen Leber und Zwerchfell, der sich auch über die Mittellinie hinaus nach links erstreckt.

Am Rande der Leber scheint eine Fistel in die Tiefe zu führen. Im Bauche sind die Darmschlingen überall mit einander verklebt; sie bleiben un-

berührt, um den Eiterherd möglichst von der Bauchhöhle abgeschlossen zu erhalten. Drain mit Tampon.

Verlauf: Tags über kein Erbrechen mehr. Abends 36,4° Temperatur und 120 Puls.

29. 11. Nacht leidlich. 35,9° Temperatur und 106 Puls. Leib weich, Verband mit stinkenden Faecalmassen durchtränkt.

Mittags Collaps, Athemnoth. Tod $9^1/_2$ Uhr Abends.

Obduction: Lungen stark collabirt; rechte Lunge ausgedehnt mit dem Rippenfelle verwachsen. Beim Lösen der Verwachsungen wird ein groschengrosser Defect in der Mitte der rechten Zwerchfellhälfte freigelegt, aus dem sich trübe bräunliche Flüssigkeit in die rechte Pleurahöhle ergiesst. Zwischen Leber und Zwerchfell eine erhebliche Menge braungelber trüber Flüssigkeit.

Die Leber und die linke Hälfte des Zwerchfelles mit der linken Partie des Magens kurz verklebt, das Zwerchfell mit ihm kurz verwachsen. Ausgedehnte Verklebung des Netzes mit den injicirten und von Gas ausgedehnten vorliegenden Dünndarmschlingen. Ein dünner, strangförmiger Ausläufer des Netzes über eine erweiterte Dünndarmschlinge hinweg mit einer weiter abwärts liegenden Dünndarmschlinge umschrieben verwachsen. Eine collabirte Dünndarmschlinge spitzwinklig mit dem Bauchfelle der rechten Leistengegend kurz und lose verwachsen. Beim Lösen der Verwachsung zwischen Magen und Zwerchfell entsteht im Magen eine runde Oeffnung, welche braungelbe trübe Flüssigkeit entleert. Gallenblase mit der Flex. hep. coli kurz verwachsen. Zwischen Nierenperitoneum und unterem rechten Leberlappen übel riechende schmutzig-graue Flüssigkeit.

Im Magen viel dünne trübe gelbe Flüssigkeit. An der hinteren Wand entsprechend der Mitte zwischen Cardia und Pylorus eine senkrechte glatte 50 cm lange Narbe, gegen welche die Mucosa radiär gefaltet ist. In der vorderen Magenwand ein rundes terrassenförmiges tiefes Geschwür mit glattem Saum, die umgebende Mucosa gleichfalls radiär gefaltet; in der Basis desselben ein linsengrosser glatter Durchbruch, dessen Umgebung leicht schiefergrau verfärbt. Das mittlere Jejunum bis 120 mm erweitert, sehr reich an trübem, braungelbem Inhalte, das Ileum nur 44 mm im Umfange.

No. 19. Herr Richard K., 59 Jahre alt. Aufgenommen 24. 6. 98, gestorben 28. 6. 98.

Patient leidet schon seit Jahrzehnten an Beschwerden Seitens des Magens; er hatte vor 20 und vor 3 Jahren heftige Magenblutungen. Befinden seit 3 Monaten schlecht, seit 8 Tagen ganz besonders schlecht. Vor 2 Tagen plötzlich heftige Schmerzen im Leibe, Ohnmachtsanwandlung, Cyanose der Lippen ohne besondere Rückwirkung auf den Puls. Seitdem andauernd heftige Leibschmerzen, Leib stark aufgetrieben, hart. Zu Anfang sollen peristaltische Bewegungen in der linken Bauchseite gesehen worden sein, jetzt herrscht Ruhe im Bauche. Urin normal. Kein Fieber, Puls ruhig und voll, 72 (Vormittags 10 Uhr). Pat. wurde aus seinem Hause in die Klinik übergeführt; Nachmittags stieg die Temp. auf 37,6 bei 72 Puls, die Leibschmerzen wurden heftiger, deshalb Schnitt durch den linken Rectus abd. bis zum Lig. Poup. hinab. Sofort tritt Luft aus.

Dazu serös-eitriges Sekret, das frei zwischen stark aufgetriebenen Darmschlingen sich angesammelt hat. Quercolon ragt in Gestalt eines hufeisenförmigen Wulstes nach abwärts. Im oberen Bauchabschnitte ist das Exsudat mehr gelatinös. Linker Leberlappen mit Magen verklebt, dort quillt Flüssigkeit hervor. Nach Ablösung der Leber zeigt sich ein erbsengrosser Substanzverlust in der vorderen Wand des Magens; letzterer handtellergross rings um den Defect in der Serosa infiltrirt. Dieses Infiltrat entspricht einem Ulcus, was gut $^1/_3$ der vorderen Magenwand einnimmt; derber Krater führt von der Perforationsstelle der Serosa schräg nach oben in den Magen.

Weite Umschneidung des Substanzverlustes im Bereiche des Geschwüres; Magenwand dort 1—2 cm dick, Catgutnähte. Tampon auf Naht. Reinigung der Bauchhöhle, Punction des Quercolon mit Entleerung von viel Luft. Naht der Stichstelle, Reposition des Darmes jetzt möglich.

27. 6. Verlauf in den ersten beiden Tagen auffallend gut, wenig Schmerzen, keine Brechneigung, Leib nicht stärker aufgetrieben, Blähungen gehen ab. Kein Fieber, Puls 92, ziemlich gut.

Heute früh aber Temp. 37, 6 und Puls 120.

Deshalb Mittags Tampon entfernt, putrides Sekret hinter demselben. Drainage.

Abends Temp. 37,6 und Puls 110. Pat. delirirt leise vor sich hin. Zunehmender Verfall, Exitus nächsten Morgen 7 Uhr.

Obduction: Tuberculose beider Lungenspitzen, links ausgeheilt, rechts noch Verkäsungsherde enthaltend; schweres Atherom der Aorta.

Diffuse Peritonitis. Unter der Nahtstelle des Magens ein 68 mm langes bis 18 mm breites mit wallartigen Rändern und grünlich gelb belegtem Grunde versehenes Geschwür. Ungefähr in der Mitte des Geschwüres die 25 mm lange Oeffnung, welche durch die Näthe hindurch mit der freien Bauchhöhle communicirt.

Bei dem ersten Kranken (No. 8) fand ich die Ursache der Peritonitis überhaupt nicht; sie war unbedingt auf das in der hinteren Magenwand befindliche Geschwür zurückzuführen, aber dieses Ulcus war nicht direct perforirt, es hatte nur zu einem Eiterungsprocesse im Pankreas geführt, von dort war die Peritonitis ausgegangen.

Beim zweiten Kranken (No. 28) fiel ich sofort in einen grossen Eiterherd unterhalb der Leber; ich musste mich mit der Drainage desselben begnügen; erst die Section ergab die Perforation eines Geschwüres der vorderen Magenwand.

Beim dritten Kranken (No. 19) fand ich sofort das Geschwür, versuchte dasselbe zu exstirpiren und zu vernähen. Die Umschneidung war aber, wie die Section ergab, noch im Bereiche des allerdings gewaltig grossen (68 : 18) Ulcus erfolgt, deshalb hielten

die Catgutnähte in dem morschen Gewebe nicht. Man hätte wohl besser das ganze Ulcus genau revidirt, es vollständig ausgeschnitten und dann die Ränder der Magenwunde mit dem Periton. pariet. vernäht. Pat. wurde 60 Stunden nach der Perforation operirt; auffallend war der gute langsame Puls, obwohl freies Gas in der Bauchhöhle war.

Nicht operirt wurden folgende Kranke:

No. 4. Herr Mathesius, 64 Jahre alt, aufgenommen 9. 4. 91.

Amputirt im Oberschenkel wegen Thrombophlebitis purulenta der Venae tibiales bis in die Vena poplitea nach Vereiterung des Grosszehgelenkes (Hallux valg mit Bursa, letztere vereitert) am 10. 4. 91 liegt Patient, der bisher nie über Magenschmerzen geklagt hatte, am 13. 4. Morgens ganz ruhig im Bette. Plötzlich klagt er über heftige Magenschmerzen, der Leib treibt sich auf; rapide setzen Erscheinungen von Peritonitis ein.

Tod am 14. 4. Mittags.

Obduction: Bei Eröffnung der Bauchhöhle entweicht unter Zischen übel riechendes Gas. Das Bauchfell sowie die Darmschlingen injicirt, mit etwas zähem gelbweichen Belege fast allenthalben bedeckt. Im Magen in der Mitte der vorderen Wand nahe der kleinen Curvatur eine fast erbsengrosse rundliche glattrandige Perforationsöffnung. Im Magen schmutzig-grüne Flüssigkeit, die Schleimhaut grün, etwas trüb; in der vorderen Wand nahe der kleinen Curvatur, 53 mm vom Pylorus entfernt, ein rundliches 28 × 32 mm messendes scharfrandiges Geschwür, das auf dem im ganzen glatten Grunde thrombosirte Gefässe zeigt; seitwärts von der Mitte gegen den Pylorus zu findet sich eine erbsengrosse Perforationsstelle. Wenig über erbsengrosses flaches rundliches, sowie ein Markstückgrosses bis auf die Muscularis reichendes Geschwür gegen den Pylorus hin in der kleinen Curvatur.

No. 32. Franz Fauer, 34 Jahre. Aufgenommen 27. 12. 99.

Seit ca. 1 Jahr magenleidend, seit September heftige Attaquen von Gallensteinkolik mit Icterus und Abgang von zwei kleinen dreieckigen Steinen mit dem Stuhlgange, trotzdem immer neue Schmerzanfälle.

Status praesens: Elend aussehender abgemagerter Mann; negativer Befund, nur Schmerz bei Druck auf die Gallenblasengegend.

30. 12. 99. Schnitt durch Rect. abd. d. Netz adhärent an der vorderen Bauchwand und an der Gallenblase; letztere gross, weit unter der Leber hervorragend, unten mit Quercolon, oben mit Duodenum verwachsen, enthält klare Galle und 11 Steine aus verschiedenen Generationen. Ductus choled. sehr dünn und zart, enthält keine Steine. Magen steht fast senkrecht.

Gallenblase von Steinen befreit, herausgenäht.

1. 1. 00. Temp. 37,5, Puls 120. Tief eingesunkener Bauch. Ausfliessende Galle enthält massenhaft Bact. coli und Streptokokken.

4. 1. Plötzlich heftige Schmerzen.

Tod Nachts.

5. 1. Obduction: Im Magen dunkelbreiiger kaffeesatzähnlicher Inhalt. Capacität desselben sehr vergrössert. In der vorderen Wand, 60 mm vom Pylorus entfernt ein sagittales 90 × 35 mm messendes Geschwür, mit glatten aber derben leicht unterminirten Rändern; an der entsprechenden Stelle der hinteren Wand ein gleichfalls sagittales 60 × 20 mm messendes Geschwür mit ausgedehnt sugillirtem, leicht callösem Mucosa-Saume mit einem markstückgrossen scharfrandigem Durchbruche. Allgemeine Peritonitis.

No. 11. Wilhelm Faulwetter, 47 Jahre alt. Aufgenommen 14. 6. 96, gestorben 15. 6. 96.

Patient leidet seit 17 Jahren an kolikartigen Schmerzen im Leibe; er hat auch gebrochen, aber stets nur wässrigen Mageninhalt, niemals Blut. Schmerzen im Allgemeinen in der Magengrube, nicht rechts.

Gestern Nachmittag bekam Patient bei einer Singprobe plötzlich heftigen Schmerz in der linken Bauchseite unter dem Rippenbogen, ca. 10 Minuten, nachdem er einen kleinen Schluck kalten Bieres getrunken hatte. Die Schmerzen liessen etwas nach, nachdem Pat. 2 Cognac getrunken hatte, verloren sich aber doch nicht ganz. Pat. ging nach Hause und liess einen Arzt rufen. Dieser constatirte eine Darmverschlingung, verordnete Opium.

Heute früh Temp. 36,0, deshalb Ueberführung nach Jena per Wagen.

Status praesens: Gut genährter Mann. Puls 120, sehr klein, kaum zu fühlen. Temp. 37,0. Bauch flach, prall gespannt, sehr empfindlich auf Druck. Patient ist bei freiem Bewusstsein, etwas schläfrig, sehr ruhig, keine Schmerzen. Gesicht mit Schweiss bedeckt, blass.

Operation unterbleibt wegen des heftigen Collapses. Campherinjectionen.

15. 6. Exitus.

Obduction: freies Gas und trübe Flüssigkeit im Bauche. Vordere Wand des Magens zeigt nahe dem Pylorus ein scharfrandiges kreisrundes Loch (5 mm im Durchmesser), aus dem sich Gas und Mageninhalt entleert. Dieses Loch liegt 15 mm nach links vom Pylorus in der vorderen Wand des Magens näher der kleinen Curvatur. In der hinteren Wand des Magens etwas näher der Cardia eine senkrechte 15:3 mm messende flache, die umgebende Schleimhaut radiär faltende Narbe. Dicht vor dem Pylorus ein quergestelltes, mit grüngelb belegter glatter Basis versehenes, 25 mm in senkrechter, 15 mm in horizontaler Richtung messendes, mit scharf abgesetztem, kaum gewulsteten Rande versehenes Geschwür, in dessen Basis die Submucosa in 1 mm breiterem Umfange durchbrochen ist, als die unterliegende Muscularis. Der vordere Geschwürsrand an den Pylorus grenzend.

Die beiden ersten Kranken (No. 4 und 32) lagen in der Klinik, als die Katastrophe ganz plötzlich erfolgte, der dritte wurde ziemlich rechtzeitig eingeliefert. Alle drei hätten wohl operirt werden müssen, aber No. 4 war ein älterer Mann, der bisher nie über Magenschmerzen geklagt hatte und nun plötzlich Erscheinungen von Peri-

tonitis bot; der Ausgangspunkt derselben war völlig unklar, man konnte auch an Fettnekrose des Pankreas denken. Ohne Wissen der Familie aufs Geradewohl einem vornehmen Manne den Leib aufschneiden, das ist auch etwas bedenklich; genug, ich liess den ersten Fall von Perforationsperitonitis nach Ulcus ventriculi, den ich in meinem Leben gesehen habe, unoperirt sterben. Da Patient sowohl in der vorderen wie in der hinteren Wand je ein Geschwür hatte, so wäre er, auch wenn er die Peritonitis und die Operation überstanden hätte, doch ungeheilt geblieben.

Im zweiten Falle (No. 32) glaubte man, dass sich die Gallenblase von der vorderen Bauchwand gelöst und dass nun Bact. coli und Streptokokken in die freie Bauchhöhle gerathen wären. Alles nicht wahr. Patient hatte gleichfalls enorm grosse Ulcera an der hinteren wie an der vorderen Magenwand. Bei der Gallensteinoperation war mir aufgefallen, dass der Magen fast senkrecht stand, doch konnte ich von meinem damals noch sehr kleinen Gallensteinschnitte aus den Magen nicht genügend übersehen. Die gefundenen Gallensteine erklärten ja auch das Magenleiden vollständig; ich beruhigte mich mit der Entfernung derselben.

Der dritte Kranke (No. 11) war ein gut genährter, sehr fettreicher Mann; man sah ihm nicht an, dass er seit vielen Jahren ernster magenleidend gewesen war, wie er angab; auch bei diesem Patienten dachte ich an Fettnekrose des Pankreas, zumal er nicht über Schmerzen klagte; diese Euphorie war wohl auf Morphium zurückzuführen. Ich konnte mich nicht entschliessen, dem collabirten Manne eine Laparotomie zu machen; ich zweifle auch, dass sie das Leben gerettet hätte, da 20 Stunden nach dem Durchbruche des Geschwüres vergangen waren. Der Theorie nach mussten alle drei Kranke operirt werden, in praxi wären sie vielleicht an keinem Orte operirt.

Zum Schlusse noch 2 Fälle von Perforation von Ulcera ventriculi unter das Zwerchfell resp. in die Brusthöhle, beide operirt von der Brusthöhle aus, während der Magen selbst nicht angegriffen wurde; es liegen also keine Magenoperationen im engeren Sinne vor:

No. 5. Frl. Rosa Fuhrer, 24 Jahre alt. Aufgenommen 10. 12. 92, gestorben 12. 12. 92.

Tuberculose in der Familie nicht vorhanden. Früher stets gesund. In

letzter Zeit Bleichsucht, zuweilen Magenschmerzen, letztere Mitte October einmal sehr heftig, doch gingen sie nach einigen Tagen wieder vorüber.

Am 14. 11. beim Heben eines nicht schweren Gegenstandes plötzlich Schmerz im linken Hypochondrium mit nachfolgenden Erscheinungen von Peritonitis: grosse Druckempfindlichkeit, Auftreibung des Leibes, Fieber. Bei Opium und Eis gingen diese Symptome nach 6 Tagen wieder zurück, Temp. wieder normal.

Am 25. 11. Klagen über Schmerzen in der linken Brustseite, dann in der rechten. Auf beiden Seiten wurde pleuritisches Reiben nachgewiesen; kein Husten. Kurz nachher wird ein geringer Flüssigkeitserguss, zuerst rechts hinten unten, dann ein grösserer links hinten unten, dazu links Pneumothorax nachgewiesen.

Vor 14 Tagen einmal blutiger Stuhl, ganz neuerdings wieder.

Status praesens: Sehr elend aussehendes Mädchen, leicht benommen. Starke Athemnoth, beständiges Hüsteln. Puls sehr klein und frequent. Magengegend anscheinend etwas ödematös. Herzdämpfung normal. Hinten rechts unten geringe Dämpfung, hinten links Dämpfung bis zur Mitte der Scapula, darüber hell tympanitischer Schall. Succussionsgeräusche, bruit du pot fêlé daselbst.

11. 12. 92. Im 5. Intercostalraume vorne Punction, entleert stinkendes Gas, deshalb Resection der Cost. VI—IX hinten durch in querer Richtung bis zum tiefsten Punkte der Brusthöhle, stinkender Eiter entleert. Lunge mit der Zwerchfellkuppel verwachsen. Zwischen ihr und dem Herzbeutel geht eine Fistel durch das Zwerchfell durch, doch kann man sie nur 2 cm weit verfolgen.

Operation muss abgebrochen werden, weil kein Puls mehr fühlbar ist. Drainage der Brusthöhle. Tod am nächsten Morgen.

Obduction ergiebt je ein Ulcus in der hinteren wie in der vorderen Magenwand, letzteres ist perforirt, dadurch hat sich ein Abscess zwischen vorderer Magenwand und linkem Leberlappen entwickelt. Dieser Abscess ist durch das Zwerchfell in die Brusthöhle gewandert, hat sich zwischen Pericard und der mit ihm verwachsenen Lunge mehrere Centimeter weit hinauf gearbeitet und ist dann in die linke Brusthöhle durchgebrochen.

Bei dieser Kranken konnte man sehr gut den Weg verfolgen, den der Eiter vom Magen aus genommen hatte. Das Ulcus der vorderen Wand war verwachsen mit dem linken Leberlappen; nach Perforation des Geschwüres lief der Eiter hinter dem linken Leberlappen nach der Wirbelsäule zu, durchbrach dort das Zwerchfell, schob sich zwischen Perikard und der mit ihm verwachsenen Lunge in die Höhe, um schliesslich in die linke Brusthöhle durchzubrechen.

Patientin kam in ganz desolatem Zustande auf den Operationstisch; man hatte nach Beginn der Brustschmerzen linkerseits noch 14 Tage gewartet, bevor ein operativer Eingriff in's Auge gefasst würde. Dadurch waren die Kräfte der Kranken, obgleich sie jung und resistenzfähig war, völlig erschöpft. Um ein Haar wäre es

meiner zweiten Kranken ähnlich gegangen; sie hatte das Glück, dass ihr Zwerchfell Widerstand leistete; es wurde nicht durchbrochen, sondern der Eiter blieb unter demselben stehen, regte nur Pleuritis serosa, nicht stärkenden Pneumothorax an:

No. 2[1]). Frl. T.....z, 25 Jahre alt, aufgenommen 7. 2. 89.

Vater starb an Schlaganfall, 64 Jahre alt, Mutter lebt, 70 Jahre alt. Mit 15 Jahren Masern, im Anschlusse daran Bleichsucht mit Störungen der Periode, gelegentliches Ausbleiben derselben. Mit 16 Jahren Magenschmerzen, von Anfang an links unter dem Rippenbogen, Schmerzen dauerten Stunden lang, sie wurden besser, wenn Pat. sich ins Bett legte und die linke Bauchseite rieb. Oft war Pat. 4—6 Wochen lang von Beschwerden frei, wenn sie Diät hielt. Die Farbe blieb immer blass, Pat. konnte vom 16.—20. Lebensjahre keinen Ball besuchen, keine grossen Touren machen; sie konnte auch schlecht gehen, hatte das Gefühl, als ob Blei in den Füssen wäre; sie hatte also auch gar keine Lust, etwas zu unternehmen.

Nach dem 20. Jahre wurde das Leiden schlimmer; Pat. erbrach wässerige Massen meist nach dem Essen, die Speisen kamen selten wieder heraus. Dazu kamen Stuhlgangsbeschwerden; oft fehlte Tage lang der Stuhlgang. Es traten intensive Kopfschmerzen ein, oft mehrere Tage dauernd, ca. alle 4 Wochen. Der ganze Kopf war occupirt, keine Migräne. Im Laufe der nächsten 5 Jahre wurden die Schmerzen immer stärker, immer links, Erbrechen blieb. Im Winter 1888—89 traten täglich Schmerzen auf.

Am 26. 1. 89, 14 Tage ante op., traten plötzlich Nachts um 12 Uhr ganz excessive Schmerzen oben und unten links im Leibe auf; sie schienen sich nach oben zu ziehen. Pat. kniete im Bette, schrie laut, kein Erbrechen. Ein Arzt musste geholt werden, er verschrieb Pulver. Die Schmerzen liessen nach einigen Stunden nach; Pat. hörte jetzt Stimmen in der Ferne; schon am nächsten Morgen trat Fieber ein, Pat. delirirte bei 42,0°. Das Fieber hielt einige Tage in gleicher Höhe an, um dann etwas abzufallen; man fand pleuritisches Reiben rechts, später ein bis zur Mitte der Scapula reichendes Exsudat.

8. 2. 89. Punction des serösen pleuritischen Exsudates. Resection der VI. Rippe, wonach nur Serum entleert wird.

Lunge vorne adhärent, desgleichen am medianen Theile der Zwerchfellkuppel. Letztere steht auffallend hoch, ist hinten bis zur 6. Rippe mit der Pleura cost. verwachsen, bewegt sich aber sehr ausgiebig bei der Athmung.

Trotzdem Punction des Zwerchfells. Entleerung stinkenden Eiters; Zwerchfell wird gespalten, man kommt in eine flache mit Gewebsfetzen gefüllte Höhle, die sich medianwärts bis über die Mittellinie hinaus erstreckt. Drainage durch die Brusthöhle hindurch. Nach 3 Monaten geheilt.

Nach Ausheilung der Wunde blieb die Empfindlichkeit der linken Seite, zuweilen schoss ein Schmerz von vorne nach hinten durch, besonders bei schlechter Lage; Nachts wachte Pat. dadurch auf.

---

[1]) Anm.: Schon publicirt. Dieses Archiv. Bd. 47. S. 47. Damals unrichtig erklärt.

Im Herbste 99 wollte sie etwas aufhängen, reckte sich nach oben, dadurch wurde ein sehr lebhafter Schmerz hervorgerufen; Pat. musste sich ins Bett legen. Derartige Schmerzen traten noch öfter auf für wenige Stunden.

Der Magen blieb empfindlich, Pat. konnte kein rohes Obst essen, fette Speisen werden nicht vertragen. Die Verstopfung ist geblieben, nur während der Periode braucht Pat. keine Klysmata zu nehmen.

Im Herbste 1902 trat nach hartnäckiger Stuhlentleerung (mehrere Tage) einmal Erbrechen ein, Schmerz dabei wieder links. Ab und zu wieder Leibschmerzen links, aber kein Erbrechen.

Zur Zeit 14. Mai 04 ist das Mädchen bleich, aber leidlich genährt. Befund gänzlich negativ; kein Schmerz bei Druck auf den linken Rippenbogen. Allgemeinbefinden gut.

Der Magen ist inter operationem nicht gesehen worden, man glaubte ihn nur als untere Grenze des Abscesses zu fühlen; der Fall ist anatomisch also nicht vollkommen sicher gestellt. Trotzdem zweifle ich nicht, dass ein Ulcus ventriculi der Ausgangspunkt des Eiterungsprocesses gewesen ist. Letzterer ist wahrscheinlich per diapedesin, nicht durch directe Perforation entstanden; Gas und Mageninhalt wurden beim Schnitte durch das Zwerchfell nicht entleert. Deswegen war auch wohl der Eiter weniger arrodirend, wenn er auch stank; periappendicitischer Eiter stinkt auch zuweilen, verwüstet aber doch nicht so, als appendicitischer, mit dem perforirten Wurmfortsatze in offener Verbindung stehender.

15 Jahre sind seit der Operation vergangen; Patientin lebt in leidlichem Zustande. Der ab und zu auftretende linksseitige Magenschmerz beweist, dass ihr wahrscheinlich an der kleinen Curvatur sitzender Ulcus noch immer nicht geheilt ist. Das nimmt nicht Wunder; ist doch das Ulcus selbst nicht angegriffen worden und melden doch andere Kranke oft genug von 10—20jährigem und noch längerem Leiden. Möge das Geschwür sich weiterhin ruhig verhalten; es dürften excessive Verwachsungen u. s. w. oben in der Bauchhöhle excistiren, die jeden Versuch einer Operation vereiteln werden.

Ein Rückblick auf das gegebene Material gestattet wohl folgende Schlussfolgerungen:

1. Ulcera im mittleren Abschnitte des Magens sind häufiger multipel als uniloculär.

2. Die von der kleinen Curvatur ausgehenden umfassen meist hufeisenförmig die vordere und die hintere Magenwand.

3. Die Geschwüre haben meist einen ausgesprochen fressenden Charakter; sie zerstören die Magenwand nicht bloss in der Tiefe, sondern auch flächenhaft in Breite und Länge, sodass die Cardia dem Pylorus stark genähert wird.

4. Schwere Stenose kommt gewöhnlich erst dann zu Stande, wenn auch die grosse Curvatur mit in den entzündlichen Process hineingezogen wird.

5. Solange die Ulcera klein sind und wenig Bindegewebswucherung anregen, bleiben sie in der Mittellinie stehen; der Schmerzpunkt befindet sich zwischen Processus ensiformis und Nabel; nicht alle Ulcera verursachen Schmerz.

6. Hat sich die Serosa im Bereiche des Ulcus stark verdickt oder sind die Ulcera hinten mit dem Pankreas und vorne mit dem linken Leberlappen verwachsen, so entstehen grössere Tumoren.

7. Dieselben wandern fast immer nach links, weil sie auf der Vorderfläche der Wirbelsäule keinen Platz haben; es entsteht linksseitiger Magenschmerz.

8. Dieser linksseitige Magenschmerz erlaubt oft eine Wahrscheinlichkeitsdiagnose auf Ulcus ventriculi, wenn noch kein Tumor fühlbar ist, vorausgesetzt, dass sonstige Erscheinungen von Magenkrankheit vorhanden sind (Aufstossen, Erbrechen u. s. w.).

9. Die Ulcera im mittleren Abschnitte des Magens führen nur in der Minorität der Fälle zum Erbrechen von Blut, häufiger reflectorisch zum Erbrechen von Speisen.

10. Die Behandlung der Geschwüre muss zunächst immer eine diätetisch-medicamentöse sein; die Operation ist als ultimum refugium zu betrachten.

11. Die Operation soll aber, wenn möglich, gemacht werden, bevor das Ulcus der hinteren Magenwand ins Pankreas das der vorderen in den linken Leberlappen perforirt.

12. Je weniger das Ulcus verwachsen ist, desto leichter ist die keilförmige Excision desselben mit sofort nachfolgender Naht; diese Operation lässt sich nur dann machen, wenn der Substanzverlust im Magen ein verhältnissmässig kleiner ist.

13. Bei grösseren Defecten im mittleren Abschnitte des Magens und bei Perforationen der Ulcera in Pankreas und Leber ist die quere Resection des Magens indicirt.

14. Die Vereinigung des cardialen mit dem Pylorustheile nach

Billroth gelingt gut, weil lediglich die starken Magenwände zur Naht benutzt werden.

15. Bei sehr grossen Substanzverlusten im Magen empfiehlt sich Vernähung des Pylorustheiles in sich, und Vereinigung des cardialen Abschnittes mit dem Jejunum durch Gastroenterostomia posterior.

16. Dieses Verfahren ist unbedingt nöthig, wenn die Ulcera auf den Pylorus übergegriffen haben; dann muss das Duodenum in sich vernäht werden.

17. Vereinigung des cardialen und des Pylorustheiles vom Magen ohne Excision der Ulcera ist unsicher.

18. Einfache Gastroenterostomie gleichfalls, weil der cardiale Abschnitt des Magens zu weit nach links rückt; die Jejunumschlinge kann nur unter Zwang mit dem Magen in Verbindung gebracht werden.

19. Wenn sich nach Durchbruch von Geschwüren Eiterungsprocesse unter dem Zwerchfelle entwickeln, ist breite Eröffnung der betreffenden Thoraxhälfte mit nachfolgendem Schnitte durch das Zwerchfell indicirt.

20. Die bisher beim Ulcus des mittleren Magenabschnittes von mir erzielten operativen Resultate sind ungenügend: dieselben werden sich bei frühzeitig gestellter Diagnose und relativ frühzeitiger Operation bessern, weil anatomisch die Magenwand sehr günstige Verhältnisse für die Naht bietet.

XXXIV.

Kleinere Mittheilungen.

Berichtigung zu der in diesem Archiv Bd. 73, Heft 3 erschienenen Arbeit: „Weitere Erfahrungen über Colopexie".

Von

Dr. A. Weiss.

Seite 835, Absatz II, soll heissen:

Die Zahl der von v. Eiselsberg ausgeführten Resectionen beträgt sieben. In keinem der Fälle führte die Operation zum Exitus. Später eingeholte Nachrichten, die nur in drei Fällen zu erlangen waren, ergaben eine Heilung, ein Recidiv und eine Stenose.

Erwiderung.

Von

Professor Dr. A. D. Bevan

in Chicago.

In Beantwortung der Bemerkung des Herrn Prof. C. Bayer in Band 73, Heft 1, S. 276 dieser Zeitschrift erlaube ich mir festzustellen, dass schon der Titel meines Artikels in diesem Archive, Band 72, Heft 4, „Ein weiterer Beitrag u. s. f." auf eine frühere Publication hinwies. Thatsächlich erschien die erste ausführliche Beschreibung dieser meiner Operationsmethode im „Journal of the Am. Med. Assoc." am 23. September 1899, also drei Jahre bevor nach eigener Angabe des Herrn Prof. Bayer Dr. Ploc seine diesbezüglichen Operationen beschrieb.

Druck von L. Schumacher in Berlin N. 24.

XXXV.

Beiträge zum Diabetes in der Chirurgie.[1]

Von

Professor Dr. W. Kausch,

Oberarzt der Kgl. chirurg. Klinik Breslau.

I. Ueber die ephemäre traumatische Glykosurie.

Seit jeher, m. H., habe ich den Diabetesfällen, die bei einem chirurgischen Krankenmaterial zur Beobachtung kommen, mein Interesse zugewandt. Meine Erfahrungen, die ich bis dahin gesammelt hatte, habe ich auf der Karlsbader Naturforscherversammlung 1902 kurz zusammengefasst, nachdem ich aus äusseren Gründen nicht dazu kam, sie dieser Versammlung hier vor 2 Jahren vorzutragen. Ich habe mich seither andauernd weiter mit dieser Frage beschäftigt und möchte heute aus diesem grossen Gebiete nur 2 Abschnitte herausgreifen, auf welchen ich neue und, wie mir scheint, nicht unwichtige Thatsachen beobachtet habe: es ist dies die traumatische Glykosurie und die Narkose bei Diabetischen.

M. H. Es haben sich auf der Breslauer Klinik in der letzten Zeit die Fälle auffallend gehäuft, in welchen ich nach frischen Verletzungen, namentlich Fracturen, spontane Glykosurie beobachtet habe. Ich verfüge im Ganzen über 11 Fälle, 9 davon Fracturen: 3 des Unterschenkels, 1 der Patella, 1 complicirte Zehfractur, 2 Beckenbrüche. In 2 weiteren Fällen lag nur eine Contusion vor, einmal des Unterschenkels, einmal des Schenkelhalses.

Die Glykosurie hatte in allen Fällen das Gemeinsame, dass sie sofort nach dem Trauma einsetzte; der erste nach dem Unfall

[1] Vorgetragen am 4. Sitzungstage des XXXIII. Congresses der Deutschen Gesellschaft für Chirurgie zu Berlin, 9. April 1904.

gelassene Urin enthielt bereits Zucker, sofern er zur Untersuchung kam. Ich habe auch nicht einen Fall gesehen, in welchem die Glykosurie später auftrat.

Niemals war die Zuckerausscheidung hoch, im Maximum betrug sie 1 pCt., die 24 stündige Menge 15 g. Niemals bestanden weitere diabetische Symptome: Acetonurie oder Diaceturie, niemals Polyurie und Polydipsie u. s. w. Es ist dies auch an sich bei der geringen Zuckerausscheidung nicht zu verwundern, ich betone es aber mit Rücksicht auf die Lehren namentlich französischer Autoren, nach denen der traumatische Diabetes, zu welchem auch die heilenden Fälle, die Glykosurien, gerechnet werden, auffallend häufig mit geringer Glykosurie bei starker Polyurie einhergehe.

Die Glykosurie hielt stets nur kurze Zeit an, 1—8 Tage. In einem Falle trat sie 10 Tage nach dem Verschwinden im Anschluss an eine kurz dauernde Aethernarkose wieder für 1 Tag auf. Ueber den weiteren Verlauf der Fälle später!

Die traumatische Glykosurie, m. H., ist an sich nichts Neues! Redard hat bereits 1886 anscheinend ebensolche Fälle mitgetheilt in einer Arbeit über die ephemäre Glykosurie bei chirurgischen Affectionen. Unter den 28 Krankengeschichten Redard's befinden sich 3 Fracturen: 1 Fall von Schädelfractur, der bald darauf — wann ist nicht gesagt — starb; es bestand eine Blutung in die Wand des 4. Ventrikels. Im 2. Falle handelt es sich um eine Radiusfractur, bei der nach 5 Wochen noch Spuren Zucker vorhanden waren. Im 3. Falle, einer Clavicularfractur, bestand am Tage der Fractur eine Glykosurie von 0,2 pCt., über den weiteren Verlauf der Glykosurie ist nichts gesagt. Ich kann mich mit Rücksicht auf die Kürze der Zeit auf eine eingehendere Kritik dieser 3 Redard'schen Fälle hier nicht einlassen. Die Bezeichnung ephemäre Glykosurie verdient keiner von ihnen, höchstens vielleicht der dritte Fall.

Sonst habe ich in der Literatur nichts über diese Form der traumatischen Glykosurie finden können. Erwähnen aber möchte ich noch eine Mittheilung von Hädke aus dem Danziger Krankenhause. Hädke hat zahlreiche frische Fracturen auf Glykosurie hin untersucht. Er hat unter 25 Fällen in 15 = 60 pCt. alimentäre Glykosurie e saccharo gefunden, in keinem ex amylo; die Glykosurie hielt bis zu 1 Woche an. In keinem Falle bestand

spontane. Hieraus und aus den spärlichen Literaturangaben zieht Hädke den Schluss, dass die spontane Glykosurie nach Traumen jedenfalls selten sei.

Ich komme, wie Sie sehen, zu dem entgegengesetzten Resultat. Statistische Zahlen kann ich Ihnen allerdings vorläufig noch nicht angeben, ich werde das erst nach einiger Zeit können, da auf meine Veranlassung hin jetzt sämmtliche Verletzungen der Klinik eingehend in dieser Hinsicht untersucht werden.

Ich komme nun zu einem sehr wichtigen Punkt. Bei den sämmtlichen bisher mitgetheilten Fällen von spontaner Glykosurie liegt die Möglichkeit vor, dass es sich um leichte Fälle von Diabetes, um den sogen. latenten Diabetes gehandelt hat; in Folge des Trauma ist der Diabetes vorübergehend schwerer, deutlich geworden.

Ich habe nun meine Fälle nach dem Verschwinden der spontanen Glykosurie, was, wie bemerkt, stets nach wenigen Tagen erfolgte, auf ihre Toleranz für Kohlehydrate hin weiter beobachtet. In allen Fällen stieg die Toleranz rapid, nach kurzer Zeit war auch keine alimentäre Glykosurie e saccharo mehr auszulösen. Ich habe diese Prüfung stets nach Naunyn ausgeführt, d. h. 2 Stunden nach dem ersten Frühstück 100 g Traubenzucker eingegeben. Nur in einem einzigen Falle, einer Oberschenkelfractur, besteht noch heute, $^5/_4$ Jahre nach dem Unfall, alimentäre Glykosurie e saccharo, keine ex amylo, auf Eingabe noch so hoher Mengen von Mehl. Und in diesem Falle besteht nicht etwa eine traumatische Neurose. Ich bin sehr gespannt, ob sich in diesem Falle im Laufe der Zeit ein Diabetes entwickeln wird.

M. H.! Dies Ergebnis ist ausserordentlich wichtig. Es zeigt uns, dass Leute, die wir in Bezug auf ihren Zuckerstoffwechsel als völlig normal ansehen müssen, im Anschluss an Traumen, die nicht einmal besonders schwer sind, Zucker ausscheiden können. Dass die Menschen, die einige Zeit nach dem Trauma einen normalen Zuckerstoffwechsel hatten, denselben auch immer besassen, können wir wohl bestimmt annehmen.

Wie haben wir uns nun den Zusammenhang zwischen dem Trauma und der Glykosurie zu erklären? Das nächstliegende wäre ein Hirn- resp. Rückenmarktrauma anzunehmen. In den Fällen, in denen es sich um einen Schädelbruch, eine Hirnerschütterung

oder um eine Bewusstlosigkeit sonst handelt, ist dies auch nicht von der Hand zu weisen. In meinen Fällen trifft dies aber kaum zu. Eine Schädelfractur ist überhaupt nicht unter meinen Fällen, es ist dies gewiss auffallend. Ich habe überhaupt unter den zahlreichen Fällen von Schädelverletzung der Klinik keinen Fall mit Glykosurie oder Diabetes finden können; bei den Fällen aus älterer Zeit mag dies allerdings an der mangelhaften Untersuchung in dieser Beziehung liegen.

Bewusstlosigkeit bestand nur in 2 meiner Fälle, in beiden war sie von ganz kurzer Dauer.

Es bleiben meiner Ansicht nach zur Erklärung der Glykosurie nur zwei Möglichkeiten: Die Rückwirkung der rein mechanischen Körpererschütterung auf das Nervensystem und die psychische Wirkung des Trauma auf das Nervensystem; letzterer möchte ich vielleicht die noch grössere Bedeutung beimessen, scheint es doch, als wenn sich gelegentlich naeh heftigen Gemüthsbewegungen sogar rapid ein echter Diabetes entwickeln könne. Nervöse Belastung bestand nur in einem Falle bei einem schweren Neurastheniker. Alcoholismus leichteren Grades lag in 2 Fällen vor, schwerer jedoch in 1 Falle, in dem der Patient auch später, nach verschwundener Glykosurie, an Delirium tremens erkrankte.

Wir sehen jedenfalls hieraus, dass sich im Anschluss an Traumen eine Störung im Zuckerstoffwechsel verschiedensten Grades entwickeln kann. Die leichteste ist die transitorische alimentäre Glykosurie wie sie Haedke beschrieben hat. Es folgen dann die transitorischen spontanen Glykosurien, wie sie meine Fälle darstellen. Denen schliessen sich die auch noch, wenn auch langsamer, zurückgehenden schwereren Glykosurien an, die gemeinhin bereits dem Diabetes zugerechnet werden. Jetzt erst folgt der echte, nicht heilende Diabetes. Sie sehen m. H., es kommen so alle überhaupt nur denkbaren Uebergänge vor.

Was den Namen betrifft, welchen wir dieser meiner Form der Glykosurie zuertheilen, so möchte ich meinerseits empfehlen, die alte Redard'sche Bezeichnung „ephemäre“ beizubehalten, sie dann aber auch streng auf diese Fälle zu beschränken, und nicht, wie das Redard that, auch wochenlang dauernde Glykosurien ephemäre zu nennen. Der Name ephemär, eintägig, flüchtig, passt in der That ausgezeichnet für diese Formen. Die übrigen Glykosurien

bezeichne man als transitorische, passagère, oder nenne sie auch nur Glykosurie. Die Abgrenzung gegenüber dem Diabetes geschieht doch immer am besten in der Weise, dass man unter ihm die dauernde Glykosurie versteht, unter Glykosurie κατ' ἐξοχήν etwas Vorübergehendes.

Dass diese ephemäre Glykosurie bisher so wenig Beachtung gefunden hat, erkläre ich mir dadurch, dass die Internen solche Fälle nicht zu Gesicht bekommen, während die Chirurgen im Allgemeinen die Urinuntersuchung nicht energisch genug betreiben.

Sie könnten mir nun einwerfen, m. H., dass diese ephemäre Glykosurie nach Trauma für den Chirurgen ohne Bedeutung ist, geht sie doch stets von selbst vorüber. Ich glaube, dass diese Ansicht falsch wäre. Nehmen Sie nur den Fall, den wir 2 Mal erlebt haben, Sie beabsichtigten in Folge der Fractur einen operativen Eingriff und der Patient habe Zucker im Urin, sagen wir 1 pCt. Es giebt kein Kennzeichen, durch welches Sie feststellen können, ob ein Diabetes oder eine Glykosurie, sei es ephemärer, sei es transitorischer Natur vorliegt. Das Einfachste ist, und so habe ich es auch in dem einen meiner Fälle gethan — es handelte sich um eine Patellarfractur — sie warten den Verlauf ab. Dazu haben Sie aber nicht immer Zeit. Alsdann rathe ich Ihnen doch dringend so vorzugehen, als läge ein Diabetes vor. Zu grosse Vorsicht in dieser Beziehung kann nie schaden. Ich weiss sehr wohl, dass es heute eine Anzahl von Chirurgen giebt, welche das Operiren an Diabetischen nicht fürchten, nicht mehr als das Operiren an Nicht-Diabetischen, und welche auch alle Vorsichtsmassregeln für überflüssig erklären. Ich halte diese Anschauung für verkehrt und für höchst gefährlich und habe meine Gründe für diese Behauptung bereits an anderer Stelle, in Karlsbad, entwickelt. Auf einen wichtigen Punkt hierbei, die Narkose, werde ich übrigens nachher noch eingehen.

Zum Schluss noch kurz mein Vorgehen in diesen Fällen, wenn eine Operation nicht in Betrachtung kommt! Der Urin jeder Fractur und sonstigen Verletzung, welche in die Klinik kommt, wird möglichst bald auf Zucker untersucht. Ist keiner vorhanden, so erhält der Patient zunächst einen Tag lang möglichst viel Kohlehydrate exclusive Zucker. Tritt auch jetzt kein Zucker auf, so erhält er am nächsten Tage 100 g Traubenzucker.

Bestand spontane Glykosurie oder tritt alimentäre Glykosurie

ex amylo auf, so wird sofort die Diät genau notirt, ohne die Kohlehydrate zunächst einzuschränken. Nach wenigen Tagen ersieht man aus der Curve der Glykosurie, ob sie ephemär ist oder nicht. In letzterem Falle wird der Patient möglichst bald zuckerfrei gemacht. Nach erlangter Zuckerfreiheit werden dann von Zeit zu Zeit Versuche gemacht, je nachdem mit Amylum oder Saccharum, die Toleranz des Patienten zu bestimmen.

Auf die zahlreichen weiteren Fragen, die sich aus dem Auftreten der ephemären traumatischen Glykosurie noch ergeben, kann ich jetzt hier nicht eingehen. Es lag mir heute nur daran, die Chirurgen auf das bisher wenig bekannte und anscheinend nicht gar so seltene Vorkommen der ephemären Glykosurie aufmerksam zu machen.

II. Ueber die Narkose an Diabetischen.

Mit Rücksicht auf die Kürze der Zeit, m. H., möchte ich mich darauf beschränken, meine Forderungen bezüglich der Narkose an Diabetischen in Form von Thesen vorzubringen, welchen ich eine kurze Begründung beifüge.

1. Die Inhalationsnarkose ist nach Möglichkeit einzuschränken; es sind die verschiedenen Methoden der localen Anästhesirung anzuwenden, soweit dieselben nicht contraindicirt sind.

2. Die Narkose aus rein diagnostischen Gründen ist zu verwerfen.

Diesen beiden Forderungen wird gewiss Jedermann zustimmen. Eine jede Inhalationsnarkose beim Diabetiker bietet gewisse Gefahren, die Hauptgefahr ist das im Anschluss an die Narkose ausbrechende Coma diabeticum; eine geringere Gefahr stellt die durch die Narkose herbeigeführte Steigerung der Glykosurie dar. Die Einwürfe, welche von Chirurgen gemacht werden, die keine ungünstigen Folgen nach der Narkose sahen, sind nicht stichhaltig. Man sehe nur die Literatur ein! Es lassen sich mit Leichtigkeit 1 Dutzend und mehr Fälle von Narkosencoma bei Diabetischen zusammenstellen.

Aber auch die Methoden der localen Anästhesirung sind bei Diabetischen nicht völlig gefahrlos; wenigstens finde ich in der Literatur einige ungünstig verlaufende Fälle mitgetheilt.

3. Zu vermeiden sind besonders mehrere Narkosen hintereinander in kurzen Abständen.

Die Ursachen für die Gefährlichkeit mehrerer hintereinander ausgeführter Narkosen liegen auf der Hand; die Organe haben sich von der Schädigung der vorhergehenden Narkose noch nicht völlig erholt. Und die Organe des Diabetikers werden ganz besonders hiervon getroffen, da sie an sich dem Narcoticum gegenüber weniger widerstandsfähig sind.

4. Das Chloroform ist beim Diabetiker principiell zu verwerfen, der Aether ist das Narcoticum des Diabetikers. Für kurze Narkosen ist der Aetherrausch, weniger das Bromäthyl zu empfehlen.

Die stärker toxische Wirkung des Chloroforms gegenüber dem Aether ist für Nicht-Diabetiker erwiesen. Zahlreiche Arbeiten beschäftigen sich mit diesem Punkte von der histologischen Seite, sämmtliche stimmen darüber überein, dass das Chloroform weit schnellere und intensivere parenchymatöse (acute fettige) Degeneration sämmtlicher Organe herbeiführt als der Aether. Von grösster Wichtigkeit sind dann die Untersuchungen Becker's; derselbe fand, dass das Chloroform stets und stärkere Acetonurie hervorruft, als der Aether, welcher dies nur etwa in der Hälfte Fälle that.

Gilt dies bereits bei Gesunden, so muss das Chloroform erst recht beim Diabetiker gefährlicher sein als der Aether. Und hiermit stimmen auch die practischen Erfahrungen überein. Es lässt sich nachweisen, dass bei den publicirten Fällen von ächtem Narkosencoma weit häufiger das Chloroform als Ursache zu beschuldigen war, als der Aether, und ich habe bei den genauer beobachteten Fällen der Breslauer Klinik weit häufiger nach Chloroform starke Zunahme der Acetonurie und der Glykosurie gesehen, als nach Aether.

5. Das Quantum des Narkotikums und die Dauer der Narkose sind nach Möglichkeit herabzusetzen.

6. Die Inhalationsnarkose beim Diabetiker soll stets am frühen Morgen vorgenommen werden, es soll die Zeit des längsten physiologischen Hungerns nicht unnöthig verlängert werden. Auf die Ernährung vor und nach der Narkose ist genau zu achten.

Es ist bekannt, dass jedes Hungern beim Diabetiker zur Ace-

tonurie führt, vorhandene steigert. In Folge dessen darf der zu operirende Diabetiker nicht unnöthig hungern, auch vor und nach der Operation nicht in Unterernährung versetzt werden, welche dieselben nachtheiligen Folgen hat, wie das Hungern.

7. Jeder zu narkotisirende Diabetiker, aber auch jeder, bei dem in localer Anästhesie operirt wird, ist vor der Operation bereits der Natrontherapie zu unterziehen, d. h. bis zur alkalischen Reaction des Urins mit Natron bicarbonicum zu stopfen.

Es ist bekannt, dass das ächte Coma diabeticum ein Säurecoma ist, hervorgerufen durch eine Intoxikation des Organismus durch Oxybuttersäure. Diese Säureintoxikation lässt sich bekämpfen und es lässt sich ihr vorbeugen durch Einführung von Alkali. Ist einmal das Coma ausgebrochen, so kommt die Alkalizufuhr zu spät. Daher soll der diabetische Organismus bereits vor dem Ausbruch des Coma und überhaupt schon vor der Narkose mit Alkali überladen werden.

8. Die Narkose ist nach Möglichkeit beim zuckerfreien Diabetiker vorzunehmen. Sie darf aber nicht mit dem Eintritt der Zuckerfreiheit zusammenfallen oder demselben sofort auf dem Fusse nachfolgen.

Sicher heilen Operationswunden beim zuckerfreien Diabetiker besser und sicherer aseptisch, als beim zuckerführenden. Nach meinen Erfahrungen übersteht der zuckerfreie Diabetiker die Narkose auch besser, vorausgesetzt, dass die vorstehend gestellten Forderungen erfüllt sind. Tritt im Anschluss an die Narkose die Glykosurie wieder auf, so ist sie gering und verschwindet bald wieder.

9. Droht das Coma oder ist es gar ausgebrochen, so ist die Natrontherapie mit aller Energie in Angriff zu nehmen: per os, per anum, subcutan, intravenös. Ferner ist der Versuch mit Kohlehydratsäuren (Glykonsäure) zu machen.

Ist das Coma einmal ausgebrochen, so ist das Natron bicarbonicum das einzige Mittel, welches den Pat. überhaupt noch zu retten vermag. Gewiss ist es, dass diese Heilung aber nur höchst selten erfolgt; es giebt in der ganzen Literatur nur 2—3 solcher geheilten Fälle.

Zum Theil liegen die ungünstigen Erfolge daran, dass das Natron zu spät und in ungenügender Menge angewandt wurde. Man darf nicht vor Dosen von 50, 100 und selbst 150 g innerhalb 24 Stunden zurückschrecken.

Neuerdings sind namentlich von Schwarz (Prag) ausserordentlich günstige Erfolge der Kohlehydratsäuren bei der Acetonurie mitgetheilt worden, combinirt mit Natron bicarbonicum. Schwarz sah unter dieser Behandlung beginnendes Coma bei einem Pat. zweimal schwinden. Die Wirkung des Mittels beruht darauf, dass diese Kohlehydratsäuren vom diabetischen Organismus ausgenutzt und verbrannt werden, in Folge dessen dieselben Wirkungen zeigen, wie das Kohlehydrat beim gesunden Menschen. Da sie verbrannt werden, belasteten sie aber nicht den Zuckerstoffwechsel des Diabetikers. Ich habe über die Glykonsäure bisher keine eigenen Erfahrungen. Sie wird nach Schwarz[1]) in einer Dosis von gegen 70 g in einem halben Liter Wasser neutralisirt mit Natron bicarbonicum gegeben.

[1]) Das Präparat ist vorläufig noch sehr teuer, wird von Schuchardt, Görlitz geliefert.

XXXVI.

Zur Verständigung in der Behandlung der acuten Perityphlitis [1].

Von

Professor Sonnenburg

in Berlin.

Seit einer Reihe von Jahren beherrscht die Discussion über die Behandlung der acuten Appendicitis nicht allein unsere Congresse und Vereinigungen, auch in den anderen Ländern haben wir dasselbe Schauspiel. So vor Kurzem in Paris, in Brüssel 1902, als ich die Ehre hatte dort das Referat über diese Frage zu haben. Ueberall giebt es die Radicalen, die jeden Fall acuter Appendicitis operativ behandeln wollen und die Opportunisten, die dieses nur mit Auswahl thun. Die ersteren betonen, dass die Unsicherheit der Prognose beim Beginn des Anfalles die Operation erfordere, dass man überall in der Chirurgie bestrebt sei, einen primären Infectionsherd so früh wie möglich zu beseitigen, bevor es zu einer allgemeinen Infection komme, das Abwarten nur den Nachtheil habe, dass schliesslich der Fall nur unter ungünstigeren Bedingungen zur Operation komme. Die andere Gruppe bestreitet die unmittelbare Gefahr der acuten Anfälle, bei sofort eingeleiteter richtiger Behandlung gingen viele Fälle in Genesung über, die Minderheit müsste sofort operirt werden, eventuell könne auch ein später ausgeführter Eingriff noch rechtzeitig genug sein; es sei unrichtig, die Todesfälle nach Frühoperationen der allgemeinen bereits vorhandenen Infection zur Last zu legen, die Operation, nicht die Erkrankung, könne unter Umständen den Tod bedingen.

[1] Vorgetragen am 4. Sitzungstage des XXXIII. Congresses der Deutschen Gesellschaft für Chirurgie zu Berlin, 9. April 1904.

Woher kommt es, dass der Streit wieder von neuem entbrannt ist und dass eine Einigung scheinbar schwieriger als vor Jahren erscheint? Das kommt daher, dass das Krankenmaterial, an dem wir Chirurgen unsere Erfahrungen sammeln, sich im Laufe der Jahre verändert hat.

Als ich im Jahre 1896 die Ehre hatte, in der 25jährigen Versammlung des Congresses den Festvortrag über die Erkrankungen des Wurmfortsatzes zu halten, da habe ich, entsprechend dem Material, das mir bis dahin zu Gebote stand, den Grundsatz aufgestellt, dass, sobald eine eitrige Form von Perityphlitis vorliege, ein Abscess, man eingreifen und den Wurmfortsatz entfernen solle. Das war dasjenige, was wir damals „Frühoperation" nannten. Dazu kamen noch Fälle fortschreitender Peritonitis am vierten oder fünften Tage oder noch später. Denn wir hatten keine Gelegenheit, in einem früheren Stadium einzugreifen und Fälle zu operiren, wie wir sie heutigen Tages haben, die unmittelbar nach dem Beginn des Anfalls in die chirurgische Behandlung kommen. Wenn ich mein Material in dieser Beziehung übersehe, so kann ich wohl sagen, dass bis zum Jahre 1900 ich nur einige Male im Jahre Gelegenheit hatte, in den ersten 24 Stunden überhaupt operativ einzuschreiten. Seit der Zeit hat sich aber die Ansicht der Aerzte im Allgemeinen über die Gefahr der Operation, über die Nothwendigkeit der Operation geändert. Wir Chirurgen werden ganz anders wie vor 5 oder 6 Jahren zu den acuten Anfällen herangezogen, und vor allen Dingen viel früher. In einer Stadt wie Berlin geschieht es unzweifelhaft — meine Collegen werden das bestätigen —, dass wir jetzt in einem Falle von Perityphlitis, sobald er ausgebrochen ist, auch zugezogen und um unsere Entscheidung, ob gleich operirt werden soll oder nicht, gebeten werden.

Nun müssen wir uns aber nicht der Thatsache verschliessen, dass diejenigen Fälle von acuter Appendicitis, die am allerhäufigsten vorkommen und die dem practischen Arzte als die echte Perityphlitis in loco classico bekannt sind, nicht Fälle allerschwerster Art sind, sondern Fälle von Appendicitis simplex oder perforativa, bei denen das Peritoneum im Ganzen sehr wenig an der Entzündung betheiligt ist und wo gleich in der Fossa iliaca sich eine circumscripte Peritonitis, der Tumor, bildet, mag derselbe nun bedingt sein dadurch, dass die Entzündung sich auf den Appendix allein

beschränkt und ein serös einfaches Exsudat um denselben vorhanden ist, oder dass eine Perforation eintritt, deren Folgen von Anfang an localisirt bleiben. Das sind ja auch diejenigen Fälle, welche in der Statistik der inneren, in der Statistik unserer militärischen Collegen eine grosse Rolle spielen und uns auch zeigen, dass gerade diese Fälle gewöhnlich nach 1 bis 2 Wochen abklingen, ohne dass ein operativer Eingriff nöthig ist. Wir alle kennen ja diese Fälle. Jeder von uns, der im freien Intervall operirt, hat es mit Patienten zu thun, bei denen 1, 2, 3, manchmal 4 oder mehr derartige Anfälle vorausgegangen sind. Die Thatsache ist also eine sichere, dass die überwiegende Anzahl von acuten Anfällen so verlaufen, dass sie in einigen Wochen heilen, die Exsudate verschwinden, keine allgemeineren Erkrankungen machen, und dass sich die Patienten nachher wohl fühlen, in vielen Fällen ganz beschwerdefrei. Hier bleibt also die exspectative Behandlung zu Recht bestehen. Die Fälle dagegen, die heute erfolgreicher Gegenstand der Frühoperation sind, gehören eigentlich zu der Minderheit. Das sind die Fälle, wo gleich von Anfang an diffuse Erscheinungen auftreten, Erkrankungen des Peritoneums, und wo eine Abkapselung sich nicht bemerkbar macht. Denn wenn die Abkapselung sich in den vorher beschriebenen Fällen zeigt, zeigt sie sich schon in den ersten 24 Stunden. Auf die anderen klinischen Symptome dieser fortschreitenden Entzündungen brauche ich hier nicht näher einzugehen, sie sind Ihnen bekannt. Die Anfälle, die von vorn herein mit fortschreitenden Erscheinungen auftreten, keine Neigung zu Abkapselungen zeigen, kennt der practische Arzt sehr gut als schwere Fälle und die kennt er jetzt viel besser als früher. Der Patient macht ihm von vorn herein einen schwerkranken Eindruck. Auf diese Fälle ist er bei den zahlreichen Erörterungen gerade auch in unserer Gesellschaft aufmerksam gemacht worden und zu diesen Fällen zieht er mit Vorliebe jetzt sofort den Chirurgen und nicht mehr den Internen zu. Diese Erkrankungen sind auch diejenigen, bei denen die Prognose zweifelhaft ist, und hier feiert die heutige Frühoperation glänzende Triumphe.

M. H.! Ich habe mich absichtlich noch nicht über diese Frühoperation, das heisst die Operation in den ersten 48 Stunden, ausgesprochen, bis ich darüber weitere Erfahrungen gesammelt

hatte. Meine Erfahrungen, muss ich sagen, bestätigen dasjenige, was auch die Collegen Sprengel, Rehn und andere behauptet haben. Es ist eine dankbare Operation, es ist meist eine sichere Operation, um die Gefahren zu beseitigen, und man erlebt Erfreuliches dabei. Allerdings dürfen wir auch nicht zu optimistisch sein und nun denken, dass wir mit der Frühoperation alle Gefahren stets glücklich beseitigen können. Es wird immer Fälle geben, wo uns die früheste Frühoperation im Stiche lässt. Ich habe noch vor Kurzem die Tochter eines auswärtigen Collegen operiren müssen, die der Vater selber beobachtet hat, die erst seit 12 Stunden erkrankt war, wo aber die Toxinwirkung und die Art der Infection so intensiv war, dass trotz der sofortigen Operation das Kind den Eingriff nicht lange überlebt hat, es ging an den Toxinen zu Grunde. Aber diese Fälle sind doch sehr vereinzelt. Im Allgemeinen zeitigt die Frühoperation, das heisst die Operation in den ersten 24—48 Stunden, die wir überhaupt erst seit einigen Jahren kennen, weil wir erst das Material dafür bekommen haben, sehr gute Früchte.

Sie sehen daraus, dass ich nicht kritiklos die Frühoperation für alle Anfälle empfehlen möchte, jedenfalls dieselbe aber ausschliesse für alle oben näher bezeichneten Anfälle mit Abkapselung.

Die Erkrankungen, die ich vorwiegend für die Frühoperation in den ersten 24 bis 48 Stunden reservirt wissen will, entsprechen nach unseren Befunden vorwiegend der Gangrän des Wurmfortsatzes mit fortschreitender Peritonitis, so dass die Forderung, die ich bereits vor Jahren stellte, dass die anatomische Diagnose, die vorher gestellt werden kann, die Richtschnur für unser chirurgisches Handeln abgeben soll, nach wie vor zu Recht besteht. Es ändert an dieser Thatsache der Umstand, dass bei diesen Frühoperationen erst Uebergänge zur Gangrän oft gefunden werden, nichts. Wissen wir doch, dass die Gangrän in wenigen Stunden an ein Empyem, an eine anderweitige acute Erkrankung anschliessend, sich vollendet. Die ersten Anfänge der Gangrän sind aber in den für die Frühoperation sich eignenden Fälle fast immer nachweisbar.

Wenn wir so früh operiren können, so haben wir ganz ausgezeichnete Resultate, und das ist der grosse Fortschritt in der Behandlung der acuten Appendicitis, wie er sich in den letzten

Jahren allmälig herauskristallisirt hat. Die Prognose der mit schweren Symptomen einsetzenden Fällen wird entschieden besser.

Diese Formen, die so unsicher in der Prognose sind, geben am dritten Tage viel schlechtere Verhältnisse, und ich befinde mich da in Uebereinstimmung mit den Herren Collegen, die gleichfalls viele derartige Operationen ausgeführt haben. Noch schlechtere Resultate erleben wir, wenn wir erst am vierten, fünften Tage zum Messer greifen. Je eher, desto besser.

Aber ich betone noch einmal, diese Fälle bilden nicht die Mehrheit der acuten Appendicitis. Die acute Appendicitis, wie sie sich so ungemein häufig zeigt, ist diejenige, die gleich von Anfang an localisirt bleibt, und die behandele ich noch immer exspectativ. Ich befinde mich dabei im Gegensatz zu meinen früheren Anschauungen, denn gerade diese circumscripten Formen habe ich früher mit Vorliebe operirt und den Wurmfortsatz sofort entfernt. Auch diese Operation hat gute Resultate ergeben, das will ich nicht leugnen. Ich habe damals von 128 Fällen, die ich in meinem Festvortrage erwähnte, keinen einzigen verloren. Aber ich halte diese Operation nicht mehr für absolut nöthig oder nur unter gewissen Bedingungen angezeigt. Ich lasse jetzt derartige Anfälle ausklingen und operire im freien Intervall.

Wir haben also zwei grosse Gruppen von acuten Entzündungen des Appendix: die Appendicitis mit schneller Localisation und Abgrenzung in der Ileocöcalgegend, bei der von Anfang an die Perityphlitis circumscript ist und die allgemeinen Störungen nicht so hochgradig, und zweitens diejenigen Formen, bei denen die Entzündung zuerst diffus ist, fortschreitet, gar nicht oder sehr spät zur Abkapselung kommt. Wir haben betont, dass nach ärztlicher Erfahrung die erstere Form für gewöhnlich ohne operativen Eingriff abklingt. Sie ist dabei die allerhäufigste Form der Perityphlitis. Die diffus auftretenden und fortschreitenden Entzündungen in der Ileocoecalgegend sind heute hauptsächlich Gegenstand des operativen Eingriffes in den allerersten Tagen. Für viele Chirurgen sind diese Formen sogenannte mittelschwere und schwere Entzündungen. Für mich entsprechen sie der fortschreitenden Peritonitis, verursacht durch die acute Gangrän mit oder ohne Perforation des Wurmfortsatzes. Der Arzt kennt diese Form und ist auf sie aufmerksam geworden, weil die Abkapselung fehlt.

und vorwiegend aus diesem Grunde überweist er den Fall den Chirurgen.

Ich glaube nun, dass wir in der That uns verständigen können, wenn wir bei gleichzeitiger richtiger Würdigung der begleitenden Symptome alle diejenigen Fälle, die von Anfang an local begrenzt sind, exspectativ behandeln und diejenigen, bei denen die Abkapselung sich nicht bemerkbar macht, möglichst früh operiren. Es würde dadurch auch dem Arzt eine Richtschnur für sein Verhalten der operativen Behandlung gegenüber gegeben werden.

XXXVII.

(Aus der I. chirurgischen Abtheilung des Allgem. Krankenhauses Hamburg-Eppendorf — Oberarzt: Dr. Kümmell.)

Ueber doppelseitige Nierensteine.[1]

Von

Dr. Treplin,

Assistenzarzt.

(Mit 9 Figuren im Text.)

M. H.! Die gleichzeitige Erkrankung beider Nieren an Concrementbildung nimmt insofern eine besondere Stellung ein, als sie für den Träger eine ständige Lebensgefahr bildend, den Chirurgen häufig zu unverzögertem Eingreifen zwingt, um eine plötzlich eingetretene Gefahr von dem Erkrankten abzuwenden.

An der Hand der in den letzten Jahren im Eppendorfer Krankenhaus auf der I. Abtheilung des Herrn Oberarzt Dr. Kümmell zur Beobachtung gekommenen und chirurgisch behandelten Fällen doppelseitiger Nierensteinbildung möchte ich Ihnen hier die dabei gewonnenen Beobachtungen und Erfahrungen kurz mittheilen.

Ich möchte nun kurz nach practischen Gesichtspunkten eintheilen in 2 Gruppen:

1. Diejenigen Fälle, bei denen ein plötzlicher beiderseitiger Ureterenverschluss zu völliger Anurie führte, und so das Leben des Patienten schwer bedrohte.

2. Die Fälle von beiderseitiger Steinbildung, bei welcher die durch die Grösse der Steine verursachte Herabsetzung der Functionsfähigkeit der Nieren für den Träger zur Lebensgefahr wird.

---

[1]) Vorgetragen am 2. Sitzungstage des XXXIII. Congresses der Deutschen Gesellschaft für Chirurgie zu Berlin, 7. April 1904.

Ich bin mir bewusst, dass bei dieser Eintheilung diejenigen uncomplicirten Fälle unberücksichtigt bleiben, bei welchen in beiden Nieren kleine, wenig schädigende Steine liegen, ohne sich zu rühren. Thatsächlich kommen die Kranken aber, da sie keine bedrohlichen Erscheinungen zeigen, wesentlich seltener zur Beobachtung durch den Chirurgen. Es sind in den letzten Jahren bei uns nur 3 derartige Kranke zur operativen Behandlung gekommen.

Ein typischer solcher Fall ist folgender:

Ein Cavallerieofficier, der geringe Blutungen und Schmerzen in der rechten Seite bekommen hatte. Es wurde mittels Röntgenaufnahme ein deutlicher Stein in der rechten Niere und ein weniger deutlicher links festgestellt. Der rechte, welcher Beschwerden machte, wurde durch Nephrotomie entfernt. Erst nach 1 Jahre stellten sich auch links Schmerzen ein, welche zu einer operativen Entfernung auch dieses Steines Veranlassung gaben. Es handelte sich in diesem Falle um sogenannte primäre, nicht inficirte Phosphatsteine. Die Nieren waren durch diese in ihrem Becken liegenden Steine noch in keiner Weise alterirt oder gar in ihrer Functionsfähigkeit beeinträchtigt. Lediglich Blutung und Schmerzen zwangen zur Operation. Es hat also dieser Fall nichts besonderes gegenüber den andern einseitig zur Beobachtung kommenden Nierensteinen. Nur dass sich bei diesem zur primären Steinbildung disponirenden Individuum die Steine in beiden Nierenbecken gebildet hatten.

Hätten sich bei diesem Pat. die nicht sehr grossen Steine gelockert, so hätten sie durch Verstopfung der Ureteren leicht zu Anurie führen können. Thatsächlich ist nun von uns die Beobachtung gemacht, dass es sich bei den zu Anurie führenden Steinen fast stets um sogen. primäre Steine handelt. Die primären Steine haben erfahrungsgemäss eine geringere Grösse, weil sie sich in einem oder mehreren Kelchen des Nierenbeckens um kleine Niederschläge ankrystallisiren. Diese kleinen Steine sind dann im Stande, wenn sie in Bewegung gerathen, beide Ureteren gleichzeitig oder nacheinander zu verlegen.

Anders ist es mit den meist grossen sogen. secundären Steinen. Es ist da gewöhnlich eine Cystitis vorhergegangen mit anschliessendem ascendirenden Entzündungsprocess. Die Pyelitis, welche das ganze Becken ergreift, bewirkt hier durch die gleichmässige Schädigung des Epithels der ganzen Nierenbeckenschleimhaut überall die gleiche

Disposition zur Concrementabsetzung. So wächst in solchen Nieren aus allen Kelchen und aus dem Becken her ein Stein zusammen, der dann das ganze Becken und die Kelche wie ein Ausguss erfüllt und durch seine zusammenhängende Masse ein Hineingleiten in den Ureter unmöglich macht. Wir hatten bei einem unserer Fälle bei Spaltung der einen Niere Gelegenheit, einen solchen Stein in der Periode der Entstehung zu beobachten. Es waren bereits überall Ausgüsse der Kelche vorhanden, sowie ein grösserer Stein im Becken, nur war noch keine feste Vereinigung dieser verschiedenen Theile eingetreten; in den Zwischenräumen befand sich noch reichlich beweglicher Nierengries.

Ein drittes ätiologisches Moment, welches bei doppelseitiger Steinbildung in Betracht kommt, ist die Tuberculose. Wenn auch im allgemeinen angenommen wird, dass bei der Nierentuberculose eine Steinbildung sehr selten ist, so hatten wir doch Gelegenheit, in 2 Fällen doppelseitige Steinbildung in tuberculösen Nieren zu beobachten. Diese Fälle ähneln insofern in ihrer Entstehung den zuletzt besprochenen, da diese Steinbildung nur bei solchen tuberculösen Nieren beobachtet wurde, bei denen es sich in der Hauptsache um eine tuberculöse Pyelitis handelte. In diesen beiden Fällen fanden sich auch grosse, das ganze Becken ausfüllende Steine.

Sehen wir uns nun die bei uns zur Beobachtung gekommenen Fälle an.

Wir haben 5 Fälle von plötzlicher Anurie zu beobachten Gelegenheit gehabt. Es handelte sich bei allen 5 um Patienten, bei welchen doppelseitige Steinbildung in Folge der klinischen Symptome, Koliken auf beiden Seiten, palpable Hydronephrosen u. s. w. constatirt war.

Die genaueren Krankengeschichten dieser Fälle sind bereits von O. Rumpel in den Bruns'schen Beiträgen mitgetheilt worden.

2 von diesen 5 Fällen genasen nach der Operation, und zwar wurde beidemale nur einseitig operirt, und zwar an der Seite, an welcher zuletzt die Koliken aufgetreten waren. Die Anurie hatte in dem einen Fall 3; im anderen 4 Tage bestanden. Bei beiden war bereits ein uraemischer Zustand eingetreten, wie auch die Gefrierpunktserniedrigung des Blutes auf 0,66° resp. 0,65° zeigte. Es konnte jedesmal ein Concrement aus dem Anfangstheil des

Ureters der stark hydronephrotischen Niere entfernt werden. Die Pat. erholten sich dann rasch und bei beiden war bei ihrer Entlassung nach völligem Schluss der Operationswunde die Gefrierpunktsherabsetzung wieder eine normale, nämlich 0,57, es war also jedesmal eine völlige Wiederherstellung der Funktion eingetreten; was bei dem einen Pat. um so erstaunlicher ist, als es sich um einen schweren Potator handelte, welcher nach der Operation ein schweres Delirium durchzumachen hatte. Die übrigen 3 erlagen trotz der Operation ihrem Leiden in kürzester Zeit, obgleich die Anurie ebenfalls nur 3—4 Tage bestand; bei einem allerdings 5 Tage. Es is demnach scheinbar die Länge der Zeit weniger von Belang, da von anderer Seite Fälle mitgetheilt sind, bei welchen die Anurie bereits 8 Tage bestand und dennoch Heilung eintrat. Lediglich kommt also wohl prognostisch in Betracht, wie weit die durch die Operation befreite Niere durch den vorhergehenden Process bereits geschädigt war oder nicht. Bei unsern letal verlaufenden Fällen waren die operirten Nieren bereits so sehr geschädigt, dass sie die volle Function bei der hinzukommenden durch die Nephrotomie gesetzten Schädigung nicht leisten konnten. Bei den 3 Gestorbenen wurde in der Section ein oder mehrere Steine in der nicht operirten Seite gefunden, resp. eine völlig vereiterte Niere. Es handelte sich also, wie bereits erwähnt, jedesmal um einen echten Steinverschluss, so dass wir bei keinem unserer Fälle gezwungen waren an das etwas zweifelhafte Bild der reflect. Anurie zu denken. Unserem Dafürhalten nach giebt es eine reine reflectorische Anurie nicht, wenigstens haben wir sie nicht erlebt. Entweder handelt es sich um echten Steinverschluss oder wenn die Anurie nach Nephrektomie einer Seite, z. B. wegen Tumors, eintrat, um eine acute Narkosenschädigung der anderen vorher functionell gesund befundenen Niere.

Was nun die Frage anbelangt, welche Niere man bei völliger Anurie in Angriff zu nehmen habe, so sind wir stets von dem Gedanken ausgegangen, dass die scheinbar zuletzt verschlossene Niere (letzte Koliken) wohl mit Sicherheit als die durch die Hydronephrosenbildung noch am wenigsten geschädigte Niere sein wird, zumal sie bis zu ihrem Verschluss ja auch die ganze Arbeit zu leisten hatte.

Diese Ueberlegung rechtfertigt auch, dass wir nach Wieder-

herstellung einer genügenden Nierenfunction durch Befreiung einer Niere, nicht auch noch die andere von ihrem verschliessenden Stein befreiten. Man hätte ohne Noth den Pat., der jetzt völlig wieder lebensfähig war, einer Schädigung und Gefahr durch die Operation ausgesetzt, ohne ihm mit Sicherheit einen Nutzen erweisen zu können, da die andere Niere ja eventuell durch die längere Ausserfunctionssetzung schon völlig verödet sein konnte.

Anders verhält es sich da bei der anderen Gruppe von doppelseitigen Steinen, den grossen, das ganze Becken einnehmenden. Hier ist man meist gezwungen beide Nieren zu operiren, da erst dadurch, dass beide Organe befreit werden, eine leidlich normale Function erzielt werden kann. Wir hatten in den letzten 2 Jahren Gelegenheit 4 derartige Patienten in Behandlung zu bekommen.

Bei 2 dieser Patienten war das Krankheitsbild ein sehr ähnliches. Es handelte sich einmal um eine Frau, welche vor Jahren im Anschluss an einen Partus eine entzündliche Genitalerkrankung mit Blasenaffection durchgemacht hatte.

Das andere Mal war es ein 40jähriger Mann, welcher vor ca. 10 Jahren eine Gonorrhoe mit Cystitis überstanden hatte. Beide Kranken hatten ca. 3—4 Jahre vor ihrer Aufnahme ins Krankenhaus einmal einen starken Kolikanfall mit Haematurie überstanden. Seitdem fast völlig beschwerdefrei litten beide etwa seit 1 Jahr an leichten Kreuzschmerzen und namentlich ischiadischen Beschwerden, deretwegen sie sich den verschiedensten Kuren unterzogen hatten. Etwa $^1/_2$ Jahr vor ihrer Aufnahme hatten sich allgemeine Beschwerden eingestellt, bestehend in Appetitlosigkeit, Depression, häufigem Uebelsein und zeitweiligen leichten Oedemen der Beine.

Ber Befund war bei beiden ein fast gleicher. Neben den eben erwähnten Beschwerden litten beide an häufigen heftigen Kopfschmerzen mit Erbrechen, namentlich Morgens. Es bestand leichtes Anasarka. Der Urin war sehr reichlich aber von sehr geringem specifischem Gewicht und geringer Concentration. Während bei dem Mann beide Nieren gleich geschädigt schienen, war bei der Frau die Concentration des Urins der einen Niere etwas geringer wie die der anderen. Ein Druckgefühl in beiden Nierengegenden und sowohl cystitische wie ischiadische Beschwerden vervollständigten das Bild. Die Röntgenaufnahme ergab bei beiden das

Vorhandensein immens grosser, das ganze Nierenbecken mit seinen Kelchen ausfüllender Steine.

Fig. 1.



Frau J. links.

Fig. 2.



Frau J. rechts.

Fig. 3.

Herr J. links.

Fig. 4.

Herr J. rechts.

Mikroskopisch fand man ausser Eiterkörperchen rothe Blutkörperchen und nephritische Elemente, die zusammen mit der Polyurie auf eine interstitielle Nephritis schliessen liessen.

Da die Schädigung der Nieren, sowie der entzündliche interstitielle Process fraglos durch die enormen Steine veranlasst war, so war, da ja schon schwere Insufficienzerscheinungen bestanden, der einzig mögliche therapeutische Weg in der Entfernung der Steine gegeben.

Es wurde bei beiden in Abständen von je 2 Monaten die doppelseitige Nephrotomie vorgenommen und so die Steine entfernt. Die Operationen gestalteten sich durch 2 Thatsachen besonders schwer. Einmal waren die Nieren sehr fest mit der Umgebung verwachsen, sodann war die Exstraction der Steine ausserordentlich schwierig, in Folge der engen Verwachsungen mit der Nieren-

Fig. 5.

Herr J. Beiderseitige Nierensteine.

beckenschleimhaut, welch letztere 2mal völlig mit entfernt werden musste.

Trotz der schweren Schädigung, die die Nieren bei der Operation erlitten, erholten dieselben sich doch verhältnissmässig rasch, und es trat in beiden Fällen Heilung ohne Fistelbildung ein. Besonders bemerkenswerth erscheint mir, dass in beiden Fällen nach der Operation einer Niere und Ausheilung der Wunde eine Veränderung des Allgemeinbefindens kaum zu bemerken war, und die suburämischen Erscheinungen fortbestanden. Erst nachdem auch die 2. Niere befreit war, trat eine allgemeine Besserung ein und zwar so auffallend, dass die Pat. als scheinbar völlig geheilt entlassen werden konnten. Ich sage scheinbar, denn wenn auch ein

völliges subjectives Wohlbefinden bestand, so war doch nur in dem einen Fall die Function der Nieren eine völlig ausreichende, was



Frau J. Fig. 6.

sich durch die völlig wieder normal gewordene Gefrierpunkterniedrigung des Blutes documentirte. Bei dem Manne, bei welchem der chronische interstitielle Process weiter vorgeschritten war,

besserte sich auch der kryoskopische Blutbefund wesentlich, aber kehrte nicht völlig zur Norm zurück. Während er bei der Aufnahme eine Gefrierpunktserniedrigung von 0,64° zeigte, hat die letzte Nachuntersuchung eine Erniedrigung von 0,60° ergeben.

Es war ja das auch kaum zu erwarten, da ja die bereits eingetretenen Veränderungen der Nieren nicht durch die Entfernung der Steine reparirt werden konnten, sondern nur einer weiteren Zerstörung vorgebeugt werden konnte. Immerhin war das erzielte functionelle Resultat ein äusserst zufriedenstellendes.

Was in diesen Fällen die Wahl der zuerst zu operirenden Seite anbetrifft, so haben wir hier im Gegensatz zu der ersten Gruppe von Fällen zuerst die mehr geschädigte Niere in Angriff genommen. Wir gingen von der Erwägung aus, dass, während die operirte Niere einige Zeit gebrauchte, um den Insult durch die Operation zu überwinden, am ehesten die functionstüchtigere eine für das Fortleben des Individuums ausreichende Thätigkeit entwickeln könnte.

Um hier die richtige Wahl zu treffen, ist eine gleichzeitige Sondirung beider Nieren mit nachfolgender kryoskopischer Bestimmung der Concentration sowie die Bestimmung des Harnstoffgehaltes beider auf diesem Wege gesondert aufgefangenen Urine unumgänglich nothwendig. Es wurde in unseren Fällen jedesmal in dieser Weise verfahren und so die stärker geschädigte Niere festgestellt.

Was nun die Prognose dieser Fälle anbetrifft, so ist dieselbe natürlich keine sehr günstige. Immerhin befindet sich die Patientin seit 2 Jahren, der Mann seit $^1/_2$ Jahr noch völlig wohl und beschwerdefrei. Sie zeigen beide noch eine ziemlich starke Polyurie und es ist wohl anzunehmen, selbst wenn sie von Steinrecidiven bewahrt bleiben sollten, dass sie nun bei äusserst vorsichtigen diätetischer Lebenshaltung den momentanen günstigen Körperzustand noch auf Jahre hinaus erhalten können. Wir hatten in letzter Zeit Gelegenheit, beide nachzuuntersuchen. Bei der Frau fand sich im Röntgenbild auf einer Seite ein Steinrecidiv, das der Trägerin aber keine subjectiven Beschwerden verursachte, der Mann war auf beiden Seiten recidivfrei.

Ein Anderer weicht insofern von dem ebenbeschriebenen Bilde ab, als bei ihm, einem 27jährigen Kaufmann, bei gleicher Stein-

ätiologie, nämlich ascendirende gonorroische Blaseninfection, ein frischer, eitrig entzündlicher Process auf der einen Seite bestand. der zuerst das Bild einen Perityphlitis vorgetäuscht hatte, deretwegen er einige Monate lang vor seiner Aufnahme behandelt war. Der eröffnete Abscess zeigte sich als paranephritischer Abscess. Die Röntgenbilder zeigten doppelte Steinbildung. Nach Ausheilung des Abscesses und nachdem der sehr elende Patient sich einigermassen erholt hatte, wurde durch Ureterensondirung festgestellt, dass in der einen Niere noch immer ein eitriger Process bestand, während die andere Niere trotz der nachweislich vorhandenen grossen Concremente klaren gut concentrirten Urin entleerte (Dem. des Bildes). Es wurde deshalb zuerst die vereiterte Niere von ihrem Stein durch Nephrotomie befreit und $1^1/_2$ Monate später die andere Niere. Erstaunlich war hier, wie verhältnissmässig gut sich die vereiterte Niere nach Befreiung von dem schädigenden Stein und bei freiem Abfluss des Secretes, erholte und so guten Urin lieferte, durch Ureterensondirung festgestellt, dass man schon nach so kurzer Zeit mit gutem Gewissen ihr die ganze Arbeit zutrauen konnte, um die andere Niere operativ anzugreifen. Bei diesem Patienten hatten wir bei der zweiten Operation Gelegenheit, einen solchen secundären grossen Stein in der Entstehung zu beobachten wie vorhin erwähnt. Auch dieser Patient ist ohne Fistel entlassen und bisher nach circa $^1/_2$ Jahre, wie eine kürzlich ausgeführte Röntgenaufnahme ergiebt, ohne Recidiv. Bei ihm hat sich die Nierenfunction so gut wieder hergestellt, dass der kryosk. Befund des Blutes ein wieder völlig normaler ist. Während die Blutgefrierpunkterniedrigung bei der Aufnahme 0,60 betrug, ist sie jetzt nach $^3/_4$ Jahren = 0,57.

Im 4. Fall handelte es sich um einen 29jährigen Lehrer. Derselbe hatte vor circa 5 Jahren eine Gonorrhoe acquirirt und im Anschluss daran eine Cystitis gehabt. Seit der Zeit litt er unausgesetzt an Blasenbeschwerden und zeitweiligen Schmerzen in der linken Nierengegend. Er wurde Jahrelang als Neurastheniker behandelt, da keine typischen Steinsymptome auftraten. Blutungen und Koliken fehlten. Erst das Röntgenbild brachte uns Klarheit, es zeigte beiderseits Steine im Nierenbecken. Rechts einen sehr grossen, links einen etwas kleineren. Die Ureterensondirung mit Harnuntersuchung ergab stärkere Schädigung rechts wie links.

r.	l.
Harnstoff = 3,77	Harnstoff = 4,35
Δ = 8,3	Δ = 8,9.

Fig. 7.



Herr W. links.

Fig. 8.

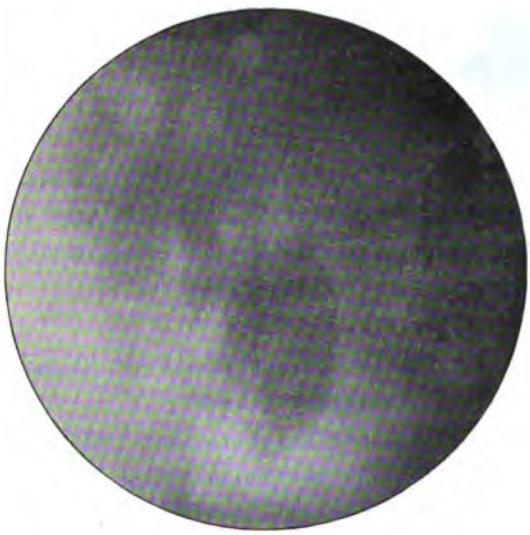

Herr W. rechts.

Der Blutgefrierpunkt war in diesem Falle allerdings noch völlig normal $\delta = 0{,}55$. Es konnte also die Steinbildung noch nicht lange bestanden haben, da die Nierenfunction noch völlig ausreichend war.

In der That erwiesen sich die Nieren bei der Operation verhältnissmässig wenig zerstört trotz der grossen darin befindlichen Steine. Es wurde ebenfalls im Abstand von 2 Monaten operirt. Der Patient ist völlig geheilt seit 1 Monat. Das Bild dieses Falles weicht insofern von den vorigen ab, als noch keine bedrohliche Functionsstörung bestand. Dieselbe wäre aber voraussichtlich in

Fig. 9.

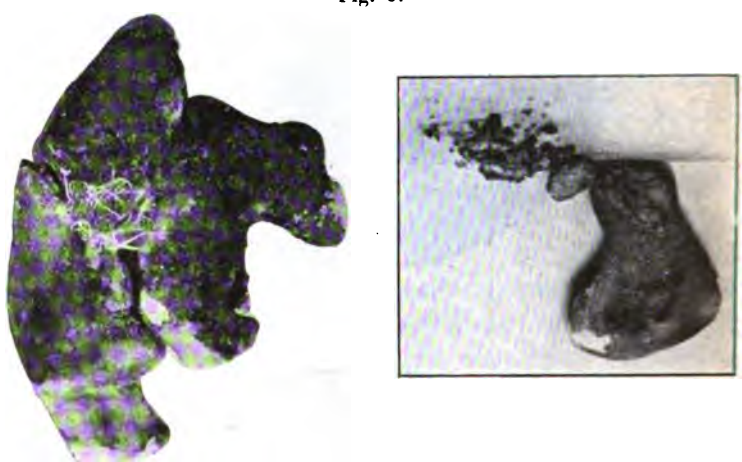

Herr W.

kurzer Zeit aufgetreten bei der Grösse der Concremente. Was die Prognose dieses Falles anbetrifft, so ist auch hier die Gefahr des Recidivs eine nicht geringe, da es bei ihm auch jetzt nur sehr schwer gelingt, den Urin sauer zu erhalten.

Zum Schluss möchte ich die gemachten Beobachtungen noch kurz in einigen Sätzen zusammenfassen.

1. Es muss bei plötzlichem Verschluss und Anurie sowie bei sehr grossen doppelseitigen Steinen möglichst bald operirt werden.

2. Während im ersten Fall einseitige Operation oft bereits genügt, muss bei grossen Steinen stets doppelseitig operirt werden.

3. Während man im ersten Falle die voraussichtlich bessere Niere zuerst in Angriff zu nehmen hat, muss man bei der zweiten Kategorie von Fällen die geschädigtere zuerst befreien.

4. Zur Feststellung, welche die geschädigtere Niere ist, ist eine Sondirung beider Ureteren unumgänglich nothwendig mit folgenden kryoskopischen Dichtebestimmungen der gesondert aufgefangenen Urine.

5. Von einer Heilung kann man erst dann sprechen, wenn die Blutgefrierpunktserniedrigung wieder normal ist.

XXXVIII.

Progenitur Thyreopriver[1].

Von

Professor Dr. Lanz

in Amsterdam.

Auf keinem Gebiete so sehr, wie auf demjenigen der Schilddrüsenfrage war es der Chirurgie vergönnt, die physiologische Erkenntniss fördern zu helfen. Trotzdem aber in den letzten Jahrzehnten in gemeinsamer Arbeit dieses Feld mit grossem Erfolg gepflegt worden ist, harren noch eine Reihe von Schilddrüsenfragen auf Antwort. Eine derselben betrifft die Beziehungen zwischen Schilddrüse und Geschlechtsorganen. Als ich vor 10 Jahren an das Studium dieser Frage ging, wandte ich mich an den Genfer Physiologen Schiff um Auskunft über das Thema, das den Inhalt meines heutigen Vortrages bildet; ich fragte ihn, ob ihm bei seinen zahllosen Schilddrüsenexperimenten jemals von einem thyreoidectomirten Mutterthier Junge geworfen worden seien und erhielt zur Antwort, ein einziges Mal habe er von einer thyreoidectomirten Hündin Junge bekommen, welche auffällige Verdickungen der Epiphysen gezeigt hätten. Ein Jahr später wurde mir von Tracewski die Mittheilung von einem Wurf junger Hunde, die, einer thyreoidectomirten Mutter entstammend, rachitische Veränderungen aufwiesen, und in der ausgezeichneten monographischen Bearbeitung der Schilddrüsenkrankheiten von Prof. von Eiselsberg in der „Deutschen Chirurgie" finde ich die interessante Angabe, dass Halsted bei den Jungen einer thyreoidectomirten Katze Schilddrüsen gefunden hat, welche um das 20fache ihrer normalen Grösse vergrössert waren.

[1] Vorgetragen am 3. Sitzungstage des XXXIII. Congresses der Deutschen Gesellschaft für Chirurgie zu Berlin, 8. April 1904.

Die Versuche, über die ich Ihnen heute referire, begann ich 1894 am Kaninchen. Sie fielen bei erwachsenen Thieren negativ aus und von 8 3—6 Wochen alten Kaninchen, welche 2 Würfen entstammten und im Frühjahr 1895 successive operirt wurden, indem der Hälfte nur die Hauptschilddrüsen, 2 weiteren die Hauptschilddrüsen und eine der Sandström'schen Nebenschilddrüsen, den beiden letzten die Hauptdrüsen und die beiden Nebendrüsen entfernt wurden, gingen alle im Laufe des Jahres zu Grunde. Kein einziges dieser jungen Thiere, weder der männlichen noch der weiblichen, erreichte das fortpflanzungsfähige Alter, sondern alle wurden mehr oder weniger acut oder chronisch kachektisch.

Von 2 dem gleichen Nest entstammenden, am 23. 12. 1894 thyreoidectomirten jungen Hühnern erlag das eine dem schweren Eingriffe, das andere legte am 28. 4. 1895 ein einziges 5 g schweres Ei, während die Eier seiner Schwestern 50—60 g wogen.

Die Katze erwies sich als ein für diese Versuche ganz ungeeignetes Versuchsthier, indem sie auf den Schilddrüsenausfall noch constanter und mit tödtlicherer Sicherheit reagirt als der Hund; auch ein am 19. 7. 1895 aus einem Wurfe von 5 Thieren entstammendes junges Kätzchen, dem $^1/_6$ der totalen Schilddrüse gelassen wurde, ging an acuter Tetanie ein.

Beim Hunde suchte ich auf verschiedene Weise zum Ziel zu kommen:

a) Reductionsversuche: Von 8 Dachshunden desselben Wurfes wurden 2 von den anderen allzu verschiedene ausgeschaltet, den übrigen 6 die Hälfte, $^1/_3$, $^1/_5$ und $^1/_6$ der Schilddrüse gelassen. Das Versuchsthier, dem $^1/_5$ der Totalschilddrüse gelassen wurde, musste am 5. Tage abgethan werden wegen zu intensiven Ausfallerscheinungen. Das Versuchsthier, dem $^1/_6$ der Schilddrüse, resp. $^1/_3$ des einen Schilddrüsenlappens gelassen wurde, zeigte dagegen keine Ausfallerscheinungen und blieb nur vorübergehend im Wachsthum zurück. An den Jungen dieser gross gezogenen Versuchsthiere waren in der Folge gar keine Veränderungen nachzuweisen.

b) Einen anderen Versuch machte ich 1895—96, indem ich einer Hündin während eines ganzen Jahres anfänglich alle 2, später alle 3 und noch später alle 8 Tage eine Injection abwechselnd mit schwacher Jodlösung und Lugol'scher Lösung verabfolgte,

um auf langsamem Wege die Schilddrüse zu reduciren. Trotzdem die Hündin bei männlichen Thieren gehalten wurde, wurde sie nicht trächtig. Als das Thier nach einem Jahre einging, waren die beiden Schilddrüsenlappen auf papierdünne Lamellen reducirt, und von besonderem Interesse war es, dass es Prof. Drechsel gelang, in den Haaren, fern von den Injectionsstellen, sowie im Blutserum Jod nachzuweisen, obschon mehrere Tage zuvor keine Injection mehr gemacht worden war.

c) In einem 3. Versuche wurden 2 kräftigen, dem gleichen Wurfe entstammenden, selbst aufgezogenen, zum ersten Male trächtigen jungen Dachshunden dem einen $^5/_6$ der Schilddrüse entfernt, resp. nur $^1/_3$ des rechten Schilddrüsenlappens gelassen; der andere diente als Controllthier. Die beiden Hunde warfen am gleichen Tage 6 Junge, von denen innerhalb des ersten Monats je 2 eingingen, so dass also 4 Versuchsthiere mit 4 Controllthieren verglichen werden konnten. Anfänglich war kein Unterschied zu constatiren, später blieben die Jungen des thyreoidectomirten Mutterthieres in Grösse und Ernährungszustand deutlich zurück. Doch war der Unterschied in dem Verhalten der Mütter ein viel auffälligerer: Das Controllthier ist eine ausgezeichnete Mutter, beständig bei ihren Jungen, denen schwer beizukommen ist, weil die Mutter sie ängstlich bewacht und bei jeder Annäherung zornig knurrt und beisst. Die thyreoidectomirte Mutter ist viel weniger um ihre Jungen besorgt, giebt sich weniger mit denselben ab und sieht mit grösster Gemüthsruhe zu, wie dieselben zu Vergleichszwecken aus dem Neste herausgeholt werden. Sie hat gut entwickelte Mammae, doch nicht so starke wie das Controllthier, das dieselben am Boden schleppt.

d) In den Jahren 1895—98 ist es mir gelungen, eine ganze Reihe von thyreoidectomirten Hunden mittelst Injectionen von Schilddrüsensaft und dauernder Schilddrüsenfütterung ein halbes Jahr und länger, ja dauernd am Leben zu erhalten. Normal aber waren diese Hunde nicht: sie zeigten meist körperliche und psychische Ausfallserscheinungen. Speciell die Sexualität schien bei den weiblichen Thieren ganz erloschen, und auch zu normalen männlichen Thieren gebracht, concipirte keine meiner thyreoidectomirten und mittelst Schilddrüsenfütterung am Leben erhaltenen Hündinnen. Ich verfüge über einen einzigen positiven

Versuch: Ein 1896 thyreoidectomirtes männliches Thier überlebte den Eingriff nach anfänglichem leichtem Siechthum und wurde zu einem schauerlich tölpelhaften, offenbar chronisch kachektischem Köter. Eine der eigenartigsten Erscheinungen an demselben war der eigenthümliche Haarwechsel: Das ursprünglich kurzhaarige Thier bekam anfänglich einen ganz auffällig dichten Pelz; später fand ein neuer Haarwechsel statt und es bildete sich ein kurzhaariges ausserordentlich struppiges Fell aus: meines Wissens der erste beobachtete Fall von chronischer Kachexie beim Hunde. Ein im Frühjahr 1897 thyreoidectomirtes Dachsweibchen überstand den Eingriff unter Schilddrüsenfütterung und wurde Anfangs Juli 1897 während eines Monats mit dem letztbeschriebenen männlichen Thiere zusammengebracht. Am 11. 10. beginnt das trächtige Thier krank zu werden, wirft am 13. 10. 97 unter grösster Mühe 2 todte Junge. Dieselben scheinen normal ausgetragen zu sein; ihre Schilddrüsen sind nicht vergrössert. Am 14. und 15. 10. frisst das Mutterthier nicht mehr, sein Gang ist auffällig steif. Exitus in der Nacht vom 15. auf den 16. 10. Section: Keine Nebenschilddrüsen gefunden; im Uterus ein drittes, völlig ausgetragenes todtes Junges, ebenfalls ohne makroskopische Veränderung der Schilddrüse. Die Dimensionen der Schilddrüsenlappen dieser 3 jungen Hündchen betragen bei a 12 : 4 mm, bei b 12 : 3 mm, bei c 10 : 2 mm, und zeigen, auch was ihr Gewicht anbelangt, keine auffälligen Abweichungen mit den Schilddrüsen normaler junger Hündchen, die ich der Freundlichkeit Dr. König's verdanke.

Hofmeister und von Eiselsberg verdanken wir den Beweis, dass die Herbivoren der Thyreoidectomie gegenüber durchaus nicht refractär sind, wie vordem angenommen wurde. Den zwingenden und ungemein drastischen Beweis, dass die Ziege und das Schaf auf den Schilddrüsenausfall mit Kachexie antworten, erbrachte von Eiselsberg.

Seit 1894 habe ich zu Zuchtzwecken und in serotherapeutischer Absicht im Ganzen 38 Ziegen thyreoidectomirt und fasse diejenigen Ergebnisse, die uns heute interessiren, in folgende Schlusssätze zusammen:

1. Junge, unter $^1/_2$jährige Zicklein gehen nach Thyreoidectomie an acuter Tetanie oder subacuter Kachexie meist innerhalb der ersten Monate zu Grunde. Bedeutendes Zurückbleiben des Wachs-

thums, plumper Körper mit dickem Bauch, auffällige Schwäche und rasche Ermüdung, träges schläfriges Benehmen mit absoluter Interesselosigkeit für die Umgebung sind die Symptome, die am meisten in die Augen springen. Das lebhafte Spiel der Augen ist erloschen, die raschen, gemsenartigen Bewegungen haben einem dumpfen Vorsichhinbrüten Platz gemacht — aus dem muntern, schlanken, eleganten Thier ist ein plumper Cretin geworden.

Thyreoidectomirte junge Böcklein können, wenn sie überhaupt ins fortpflanzungsfähige Alter hinüber gelangen, zur Deckung nicht verwendet werden. Sie sind absolut impotent, zeigen, zu brünstigen Ziegen gebracht, keinen Trieb zum „Jagen". Der charakteristische Bocksgeruch tritt verspätet und schwächer auf, kann bei intensiv kachektischen Böcken auch ganz fehlen. Scrotum und Testikel sind klein und schlaff. Auch weibliche Thiere, in der ersten Jugend thyreoidectomirt, büssen die Fortpflanzungsfähigkeit völlig ein.

2. 1—4jährige Ziegen reagiren auf den Schilddrüsenausfall weniger acut. Auch hier, d. h. so lange das Thier wächst, ist die Wachsthumshemmung das auffälligste und constanteste Symptom. Der Nährzustand verschlechtert sich, nur der Bauch wird gross und plump. Das Haarkleid wird rauh und struppig, die Haut am Schopfe runzlig und an den beiden Brustseiten lederartig verdickt, schuppend. Bei der gehörnten Rasse entwickeln sich die Hörner schlecht oder formen sich unschön und schilfern ab. Die sichtbaren Schleimhäute sind auffällig blass. Gewöhnlich ist die Fresslust herabgesetzt; immer fressen die Thiere ausserordentlich langsam und träge, im Freien öfters gar nicht. Noch auffälliger ist die Verminderung des Durstgefühls; oft trinkt das operirte Thier eine ganze Woche lang überhaupt nicht; Störungen von Seite der Circulations- und Respirationsorgane fehlen, abgesehen vom Sinken des Blutdruckes und ausnahmsweise zu beobachtenden „asthmatischen" Beschwerden, die mit eigenthümlichem Verdrehen des Kopfes einhergehen.

Im fortpflanzungsfähigen Alter können thyreoidectomirte Ziegen, männliche wie weibliche Thiere, die Fortpflanzungsfähigkeit völlig verlieren. Oefters aber bleibt sie in beschränktem Maasse erhalten. Concipirte eine normale Ziege vom thyreopriven Bocke, so konnte ich bis jetzt einen auffälligen Einfluss der am Vater ausgeführten Operation auf die Nachkommenschaft nicht wahrnehmen. Thyreoid-

ectomirte Mutterthiere haben mir bis jetzt ausschliesslich männliche Junge geworfen; der Geburtsact war stets ein mühseliger: mehrfach glaubte der betreffende Bauer, das Mutterthier wegen Atonie des Uterus abthun zu müssen. Selten und nur wenn die kachektischen Symptome nicht sehr ausgesprochen sind, concipirt die thyreoidectomirte Ziege vom ebenfalls thyreoidectomirten Bocke. Waren die Kachexieerscheinungen bei der Mutter ausgesprochen, so zeigten die Jungen cretinoiden Typus, indem sie wohl körperliche Merkmale der Cretinen, nicht aber geistige Defecte aufwiesen.

3. Bei älteren 5- und mehrjährigen Thieren sind die Ausfallserscheinungen weniger deutlich. Es treten Erscheinungen raschen Alterns auf; die Ziegen werden apathisch, gelegentlich aber auch störrisch und bösartig.

Ist die Thyreoidectomie von keinen Erscheinungen gefolgt, so ist entweder die Operation unvollständig ausgeführt worden (Isthmus), oder das Thier besitzt Nebenschilddrüsen (meist in der Nähe des Zungenbeins).

Dem Umstande, dass ich von 30 in der Schweiz thyreoidectomirten Ziegen nur eine, von 8 bisher in Holland operirten dagegen schon 2 an Tetanie verloren habe, messe ich eine Bedeutung für den verschiedenen functionellen Werth der Drüse in den beiden Ländern zu. Ich erinnere dabei an die bis heute unaufgeklärte Thatsache, dass Kocher und Reverdin in der Schweiz als Folge der Totalexstirpation Kachexie, dass Billroth in Wien dagegen als Ausfallserscheinung Tetanie beobachtete.

4. Die Milchsecretion geht im unmittelbaren Anschluss an die Thyreoidectomie sehr rasch auf die Hälfte oder auf ein Drittel zurück, um im Verlauf einiger Wochen oder Monate fast ganz oder gänzlich zu versiegen. Das Euter wird atrophisch. Wirft die thyreoidectomirte Mutter später nochmals, so ist die Milchsecretion öfters so spärlich, dass das Junge künstlich aufgezogen werden muss.

Die Untersuchung der Milch thyreoidectomirter Ziegen hat als übereinstimmendes Resultat einiger seinerzeit von Prof. Drechsel (Bern) auf meine Bitte ausgeführter Untersuchungen namentlich ein bedeutendes Sinken des Gesammteiweissgehaltes ergeben. Dieser Befund wird durch eine mir im Vorjahre von Prof. Gmelin (Stuttgart) gütigst zur Verfügung gestellte Analyse bestätigt.

Ueber den Einfluss dieser Milch auf gewisse Formen von

Strumen, auf Basedow-Patienten und bei Neurasthenie, sowie auf normale Versuchsthiere werde ich an anderer Stelle referiren.

5. Mit der Untersuchung der Schilddrüsen der Descendenz thyreopriver Thiere bin ich beschäftigt, ohne vorderhand constante makroskopische oder mikroskopische Unterschiede wahrgenommen zu haben. Die Schilddrüsen eines 8 Wochen alten Böckleins, das von thyreoidectomirten Eltern abstammte, zeigten z. B. folgende Grössenverhältnisse:

a) Beide Lappen gleich gross: 18 : 7 : 5 mm. Gesammtgewicht: 700 mg.

Die Schilddrüsen zweier 6 Wochen alter Controllthiere (b und c):

b) rechter Lappen: 23 : 7 : 5 mm, linker Lappen: 16 : 7 : 4 mm Gesammtgewicht: 800 mg.

c) rechter Lappen: 20 : 7 mm, linker Lappen: 19 : 7 mm. Gesammtgewicht: 700 mg.

Durch eine Reihe von vorgewiesenen Photogrammen werden die vorstehenden Schlusssätze belegt.

Die Lehre von der prämaturen Synostose zur Erklärung der Knochenanomalien bei Cretinen ist durch Langhans und seine Schule (v. Wyss) als unrichtig erkannt worden. Vielmehr treten die Knochenkerne bei Cretinen später auf. Auch dieses Moment haben also Cretinismus und Cachexia thyreopriva gemeinsam, und die Thierexperimente v. Eiselberg's und Hofmeisters befinden sich damit in Uebereinstimmung. Damit ist eine neue Stütze gewonnen für die von Kocher angenommene Identität von endemischem Cretinismus und Cachexia thyreopriva.

Persönlich hatte ich Gelegenheit, ein männliches und ein weibliches Individuum, bei denen vor 1883 die totale Thyreoidectomie ausgeführt worden war, Jahre lang zu beobachten. Der Mann hat 10 Jahre nach dem Eingriff den ausgeprägtesten Typus eines Cretin. Er hat, im Alter von 28 Jahren stehend, niemals die geringste geschlechtliche Regung empfunden; niemals Erectionen, nie Pollutionen beobachtet. Die Testikel sind schlaff und klein. $^1/_4$ Jahr nach Beginn der Schilddrüsenkur stellt sich langsames Erwachen des Geschlechtsbedürfnisses ein, das sich so weit steigert, dass er es ausserehelich befriedigt. Später verheirathet er sich und scheint der Geschlechtsfunction zu genügen. Die Ehe bleibt indess kinderlos. Bei Aussetzen der Schilddrüsenbehandlung beginnt nach

10 Wochen Müdigkeit in den Beinen, Vergesslichkeit und Schwindelgefühl, Langsamkeit bei der Arbeit und rasche Abnahme des Geschlechtstriebes sich einzustellen. Bei dem bis dato völlig amenorrhoischen weiblichen Individuum stellen sich nach mehrmonatlicher Cur die Menses ein; das Mädchen bleibt unverheirathet. — Die durch Kropf oder entzündliche Veränderungen bedingte Hypothyreosis ist selten so hochgradig, dass ihr Einfluss auf die Descendenz deutlich manifest ist; immerhin können einige mir zu Gebote stehende diesbezügliche Beobachtungen durch photographische Abbildungen belegt werden. Allein nur wenn die Schädlichkeit, welche die Schilddrüse der Mutter betroffen hat, auch diejenige des Kindes betrifft, treten so hochgradige Veränderungen auf, wie sie ein letztes Bild des letzten Sprösslings einer Kropffamilie aus dem Frutigthale aufweist.

XXXIX.

Beitrag zur Lehre vom Riesenwuchs.

Von

Dr. M. Zondek.

(Mit 7 Figuren im Text.)

Die vicariirende Hypertrophie der Organe ist bekannt. Nach Exstirpation einer Niere, eines Theils der Leber entsteht eine Vergrösserung desselben oder des symmetrischen Organs. Vermöge der Vergrösserung oder Vermehrung seiner wesentlichen, functionellen Elemente, bezw. in Folge beider Vorgänge in seinem Aufbau erlangt es die Fähigkeit, die ausgefallene Function der exstirpirten Theile zu ersetzen. Das vergrösserte Organ an sich ist ja etwas Abnormes, in der Vergrösserung ist aber deutlich die zweckmässige Action des Organismus zu erkennen, in functioneller Hinsicht den ursprünglichen Zustand wieder zu schaffen, bezw. eine mehr oder weniger vollkommene Restitutio ad integrum herbeizuführen.

Anders sind aber diejenigen Fälle zu beurtheilen, in denen es sich lediglich um Vergrösserung eines Organs handelt, ohne dass diese erkenntlich bedingt wäre durch das Gesetz der Zweckmässigkeit, dem der Organismus in seinem Wachsthum wie in seinen Functionen unterworfen ist. Ein solcher Zustand tritt bei einer abnormen Vergrösserung eines Organs ein, wenn das symmetrische normalen Bau und normale Functionen zeigt.

Einen derartigen Fall hatte ich Gelegenheit, in der Klinik meines früheren, hochverehrten Chefs, des verstorbenen Herrn Professor Lücke, zu beobachten, als ich noch die Ehre hatte, unter diesem Meister der Chirurgie eine Abtheilung zu leiten. In der ihm eigenen genialen Weise demonstrirte er in der Klinik die

Patientin mit Riesenwuchs auf dem Operationstisch, vollkommen mit einem Leintuch bedeckt; nur das linke Bein blieb frei. Er zeigte nun die Stelle, an welcher entsprechend der Länge des bei der Betrachtung aus der Ferne normal aussehenden linken Beins der Kopf des Individuums sein müsste; als er aber hier das Tuch wegnahm, war kein Kopf zu sehen. Schon dadurch war erwiesen, dass es sich nicht um eine scheinbare, sondern wirkliche Vergrösserung, dass es sich um Riesenwuchs des Beins handelte. Ich hatte mir über diesen Fall seinerzeit, also vor ungefähr 10 Jahren, genaue Notizen gemacht. Der Zufall brachte sie mir vor kurzem wieder zu Gesicht. Meine vorjährige Sommer-Reise führte mich über Strassburg. Diese Gelegenheit benützte ich, um nach Herlisheim, dem Wohnort der Patientin, zu fahren und mich von ihrem Zustand zu überzeugen. Die Krankengeschichte im November 1898 war folgende:

Elise Schliess, 6 Jahre alt, geboren in Herlisheim an der Zorn. Die Familien-Anamnese ergiebt nichts Bemerkenswerthes.

Nach Angabe der Eltern ist bei der Patientin nach der Geburt kein Unterschied zwischen beiden Extremitäten vorhanden gewesen. Vom dritten Lebensjahre an soll das linke Bein allmählich länger und dicker geworden sein. Patientin klagt über Störungen beim Gehen; sie kann sich in Folge der Verlängerung des Beines nur hinkend fortbewegen. Der behandelnde Arzt schickte sie in die chirurgische Universitäts-Klinik in Strassburg.

Status praesens: Patientin ist gut entwickelt, von gesundem Aussehen, kräftigem Knochenbau, mässig gut entwickelter Musculatur, normalem Fettpolster. Keine Drüsenschwellung. Das Sensorium ist frei; die Intelligenz weist keine Defecte auf. Temperatur und Puls normal. — Die Stirn ist hochgewölbt, die beiden Stirnhälften sind symmetrisch gestaltet. Nase, Kinn, Finger, Ohren normal gebaut. — Am Thorax und der Wirbelsäure ist nichts Besonderes nachweisbar. — Am ganzen Körper zerstreut kaffeebraune, runde, zum Theil streifige Pigmentflecke. An den inneren Organen nichts Krankhaftes nachweisbar. Die beiden Arme von gleicher normaler Grösse. Die linke Glutaealgegend ist stärker entwickelt, als die rechte; ebenso das linke Labium vulvae. — Das linke Bein ist länger, als das rechte. Es ist gerade gewachsen. Der linke Unterschenkel und das Dorsum des linken Fusses bis etwa zur Mitte sind diffus bräunlich pigmentirt. Varicen sind nicht sichtbar. — Der linke Unterschenkel ist stark behaart, auf Druck schmerzhaft. Finger-Eindruck lässt keine Delle zurück. An der Innenseite des Unterschenkels sind einzelne Stränge fühlbar. — Spin. ant. sup. beiderseits gleich hoch.

Die linke Ferse überragt die rechte um 7 cm.

Spina ant. sup. bis Malleolus extern.	links 58	cm
	rechts 51	„
Capitulum fibulae bis Malleolus int.	links 26	„
	rechts 21	„

11 cm unterhalb der Mitte des Ligamentum Poupartii:

Umfang des Oberschenkels	links	28 cm
	rechts	26 „
Umfang um die Mitte der Patella	links	25 „
	rechts	21 „

10 cm unterhalb der Patella:

Umfang des Unterschenkels	links	22 „
	rechts	18 „
Umfang um die beiden Malleolen	links	21,5 „
	rechts	16 „
Hinterer Rand des Calcaneus bis zur Spitze der zweiten Zehe	links	15 „
	rechts	14 „

11 cm hinter der Spitze der zweiten Zehe:

Umfang des Fusses	links	18 „
	rechts	16,5 „

Die Zehen beider Füsse sind gleich lang. — Am rechten Bein sind keine Zeichen einer früheren Erkrankung nachweisbar. — Eine wesentliche Differenz in der Dicke des Femur, der Tibia oder Fibula beider Seiten lässt sich nicht nachweisen. Exostosen sind weder am linken Bein, noch irgendwo am Körper fühlbar. — Die Gelenke sind frei. — Die passiven Bewegungen sind normal. — Der Widerstand, den das linke Bein bei Streckung wie Beugung im Knie zu überwinden vermag, ist etwas geringer, als auf der rechten Seite. — Beim Gehen setzt Patientin den linken Fuss vorsichtig auf, rotirt dabei das Knie nach innen und bringt es nicht zur vollen Streckung. Beim Umhergehen ist eine Anschwellung der Stränge an der Innenseite des Unterschenkels nicht nachweisbar. Bei genauer Prüfung der Sensibilität des linken Beines zeigt sich Ort-Tast-Drucksinn, Schmerzempfindung, Temperatursinn nicht pathologisch verändert. Die Temperatur an beiden Beinen weist keine Differenz auf.

Das linke Bein der Patientin war also bei gleichem Hochstand der Spinae anteriores superiores grösser als das rechte.

An dem rechten Bein waren keine Zeichen einer früheren Erkrankung vorhanden, in Folge deren es im Wachsthum zurückgeblieben wäre. Es war demnach kein scheinbare, sondern eine wirkliche Vergrösserung des linken Beins. Die Vergrösserung erstreckte sich auf alle Theile des Beins, aber nicht gleichmässig.

Während der Oberschenkel nur 2 cm und der linke Fuss 1 cm länger, als die entsprechenden Theile des rechten Beins waren, überragte der linke Unterschenkel den rechten um 5 cm an Länge.

Auch im Umfang zeigten sich entsprechende Vergrösserungen. Der Umfang des linken Unterschenkels war 4 cm grösser, als der des rechten, während der des linken Oberschenkels den des rechten

nur um 2 cm überragte, und der Umfang des linken Fusses nur $1^1/_2$ cm grösser war, als der des rechten.

An den Knochen liess sich objectiv keine wesentliche Verdickung nachweisen. Die activen wie passiven Bewegungen wurden an beiden Beinen gleichartig ausgeführt, waren aber auf der linken Seite etwas schwächer. Wie sich auch bei der Palpation zeigte, war der grössere Umfang des rechten Beins im wesentlichen durch eine Verdickung der Haut und der Unterhaut-Bindesubstanz verursacht. Die Haut fühlte sich eigenthümlich teigig an. Sie war nicht ödematös, denn der Fingereindruck liess keine Delle zurück. Varicen waren nicht sichtbar, und das Bein war nach längerer Bettruhe eben so dick, wie nach Umhergehen des Kindes während des ganzen Tages. Die Stränge, welche man an der Innenseite des linken Unterschenkels fühlte, waren auch nicht für Lymphgefässe anzusehen, da sie nach längerem Umhergehen ebenso dick wie zuvor waren.

Besonders auffällig war die dichte Behaarung und starke Pigmentation am Dorsum des linken Unterschenkels herab bis etwa zur Mitte des Fusses. Allerdings zeigte auch der übrige Körper, insbesondere auch die rechte Körperseite starke Pigmentation. Hyperhydrosis an der unteren Extremität war nicht vorhanden.

Die Vergrösserung betraf also im Wesentlichen den linken Unterschenkel; aber auch der Oberschenkel und in geringem Grade der Fuss waren vergrössert, dieser offenbar nur in seiner proximalen Hälfte, soweit die Haut darüber stark behaart und abnorm pigmentirt war, während die distale Hälfte des Fusses normal aussah, und auch die Messung der Zehen beider Füsse keine Differenz aufwies.

Die linke Gesässgegend und das linke Labium vulvae waren stärker entwickelt als die entsprechenden Theile auf der anderen Seite. An den übrigen Theilen der linken Körperhälfte war keine Vergrösserung nachweisbar. — So der Befund vor 10 Jahren.

Die Untersuchung am 30. August 1903 ergab Folgendes:

An dem nunmehr 16jährigen Mädchen, an welchem ausser der bereits früher beobachteten Pigmentation eine Vergrösserung der Schilddrüse besonders ihres rechten seitlichen Lappens auffiel, war das linke Bein im Vergleich zum normalen Wachsthum des übrigen Körpers unverhältnissmässig stark vergrössert (Fig. 1 u. 2). Das Bein war nicht allein wesenlich länger, sondern auch dicker geworden, und insbesondere fiel der ausserordentlich starke Umfang des Unterschenkels auf. Bei aufrechter Stellung muss das Mädchen das ver-

längerte Bein im Knie gebeugt halten. Dabei ist die linke Hüfte etwas gehoben und der ganze Oberkörper nach der rechten Seite gebeugt.

Am linken Unterschenkel beginnt die Anschwellung ungefähr in seiner Mitte und nimmt kolbenartig nach unten zu, sodass das massige Gewebe den Fuss bis auf seine vordere Hälfte vollkommen überragt, nach innen gänzlich bis zur Erde und nach aussen bis etwa zwei Finger breit oberhalb des Erdbodens herabreicht. Auch im übrigen ist das linke Bein dicker als das rechte. Verhältnissmässig gering ist der Unterschied in der Umgebung des Knies bis zur Hälfte des Unterschenkels und des Oberschenkels. Besonders stark ist das

Fig. 1.

Fig. 2.

Bein nach der Hüfte zu entwickelt, und auch die linke Gesässgegend überragt die rechte erheblich an Umfang. Die stark geschwollene Hälfte des Unterschenkels ist braun gefärbt. Oberhalb der Kniekehle ist die Haut in handbreitgrosser Ausdehnung geschwollen und braunroth. Auffallend ist die anscheinend normale Grösse des linken Fusses an dem abnorm verlängerten und verdickten Unterschenkel.

Das Bein ist in den Gelenken frei beweglich.

Das verdickte Gewebe an der Dorsalwand des Unterschenkels fühlt sich recht derb an; das Gewebe an der hinteren Wand des Unterschenkels ist dagegen erheblich weicher; das subcutane Gewebe über der verdickten Stelle nahe der Hüfte und in der Gesässgegend weist eine abnorm weiche Consistenz auf.

Während die Patientin auf dem rechten Fuss allein stehen kann, vermag sie es auf dem linken nur mit Unterstützung, dabei hebt sich der rechte Fuss etwa um Handlänge vom Erdboden ab.

Die genaue Messung ergiebt Folgendes:

Spina ant. sup. bis zur Fusssohle	links	94 cm
	rechts	79 „
Spina ant. sup. bis zum Capitulum fibulae	links	47 „
	rechts	43 „
Umfang des Beines dicht am Os pubis	links	53 „
	rechts	45 „
Umfang 15 cm oberhalb der Patella	links	40 „
	rechts	35 „
Umfang um die Mitte der Patella	links	38 „
	rechts	30 „
Umfang ungefähr in der Höhe der Malleolen	links	58 „
	rechts	21 „
Fusslänge bis zur Spitze der zweiten Zehe	links	23 „
	rechts	21,5 „

Die Zehen beider Füsse sind gleich gross.

Vor $9^3/_3$ Jahren war also: das linke Bein 7 cm länger als das rechte, jetzt ist es 15 cm länger; der linke Unterschenkel war 5 cm länger als der rechte, jetzt ist er 11 cm länger. Der Umfang betrug etwa in der Mitte des linken Oberschenkels 2 cm mehr als rechts, jetzt dagegen 5 cm; der Umfang in der Mitte der Patella war links 4 cm grösser als rechts, jetzt ist er 8 cm grösser; der Umfang des linken Beins in der Gegend der Malleolen war $4^1/_2$ cm grösser als der des rechten, also um $^1/_8$ des ganzen Umfanges, jetzt ist er 37 cm grösser, also fast $^2/_3$mal so gross als rechts.

Das linke Bein hat demnach im Vergleich zum normalen Wachsthum des übrigen Körpers in den letzten Jahren eine excessive Vergrösserung erfahren. Es ist nicht nur um dasjenige Maass grösser geblieben, als es schon $9^3/_4$ Jahre zuvor grösser als das rechte war, sondern es hat noch wesentlich an Länge und Umfang gewonnen.

Die Vergrösserung hat wiederum nicht gleichmässig alle Theile des Beins, sondern vornehmlich den Unterschenkel betroffen. Ganz auffallend ist es, dass die distale Hälfte des Fusses ihr vollkommen normales Aussehen behalten hat, wie auch die Messung der Zehen beider Füsse keine Verschiedenheit zeigt.

In fast allen bisher beschriebenen Fällen ist die Vergrösserung

der Extremität angeblich congenital vorhanden gewesen. Im vorliegenden Falle haben wohl die Eltern des Kindes die Vergrösserung des linken Beins erst zwei Jahre nach der Geburt der Patientin beobachtet; es dürfte aber wohl auch hier das Bein von Geburt an grösser gewesen sein, und die abnorme Grösse erst beim weiteren stärkeren Wachsthum des Kindes zur Cognition der Eltern gelangt sein.

In der Literatur sind Fälle berichtet, in welchen die eine Körperhälfte in ihrer Gesammtheit vergrössert ist, so dass es den Eindruck macht, als wenn das Individuum aus je einer Hälfte zweier verschiedener Individuen zusammengewachsen wäre (Chassaignac, Billroth, Fischer, Devouges, Burlet und Olivier, Trélat und Monod u. A.).

Ferner kommt Riesenwuchs je einer Extremität auf beiden Seiten vor. So beschreibt Friedberg (Virchow's Archiv, Band XXXX, einen Fall von Riesenwuchs der rechten unteren, sowie der linken oberen Extremität. Einen gleichartigen Fall hat Lewin beobachtet, bei dem gleichzeitig eine Hypertrophie der linken Gesichtshälfte bestand.

Jacobson (Virchow's Archiv Band 139 S. 104) beschreibt einen Fall von Riesenwuchs, der noch mehrere Theile beider Körperhälften betrifft.

Relativ häufig sind die Fälle von Vergrösserung bezw. Riesenwuchs einzelner distal gelegender Theile, von Fingern oder Zehen (s. einschlägige Literatur Wittelshöfer, Archiv für klinische Chirurgie, Bd. 24 S. 57, und Lewin, Charité-Annalen, Bd. 9, S. 652). Seltener sind die Fälle, wo eine ganze Extremität Riesenwuchs aufweist.

Friedberg und Wittelshöfer haben darauf hingewiesen, dass bei Riesenwuchs einer Extremität das excessive Wachsthum nach den peripherischen Theilen hin immer stärker ist. Bei den häufigen Beobachtungen von isolirtem Riesenwuchs an Zehen oder Fingern dürfte vielleicht auf die relativ geringe Vergrösserung der central gelegenen Theile oft nicht geachtet worden sein. Im vorliegenden Falle liegen allerdings die Verhältnisse anders. Hier ist der linke Fuss nur $1^1/_2$ cm länger als der rechte, offenbar bedingt durch Vergrösserung der proximalen Hälfte des Fusses, da die vordere Hälfte des Fusses vollkommen normal aussieht, und auch die

Messung der linken Zehen, gegenüber der der rechten, keine Vergrösserung der Knochen oder Weichtheile aufweist. Hier betrifft der Riesenwuchs am linken Bein im wesentlichen den Unterschenkel, weniger, wenn auch immerhin recht erheblich, den Oberschenkel und die Gesässgegend.

Was die einzelnen Theile der hypertrophischen Extremität betrifft, so unterscheidet Busch (Archiv für klinische Chirurgie, Bd. VII, S. 174, 1866) bei dem congenitalen partiellen Riesenwuchs 2 Gruppen. In die erste Gruppe gehören die Fälle, „in denen die Knochen nach allen Richtungen vergrössert sind und die Weichtheile in der Umgebung der Knochen nur proportional der Vergrösserung der Knochen gewachsen sind, so dass die betreffenden Glieder gegen die normalen in Bezug auf Länge und Umfang durch ihre Riesenbildung abstechen, in ihren einzelnen Theilen aber gut und ebenmässig geformt sind.“

In diesen Fällen scheint nach Busch das hypertrophische Glied proportional mit dem ganzen übrigen Körper weiter zu wachsen, so dass das Uebermass des vergrösserten Gliedes gegenüber dem symmetrischen, normalen auch beim weiteren Wachsthum des Individuums eine constante Grösse bleibt, so z. B. bei einem von P. Wagner beschriebenen Falle (Deutsche Zeitschrift für Chirurgie, Bd. 26, S. 282) von halbseitigem Riesenwuchs eines Kindes. Die genauen Messungen des Kindes nach der Geburt, ferner die Messungen, als es $2^3/_4$, 9 und 11 Jahre alt war, hatten ergeben, dass die Differenz in der Grösse der beiden Körperhälften stets die gleiche blieb.

In die zweite Gruppe rechnet Busch die Fälle, „in welchen neben der Riesenbildung des Skelets eine besondere hypertrophische Entwicklung in den Bedeckungen vorkommt, vor allen Dingen eine geschwulstartige Entwicklung des Fettgewebes, welche die davon befallenen Glieder nicht nur grösser und massenhafter erscheinen lässt, sondern sie auch zu unförmigen Massen umstaltet.“ — In diesen Fällen mit gleichzeitig starker Wucherung des Unterhautgewebes scheint nach Busch der hypertrophische Theil in seinem Längen- und Dicken-Wachsthum den übrigen Körper unverhältnissmässig zu überragen. So auch in unserem Falle. Hier ist das linke Bein und vornehmlich der Unterschenkel in den $9^3/_4$ Jahren erheblich länger und in noch höherem Grade dicker geworden, als

es im Vergleich zum rechten Bein bei der ersten Messung gewesen ist. Bot das Bein vor $9^3/_4$ Jahren ausschliesslich das Bild des Riesenwuchses, so sprang jetzt die elephantiastische Verdickung des Beins in die Augen. Zum Riesenwuchs hatte sich das Bild der Elephantiasis gesellt.

Was die Pathogenese des Riesenwuchses betrifft, so ist wohl von allen Autoren keine erbliche Anlage constatirt worden. Auch die Eltern und Geschwister unserer Patientin sind normal gebaut, ebenso ist es den Eltern der Patientin nicht bekannt, dass je ein Mitglied der Familie irgendwie abnormen Wuchs gezeigt habe.

Bei der Mannigfaltigkeit der Erscheinungen, unter denen der Riesenwuchs auftritt, bezw. der Variabilität ihres Sitzes und jedwedem Fehlen eines positiven ätiologischen Moments sind über die Entstehungsweise des Riesenwuchses zahlreiche Theorieen aufgestellt worden. Es kann hier nicht der Ort sein, auf sie alle einzugehen, und ich verweise in dieser Hinsicht auf die Dissertation von Alfred Zimmermann („Beitrag zur Kenntniss der Hypertrophien angeborenen Ursprungs", Strassburg 1902). Ich will nur kurz erwähnen, dass man die Vergrösserung des Gliedes als Folge einer erhöhten Nahrungszufuhr angesehen hat, von Blut oder Lymphe. Demgemäss hat man, um mit Kirmisson zu sprechen, eine Blutgefäss-Theorie (Trélat und Monod) und eine lymphatische Theorie (Bull und Polloson) aufgestellt. Durch Druck auf den venösen Hauptstamm bei normalem Blutstrom durch die Arterien bezw. durch Alteration der Lymphgefässe des Gliedes entstünde eine Blut- oder Lymphstauung, die eine Ueberernährung und Vergrösserung des Gliedes bedinge.

Andere Autoren betrachten die Hypertrophie, wie die hierbei häufiger vorkommenden Naevi, Teleangiectasieen etc. als trophoneurotische Störungen, indem sie auf die Localisation der Naevi an symmetrischen Körperstellen wie im Verbreitungsgebiet bestimmter sensibler Nerven hinweisen (Lewin, Wiedenmann und Duplay). In der That wird aber auch von einigen Vertretern der Blutgefäss-Theorie auf den nervösen Ursprung zurückgegriffen, indem sie die Circulationsstörungen als Folge von Lähmungen der Vasoconstrictoren betrachten (Trélat und Monod).

Cohnheim führt die Entwickelung des Riesenwuchses auf eine fehlerhafte embryonale Anlage zurück. Virchow, Fischer

(Deutsche Zeitschrift für Chirurgie. Bd. XII, 1880). Arnheim (Virchow's Archiv. Bd. 154. S. 300) u. A. weisen auf Fälle von Riesenwuchs an intrauterin theilweise abgeschnürten Stellen hin und sehen ihn als Folge intrauteriner mechanischer Störungen an, wie sie durch Umschlingung der Nabelschnur oder durch fehlerhafte Lage des Kindes in utero verursacht sein können.

Im vorliegenden Falle ist eine besonders starke Lymphansammlung im linken erkrankten Bein anzunehmen. An den verdickten Stellen des Oberschenkels, in der Nähe der Inguinal-Furche und in der linken Glutaealgegend weist das subcutane Gewebe eine überaus weiche Consistenz auf, und man hat den Eindruck, als wenn die mit Lymphe angefüllten Bindegewebsmaschen abnorm gross wären. An dem hypertrophischen, linken Bein ist die proximal gelegene Hälfte des Fusses, soweit sie schon vor $9^3/_4$ Jahren die starke Behaarung und Dunkelfärbung zeigte, ebenfalls grösser und umfangreicher geworden; die distale Hälfte des Fusses aber sah und sieht ganz normal aus und hat an der abnormen Vergrösserung keinen Antheil genommen. Der Riesenwuchs schneidet ziemlich scharf in der Mitte des linken Fusses ab. Dieser Befund darf vielleicht als unterstützendes Moment für die Erklärung Virchow's von der Pathogenese des Riesenwuchses angeführt werden, da die Annahme gerechtfertigt erscheint, dass gerade an dieser Stelle des Fusses das schädigende mechanische Moment aufgehört hat, welches intrauterin die Alteration der Lymphbahnen im linken Bein und damit den Riesenwuchs bedingt hat.

Gegenüber dem eben beschriebenen Falle mit angeborenem Riesenwuchs habe ich einen Patienten mit Riesenwuchs beobachtet, der erst im späteren Leben erworben war.

Der 33jährige Telephon-Arbeiter Felix Schwahn giebt an:

Sein Vater ist an Gehirn-Erweichung gestorben, seine Mutter und Geschwister sind gesund.

Er selbst hat als Kind Diphtherie und Masern gehabt; vor 3 Jahren litt er zwei Monate lang an Gonorrhoe; sonst ist er nie erheblich krank gewesen. Vom Jahre 1891—1894 war er Soldat. Im Jahre 1897 machte er eine mehrwöchige militärische Uebung mit.

Sein jetziges Leiden begann vor ungefähr 4 Jahren (Fig. 3). Er bemerkte zunächst in der Gegend des linken inneren Fussknöchels eine Anschwellung; er führte diese auf eine Verstauchung des Fusses zurück, die er sich durch einen Sprung

von drei Meter Höhe auf einen mit Pappe belegten Holzboden zugezogen hatte. Die traumatische Störung kann aber nicht erheblich gewesen sein, denn schon nach wenigen Minuten waren die Schmerzen geschwunden. Die Anschwellung über dem inneren Knöchel verblieb zunächst mehrere Monate unverändert, verbreitete sich aber dann ganz allmählich über den Unterschenkel und griff schliesslich auf den Oberschenkel über. Trotzdem die Anschwellung des Beins im Laufe der Jahre recht erheblich geworden ist, hat Patient verhältnissmässig sehr geringe Beschwerden. Täglich legt er einen Weg von etwa 10 km von seiner Wohnung bis zur Arbeitsstelle auf dem Rade oder zu Fuss zurück, und auch dann, wenn er während des ganzen Tages umhergehen muss, hat er keinerlei Unbehagen. Nur nach längerem Knieen, und ganz besonders dann,

Fig. 3.

wenn er wieder aufsteht, hat er im linken Bein das Gefühl von Spannung, eine unangenehme Empfindung, die ihn auch bei ungünstigem, nasskaltem Wetter belästigt. Nach längerem Sitzen nimmt die Schwellung des Unterschenkels zu und greift auf den Fuss bis an die Basis der Zehen über; nach längerer Horizontallagerung wiederum wird der Unterschenkel erheblich dünner.

Patient hat das Gefühl von Kälte im linken Bein.

Vor zwei Monaten zog er sich eine kleine Risswunde am linken Unterschenkel zu; es entleerte sich aus ihr eine reichliche Menge heller Flüssigkeit; die Wunde war sehr klein, und am nächsten Tage hatte sie sich geschlossen. Fieber hat er dabei nicht gehabt.

Patient hat nie im Auslande gelebt.

Die objective Untersuchung ergiebt: Patient ist mittelgross, von geradem und kräftigem Knochenbau, gut entwickelter Musculatur und gesundem Aussehen. Keine Drüsenschwellung.

Die Untersuchung der inneren Organe ergiebt nichts Pathologisches.

Das linke Bein ist wesentlich dicker als das rechte. Die Anschwellung betrifft vornehmlich den Unterschenkel, und an ihm wiederum besonders die untere Hälfte. Die Verdickung hat bereits etwas die Gesässgegend ergriffen, denn die linke Glutäalfurche ist nicht so weit wie die rechte.

Die den Unterschenkel bedeckende Haut zeigt eine stärkere Behaarung und dunklere Färbung als die der gesunden Seite.

An beiden Beinen sind Varicen in mässigem Grade vorhanden.

Die Haut am linken Bein fühlt sich kühler an, als am rechten.

Die Haut am linken Oberschenkel lässt sich weniger gut über die Unterlage verschieben, wie auf der gesunden Seite. Am linken Unterschenkel ist dies nicht möglich; hier ist ein starkes Oedem vorhanden, denn der Fingereindruck lässt eine tiefe Delle zurück.

Die genauen Maasse sind folgende:

Spina ant. sup. bis zur Fusssohle, rechts 95, links 96,75 cm.

Spina ant. sup. bis zum oberen Rand der Patella beiderseits 43 cm.

Umfang des Oberschenkels 12 cm. oberhalb des oberen Randes der Patella rechts 45, links 50 cm.

Umfang um die Mitte der Patella rechts 36, links 42 cm.

Umfang des Unterschenkels 12 cm. unterhalb des unteren Patellarrandes rechts $37^1/_2$, links $46^1/_2$ cm.

Umfang des Unterschenkels 18 cm. unterhalb des unteren Patellarrandes rechts 34, links 44,8 cm.

Die Bewegung im Fuss-, Knie- und Hüftgelenk werden beiderseits in gleicher Ausdehnung und gleich kräftig ausgeführt.

Die Patellarreflexe werden auf beiden Seiten in mässigem Grade gleichmässig ausgelöst. Fussklonus ist nicht vorhanden.

Die Röntgen-Photographie ergiebt, dass der Knochen an der Verdickung keinen Antheil hat.

Die vom Herrn Collegen D. Munter vorgenommene Untersuchung ergab: Starke Herabsetzung der Sensibilität am erkrankten Bein. Die elektrische Untersuchung mittelst des stärksten faradischen Stroms eines stabilen Hirschmann'schen Apparates löst am linken Bein keinerlei Zuckungen aus. Auch galvanische Zuckungen waren an ihm nicht hervorzurufen.

Wir haben oben gesehen, dass Busch im wesentlichen zwei Kategorieen von Riesenwuchs unterscheidet: Hypertrophie der Knochen mit Betheiligung sämmtlicher Gewebstheile, aber Erhaltung der normalen Form, und Hypertrophie der Knochen mit geschwulstartiger Fettgewebsentwickelung. Fischer dagegen betrachtet den Riesenwuchs je nach seiner Entwickelung in der Länge oder Dicke

bezw. in beiden Richtungen und fügt den Kategorieen von Busch noch eine dritte hinzu: die ausschliessliche Vergrösserung der Weichtheile ohne Betheiligung der Knochen. In diese Reihe würde also auch der vorliegende Fall gehören.

Waren in dem vorigen Falle von angeborenem Riesenwuchs nicht allein die Weichtheile, sondern auch die Knochen am hypertrophischen Wachsthum betheiligt, so betrifft hier, in dem Falle von im späteren Leben erworbenem Riesenwuchs, die Vergrösserung ausschliesslich die Weichtheile und anscheinend nur die Haut mit dem Unterhautgewebe. Denn die Musculatur ist activ und passiv an beiden Beinen gleich kräftig; eine Verdickung der Musculatur, vielleicht durch Vermehrung des interstitiellen Gewebes, ist nicht nachweisbar und auch nicht wahrscheinlich, da dann die grobe motorische Kraft des Beines wohl herabgesetzt sein würde. Varicen sind am erkrankten Bein, besonders in der Kniekehle, sichtbar, aber sie übertreffen weder an Zahl noch an Stärke die Varicen am gesunden Bein. Die Haut ist ödematös; wir müssen demnach eine vermehrte Ansammlung von Lymphe im Unterhautbindegewebe annehmen.

Wie in dem vorigen Falle zeigte auch hier die erkrankte Haut dunklere Färbung und stärkere Behaarung.

Die Erkrankung hat nach Angabe des Patienten vor etwa drei Jahren begonnen. Diese Angabe erscheint glaubwürdig, denn der Mann hat noch kurze Zeit zuvor eine militärische Uebung durchgemacht. Ob aber das Trauma, die „Verstauchung des Fusses" in Folge des Sprunges, die Ursache des Leidens gewesen ist, oder ob nicht vielmehr das Leiden schon im Beginn seiner Entstehung war und durch das Trauma derart gesteigert wurde, dass es erst dann zur Kenntniss des Patienten gelangte, steht dahin.

Im Anschluss an diese Fälle mit partiellem Riesenwuchs sei kurz über einen Mann mit allgemeinem Riesenwuchs, einen wirklichen Riesen, berichtet.

Fedor Machnow aus Kustiaky, Gouvernement Witebsk in Russland, giebt an:

Er ist 23 Jahre alt. Sein Vater ist von mittlerer Körpergrösse, seine Mutter ist todt; sie war eine sehr grosse und korpulente Frau. Der Vater seiner Mutter soll ausserordentlich gross gewesen sein; er dürfte nach Machnow's Schilderung eine Körpergrösse von etwas mehr als 2 m gehabt

haben. Sein älterer Bruder war ebenfalls seinem Alter entsprechend übermässig gross; er ist in Folge eines Unfalls gestorben. Seine übrigen drei Geschwister, die von seiner Stiefmutter abstammen, sind ihrem Alter entsprechend normal gebaut. Er selbst ist nie erheblich krank gewesen, und hat bis vor kurzem als Feldarbeiter bezw. Steinfahrer gearbeitet.

Bei seiner Geburt soll er normale Grösse gehabt haben. Sein ungewöhnliches Wachsthum begann in seinem fünften Lebensjahre. 12 Jahre alt, war er beinahe so gross wie sein Vater. In den darauf folgenden Jahren war sein Wachsthum ausserordentlich stark, sodass er vor ungefähr 4 Jahren nur wenige Centimeter kleiner war, als er jetzt ist. In der Zeit seines starken Wachsthums hat er ein sehr grosses Schlafbedürfniss gehabt. An freien Sonntagen schlief er den ganzen Tag, sodass er zu den Mahlzeiten immer geweckt werden musste. Vor vielen Jahren fiel ihm ein Stein auf den linken Fuss, wodurch er sich einen Bruch der linken zweiten Zehe zuzog.

Vor einiger Zeit floss ihm durch ein Versehen kochendes Wasser auf den rechten Fuss; er erlitt eine starke Verbrennung an den ersten drei Zehen. Wegen dieser Erkrankung kam er in meine Behandlung.

Status praesens: Machnow ist von riesenhafter Körpergrösse, gerade gebaut, mit gerader Körperhaltung. Die Muskulatur ist relativ mässig kräftig, der Fettpolster ist schwach entwickelt. Seine Intelligenz weist keine Defecte auf. Er sieht sehr blass aus, der Kopf an sich grösser, als gewöhnlich, ist aber im Vergleich zu einem übrigen Körperbau als klein zu bezeichnen. Der Gesichtsausdruck ist stumpf. Die Nase ist verhältnissmässig sehr gross. Der Unterkiefer ist stark verdickt. Die 32 gesund aussehenden Zähne sind von normaler Grösse, demnach im Verhältniss zur Grösse der Kiefer sehr klein und durch weite Lücken von einander getrennt. Der Gang ist schleppend.

Die genaue Messung ergiebt Folgendes:

Ganze Höhe	236	cm
Klafterweite	233,5	„
Höhe des Kinns	210,5	„
„ der Schulter	196,7	„
„ des Ellenbogens	144,5	„
„ des Handgelenks	115,5	„
„ des Mittelfingers	92,5	„
„ des Nabels	148	„
„ der Patella oberer Rand	70	„
„ des Scheitels über dem Sitz	195	„
„ der Schulter „ „ „	163	„
Schulterbreite	53½	„
Brustumfang nach der Exspiration bez. Inspiration	130,0 bez. 141,0	„
Länge des Mittellfingers der linken Hand	12,8	cm
„ „ „ „ rechten „	13	„
Breite (4 Finger) der linken Hand	11,5	„
„ „ „ rechten „	12,5	„

Fusslänge	36,3 „
Fussbreite	15,5 „

Kopf:

Grösste Länge	260 mm
Grösste Breite	167 „
Stirnbreite	127 „
Gesichtshöhe, Nasenwurzel	95 „
Mittelgesicht, Nasenwurzel-Mund	122 „
Gesichtsbreite: a) Jochbogen	167 „
b) Wangenbein	125 „
c) Kieferwinkel	110 „
Distanz der inneren Augenwinkel	40 „
„ „ äusseren „	112 „
Nasenlänge	60 „
Nasenbreite	40 „
Mundlänge	60 „
Ohrlänge	72 „
Ohrloch bis Nasenwand	132 „
Horizontalumfang	64 „

Fig. 4.

Bei sagittaler Stellung des Kopfes ist das Skiagramm des Schädels aufgenommen worden (Fig. 4). Es fällt an ihm die starke Protuberantia occipitalis auf, die gut $1^1/_2$ cm über die Peripherie des Schädels hervorragt. Der Längendurchmesser des Schädels beträgt 25 cm, sein Höhendurchmesser 18,8 cm; er ist somit deutlich dolichocephal. Auffallend vergrössert sind die Sinus frontales, die im Längsdurchschnitt die Form einer nach unten anschwellenden Keule haben. Ihr grösster Breitendurchmesser beträgt 5 cm, ihr grösster Längendurchmesser 7 cm. Die vordere Profillinie des Schädels ist deutlich orthognat, wohl in Folge der stark hervortretenden Tubera frontalia bezw. der Ausweitung der Sinus frontales.

Von der rechten Hand ist ein Skiagramm aufgenommen worden. Ich konnte daran die einzelnen Knochen genau messen. Die Ergebnisse dieser Untersuchung sind folgende:

1.	Metacarpus	7	cm lang
2.	„	9,3	„ „
3.	„	9	„ „
4.	„	8,2	„ „
5.	„	7,2	„ „

Die distale Epiphyse des Radius ist im Durchmesser 5 cm breit, die der Ulna 3 cm.

Das Os scaphoideum:	grösste	Länge	2,3	grösste	Breite	1,8	cm
Das Os lunatum	„	„	1,8	„	„	2	„
Das Os triquetrum	„	„	1.4	„	„	2,5	„
Das Os pisiforme	„	„	1,0	„	„	1,0	„
Das Os multangulum maius	„	„	2,8	„	„	2,4	„
Das Os multangulum minus	„	„	1,8	„	„	2,0	„
Das Os capitatum	„	„	3,5	„	„	2,2	„
Das Os hamatum	„	„	2,8	„	„	2,3	„

Daumen	7	cm lang,	I. Phal.	4,2,	II. Phal.	2,8	cm lang.			
Zeigefinger	11	„ „	I.	„	5,5,	II.	„	3	„	„
						III.	„	2,5	„	„
Mittelfinger	12,8	„ „	I.	„	6,5,	II.	„	3,7	„	„
						III.	„	2,2	„	„
Ringfinger	12,6	„ „	I.	„	6,0,	II.	„	3,6	„	„
						III.	„	2,8	„	„
5. Finger	9,7	„ „	I.	„	4,8,	II.	„	2,4	„	„
						III.	„	2,3	„	„

Die Untersuchung der inneren Organe ergab dem riesenhaften Körperbau entsprechende Grössenverhältnisse. Der Harn ist frei von Eiweiss und Zucker.

Mir fiel an dem Patienten auf, dass die Pulsdifferenz bei Horizontallagerung, beim Sitzen und Stehen wesentlich grösser war, als gewöhnlich. Bei der Horizontallagerung des Riesen zählte ich in der Minute 68, beim Sitzen 76, und beim Stehen 108 Pulse. Ich habe darauf Herrn Dr. Doebert, Assistent des Herrn Professor Zinn, um die Freundlichkeit gebeten, die Pulscurven im Liegen, Sitzen und Stehen des Riesen aufzunehmen. Der Herr College hat dieser Aufforderung freundlichst Folge geleistet. Die mit dem Dutgeon'schen Sphygmographen aufgenommenen Curven zeigen einen etwas dikroten Puls. Es ist insbesondere hervorzuheben, dass der Riese dabei sich sehr wohl fühlte, und keinerlei Fiebererscheinungen gezeigt hat.

Fig. 5.

Fig. 6.

Fig. 7.

Der Riese Machnow gehört zu den grössten der bisher bekannten Riesen. In Paris, im Musée Orfila, ist wohl das Skelett eines Calmuk, das eine Grösse von 2,53 m hat. Auch berichtet Topinard in seiner Anthropologie über einen Riesen, namens Cajanus, der eine Grösse von 2,83 m gehabt haben soll: dieser Fall ist jedoch nicht sicher beobachtet worden. Auch die Riesen, die Virchow in der hiesigen anthropologischen Gesellschaft

vorgestellt hat, sind sämmtlich kleiner gewesen, als der Riese Machnow. Hier ist nicht der Ort, auf die anthropologische Bedeutung dieses Falles näher einzugehen. Ich will hier nur einige Momente hervorheben, die auch von klinischem Interesse sein dürften: Die ausserordentliche Grösse der Sinus frontales lässt an die Möglichkeit denken, dass die Sella turcica abnorm breit, und ebenso die darauf ruhende Hypophysis abnorm vergrössert ist. Bekanntlich hat man bei Akromegalie Vergrösserungen der Hypophysis vorgefunden. Abgesehen von der stark vorspringenden Nase sind jedoch an den übrigen „Spitzen des Körpers" (v. Recklinghausen), wie die Skiagramme von Hand und Fuss zeigen, keine abnormen Vergrösserungen vorhanden. Besonders beachtenswerth ist aber die mächtig entwickelte Protuberantia occipitalis und der abnorm dicke Unterkiefer.

Klinisch interessant war ferner die allerdings auch bei anderen Riesen festgestellte auffallende Blässe, und die vorher erwähnte und hier zuerst beobachtete abnorm grosse Differenz in der Pulsfrequenz beim Liegen, Sitzen und Stehen des Riesen. Beide Erscheinungen sind wohl auf die riesenhafte Körpergrösse des Mannes zurückzuführen, bei der die Blut-Circulation unter abnorm statischen Verhältnissen vor sich geht.

XL.

Beitrag zur Kropfverlagerung.

Von

Dr. Fritz Steinmann,

Assistent der chirurg. Univers.-Poliklinik, gew. I. Assistent der chirurg. Universitätsklinik in Bern.

Im XXI. Band der „Beiträge zur klinischen Chirurgie" findet sich eine Arbeit von Wölfler über operative Dislocation des Kropfes, eine Methode, welche die Nachtheile des Kropfleidens zu heben im Stande sein kann, ohne den Patienten der ihm nöthigen Schilddrüsensubstanz zu berauben. Wölfler hebt den Kropf aus seinem Lager heraus, wo er Störungen macht, um ihn an höherer Stelle unter der Haut und dem Kopfnicker zu fixiren, wo er Luftröhre, Recurrens und Speiseröhre nicht mehr belästigen kann. Als Indicationen zu seinem Eingriff ergeben sich:

1. Kropfrecidiv;
2. Bilaterale Compression der Luftröhre durch beide Kropfhälften;
3. Einseitige Compression durch die Kropfhälfte, welche gerade nicht exstirpirt worden ist;
4. Substernale Verlagerung einer gleichmässig vergrösserten Schilddrüse bei jugendlichen Individuen.

Es drängt sich Wölfler dabei die Frage auf, ob die dislocirte Schilddrüsenpartie, welche bei der Isolirung venöse Verbindungen, aber nicht ihre zuführenden Arterien eingebüsst hat, nicht im Laufe der Zeit eine Verkleinerung erfahre, was von vornherein wahrscheinlich erscheine und eine sonst zu empfehlende Stichelung des verlagerten Kropfes unnöthig mache.

Ein Fall von Preindlsberger-Sarajewo scheint dieser Ansicht Recht zu geben. Die nach Exstirpation des rechten Lappens

und des Isthmus ausgeführte Dislocation des auf die Trachea drückenden linken Lappens wurde allerdings mit Unterbindung seiner Art. thyreoid. sup. verbunden. Die nach der Operation auftretende Schrumpfung des dislocirten linken Lappens kann also ebenso gut der Arterienunterbindung zugeschrieben werden, wie der eigentlichen Verlagerung. Da zugleich eine Resection des rechten und Mittellappens stattfand, so könnte auch dieser ein Antheil an der Rückbildung zugeschoben werden, da ein Schrumpfen des Schilddrüsenrestes nach Kropfoperationen nicht selten beobachtet wird,

Als Beitrag zu dieser Frage möchte ich einen Fall mittheilen. der in gewisser Beziehung im Gegensatz zum letztangeführten steht, der aber auch sonst eine Verlagerung des Kropfes unter besonderen Verhältnissen darstellt.

Im Herbst 1902 stellte sich A. S., ein 21jähriges Mädchen, zur Untersuchung wegen Dyspnoe und Erstickungsanfällen. Dasselbe war $1^1/_2$ Jahre vorher anderwärts wegen Struma operirt worden. Die Operation hatte in Exstirpation beider Lappen bestanden unter blosser Zurücklassung des Isthmus. Die bei der Operation aufgetretene heftige Infection musste noch durch nachträgliche Incisionen bekämpft werden und war erst nach einem Jahre vollständig ausgeheilt. Die Spuren der durchgemachten Operation bestehen in einer breiten, mit der Unterlage verwachsenen Narbe von etwa 14 cm Länge. Rechts vom Larynx ist eine kürzere quere Incisionsnarbe, ebenfalls mit der Unterlage verwachsen.

Die jetzigen Erscheinungen der Trachealstenose beruhen auf dem zurückgebliebenen Isthmus, welcher dem vorderen Umfang der Trachea fest und unverschieblich aufsitzt. Von der Grösse der Hälfte eines kleinen Apfels und mit seiner unteren Hälfte in die Thoraxapertur hineinragend, klemmt er sich bei jeder tieferen Inspiration zwischen Sternum und Trachea ein und verursacht so die Dyspnoe und Erstickungsanfälle.

Von einer Exstirpation dieses durch seine Lage störenden Restes der Schilddrüse kann natürlich nicht die Rede sein. Es scheint mir vielmehr in dem vorliegenden Falle die stricte Indication zu einer operativen Verlagerung vorhanden zu sein. Dieselbe wird unter Localanästhesie ausgeführt. Von einem 9 cm langen, 1 cm über der breiten Operationsnarbe hinziehenden Kragenschnitt aus (vide Operat.-Lehre von Kocher) wird der Tumor mit sehr grosser Mühe, sozusagen nur mit der Schneide des Messers, auf der Vorder- und linken, dann ebenfalls mit scharfem Messer auf der Hinterseite von dem vorderen Umfang der Trachea frei gemacht, so dass er nur noch durch seine rechte Seite mit der

Umgebung zusammenhängt. Jetzt wird dieser beweglich gemachte plattenförmige Isthmus um diese kantenartige rechte Seite als Axe um 180° gedreht wie das Blatt eines Buches. Damit wird die Vorderseite zur Rückseite, der frühere linke Rand wird zum äusseren, kommt unter den rechten Sterno-cleido zu liegen und wird daselbst fixirt. Die Trachea liegt bis auf ihre rechte Seite, wo der umgeklappte Isthmus ihr noch mit seiner nicht gelösten Kante anhaftet, an ihrem vorderen Umfang frei. Fortlaufende Hautnaht, Drain während 2 Tagen. Heilung per primam. Da die 4 Schilddrüsenarterien bei der früheren Operation geopfert worden waren und im Uebrigen bei dem Herausschneiden des Tumors aus seiner narbigen Umgebung von einer Schonung irgend welcher Gefässverbindung keine Rede sein konnte, so beruhte jetzt dessen einzige Gefässverbindung noch auf der Kante, um welche herum die Drehung von 180° ausgeführt worden war, eine Verbindung, armselig genug, wenn man bedenkt, dass auch hier derbes narbiges Bindegewebe die Umgebung darstellte.

Ich hatte nach der Operation wenig Hoffnung, dass der verlagerte Schilddrüsenrest am Leben bleiben werde, und war froh, schon am Tage vor der Operation mit innerlichen Gaben von Thyraden begonnen zu haben.

Dennoch hielt sich zu meiner Ueberraschung der Schilddrüsenrest, und konnte die Operirte nach Aussetzen der Thyradengaben ruhig entlassen werden, ohne dass die geringsten Zeichen eines Ausfalles der Schilddrüsenfunction aufgetreten wären. Die Beschwerden der Trachealstenose waren verschwunden.

3 Monate nach der Operation (December 1902) stellte sich die Patientin zur Untersuchung. Der nach rechts unter den Sternocleido umgeklappte, bei der Operation plattenförmige Isthmus war etwas dicker geworden und hatte mehr Eiform angenommen. Sein unterer Pol reichte bis an die Clavicula hinab. Der Sternocleido ging über den Tumor hinüber. Die Trachea, ziemlich innig mit dem Tumor verbunden, war auf ihrer Vorder- und linken Seite frei, aber im Ganzen etwas nach links gedrängt. Laryngoskopisch erschien die rechte Seite der Trachea etwas vorgebuchtet. Bei tiefer Inspiration wird der untere Pol des Tumors ganz leicht in die Thoraxapertur hineingezogen. Die Operirte fühlt sich wohl, hat eine klare Stimme und zeigt auch bei tiefster Inspiration keinen

Stridor mehr. Immerhin war in den letzten Tagen beim Bergansteigen von dem Mädchen selber leichte Dyspnoe wahrgenommen worden.

Wieder 3 Monate später (17. März 1903) kam Patientin zur Untersuchung mit der Angabe, dass die Dyspnoe zugenommen habe, ja sogar wieder Erstickungsanfälle aufgetreten seien.

Es zeigt sich, dass der untere Pol des verlagerten Schilddrüsenrestes die Tendenz hat, sich wieder nach vorne vor die Trachea zu legen. Dabei ist nun eine deutliche Vergrösserung des Schilddrüsenrestes zu constatiren, so dass er fast das Doppelte seiner ursprünglichen Grösse erreicht hat. Aus der Plattenform ist durch Dickenzunahme eine deutliche Eiform geworden. Die wieder auftretenden Beschwerden beruhen darauf, dass der vergrösserte und nach vorne innen vor die Trachea rutschende untere Pol sich bei tiefer Inspiration zwischen Trachea und Clavicula einzuklemmen beginnt.

Es ergiebt sich die Indication, den unteren Pol von seiner Stelle, wo er Beschwerden macht, zu entfernen. Eine genügende neue Verlagerung der gebliebenen Schilddrüse wäre nur unter vollständiger Lösung der das letzte Mal als einzige Verbindung übrig gelassenen Insertion an der rechten Trachealseite möglich, eine Schädigung, welche ich dem vielgeplagten Schilddrüsenrest nicht zumuthen darf. Es wird deshalb in der Hoffnung, der Rest werde genügen, der belästigende untere Pol des Tumors in der Grösse von einer grossen Baumnuss amputirt. Eine Quetschung und Ligatur der zu durchtrennenden Stelle, wie sie Kocher für die Durchtrennung des Isthmus bei seiner Excision beschreibt, ist bei der Dicke der Stelle und der Sprödigkeit der Kapsel nicht möglich; sondern das Parenchym wird scharf durchtrennt. Die Schnittfläche zeigt viele kleine Colloidknötchen. Die Blutung muss durch eine 4 Tage liegende Jodoformgaze-Tamponade gestillt werden. Glatte Heilung. Die Patientin leidet einen Tag lang an den Beschwerden, welche die diesmal angewandte Narkose im Gefolge hat. Von Ausfallserscheinungen ist nichts zu constatiren. 6 Tage nach der Operation verlässt sie das Spital. Von da an blieben die Stenoseerscheinungen weg, und hat mir seither die Patientin mehrmals brieflich das Ausbleiben der früheren Beschwerden bestätigt. Eine wesentliche weitere Zunahme des endgültigen Schilddrüsenrestes wurde nicht mehr beobachtet.

Unser vorgeführter Fall fällt in Bezug auf die Indication, welche zur Dislocation des Kropfes zwang, in die erste der Wölfler'schen Kategorien, nämlich die der Kropfrecidive, welche wohl auch die häufigste bleiben wird.

Das Interesse des Falles aber scheint mir in dem Umstande zu liegen, dass der puncto Gefässverbindung so schlimm bestellte Schilddrüsenrest nach der Verlagerung nicht nur nicht zu Grunde ging, sondern offenbar für die jugendliche Patientin genügte und weiter der strumösen Vergrösserung fähig war. Diese, verbunden mit dem Umstande, dass die Schilddrüsenmasse an der einen Kante im Zusammenhang mit der Trachea gelassen werden musste, vereitelte ein vollständiges Resultat der Dislocation und nöthigte zu einem weiteren Eingriff, bei welchem der durch seine Lage belästigende untere Pol des Schilddrüsenrestes geopfert werden musste. Der Fall zeigt also im Gegensatz zu der von Wölfler gehegten Erwartung, dass auf eine Verkleinerung des verlagerten Schilddrüsenrestes nicht mit Sicherheit zu rechnen ist, auch nicht bei partieller Gefässunterbindung. Er zeigt auch, dass die Rückbildung, wie sie von Preindlsberger in seinem Falle beobachtet wurde, nicht auf der Manipulation während der Operation beruhen kann; denn dieses Moment wäre in unserem Falle bei der schwierigen Isolirung des Tumors aus dem umgebenden Narbengewebe ausgesprochen vorhanden gewesen. Ein directer Zusammenhang zwischen der Verlagerung des Kropfes, d. h. der Einnahme einer neuen Lage und dem Zurückgehen desselben besteht offenbar auch nicht.

Die Indication zur operativen Kropfverlagerung wird, wie Kocher schon bemerkt hat, selten sein. Immerhin beweist der vorliegende Fall wiederum, dass er ein willkommenes Auskunftsmittel in der Noth werden kann.

Ich möchte es nicht unterlassen, anschliessend kurz auf die Geschichte der Operation einzugehen. Es gebührt Wölfler unbestritten das Verdienst, den Eingriff, der heutigen chirurgischen Technik entsprechend, an der Hand von mehreren Fällen ausführlich beschrieben zu haben. Schon vor ihm hat Kocher die Operation ausgeführt. Einer seiner Fälle z. B. fällt ins Jahr 1893/94. Das Verfahren ist aber überhaupt schon älter und wurde von Bonnet (Lyon) um die Mitte des letzten Jahrhunderts geübt, aller-

dings aus anderen Indicationen und den damaligen Hülfsmitteln der chirurgischen Technik angepasst.

Nach einer Beschreibung des Verfahrens durch Philipeaux wurde dasselbe angewandt als ungefährlicher Ersatz für die (damals) gefährliche Exstirpation bei Kröpfen, welche durch ihre Lage in der Thoraxapertur starke Stenose machten, und bestand in erster Linie in dem Heraufholen des Kropfes mit den Fingern aus dem Jugulum.

Der heraufgeholte und mit den darunter geschobenen Fingern oben festgehaltene Tumor wurde hierauf mit grossen Nadeln fixirt, welche von vorn unten schräg nach oben hinten in den Kropf gestochen wurden, so dass die herausschauenden Enden der Nadeln durch ein Aufstemmen gegen Clavicula und Sternum ein erneutes Hineintauchen des Kropfes in das Jugulum verhinderten.

Diese provisorische Fixation wurde durch eine feste Narbenverwachsung des gehobenen Tumors mit seiner Umgebung ersetzt. Diese Narbe wurde durch Verätzen der den Tumor bedeckenden Haut und Weichtheile, sowie der obersten Schicht des Tumors hergestellt. Wir haben also schon die typische Dislocation des Kropfes vor uns, allerdings aus anderer Indication und mit den Mitteln der damaligen Zeit ausgeführt.

Dass Wölfler, welcher das von Bonnet seinerzeit in die chirurgische Praxis eingeführte Verfahren den modernen Hülfsmitteln entsprechend modificirt und mit Erfolg in die Concurrenz der Strumaoperationen eingeführt hat, die operative Dislocation des Kropfes nicht mit der Exothyreopexie von Jaboulay und Poncet zusammengeworfen wissen will, ist nur zu billigen.

Die letztere legt das Hauptgewicht auf die „Lüftung" und die damit verbundene Schrumpfung der Struma und ist ein Eingriff, gegen welchen zu Felde zu ziehen sich fast nicht mehr lohnt. Auf 65 nach dieser Methode ausgeführte Operationen wurden 4 Todesfälle gemeldet. Ich selbst habe einen Fall, bei welchem nach partieller Strumaresection die breite Resectionsfläche der schwer zu stillenden Blutung wegen vor die Hautwunde verlagert wurde, unter postoperativen Erscheinungen, wie wir sie aus den Krankengeschichten der durch Jaboulay und Poncet operirten Fälle kennen, zu Grunde gehen sehen.

Wie Gérard nach seinem Material, das aus von Jaboulay und Poncet Operirten besteht, zur These kommen kann, die

Methode sei fähig, ohne Gefahr grosse Kröpfe zum Schwunde zu bringen, ist mir unbegreiflich.

Doch zurück zur Dislocation des Kropfes. Wenn wir mit Kocher glauben, dass die Indication zu diesem Eingriff selten bestehe, so müssen wir doch mit Wölfler anerkennen, dass wir in demselben für gewisse Fälle ein werthvolles Hülfsmittel in der Therapie der Kropfrecidive besitzen. Der vorgeführte Fall zeigt, dass dasselbe noch in den ungünstigsten Fällen mit Nutzen seine Anwendung finden kann.

Literatur.

1. Bonnet (Lyon), Mémoire sur les goîtres qui compriment et déforment la trachée-artère et sur leur traitement. Gaz. méd. Paris 1851. R. Philipeaux.
2. A. Wölfler, Ueber die operative Dislocation des Kropfes. Beitr. z. klin. Chir. Bd. XXI. Jahrg. 1898.
3. Th. Kocher, Eine neue Serie von 600 Kropfoperationen. Corresp.-Bl. f. Schweizer Aerzte. 1898. p. 549.
4. J. Preindlsberger (Sarajewo), Zur operativen Dislocation des Kropfes nach Wölfler. Wiener klin. Wochenschr. 1900. No. 23.
5. M. Jaboulay, Phénomènes anat. et physiol. consécut. à l'exothyreopexie. Province méd. 1894. No. 15.
6. Derselbe, Sur l'exothyreopexie. Bull. et mém. de la société de chirurgie de Paris. T. XX. p. 304.
7. Benoit Gérard, De la guérison du goître charnu par la luxation et l'exposition. Thyroidekthesis ou Exothyreopexie (Opération de Jaboulay). Thèse de Lyon. Mars 1893.
8. Michel Gangolphe, Tracheotomie pour goître suffocant. Isolement et Soulèvement d'une partie plongeante rétrosternale. Traitement général. Canule à demeure. Guérison. Prov. méd. 1893. No. 13.

XLI.

(Aus dem gynäkologischen Ambulatorium der kgl. böhm. Universitäts-Poliklinik [Doc. Dr. Pitha], der chirurgischen Klinik [† Prof. Dr. Maydl] und dem pathologisch-anatomischen Institute [Prof. Dr. Hlava] in Prag.)

Beitrag zur Beseitigung der technischen Schwierigkeiten bei subcutanen Paraffinprothesen.

Ein neuer Apparat für Paraffinplastik.

Von

Dr. Wilhelm Krlín.

(Mit 6 Figuren im Text.)

Die geistvolle Idee des Wiener Chirugen Dr. Gersuny, Gewebsdefecte zu kosmetischen oder functionellen Zwecken mit Hilfe subcutaner Paraffininjectionen auszugleichen, hat seit dem Jahre 1899 eine grosse Popularität gewonnen. Die ersten Operationen dieser Art wurden im Rudolfinersanatorium ausgeführt und ihr überraschendes Resultat wurde in den Fachschriften publicirt. Seit dieser Zeit haben die fortschrittlichen Aerzte in allen Culturländern die therapeutische Anwendung des Paraffins mit Energie aufgefasst, die Indicationen und die operative Technik vertieft und vervollständigt.

Ausser den Chirugen kamen die Vortheile der Paraffinprothesen auch den Gynäkologen, Dermatologen, Otorhinologen, Ophthalmologen und Dentisten zu Gute. Das beweist die Literatur seit dem Jahre 1899 bis auf die neueste Zeit. Aus ihr geht hervor, dass mit Hilfe der Paraffinplastik glänzende Resultate erzielt wurden, mit denen sich oft die blutigen Operationen in identischen Fällen nicht messen konnten.

Interessant ist, dass die Gynäkologen bis jetzt am wenigsten mit dieser Methode operirt haben.

Als Erster hat der Erfinder der Methode, Gersuny selbst, das Paraffin in die Gynäkologie eingeführt. In seinem Falle handelte es sich um eine 25jährige Frau, die nach einer schweren Geburt eine Vesicovaginalfistel zurückbehalten hatte. Die Fistel wurde operativ geheilt, der bei der Geburt zerstörte Blasensphincter versagte aber die Function uud als Folge dessen entstand Harnincontinenz. Der Versuch, den Defect mittels einer partiellen Torsion der Urethra zu beseitigen, mislang; Gangrän der torquirten Urethra war die Folge und die Incontinenz bestand fort. Gersuny selbst operirte die Kranke 6mal auf blutigem Wege, aber stets ohne Erfolg. Zuletzt entschloss er sich für die Paraffinplastik. Er injicirte das Paraffin in die Umgebung des Orificium vesicae internum von zwei Seiten in die Submucosa, wodurch er einen festen Wall erzeugte, über welchen sich die Schleimhaut der Blase klappenförmig in Falten legte. Bei stärkerer Füllung der Blase wurden diese Schleimhautfalten durch die Paraffinunterlage gut gestützt. In zwei Sitzungen injicirte er zusammen 6 ccm Paraffin, 3,5 ccm bei der ersten und 2,5 ccm bei der zweiten.

Das Resultat der Operation war ein glänzendes; die Frau, welche früher stehend und liegend fortwährend an Harnträufeln litt, war 14 Tage nach der Operation im Stande, den Harn fünf volle Stunden stehend zu halten. Nach 3 Monaten schrieb sie an Gersuny, das Uriniren erfolge bereits ganz normal. Ihre Lobpreisungen, welche Gersuny in seiner Publication erwähnt, werden wir vollkommen begreifen, wenn wir bedenken, dass sich die Kranke so oft hatte blutig operiren lassen, ohne den gewünschten Erfolg zu erzielen.

Das günstige Resultat dieser Paraffinplastik, welche Gersuny genau beschrieb und in der Wiener Gesellschaft der Aerzte demonstrirte, hat allgemeine Bewunderung hervorgerufen. Seit dieser Zeit haben, wie wir sehen, auch andere eine ähnliche Behandlung der Incontinenz versucht. Dabei wurde ein Paraffin mit einem Schmelzpunkt von 40° benützt. Gersuny bemerkt aber, dass man je nach Bedarf auch härteres Paraffin verwenden könne.

Nach Gersuny wurde die Paraffinplastik in der Gynäkologie

von Halban in der Klinik Schauta bei einem Falle von Cystocele vaginalis ausgeführt. Er injicirte submucös in das Septum vesico-vaginale 20—25 ccm Paraffin auf einmal, worauf er alles gut reponirte und ein Pessar einlegte, damit sich die vorgewölbte Vaginalwand aufrichte und das Paraffin in dieser Lage erstarre. Nach einiger Zeit entfernte er das Pessar, befahl der Kranken, wie zum Stuhle zu pressen, und fand, dass die vorher schlaffe Vaginalwand nun nicht mehr nach aussen prolabirte. Am Schlusse seiner Publication empfiehlt er, das Paraffin in kleineren Dosen (2—4 ccm) zu injiciren, dafür aber in mehreren Sitzungen. Zu diesem Nachtrag muss er wahrscheinlich seine guten Gründe gehabt haben. Wenn er sie nicht anführt, muss man die Ursache für diese Ungleichheit seines Vorgehens und der schliesslichen Empfehlung in einer unangenehmen Erfahrung suchen, die er bei der Injection grosser Paraffiquantitäten erlebt haben dürfte.

Chrobak sprach sich in einem in der geburtshilflich-gynäkologischen Gesellschaft in Wien gehaltenen Vortrage sehr günstig über die Paraffinprothesen aus und hofft, dass sie die gynäkologische Therapie wirksam bereichern werden. Er hält es für möglich, mit Hilfe der Paraffininjectionen bei atrophischen Vaginalwänden eine neue Columna rugarum zu bilden.

Diese bizarre Indication blieb nicht ohne Einwendungen. Wertheim z. B. ist der Ansicht, dass die starke Friction beim Coitus das Paraffin wegmassiren würde. Diesem Einwande widersprach wiederum Gersuny, indem er behauptete, dass etwas Aehnliches nur kurze Zeit nach der Operation möglich wäre, keineswegs aber später. Denn um das Paraffindepôt habe sich inzwischen eine reactive, productive Entzündung etablirt, die die Plastik mit einer festen Capsel umgebe und vor äusseren Traumen schütze.

Einen Fall von Harnincontinenz hat in ähnlicher Weise Wertheim ebenfalls mit durchaus befriedigendem Resultate behandelt.

Nur Pfannenstiel und Kopfmann in Odessa verzeichnen bei ihrer Paraffinplastik stürmische Embolien. Heute wissen wir freilich, welchem Umstande diese unangenehmen Zufälle zuzuschreiben sind. Vor allem haben sie zu weiches Paraffin in grossen Einzeldosen benützt, welches überdies überhitzt war, sodass es im

Körper lange nicht erstarrte; es wurde nicht thermometrisch controlirt und nachträglich nicht abgekühlt. Dies geschah im Beginne der Aera der Paraffinplastiken, als man noch keine Erfahrungen und technische Anleitungen besass.

Neben der Gynäkologie wurde das Paraffin am populärsten in der Otorhinologie.

Namentlich war es der französische Arzt Broeckaert, ein begeisterter Anhänger Gersuny's, der diese Methode in seinem Specialfache eifrig propagirte, Technik und Indicationen wesentlich vervollkommte, indem er dabei ausschliesslich hartes Paraffin benützte.

Seinem Beispiele folgend benützen auch andere französische und belgische Aerzte nur harte Paraffinsorten. Sie operiren hauptsächlich Sattelnasen und andere Deformitäten der Nase und Ozaenen.

Alt verwendet das Paraffin zur Schliessung persistirender Retroauricularöffnungen, zur Verbesserung der Form verkrümmter Ohrmuscheln bei Perichondritis chronica productiva. Choussaud hat in zwei Fällen von Sattelnase die Form verbessert. Die Resultate seiner Prothesen belegt er durch Photographien und Gipsabgüsse vor und nach der Operation.

Dellie (Ipres) injicirt bei Ozaena in die Concha nasalis inferior submucös Paraffin von 50°. Dadurch wird der Umfang der Concha vergrössert, der Raum der Nasenhöhle verkleinert, sodass das katarrhalische Nasensecret, dass sich früher staute und zersetzte, nach der Paraffininjection keinen Platz zur Stauung mehr hat. Die Kranken werden in ungewöhnlich kurzer Zeit von der Ozaena und der sie beleitenden Pharyngitis chronica sicca geheilt.

Brindel in Bordeaux heilte auf diese Weise über 70 Fälle von schwerer Ozaena, wo andere therapeutische Eingriffe erfolglos geblieben waren. Er injicirte das Paraffin interstitiell in das hintere Ende der Concha nasalis inferior.

In ähnlicher Weise behandelt auch Moures die Ozaena und eine ganze Reihe französischer und englischer Aerzte, in letzter Zeit auch Eckstein mit seinem 50° Paraffin.

In neuester Zeit hat Politzer eine neue Behandlungsmethode bei Mastoiditis purulenta (Caries proc. mastoidei) vorgeschlagen. Nach Trepanation des Proc. mastoideus und gründlichem Curette-

ment der nekrotischen Partien wartet er, bis sich der Defect mit Granulationen bedeckt hat, worauf er in die ausgranulirte Vertiefung sofort hartes, steriles Paraffin injicirt und über dieser Paraffinplombe die Wunde schliesst. Die Heilung erfolgt ohne jede Reaction und die Heilungsdauer wird wesentlich abgekürzt. Die Resultate, welche Politzer auf diese Weise bei seinen sehr zahlreichen Patienten erzielt hat, waren ausgezeichnet, und er zögert daher nicht, diese Behandlungsmethode auch den übrigen Aerzten wärmstens zu empfehlen.

In der Augenheilkunde haben Hertel und Topolanski den Paraffinplastiken den Weg gebahnt. Topolanski injicirte das Paraffin zu kosmetischen Zwecken bei Stellungsanomalien der Augenlider z. B. Ektropium, Entropium, Trichiasis. Die Operation gelang ihm in allen Fällen. Hertel füllt nach Enucleation des Auges die Orbita mit Paraffin aus, um der Glasprothese eine Stütze zu geben. Dieser Autor ging, wie seine Publicationen bezeugen, sehr gewissenhaft vor. Unter dem Einflusse der Arbeit von Juckuff in Marburg oder unter dem Eindrucke der Pfannenstiel'schen Embolie prüfte er zuerst den Einfluss der Injectionen weicher und harter Paraffinsorten in die Orbita bei Thieren.

Nach vorausgegangener Sterilisation des Paraffins injicirte er davon 1 ccm unter Cocainanaesthesie subconjunctival in die Orbitalhöhle. Nach der Injection entstand an derselben Stelle ein Knoten, der mit der Zeit sehr hart wurde.

Die Zahl der Versuche betrug bei beiden Sorten des Paraffins je 25. Bei Anwendung des weichen Paraffins starben von 25 Hunden zwei gleich nach der Injection in Folge capillarer Lungenembolie. Bei der zweiten Serie von Versuchen mit hartem Paraffin entstand keine Embolie, auch wenn die Versuche wiederholt wurden. Zugleich beobachtete er in der Umgebung der Paraffinplastik die Entstehung einer activen Hyperämie mit acut entzündlichem Oedem, welches nach kurzer Zeit spurlos verschwand. Die Hunde vertrugen die Paraffinprothesen ausgezeichnet. Zur Injection harter Paraffine construirte er eine Spritze, die er mit strömendem heissen Wasser wärmte. Er benutzte 60° Paraffin.

Die günstigen Erfahrungen mit hartem Paraffin führten Hertel in das Lager Broeckaert's und Eckstein's gegen Gersuny, welcher bis heute der Vaseline den Vorzug giebt.

Dass Stein aus der Klinik Bergmann's für weiches Paraffin schwärmt, hat einzig seinen Grund in den üblen Zufällen, welche er bei der Benutzung eines Paraffins von einem Schmelzpunkte von über 62° erlebte. Es kam zu Combustionsnekrosen. Für die gläsernen Augenprothesen implantirte Hertel subconjunctival glatte Paraffinkugeln, die sich der Glasprothese besser anschmiegen.

Deroque und Petit enucleirten den Bulbus bei einem Falle von Melanosarkom der Chorioidea, und als die Transplantation eines Kaninchenauges misslang, benutzten sie eine Glasprothese, unter welche sie subconjunctival Paraffin injicirten. Darauf sass die Prothese in der Orbita ausgezeichnet.

Chandron in Nancy verwendet in seiner ophthalmologischen Praxis die Paraffininjectionen sehr oft, ebenso auch Cohn, der sich in der „Wochenschrift für Therapie und Hygiene des Auges" über seine zahlreichen Paraffinplastiken vernehmen lässt.

In der Dermatologie propagirten das Paraffin zu kosmetischen Zwecken Matzenauer in Wien und Neisser in Breslau. In der Klinik des letzteren werden die eingesunkenen Nasen nach Tertiärlues mit Paraffininjectionen behandelt. Seine Encheirese beschreibt er in folgender Weise: die Nadel wird an der Nasenspitze oder an der Nasenwurzel in sagittaler Richtung eingestochen. Die Nadelspitze wird subcutan bis zu jener Stelle vorgeschoben, wo das Paraffin deponirt werden soll. Damit das Paraffin während der Injection nicht in die Umgebung des Defectes eindringe und die Form der Plastik beeinträchtige, comprimirt ein Assistent mit den Fingern die Umgebung des Defectes und kühlt nach vollendeter Injection das Paraffindepot mit einem Chloraethylspray. Die ganze Operation erfolgt unter allen Kautelen einer gewissenhaften Asepsis, da das Paraffindepôt sonst als Sequester herauseitern würde.

Ich will nun übersichtlich aufzählen, bei welchen Gelegenheiten bis jetzt die Paraffinplastiken mit Erfolg angewendet wurden.

Als Indication dienten: 1. Defecte des Nasenprofils im Allgemeinen (hauptsächlich Sattelnasen); 2. Ozaena; 3. Empyema antri frontalis (Ausgleichung eingezogener Narben auf der Stirn nach Trepanation); 4. Palatouranoschisis; 5. Sprachstörungen bei Defecten des weichen Gaumens; 6. Communicationsöffnungen zwischen Cavum orale und nasale nach Lues; 7. Defecte des Zahnfleisches und der Kiefer nach Caries; 8. Prothese nach Resection

eines Theiles der Mandibula (Jedlicka); 9. Incontinentia urinae; 10. Insufficienz des Analsphincters; 11. Prolapsus ani et recti; 12. Prolapsus uteri; 13. Cystocele vaginalis; 14. Defecte an den Augenlidern; 15. Ektropium; 16. Entropium; 17. Trichiasis; 18. subconjunctivale Paraffinprothese als Unterlage für eine Glasprothese nach Enucleation des Bulbus; 19. sämmtliche narbige Einziehungen der Haut nach abgelaufenen eiterigen Processen der Haut; 20. tiefe Narben nach Variola (Variola confluens); 21. abnorme circumscripte Hautpigmentationen (Naevi, Ephelides) „percutan"; 22. Umbilicalhernien bei Kindern und Erwachsenen, wo die Bruchpforte höchstens für zwei Finger durchgängig ist und der Kranke von einer blutigen Radicaloperation nichts wissen will (Eckstein, Escherich); 23. Inguinalhernien (als subcutane, harte Paraffinpelotte statt einer äusseren Bandage); 24. Verschluss von Defecten der Schädelknochen nach Trepanation; 25. Verkrümmungen der Ohrmuschel nach Perichrondritis productiva; 26. Verkürzung der Heilungsdauer nach Trepanation des Proc. mastoideus bei Caries oder Otitis media suppurativa (Politzer); 27. Hemiatrophia facialis progressiva (Eckstein); 28. Abrundung des Knochenstumpfes bei Extremitätenamputation mittels Paraffinkappe oder mittels Injectionen von Paraffin zwischen das Knochenende und die schrumpfende oberflächliche Narbe; 29. Verhütung von Ankylose des Gelenkes nach Exstirpation der fungösen Kapsel; 30. Injection harten Paraffins behufs leichterer Exstirpation des Saccus lacrymalis; 31. Prothese nach Amputation der Mamma wegen Carcinom (Eckstein); 32. Fistulae anales et rectovaginales (Broocaert); 33. Ausfüllung von Höhlen nach Transplantation nach Thiersch und blutigen Nasen- und Lippenplastiken; 34. Ren migrans (beantragt von Maydl); 35. Prothese nach Castration (Gersuny, Kafka); 36. Zahncysten und Fisteln.

Weitere Indicationen müssen von unternehmenden und denkenden Chirurgen abgewartet werden. Maydl hat kurz vor seinem Tode bei Besprechung der Wanderniere vor den Hörern die Anregung gegeben, durch Injection von Paraffin in die Capsula adiposa renis eine Art Pelotte zu bilden, welche die Senkung der Niere verhüten und das verlängerte Mesonephron verkürzen könnte. Ob eine ähnliche Operation bereits ausgeführt wurde, ist mir nicht bekannt; jedenfalls wäre ein Versuch angezeigt.

In allen jenen Fällen, die ich in der heimischen und fremden Literatur gefunden habe, wurden verbürgte, sehr erfreuliche Resultate gemeldet.

Ueber Unfälle bei Paraffinplastiken.

In der jüngsten Zeit sprach und schrieb man sehr oft über die Möglichkeit und über thatsächlich vorgekommene Fälle von Fettembolie in die Lungencapillaren, die unmittelbar nach der Injection des geschmolzenen Paraffins entstand.

Am bekanntesten ist der Fall Pfannenstiel's.

Bei einer 39jährigen Frau war wegen Carcinoma uteri die Hysterektomie gemacht worden; da auch die Urethra partiell exstirpirt werden musste, blieb nach der Operation Harnincontinenz zurück, die Pfannenstiel mittelst Paraffinplastik beseitigen wollte. Er verwendete 45° Paraffin, von dem er in einer Sitzung in die Umgebung des Orificium vesicae internum 30 ccm (!) injicirte, sodass kaum eine dünne Sonde das Orificium passiren konnte. Nach der ambulatorisch durchgeführten Operation fuhr die Patientin nach der nächsten Station. Unterwegs wurde ihr übel und stellte sich gleichzeitig ein intensiver Husten ein. Die Patientin wurde in die Klinik zurücktransportirt, wo sich Frösteln, Erbrechen, Kopfschmerzen und beschleunigte Athmung einstellten. Pfannenstiel ordinirte einen Priessnitz-Umschlag, und 0,01 g Morphium subcutan. Abendtemperatur 38,6°, Pulszahl 100.

Lungenbefund normal. Die Nacht war unruhig, der Kopfschmerz liess nach, die Dyspnoe war beträchtlich, der Hustenreiz gleich, die Zahl der Athemzüge 40; Cyanose des Gesichtes, allgemeiner Kräfteverfall, Temperatur 39°. Die Therapie war dieselbe wie Tags zuvor. Am dritten Tage Stechen in der linken Seite; daselbst eine handtellergrosse Dämpfung und bronchiales Athmen; am Morgen blutiges Sputum. Therapie: stündlich 10 Tropfen Liquor Ammonii anisatus in Milch, zweimal täglich je 20 Tropfen einer 1proc. Morphiumlösung, Priessnitzumschlag auf die Brust. Nach 5 Tagen vollständige Heilung.

Es handelt sich also um eine Embolie in dem linken unteren Lungenlappen, welche in früheren Zeiten von den Syphilidologen nach Injectionen von Quecksilberpräparaten, die in Oleum paraff. liquid. suspendirt waren, öfters beobachtet wurde. Am ersten Tage constatirte man ein charakteristisches Stechen in der Seite, Dyspnoe, Frösteln mit Fieber, Husten, Pulsbeschleunigung; am zweiten Tage Cyanose, Collaps; am dritten Tage Dämpfung über dem linken Unterlappen und blutiges Sputum; am vierten Tage liessen die Symptome nach, am fünften und sechsten Tage trat vollkommene Restitutio ad integrum ein.

Den zweiten Fall von Lungenembolie mit weniger stürmischen Symptomen führt Halban an. Ob zwar derselbe bei der Operation ganze 30 ccm weichen Paraffins verbraucht hatte, empfiehlt er schliesslich doch, lieber kleinere Quantitäten zu injiciren. Aus dieser Inconsequenz lässt sich die Embolie vermuthen.

Am schlimmsten war der Fall Kopfmann's in Odessa. Entweder kannte der Autor noch nicht die Paraffinembolie im Falle Pfannenstiel's oder liess er die prophylaktischen Maassnahmen ausser Acht; Factum ist, dass er ein beträchtliches Paraffinquantum in einer Sitzung in die blutreiche Perinealgegend injicirte. Wir erfahren in seinem Falle garnicht einmal, in welcher Weise er das Paraffin injicirt hatte; es scheint, dass das Paraffin überhitzt d. h. von seinem Erstarrungspunkte zu weit entfernt war und dass nach der Operation der Kelenspray nicht zur Anwendung gelangte. Von einer thermometrischen Controlle des verflüssigten Paraffins findet sich in der Publication keine Erwähnung. Die eingetretene Lungenembolie war sehr stürmisch und endigte — es ist dies bis jetzt der einzige Fall — letal in Folge Asphyxie.

Kapsammer behandelte 3 Fälle von Prolapsus vaginae mittels Paraffininjectionen. Bei dem ersten stellten sich gleich nach der Injection starker Tenesmus und Temperaturerhöhung auf 38,3° ein. Der zweite Fall bot prägnantere Symptome der Lungenembolie dar. Kurz nach der Injection des Paraffins constatirte man Frösteln, Kopfschmerzen, Dyspnoe, Husten und Seitenstechen. Nach kurzer Zeit liessen diese Symptome nach und hinterliessen keine ernsten Folgen.

Gersuny führt zwei Fälle von Fettembolie an. Bei dem einen hatte er wegen Prolapsus uteri 30 ccm Paraffin in die Parametrien injicirt; am nächsten Tage Brustschmerzen und leichtes Fieber.

Broeckaert erlebte bei der Injection 45° Paraffins einen einzigen Fall von leichter Embolie. Hertel verlor von der ersten Serie seiner Versuchsthiere unmittelbar nach der Injection weichen Paraffins zwei Hunde in Folge capillärer Lungenembolie. Leiser injicirte wegen Sattelnase in drei Sitzungen zusammen 4,5 ccm 42° Paraffins. Bei der letzten Injection trat plötzlich Amaurose des linken Auges in Folge Thrombose der Vena ophthalmica ein. Hurd Holden (Medical Record) injicirte behufs Correctur einer

Sattelnase halbfestes $43^1/_2{}^0$ Paraffin; nach der dritten Injection plötzliche Amaurose des rechten Auges in Folge Embolie der Arteria centralis retinae. Dieser unangenehme Zufall wird durch Persistenz des Foramen ovale erklärt.

In einem Zeitraume von 4 Jahren verzeichnet also die Literatur ungefähr 10 Embolien, von denen eine Embolie letal endete.

Es ist auffallend, dass unter diesen Embolien keine einzige von belgischen, französischen und italienischen Operateuren verzeichnet wurde. Nur Broeckaert hatte eine leichte Embolie bei Anwendung 45° Paraffins, welches an der Grenze zwischen den weichen und harten Paraffinen steht. Die Ursache dieser erfreulichen Erscheinung liegt darin, dass diese Aerzte von vornherein das weiche Paraffin ausgeschlossen haben, dessen Unverlässlichkeit am besten Hertel an seinen Hunden nachgewiesen hat. Wo immer Embolien entstanden, war stets 36—45° Paraffin injicirt worden. Die einen injicirten zu grosse Mengen Paraffins, die anderen wiederum überhitztes Paraffin. Stein in Berlin empfahl das Paraffin in jenem Zustande in den Körper zu injiciren, der seinem Erstarrungspunkte naheliegt. Nach der Injection empfiehlt er noch die Anwendung des Kelenspray, damit das Operationsterrain gründlich abgekühlt werde und das Paraffin unter der Haut rasch erstarre. Sein Rath hat sich sehr bewährt; leider erfahren wir nicht, ob er auch in den Fällen von Leiser, Hertel und Hurd wirklich befolgt wurde. Eckstein, der Hauptpropagator der harten Paraffine, behauptet mit absoluter Sicherheit, dass die Gefahr der Paraffinembolie bei 45° Paraffin beginnt. Von 45° bis 58° sei die Embolie unbedingt ausgeschlossen. Dafür sprechen 154 von Eckstein operirte Fälle und mehr als 1000 Einzelinjectionen. In dieser Weise operire er schon $2^1/_2$ Jahre, ohne jemals eine Embolie erlebt zu haben.

Diese unliebsamen Embolien haben Gersuny, Moszkowicz und Stein, welche die weichen Paraffine bevorzugen, zu verschiedenen Praeventivmodificationen veranlasst. Schon Hartung und nach ihm Stein trachteten die Injection des Paraffins in ein Gefäss dadurch zu vermeiden, dass sie nach dem Einstich die Spritze von der Canüle abnahmen und warteten, ob aus der Nadel Blut austrete. Zeigte sich dieses nicht, injicirten sie das Paraffin getrost in das Gewebe. Aber auch dieses Schutzmittel liess im

Stiche, indem mehrere Paraffinembolien entstanden, trotzdem sich in der Nadel kein Blut gezeigt hatte.

Gersuny empfahl, vor der Injection des Paraffins in die Gegend der Plastik Schleich'sche Lösung zu injiciren. Eckstein reagirt auf diese Praeventivmassregel und sagt, dass er sich nicht vorstellen kann, in welcher Weise dieselbe die Emboliegefahr verhüten solle und dass das künstliche Oedem bei feinen Plastiken des Gesichtes vor der Injection des Paraffins das wahre Bild der Deformität verdecke. In der neuesten Zeit empfiehlt Gersuny und nach ihm Stein, ein Gemisch von Paraffin und Vaselin in pastöser Form mittels einer für hohen Druck eingerichteten Spritze zu injiciren. Dort, wo früher die empfindliche Hand des Operateurs den Widerstand der maximal gespannten Gewebe abgeschätzt hat, soll die empfindungslose Schraube treten, welche, wie zu erwarten steht, leicht zahlreiche ischaemische Compressionsnekrosen der Plastik verursachen kann.

Gelangt die ausgedrückte Vaselinsäule aus der Nadel in ein Gefäss, kann sie in ihrer Continuität zerstört werden und wie ein losgerissener Thrombus zur Embolie führen; ausserdem schmilzt sie, sobald sie in den Körper gelangt, wie Vaselin auf der warmen Hand, statt dass sie erstarrt.

Bei unvoreingenommener und kritischer Betrachtung der Sachlage kommt man zu der Einsicht, dass die Partei Eckstein's mit den belgischen, französischen und in letzterer Zeit auch englischen Operateuren dereinst das Feld behaupten wird. Eckstein und seine Anhänger hatten bis jetzt keine einzige Embolie, und das genügt zur Beurtheilung der Sache.

Wenn Stein dagegen einwendet, dass die Injection harten Paraffins technisch sehr schwierig, oft sogar unmöglich sei, oder dass nach der Injection Congelationsnekrosen entstehen, so sind dies nur schwach begründete Einwände. Die Injection harten Paraffins ist heute bereits leicht möglich, und was die Verbrennung des Patienten anbelangt, so gilt diese Möglichkeit nur für Paraffine mit einem Schmelzpunkte von über 62°.

Die harten Paraffine haben den Vortheil, dass sie im Körper augenblicklich erstarren, also auch in einem Blutgefässe, wenn sie zufällig in ein solches injicirt worden sein sollten. Nur dieser Umstand erklärt es, warum bei harten Paraffinen keine Embolien

entstehen. In blutreichen Partien, z. B. in Schleimhäuten, kann das Gewebe, in welchem die Plastik ausgeführt werden soll, vorerst mit Adrenalin ischaemisirt werden.

Als eine weitere Unannehmlichkeit der Paraffinplastiken muss die locale ischaemische Nekrose genannt werden.

In der Literatur finden sich derartige Fälle öfters verzeichnet. Sie entstehen am häufigsten an solchen Stellen, wo sich unter spärlichem subcutanem Gewebe eine harte, knöcherne Unterlage vorfindet und wo die Capacität des subcutanen Gewebes eine minimale ist. Eine Prädilectionsstelle derselben ist der Nasenbezirk. Die Entstehung ist leicht zu erklären. Injicirt man in eine solche Stelle mehr Paraffin als die Ausdehnungsfähigkeit des Gewebes gestattet, so werden die ernährenden Gefässe comprimirt und zugleich drückt die durch das Paraffin maximal gespannte Haut vermöge ihrer Elasticität die ernährenden Capillaren von oben. Das Operationsterrain wird in Folge dessen nicht ernährt. verfällt nothgedrungen der ischaemischen Nekrose und wird sequestrirt.

Die Hauptschuld dessen trugen bis jetzt zumeist die grossen technischen Schwierigkeiten der Paraffinplastiken, denn gerade die besten Operateure klagen, wie wir lesen, alle über das schnelle Erstarren des Paraffins in der Spritze und in der Nadel. In Folge dessen sind sie gezwungen, sehr schnell zu operiren, und haben daher nicht genügend Zeit, um aus dem Widerstande des Spritzenstempels abzuschätzen, wie viel Paraffin sie injiciren dürfen und wie gross die Ausdehnungsfähigkeit des Gewebes ist, in welchem sie operiren. Die einen injicirten zu viel Paraffin in einer Sitzung, wovor Gersuny in letzter Zeit ernstlich warnt, die anderen wiederum verwendeten überhitztes Paraffin, welches das subcutane Gewebe verbrannte, das Eiweiss coagulirte und so Verbrennungsnekrosen verursachte. Gewöhnlich geschah dies dann, wenn der Operateur die Temperatur des verflüssigten Paraffins vor der Injection mit dem Thermometer nicht controllirte.

In anderen Fällen war die Sequestration des Paraffindepots dadurch bedingt, dass das Paraffin und die Spritzennadel nicht steril waren. Oft verschuldeten die Operateure die Verbrennung des Gewebes dadurch, dass sie die Nadel vor dem Einstechen in

einer Flamme glühend machten und noch in heissem Zustande in den Körper einführten.

Die während des $3^1/_2$jährigen Bestandes der Paraffinplastik gewonnenen Erfahrungen sprechen dafür, dass sich alle diese Mängel mit Sicherheit verhüten lassen,

1. wenn man ein Paraffin benützt, dessen Schmelzpunkt 45—58° beträgt;

2. durch absolute Sterilität des zur Plastik verwendeten Materials;

3. durch Injection kleiner 2—5—12 ccm betragenden Quantitäten pro dosi und eine grössere Anzahl von Sitzungen;

4. durch thermometrische Controlle des verwendeten Paraffins;

5. durch Vermeidung jeder gewaltsamen Injection in unnachgiebiges Gewebe, in adhaerente, derbe Narben u. s. w.

Hier empfiehlt Eckstein, vorher das von ihm angegebene, scharfe Elevatorium oder ein dünnes Tenotom anzuwenden. Mit diesen löst er vorher subcutan das unnachgiebige Bindegewebe von seiner Unterlage und injicirt in den so gewonnenen Raum nachträglich auf demselben Wege mittels Nadel steriles Paraffin. Auf diese Weise will er die Entstehung von Nekrosen verhüten.

Interessant sind die histologischen Veränderungen, die sich nach der Injection des Paraffins im Gewebe entwickelt haben. Eine übereinstimmende Erklärung derselben ist bis jetzt noch nicht gegeben worden. Hertel ist bei seinen Versuchen an Hunden durch mikroskopische Forschung zu der Ansicht gekommen, dass das um die Prothese entstehende Bindegewebe diese durchwächst, wodurch dieselbe mit der Zeit eine bedeutende Härte gewinnt.

Dass das Paraffin als solches eine derartige Consistenzveränderung durchmachen könnte, liess sich auf chemischem Wege durchaus nicht nachweisen, schon aus dem Grunde nicht, weil die Oxydationsprocesse im Körper auf das indifferente Paraffin nicht den geringsten Einfluss ausüben. Es muss demnach zu der Consistenz des Paraffins etwas hinzutreten, was mit der Zeit seine grössere Härte bedingt. Bringt man in das lebende Gewebe einen sterilen Körper, so reagirt dasselbe darauf mit activer Hyperämie, Emigration von mono-polynucleären Leukocyten und sogenannten

Uebergangsformen (Ehrlich). Tritt nicht der Einfluss pyogener Toxine hinzu, dann organisirt sich nach einiger Zeit das leukocytäre Infiltrat und kapselt den Fremdkörper ab. Derselbe Process spielt sich um den Paraffinherd ab. Nur können wir uns hier nicht die Art und Weise der Canalisirung und Durchwachsung des Paraffins, wie dies Hertel annimmt, erklären.

Ich bemerke, dass seine Ansicht bis November 1903 allgemein acceptirt wurde, bis Eckstein um diese Zeit mit einer abweichenden Erklärung auftrat.

Es war im Monat Juni 1903, wo mir durch die besondere Liebenswürdigkeit des Herrn Docenten Jedlicka die in dieser Richtung seltene Gelegenheit geboten wurde, ein von einer Paraffinplastik der Nase stammendes Gewebsstück histologisch zu untersuchen; es musste nämlich wegen Ueberschusses des in den Defect bei einer Sattelnase vor 4 Monaten injicirten Paraffins die Excision eines kleinen Stückes vorgenommen werden, welches nun zur mikroskopischen Untersuchung verwendet wurde. Bei der Durchsicht der nach verschiedenen Methoden gefärbten Präparate kamen wir zu einer anderen Erklärung der im Gesichtsfelde sich präsentirenden Veränderungen als Hertel und Stein.

Unsere Erklärung, welche jener Eckstein's um 6 Monate voranging, stützte sich auf folgende Prämissen:

Wir injiciren das Paraffin in flüssigem Zustande in den Körper unter einer bedeutenden vis a tergo. Die Nadel der Spritze befindet sich im subcutanen Bindegewebe, welches aus verschiedenartigen Formationen zusammengesetzt ist und eine ungleichmässige Resistenz besitzt. Es findet sich hier fibrilläres, desmoidales und lockeres Bindegewebe, Fettgewebe, Blutgefässe und Lymphgefässe mit zahlreichen Lymphspalten.

Injicirt man also das flüssige Paraffin in ein Gewebe von verschiedener Festigkeit, so entstehen Zerreissungen seiner Theile je nach dem Grade des Widerstandes. Am resistentesten sind Blutgefässe und desmoidales Bindegewebe. Das sich hierher ergiessende Paraffin erstarrt bei der Einspritzung und hüllt die resistenten Theile ein, welche dann in der erstarrten Paraffinmasse als Streifen verlaufen, sodass wir das, was Hertel und Moszkowicz für neugebildetes Bindegewebe hielten, für durch die Injection transformirte und in dem Paraffinlager nur suspendirte Bindegewebsstreifen

halten. Auch andere pathologisch histologische Umstände stützen unsere Erklärung.

Stellen wir uns den Moment vor, in welchem das Paraffin die bis dahin lebenden Bindegewebsbalken einhüllt und nach dem Erstarren von allen Seiten abschliesst. Die Bindegewebsbalken werden dadurch von der Blut- und Lymphzufuhr abgeschnitten.

Daher ist die mikrochemische Tinction der Zellelemente nicht

Fig. 1.

a = Paraffindepot. b = Nekrotische Bindegewebsstränge. c = Entzündliche Infiltration des Bindegewebes.

normal wie beim neugebildeten Bindegewebe. Es ist sicher, dass wir hier regressive Veränderungen vorfinden werden und durchaus keine progressiven, welche Jugend, Wachstum und eine ganz andere Tinctionsfähigkeit der Zellen voraussetzen. Auf den Präparaten Jedlicka's und auf der Abbildung in der Publication von Juckuff und Stein sind ausschliesslich regressive Veränderungen, d. i. Coagulationsnekrose zu sehen. Der Protoplasmahof ist überall geschwellt, seine äussere Contour undeutlich; er verwandelt sich in

in die Paraffinkugel einzuwachsen, fand Hertel zu seiner Ueberraschung nicht, denn die Grenze zwischen der Bindegewebskapsel und der Kugeloberfläche blieb ganz scharf.

Warum kam es hier nicht zur Canalisation des Paraffins und Durchwachsung desselben mit Bindegewebe? Weil die oxydirende und phagocytäre Fähigkeit der Leukocyten dazu nicht genügte. Dann wäre aber auch die Behauptung mancher Chirurgen, als ob das Paraffin im Körper mit der Zeit resorbirt würde, falsch, und das beweisen jene Nasenplastiken, welche heute bereits über $3^1/_2$ Jahre bestehen, ohne dass sich ihre Oberfläche und Form im Geringsten geändert hätten.

Neben den gewöhnlichen Reizerscheinungen: active Hyperämie, vorübergehendes entzündliches Oedem, leukocytäre Infiltration fanden wir bei unseren histologischen Präparaten eine interessante Eigenthümlichkeit. Rings um die zerstreuten Paraffininseln hatte sich eine Menge Riesenzellen angehäuft (Abb. 3).

Fig. 3.

a = Fremdkörperriesenzellen. b = Paraffinkryställchen. c = Entzündliche Infiltration des subcutanen Bindegewebes.

Da es sich in unserem Falle um eine Sattelnase handelte, könnte bei oberflächlicher Durchsicht der Präparate leicht die Meinung entstehen, dass hier präexistirende tertiär-luetische Veränderungen vorliegen. Aber bei sorgfältiger Betrachtung und gründlicher Erwägung des ganzen Bildes fehlten die nothwendigen Symptome der Lues, wie: miliare und agminirte Gummata, nekrotische Herde mit einem Wall leukocytärer und epitheloider Zellen. Endarteritis obliterans.

Um luetische Veränderungen konnte es sich also hier nicht handeln. Diese histologische Deduction wurde inzwischen, wie ich lese, in der letzten Zeit von Moszkowicz in zwei Fällen durch einen ganz ähnlichen histologischen Befund gestützt. Er fand nämlich in zwei Fällen, die, wie er ausdrücklich bemerkt, nicht luetisch waren, dieselbe Menge von Riesenzellen, welche das Paraffin umgaben. Es handelt sich hier, wie man sieht, um die Genese von Riesenzellen in Folge der Reizung durch das Paraffin. Mittels homogener Immersion fanden wir im Inneren der Zellen Paraffinkryställchen, welche eine andere Lichtrefraction zeigten als der Canadabalsam selbst.

Die nach allen Richtungen zerstreuten Paraffinnadeln gelangten auf ihre Stelle wahrscheinlich im flüssigen Zustande durch die Lymphspalten, wo sie nach der Abkühlung auskrystallisirten. Um jede einzelne Nadel gruppirten sich Leukocyten, welche mit der Zeit ihre Form wesentlich änderten. Das Protoplasma dieser Leukocyten verlor seine scharfe Begrenzung und Tinctionsfähigkeit und ergoss sich als formlose homogene Masse in die Umgebung. Daraus folgt, dass es sich hier um Entstehung von Riesenzellen durch Fremdkörperreizung handelt. Es liegt eine mechanische Reizung vor, welche die Paraffinnadel auf das lebende Gewebe ausübt. Es sind dies nach Marchand (Deutsche Chirurgie 1901) Riesenzellen, welche oft unter dem Namen „Fibroblasten" im Organismus vorkommen und resorptionsfähige Fremdkörper umschliessen. Man schreibt ihnen die Rolle der Resorption zu etwa wie den Osteoklasten die Resorption des Knochens. Vom pathologisch-histologischen Standpunkte ist der Befund so zahlreicher Riesenzellen um die Paraffinprothesen auch aus dem Grunde interessant, weil durch denselben die im Lehrbuch der pathologischen Anatomie von Hlava-Obrzut ausgesprochene Ansicht,

dass die Riesenzellen durch Verschmelzung leukocytärer Elemente entstehen, durch unsere und Moszkowicz's Präparate ihre volle Bestätigung gefunden hat. Dagegen dürfte die Theorie Baumgarten's und Ziegler's, welche die Riesenzelle als das Resultat einer Proliferation der epitheloiden Zellen erklärt, nach unseren Propositionen nicht richtig sein. Wie soll man sich auch die Proliferation von Zellen vorstellen, über deren Entstehung und wahre Natur die betreffenden Autoren nichts Sicheres zu sagen wissen? Ist doch bis heute die Frage noch nicht beantwortet worden, was denn eine epitheloide Zelle eigentlich ist und wohin man sie in der Histologie morphologisch einzureihen hat. Ist es eine Zelle sui generis, welche erst in Entwicklung begriffen ist, also eine unreife Form, oder ist es nur ein Leukocyt, welcher unter dem Einflusse auf ihn einwirkender Toxine einer regressiven Veränderung anheimgefallen ist und eine andere äussere Form angenommen hat? (Blasenförmige Degeneration?)

Stellen wir uns ein miliares Knötchen vor, wo die Leukocyten formell noch nicht differenzirt sind. Das mechanische und toxische Agens der eingeschlossenen Bacillen wirkt auf die Leukocyten in ungleicher Weise. Daher stammt auch ihre spätere ungleiche Form. Die Riesenzelle als solche wird sich aus Leukocyten vom phagocytären Typus zusammensetzen und keineswegs aus epitheloiden in Proliferation befindlichen Zellen. Auch dürfte es sich wohl nicht um eine Proliferation von Gefässendothelien handeln oder gar um die gruppirten Normoblasten Ehrlich's, was in der Hämatologie bis jetzt noch nirgends beobachtet wurde. Auf den histologischen Präparaten und mikrophotographischen Kopien ist in der mir zugänglichen Literatur etwas Aehnliches bis jetzt noch nicht zu sehen gewesen. Dieses ebenso interessante als bezüglich der Erklärung schwierige Thema würde mich von meinem Ziele zu weit ablenken, und daher kehre ich zu jenen Fällen Moszkowicz's zurück, die sich histologisch in derselben Weise präsentirten wie der Fall Jedlicka's. Im ersten Falle handelte es sich um eine Sattelnase nicht luetischen Ursprungs, wo nach Anfertigung einer Paraffinprothese später behufs histologischer Untersuchung eine Probeexcision gemacht worden war. Im zweiten Falle wurde nach Enucleation eines Auges in der Augenhöhle eine subconjunctivale Paraffinprothese angelegt, wobei das Paraffin während der Injection

zufällig in das untere Augenlid gerieth. Es entstand eine kleine Geschwulst von der Form eines Keloids, welche das Lid verunstaltete und deswegen excidirt werden musste. Bei der histologischen Untersuchung zeigte es sich, dass sie sich ausschliesslich aus Riesenzellen zusammensetzte, welche die krystallinischen Paraffindrusen umschlossen. Da Moszkowicz in seiner Publication bei der Beschreibung dieser Veränderungen hinzufügt, er werde später einmal auf diese interessanten Veränderungen näher eingehen, so komme ich ihm in der Beschreibung dieser Veränderungen vor. wobei ich die mir vom Herrn Docenten Jedlicka freundlichst zur Verfügung gestellten Präparate ähnlicher Provenienz benütze.

Es wurde auch von der Toxicität des Paraffins gesprochen. Namentlich war es die Arbeit von Juckuff in der Zeitschrift für experimentelle Pathologie, welche auf den Umstand aufmerksam machte, dass nach der Injection grösserer Paraffinquantitäten in den Körper kleiner Thiere der Tod eintrete. Beim Menschen wurde die Richtigkeit der Behauptung dieses Autors von dem toxischen Einfluss des Paraffins bis jetzt von keiner Seite bestätigt.

Eine Verschiebung der Paraffinplastiken kommt nach Eckstein hauptsächlich bei weichen Paraffinen vor; bei harten Paraffinen kommt sie überhaupt nicht vor. Möglich wäre sie nur unmittelbar nach der Operation durch den Einfluss eines äusseren Traumas oder Druckes; später aber ist sie vollständig ausgeschlossen, weil die Prothese vor dem sie einkapselnden neugebildeten Bindegewebe fest fixirt wird. Dafür spricht der von Eckstein publicirte Fall. Ein 23jähriger Student liess sich von Stein die Form seiner Nase mit weichem Paraffin corrigiren. Zweimal misslang die Operation; statt auf der ursprünglichen Stelle zu bleiben, wo es deponirt worden war, senkte sich das Paraffin jedesmal in die linke Nasolabialfalte, von wo es nachträglich wegmassirt werden musste. Nachher kam der Student mit seinem kosmetischen Defect zu Eckstein. Nach den ersten Prothesen war nicht eine Spur übrig geblieben. Eckstein benutzte sein 58° Paraffin und bildete dem Studenten gemäss dessen Wunsche eine Nase von griechischem Typus, die sich bis heute sowohl bezüglich der Form als auch bezüglich der Localisation des Paraffins vorzüglich präsentirt.

Die technischen Schwierigkeiten haben sich seit der An-

wendung der harten Paraffine vermehrt. Die Folge davon war, dass sowohl der operative Eingriff als auch das hierzu nothwendige Instrumentarium geändert werden mussten. Gersuny und seine Anhänger benutzten anfangs zur Injection des 38—39° Vaselins gewöhnlich die Pravazspritze. Bei etwas härteren Paraffinen oder wenn der Operateur bei der Injection kalte Hände hatte, erstarrte das Paraffin in der Spritze und in der Nadel früher, bevor die Operation beendet war. Die zur Injection eingestochene Nadel musste oft wieder herausgezogen und von neuem in heissem Wasser erhitzt werden, um das erstarrte Paraffin wieder zum Schmelzen zu bringen. Eine solche Manipulation ist für den Arzt und für den Patienten gleich unangenehm. Als dann Hertel mit seinen harten Paraffinprothesen kam, wurde die Pravazspritze ganz unbrauchbar. Er construirte deshalb eine Spritze mit zwei Metallmänteln, welche er von zwei Seiten mit Duritdichtungen zusammenschraubte, und zwischen denen er dann aus einem Reservoir heisses Wasser durchströmen liess. Von einer besonderen Vorrichtung für die Nadel, in welcher das Paraffin ungewöhnlich rasch erstarrt, geschieht in seiner Publication keine Erwähnung.

Nach ihm kam der uns bereits bekannte Broeckaert, der eine Spritze construiren liess, die zwar keinen Mantel zur Erhitzung besass, dafür aber ungewöhnlich breit und kurz war und 3 ccm Inhalt hatte. Ausserdem empfahl er verschiedenartige Nadeln, die er in der „Revue hebdomadaire de otolaryng." beschrieb.

Eine Modification der Pravazspritze für weichere Paraffine ist die Spritze von Stein, welche von der Firma Lütgenau & Comp. in Berlin hergestellt wird. Sie besteht aus einem gewöhnlichen graduirten Stiefel von 3—5 ccm Inhalt, einem eingeschliffenen massiven Glaskolben (nach Art der Luer'schen Spritze) nnd seitlichen abgerundeten Fingergriffen. Für härtere Paraffine ist sie unbrauchbar. Eckstein erwähnt diese Spritze bei dem Leiserschen Falle von Thrombose der Vena ophthalmica nach einer Prothese wegen Sattelnase. Laut einer persönlichen Anfrage injicirte Leiser 42° Paraffin mit dieser Spritze, die für die Erwärmung des Paraffins durchaus nicht eingerichtet ist. Damit nun das Paraffin in derselben nicht vorzeitig erstarre, muss es weit über seinen Schmelzpunkt erhitzt werden und auch die Spritze selbst muss auf mindestens 60—90° C erwärmt werden, womit

die Möglichkeit der Entstehung von Combustionsnekrosen oder Gefässthrombosen durch Fällung von Albuminaten gegeben ist. Ein weiterer Erfinder einer Paraffinspritze war Karewski in Berlin. Er imitirte Hertel in dem Punkte, dass er ebenfalls einen doppelten Metallmantel benützte, in dessen Binnenraum er mittels einer Glasröhre heisses Wasser leitete und in ähnlicher Weise auch die Erwärmung des hohlen Metallkolbens bewerkstelligte. Auch er liess die Nadel unbedeckt.

Die Berliner Firma Löwenstein & Comp. construirte eine Spritze, die durch einen electrischen Strom aus einer Batterie oder einem Accumulator erwärmt wurde.

Dr. Ewald, ein gewesener Assistent Alberts, benützte zur Erwärmung der Spritze eine patentirte Erfindung der österreichischen Thermophorgesellschaft, ein Gemisch von Natrium aceticum und Baryumhydrat. Er fügt in seiner Publication hinzu, man müsse bei der Bestellung angeben, bei welcher Temperatur der Abnehmer das Paraffin in den Körper zu injiciren gedenke, da die erwärmende Masse dementsprechend in der Fabrik hergestellt werden müsse. Wollte man also abwechselnd weiches und hartes Paraffin injiciren, müsste man sich zwei Spritzen anschaffen. Der erwärmende Mantel ist wie bei den früher angeführten Spritzen undurchsichtig. Die Spritze fasst 15 ccm. Das Paraffin wird in die vorher erwärmte Spritze eingegossen. Ein weiterer Fehler derselben ist, dass sie wegen der Thermophormasse nicht länger als 2 Minuten gekocht werden darf, was zu einer Sterilisirung lege artis absolut nicht genügt. Ewald klagt über vorzeitiges Erstarren des Paraffins in der Nadel und meint, dass dieser Umstand ein sehr flinkes und rasches Operiren, erfordere. Von einem ruhigen und bequemen Operiren, sowie von einer Controlle des Spannungszustandes der Gewebe kann hier keine Rede sein. In Folge dessen entstehen sehr leicht ischaemische Nekrosen. Um das frühzeitige Erstarren des Paraffins in der Nadel zu verhüten, liess er dicke, breite und kurze Nadeln anfertigen. Die Fehler derselben sind aber augenfällig: vor allem ist der Einstich sehr schmerzhaft; dann ist die Wunde bei zarten Plastiken verhältnissmässig zu gross; zieht man schliesslich die Nadel aus der Wunde, fliesst aus derselben viel von dem injicirten Paraffin wieder aus. Für tiefere Plastiken sind die Nadeln übrigens zu kurz.

Eine Copie der Ewaldspritze ist die Patentspritze von Dr. Sarason. Sie besteht aus einem graduirten Glasstiefel von 10 ccm Inhalt, einem Metallkolben und einer Duriteinlage. Der Glasstiefel ist in einen Metallcylinder eingelassen, der sich am unteren Ende verjüngt und mit Thermophormasse ausgefüllt ist. Die Nadeln werden der Spritze mittels einer Bajonettvorrichtung aufgesetzt.

Die Spritze Eckstein's ist massiv, besteht aus Metall und ist mit einem Gummimantel gedeckt, der die Spritze undurchsichtig macht und durch die Sterilisation mittels Hitze sehr leidet.

Kantorowicz in Berlin benützt bei seiner Spritze ebenfalls einen Thermophormantel, den er vor der Benutzung eine halbe Minute in kochendem Wasser erwärmt. Die Nadeln werden aufgeschraubt. Das Paraffin bleibt im Stiefel 10 Minuten in flüssigem Zustande; die Nadeln werden vor der Injection in der Weise erwärmt, dass in dieselben mehrmals heisses Wasser eingesaugt wird, welches sodann mit dem Paraffin in den Körper injicirt wird.

A. v. Pflug liess bei Windler in Berlin eine Patentspritze anfertigen, die aus massivem Metall besteht, und an ihrer Oberfläche mittels einer dichten Heizschlange erwärmt wird. Diese erwärmende Spirale wird von heissem Wasser durchströmt, welches aus einem hinter dem Operateur befindlichen Reservoir fliesst. Wie man sieht, handelt es sich hier nur um eine Modification der Spritze nach Karewski.

Das wären alle bis jetzt construirten und in Verwendung stehenden Paraffinspritzen.

Nachdem ich bis jetzt gezeigt habe, wie die verschiedenen Modificationen der Paraffinspritzen entstanden sind und wie sich die einzelnen Operateure, namentlich in Deutschland, bemüht haben, die Technik der Paraffinplastiken zu vereinfachen, will ich nunmehr zur Beschreibung des von mir erfundenen „completten Apparates für die chirurgische Paraffinplastik" übergehen. Ich nenne meinen Apparat mit Absicht complet, weil in der Form, die er besitzt, alles enthalten ist, was die Paraffinplastik im Sinne der modernen Chirurgie erfordert; also nicht nur eine ganz neue, besondere Spritze, sondern auch noch andere Hilfseinrichtungen, welche den ganzen Technicismus wesentlich vereinfachen und für die Ausschliessung aller Unannehmlichkeiten während und nach der Operation garantiren. Der Motive, die

mich zur Construction dieses Apparates veranlassten, gab es mehrere. Das entscheidende Motiv war die Erfahrung bei einem Falle von Paraffinplastik, welche Doc. Pitha im gynäkologischen Ambulatorium der Poliklinik wegen Uterusprolaps bei einer älteren Frau ausführte.

Ich wurde aufgefordert, alles Nothwendige zur Operation vorzubereiten und nach Möglichkeit zu improvisiren. Ich ging nach der damals eben publicirten Anleitung von Stein aus der Klinik Bergmann's vor. Dieselbe lautete folgendermaassen: Man sterilisire 41—43° Paraffin sorgfältig durch eine halbe Stunde bei 200° C.; die Sterilisation erfolge in verschlossenen Schalen mittelst heisser Luft im Thermostaten. Diese Sterilisation nahm ich am Tage vor der Operation vor. Das sterilisirte, aber wiederum erstarrte Paraffin muss vor der Injection im Wasserbade gelöst, aber keineswegs über der Flamme geschmolzen werden. Da mir kein Wasserbad zur Verfügung stand, improvisirte ich ein solches aus einem gewöhnlichen Emailletopf, in welchen ich ein Drahtnetz mit umgebogenen Rändern untertauchte, damit das Gefäss mit dem Paraffin nicht auf dem Wasser schwimme, sondern bis an den Rand von dem Netze fixirt im Wasser untergetaucht bleibe.

Da uns der Fall von Embolie aus der Klinik Pfannenstiel bekannt war, schlug Pitha vor, die Verflüssigung des sterilen Paraffins im Wasserbade unter thermometrischer Controlle vorzunehmen, damit die Temperatur des Wassers den Schmelzpunkt des von uns verwendeten Paraffins nicht zu weit überschreite, höchstens um etwa 5—10° C. Sobald dieses Ziel erreicht war, wurde die Flamme unter dem Wasserbade entfernt. Das auf diese Weise zubereitete Paraffin wurde in eine gewöhnliche Spritze von 10 ccm Inhalt aufgezogen, die vorher während 5 Minuten in kochendem Wasser zugleich mit der Nadel gründlich sterilisirt worden war. Die Nadel wurde nicht angeschraubt, sondern nur aufgesetzt.

Bei der Injection machten wir die Erfahrung, dass das Paraffin in der Spritze und in der Nadel zu schnell erstarre. Es geschah z. B., dass in einer so kurzen Zeit, die nothwendig war, um eine geeignete Einstichstelle zu finden und die Nadel unter die Vaginalschleimhaut zu dirigiren, die Passage in der Nadel und Spritze bereits gestört war, so dass der Kolben ganz unbeweglich war. Bei Anwendung von Gewalt floss das Paraffin nicht durch die

Nadel unter die Haut, sondern bahnte sich einen Weg zwischen Nadel und Canüle in retrograder Richtung. Deswegen musste die Nadel herausgezogen und mit der Spritze von neuem in kochendes Wasser eingelegt werden, damit das erstarrte Paraffin wieder schmelze. Erst bei einem sehr raschen Tempo gelang die Injection. Nach dem Herausnehmen der Nadel wurde die durch das Paraffin bedingte Hervorwölbung der Wirkung eines Kelenspray ausgesetzt.

Bei dieser Gelegenheit hatte ich die wichtigsten technischen Schwierigkeiten der Paraffinplastiken kennen gelernt und entschloss mich dazu, einen geeigneten Apparat zu construiren. Mein Ziel war, die theueren Sterilisationsapparate für Paraffin auszuschliessen, das mit dem Thermometer versehene Wasserbad zur Verflüssigung des Paraffins vor der Operation zu beseitigen und die Verwendung besonderer Gefässe zur Aufbewahrung des Paraffins überflüssig zu machen. Ausserdem bemühte ich mich, die Construction der Spritze derart zu verbessern, dass sie vollständig durchsichtig sei und die Controlle über etwaige Verunreinigungen im Stiefel oder Beimengungen von Luftblasen zum Paraffin (Luftembolie) gestatte.

Damit wäre erreicht, dass man den Beginn des Erstarrens des Paraffins direct beobachten könnte, und dass sich dieses Moment für die pastöse Form ohne Anwendung einer Schraube praktisch ausnützen liesse. Auch das Ablesen von der Scala am Stiefel wäre dadurch sehr erleichtert. Das Paraffin sollte in der Spritze möglichst lange flüssig bleiben und die schwerfällige Art der Erwärmung des Paraffins mittelst des heissen Wassers, des elektrischen Stroms oder der undurchsichtigen Thermophormasse entfallen. Die Spritze selbst liess ich möglichst klein herstellen, damit die operirende Hand sie leicht beherrscht, während die andere Hand ohne Assistenz die Ausbreitung des Paraffindepots überwacht und zur nachträglichen Knetung desselben parat ist.

Die Nadeln isolirte ich gegen die Aussenkälte durch ein Gummidrain, das an seinem Ende mit einem Elfenbeinconus versehen ist. Paraffin und Nadeln, die in den Körper eingeführt werden sollen, liess ich bei 125° C. sterilisiren, damit auch die Sporen abgetödtet werden. Auf diese Weise wurde die Möglichkeit der Auseiterung der Plastik verhütet. Die Spritze selbst wird bei 100° C. in kochendem destillirten Wasser länger als 2 Minuten sterilisirt, wie es die Spritzen mit Termophormasse gestatten.

Alle diese Postulate zu einem harmonischen Ganzen zu vereinigen und ihm die Form eines handlichen chirurgischen Apparates zu geben, war mein Ziel. Derselbe besteht, wie die photographische Copie zeigt (Abb. 4), aus folgenden Hauptbestandtheilen:



Fig. 4.

a) eine ganz neu construirte Spritze, die sich für weiche und harte Paraffine neben der pastösen (säulchenförmigen) Form eignet:

b) eine gerade und eine krumme Nadel mit entsprechender Bedeckung;

c) ein kupferner Kessel, aussen stark vernickelt, innen verzinnt, mit Glycerin als Sterilisationsmittel;

d) ein von beiden Seiten vernickelter Deckel für den Kessel; der Deckel trägt:

e) ein Glasgefäss mit Nickelindeckel für das sterile und filtrirte Paraffin;

f) ein Gefäss zur Sterilisirung der Nadeln;

g) ein Gefäss zur Sterilisirung der Spritze mit kochendem Wasser;

h) ein Controllthermometer mit einer 130° Scala;

i) ein Nickelinhalter für Spritze und Nadeln nach der Sterilisation;

j) eine Kühlschlange mit Regulirungshahn zur Kühlung des Glycerinsterilisationsmittels;

k) ein Behälter für kaltes Wasser für den Kühler;

l) ein fest gebautes vernickeltes Stativ;

m) eine Metallfeuerkanne für Gas;

n) ein Handgriff aus isolirender Masse;

o) ein Suspensationsring für die Spritze, der sich nach Belieben in verticaler Richtung verschieben und fixiren lässt.

Von diesen Bestandtheilen des Apparates verdient die Construction der Spritze und die Art der Bedeckung der Nadel eine nähere Beschreibung.

Die von mir construirte Spritze unterscheidet sich von den bisher construirten durch folgende Eigenschaften:

Sie besteht aus zwei kalibrirten Mänteln aus hartem Jenaer Glas. Das Innenrohr nimmt $^2/_3$ des Halbmessers des Aussenrohrs ein. Beide Röhren sind an ihren Enden zugeschmolzen. Ihre Länge beträgt 7 cm. Die Innenröhre ist auf $4^1/_2$ ccm graduirt. Der Zwischenraum zwischen beiden ist ein für allemal mit Glycerin gefüllt. Dieser wärmende Glycerinmantel hat die Eigenschaft, dass er die Wärme lange Zeit behält, z. B. eine Temperatur von 55—41° durch 20 Minuten inclusive jene Temperatur, welche der Mantel an die kalte Umgebung abgiebt. Beide Glascylinder sind an ihren beiden Enden mittelst Duritplatten so dicht zusammengeschraubt, dass selbst bei dem grössten Widerstande, der während der Injection des Paraffins in der Spritze entstehen könnte, von dem Spritzeninhalt durch die Dichtungen nichts entweichen kann. Auf das eine Ende der Spritze werden die Nadeln angeschraubt; auf dem anderen Ende ist ebenfalls mittelst einer Schraube ein

Stabilithalter befestigt, der von allen Seiten mit der Hand fixirt werden kann. Durch den Halter geht ein Metallkolben, der eine Duriteinlage[1]) besitzt. Am Ende des Kolbens ist eine kleine Platte mit einer vierkantigen Rinne, mittelst welcher man mit den Fingern den Gummikolben anziehen kann.

Die Nadeln sind mit einem Gummidrain versehen, welches die ganze Nadel sammt Messingconus bedeckt. Mit seinem Ende überzieht das Drain noch einen Beinconus, der durchbohrt ist, damit er über die Nadel gleiten kann.

Durch den Druck beim Einstich weicht der Conus längst der Nadel zurück, wobei er aber mit der Hautoberfläche in Contact bleibt, sodass die Nadel von der kalten Aussenluft fortwährend isolirt bleibt. Da die Nadel sammt ihrer Bedeckung im heissen Glycerin sterilisirt wurde, erzielt man ausserdem, dass nach der Sterilisation zwischen der Nadel und dem Drain heisses Glycerin zurückbleibt, das sich in diesem Raume in Folge des Beinconus erhält und die Nadel während der Operation fortwährend erwärmt. Es wirken demnach auf die Nadel zwei Isolatoren: das erhitzte Glycerin und das Gummidrain mit dem Diaphragma aus Bein. Hört der Druck auf den Beinconus zu wirken auf, dann verschiebt sich der letztere längst der Nadel auf seinen ursprünglichen Ort zurück. Auf diese Weise kann das Paraffin in der Nadel ungewöhnlich lange in flüssigem Zustande erhalten werden. Die Eile, mit der die Operation bei Anwendung anderer Spritzen verbunden ist, fällt bei meiner Spritze weg; daher kann man die Nadel von einer einzigen Einstichstelle aus ganz bequem nach verschiedenen Richtungen subcutan oder percutan dirigiren und das Paraffin an mehreren Stellen deponiren. So bequem war dies noch bei keiner anderen Spritze möglich.

Die Manipulation mit dem Apparate: Der Kessel, in welchem die Kühlspirale untergebracht ist, wird ein für allemal mit 850 ccm Glycerin gefüllt. Der Deckel des Kessels wird durch elastische Federn hinreichend fixirt. Das kleinste Gefäss wird (ebenfalls nur einmal!) mit Glycerin gefüllt. Die Spritze wird mit herabgedrücktem Kolben auf den Halter aufgehängt und die entsprechende Nadel mit Isolator in einen Ausschnitt der anderen

[1]) Detert's patentirte gekehlte Duritkolben.

Seite des Halters untergebracht. Beide werden in die hinzugehörigen Eprouvetten eingelegt. Nachträglich begiessen wir die Spritze mit destillirtem Wasser, damit dieselbe sammt dem Kolbenringe im Wasser liege. (Nicht zu viel Wasser!)

Das für Paraffin bestimmte Gefäss wird bis zum Rande mit Paraffinstücken gefüllt und mit dem Deckel zugedeckt.

Der Behälter für kaltes Wasser wird voll gefüllt und der Hahn geöffnet, damit das Wasser aus der Olive am anderen Ende des Apparates nach aussen abfliessen kann.

Sobald das Wasser in dem Glaskügelchen erscheint, wird der Hahn des Kühlers quer gestellt. Dann ist alles für die Sterilisation und Kühlung vorbereitet.

Jetzt erst wird die Feuerkanne angezündet. Das Glycerin im Kessel wird solange erhitzt, bis das Quecksilber des Thermometers auf 125° C. zeigt.

Es wäre aber ermüdend und zeitraubend, das Thermometer so lange Zeit zu beobachten. Deshalb kann der Operateur inzwischen seinen Patienten für die Operation vorbereiten. Es genügt, wenn man das Thermometer erst dann zu beobachten beginnt, wenn die zischenden Dämpfe aus der Olive zu entweichen aufhören und die Spritze su kochen beginnt. In diesem Momente zeigt das Thermometer durchschnittlich 115—120°. Jetzt beobachten wir die Quecksilbersäule sehr sorgfältig bis sie 125° erreicht hat, worauf wir die Flamme unter dem Kessel sofort auslöschen.

Inzwischen steigt das Quecksilber noch um etwa 2°; deshalb warten wir, bis es wiederum auf 125° gesunken ist und beginnen erst dann mit der Kühlung des sterilisirten Materials. Den Hahn des Kühlers öffnen wir nur zur Hälfte, d. h. wir drehen ihn aus der Querstellung um 45°. Die Menge und das Zischen der Dämpfe sprechen für eine gründliche Sterilisation.

Wir kühlen so lange, bis das Thermometer nur 5° mehr anzeigt als der uns bekannte Grad des verwendeten Paraffins beträgt. Eckstein erhitzt sein Paraffin um 10° mehr, was bei meinem Apparat nicht nöthig ist, da der Glycerinmantel der Spritze das Paraffin selbst genügend lange erwärmt. Deswegen erstarrt auch unser Paraffin im Körper früher als bei Eckstein und ist jede selbst noch so geringfügige Verbrennung des Patienten direct ausgeschlossen. Ausserdem empfinden die

Patienten nicht die unangenehme Hitze des Paraffins unter der Haut während der Injection.

Sobald also die Quecksilbersäule des Thermometers den erforderlichen Grad erreicht hat, schliessen wir den Hahn des Kühlers: sodann heben wir den Halter mit Spritze und Nadel sofort aus den Gefässen auf und legen die Spritze auf die linke Hand des Operateurs, die mit steriler Gaze bedeckt ist (Abb. 5); die Nadel

Fig. 5.

nimmt der Operateur selbst aus ihrem Ausschnitt und schraubt sie auf die Spritze fest an. Der Kolben, der durch die Hitze bei der Sterilisation etwas gequollen ist, wird einige Mal durchgezogen, bis er leicht geht; dann ziehen wir unverweilt das sterile Paraffin durch die Nadel aus dem Gefässe in die Spritze auf. Nunmehr können wir das Paraffin in dreierlei Formen injiciren.

1. In ganz flüssiger Form, 5 Minuten lang nach Füllung der Spritze. Mit dieser Form operirt man am leichtesten.
2. In etwas consistenterer Form, nahe dem Erstarrungspunkte des

Paraffins, nach 7 Minuten. 3. Die pastöse (stäbchenartige) Form erzielen wir durchschnittlich nach etwa 10 Minuten. In den beiden letzteren Fällen muss man die Spritze in den Suspensationsring über dem Paraffinreservoir geben und derart fixiren, dass die Nadel zu $^2/_3$ in warmes steriles Paraffin eintaucht (Abb. 6). Bei lange dauern-



Fig. 6.

den Operationen kühlt sich das Paraffin in der Nadel ab und erstarrt; in diesem Falle empfiehlt es sich, die ganze Spritze auf 1 bis 3 Minuten in ein Gefäss mit warmem sterilem Wasser zu legen und sie genügend warm werden zu lassen, worauf die Operation ohne Schwierigkeit fortgesetzt werden kann. Damit verhüten wir

jeden gewaltsamen Druck mit dem Kolben, der in der Regel nicht zum Ziele führt; denn wir dürfen nicht vergessen, dass wir ein festes, an der Luft rasch erstarrendes Fett injiciren und nicht etwa eine wässerige Lösung. Ist die Passage in der Nadel oder in dem Konus gestört, so lässt sich das Hinderniss durch Erwärmen und nicht durch Gewalt rasch beseitigen.

Will man mehrere Patienten operiren, genügt es, wenn man die Flamme neuerdings anzündet und das sterile Paraffin und das Wasser in dem Gefässe mit der Nadel bis zu einem beliebigen Grade erwärmt. Damit wird zugleich der Glycerinmantel der Spritze erwärmt, mit der man dann so wie früher wieder längere Zeit operiren kann. Deswegen empfiehlt es sich auch, in dem Gefässe eine genügende Menge Paraffin vorbereitet zu haben, und wenn dasselbe verflüssigt ist, noch vor der Sterilisation so lange Paraffinstücke zuzusetzen, bis der Behälter ungefähr bis auf 1 cm vom oberen Rande mit flüssigem Paraffin gefüllt ist.

Reinigung des Apparates nach der Operation: Dieselbe erfolgt mit Benzin oder Chloroform, mit dem man Mullstücke tränkt. Die Spritze wird in folgender Weise gereinigt: der Kolben wird heraufgezogen, der Stabilitgriff abgeschraubt und sammt dem Kolben aus dem Stiefel entfernt. Die Spritze wird am unteren Ende mit dem Finger verschlossen und hierauf mit Benzin oder Chloroform gefüllt und so lange geschüttelt, bis das Glas des Stiefels nach Entleerung des Benzins oder Chloroform ganz rein bleibt. Alle übrigen Bestandtheile der Spitze werden mit einem mit Benzin getränkten Mullstück abgewischt.

Das für die Spritze bestimmte Gefäss wird langsam aus dem Kessel gehoben, damit das ihr anhaftende Glycerin abtropfen kann, das Wasser in demselben wird abgegossen, etwas absoluter Alkohol zugegossen, mit dem das Gefäss ausgespült und der dann ebenfalls abgegossen wird. Das an der Wand haftende Paraffin wird mit Chloroform gelöst und mit einer Hydrophilcompresse abgewischt. Der Behälter für Nadeln und Paraffin muss nicht erst gereinigt werden; er wird höchstens in derselben Art wie der ganze Apparat nur abgewischt.

Der so gereinigte Apparat wird dann aufbewahrt und ist jederzeit für eine neue Operation hinreichend vorbereitet.

Die Spritze muss nicht ins Etui gelegt werden, sondern kann

am Suspensationsring aufgehängt werden, wie die Abbildung zeigt (Abb. 4).

Die Vortheile des Apparates liegen auf der Hand; sie lassen sich in folgender Weise zusammenfassen: die Spritze ist vollkommen durchsichtig; sie lässt sich beliebig lange mittels Hitze sterilisiren; sie erhält weiche und harte Paraffine lange Zeit in flüssigem Zustande; das allmählige Erstarren des Paraffins in der Spritze lässt sich bequem mit dem Auge controliren; dieser Moment lässt sich mit Vortheil practisch ausnützen, indem man sofort die Nadel in dem Paraffinbehälter erwärmen kann.

Das Paraffin erstarrt in der Nadel lange Zeit nicht, womit das rasche und hastige Operiren und die Möglichkeit der Entstehung von ischämischen Nekrosen entfallen. Alle langwierigen und bezüglich des Resultates unverlässlichen Vorbereitungen zur Operation fallen weg.

Kostspielige Sterilisationsthermostaten und das nachträgliche Verflüssigen im Wasserbade sind überflüssig. Der ganze Operationsprocess lässt sich bis ins Detail thermometrisch controliren, wodurch Verbrennungen des Patienten verhütet werden. Chirurgische Asepsis und Sterilität des Materials sind garantirt.

Der ganze Apparat kann als durchaus neu bezeichnet werden, da er bis jetzt in dieser Form noch nirgends construirt wurde.[1])

Gerade zur Zeit, als der Mechaniker meine Idee und meine Wünsche bezüglich der Construction des Apparates ausführte, erschien eine umfangreichere und sehr interessante Arbeit von Eckstein über Paraffinprothesen im Archiv für Chirurgie. Sie enthält die Erfahrungen an den Patienten des orthopädisch-chirurgischen Sanatoriums Fopp in Berlin, wo Paraffinplastiken auf Verlangen intelligenter Patienten sehr häufig vorgenommen werden. Eckstein erwähnt in der Arbeit die absolute Ungefährlichkeit der harten Paraffine. Er verweist auf den wichtigen Umstand, dass bei der Application des harten Paraffins bis jetzt noch keine Embolie vorgekommen sei. Er fordert Gersuny und seine Anhänger auf, von den theoretischen Einwendungen gegen das harte Paraffin abzulassen und lieber durch eigene Versuche Erfahrungen

[1]) Ich bin mit Hilfe der internationalen Patentcommission in allen Culturstaaten um die gesetzliche Wahrung des Prioritätsrechtes sowohl bezüglich der Form als auch bezüglich der Principien eingeschritten.

zu sammeln, bevor sie ein Urtheil über eine praktisch so wichtige Sache abgeben. Er macht die Chirurgen auf einen Umstand aufmerksam, der bei feinen Plastiken des Nasenprofils eine grosse Bedeutung erlangen kann, nämlich den, dass die Prothese in Folge der sich um dieselbe bildenden Bindegewebskapsel sich mit der Zeit vergrössert. Er bespricht nochmals seine 150 Fälle von Paraffinplastiken mit mehr als 1000 Einzelinjectionen. Bis jetzt hat er noch keine einzige Embolie erlebt. Dasselbe behaupten die französischen und belgischen Autoren.

Wegen der Exactheit der Paraffinplastiken empfiehlt er, lieber kleinere Dosen in mehreren Sitzungen zu injiciren; er injicirt 1—3 ccm pro dosi.

Er räth ferner, vor jeder kosmetischen Plastik eine photographische Aufnahme, eventuell einen Gipsabguss zu machen, damit die Patienten nach der Operation sehen, wie sie früher aussahen, weil sie sich den früheren Defect nur schwer vorstellen können.

Die Beschreibung der Vorbereitungen zur technischen Durchführung der Plastik weist gegenüber meinem Apparate und seinen Errungenschaften bedeutende Mängel und Manipulationen auf. Die Reinigung der Spritze mit blossem Lysoform ist vom Standpunkte der absoluten Asepsis vollkommen ungenügend.

Das Operationsterrain reinigt er mit Wasser und Seife, Alkohol, Benzin und Sublimat.

Nach der Injection zieht er die Spritze nicht sofort heraus, sondern lässt sie so lange an Ort und Stelle liegen, bis das Paraffin im Körper erstarrt. Er warnt entschieden vor jeder gewaltsamen Einspritzung des Paraffins in ein ad maximum gespanntes Gewebe und führt darauf die Entstehung von Nekrosen zurück. Die Einstichstelle bedeckt er mit einem Stückchen Hydrophil und fixirt dasselbe mit Heftpflaster.

Wenn er den Patienten entlässt, macht er ihn stets darauf aufmerksam, dass die Nasenwurzel und die Augenlider anschwellen können, damit der Patient nicht unnöthigerweise erschrecke und nicht von einem Arzt zum anderen laufe. Diese Anschwellung ist physiologisch nothwendig, schwindet aber in kurzer Zeit, namentlich wenn man kalte Umschläge mit Burow'scher Lösung auflegt. Bei empfindlichen Personen injicirt er 50° Paraffin, sonst in der Regel

58°. Paraffine unter 45° sind wegen der Möglichkeit von Embolien nach seiner Ansicht unverlässlich.

Am Schlusse seiner Arbeit schildert er, wie er grössere Hernien operirt, wenn die blutige Radicaloperation vom Patienten a priori abgelehnt wird.

Das ist der Succus seiner grossen Publication.

An diese Publication schliesst sich eine noch wichtigere Arbeit von Wendel in Marburg an. Dieselbe zeugt als Sammelreferat von einer grossen Kenntnis der Literatur, namentlich der fremden, der englischen, italienischen, französischen, aber auch der heimischen deutschen.

Mit Begeisterung spricht er über die Paraffinprothesen, welche die operative Technik und das therapeutische Armamentarium wesentlich bereichert haben. Davon zeuge die äusserst reiche Fachliteratur, welche über 70 grössere Publicationen aufweist. Gersuny habe bloss die Indicationen geprüft, wo sich das Paraffin mit Vortheil anwenden liesse, habe aber die Vervollkommnung der Technik ausser Acht gelassen. Das habe er dem Auslande überlassen. Er spricht über die Verschieblichkeit der Paraffinprothesen aus weichem Material und über die mit der Zeit eintretende Verkleinerung derselben in Folge Deportation kleinster Partikelchen des Paraffins durch Phagocyten.

Der toxische Einfluss bezog sich nur auf kleine Versuchsthiere wie Mäuse und Kaninchen. Bei zwei Fällen von Hemiatrophia facialis progressiva führte er die Plastik mit weichem Paraffin aus. Nach der Operation war das Aussehen des Patienten ein zufriedenstellendes, aber nach $2^1/_2$ Monaten verkleinerte sich die Prothese derart, dass die Paraffininjection wiederholt werden musste. Aus diesem Grunde habe Eckstein u. A. dem harten Paraffin vor dem weichen den Vorzug gegeben. Die Implantation von Paraffinstäbchen verschiedener Härte unter die Haut von Thieren sprach entschieden für die harten Paraffine. Nur die Stäbchen aus hartem Paraffin bleiben sowohl an Gewicht, als auch an Umfang unter der Haut unverändert. Von 55° abwärts nimmt die Resorption des Paraffins augenfällig zu. Die Schule Gersuny's sträubt sich nur in Folge der technischen Schwierigkeiten bei der Injection gegen das harte Paraffin und propagirt das weiche

Paraffin hauptsächlich für kleinere cosmetische Operationen. Sicher aber ist, dass das Parafffn unter allen Stoffen der Resorption im Körper am meisten widersteht.

Durch seine Widerstandsfähigkeit gegen die Resorption übertrifft es bei weitem den Knochen, das Catgut und Magnesium.

Bezüglich der histologischen Veränderungen wiederholt er die Angaben von Hertel und Moszkowicz. Dennoch aber legt er auf etwas Gewicht, was auch ich in meiner Arbeit erwähne, dass sich nämlich in den Bindegewebsstreifen, welche das Paraffindepot durchziehen, auffallend wenig Kerne und Blutgefässe vorfinden. Aus diesem Grunde könne von einer Proliferation und Wucherung des Gewebes keine Rede sein.

Die vorgekommenen Embolien entschuldigt Wendel damit, dass man im Anfange keine näheren Erfahrungen darüber besass, wie man die Embolien verhüten könnte. Hatte doch Hartung bei der Injection von Quecksilberpräparaten, die in Oleum paraffini liquidum suspendirt waren, unter 8000 Injectionen nur 5 leichtere Lungenembolien, Pick unter vielen Tausenden solcher Injectionen nicht eine einzige.

Locale Störungen entstehen nur durch hohen Druck, durch Verbrennung oder Dislocation der Prothese. Um z. B. eine derartige Dislocation der Prothese zu vermeiden, fordert Wendel, die Prothese so wie jeden anderen chirurgischen blutigen Eingriff durch einen Verband zu fixiren, um sie vor äusseren Traumen und vor Betastungen seitens des neugierigen und ungeduldigen Patienten zu schützen.

Für cosmetische und dermatologische Zwecke, wie z. B. zur Entfernung von Blatternarben und abnormen circumscripten Hautpigementationen empfiehlt er, 40—41° Paraffin intracutan zu injiciren.

Bei tieferen Plastiken muss das Paraffin nach der Injection geknetet werden. Auch Wendel giebt dem harten Paraffin den Vorzug vor dem weichen. Er klagt nur über technische Schwierigkeiten, da das Paraffin in der Nadel und Spritze augenblicklich erstarre. Diese Schwierigkeiten fallen bei meinem Apparat weg.

Die Construction der Spritzen erwähnt er nur ganz kurz und schildert, wie sich viele bemüht haben, das Erstarren des Paraffins in der Nadel zu verhüten.

Valker-Downie isolirte die Nadel für sein 42° Paraffin auf folgende Weise:

Er umwickelte das untere Ende der Spritze sammt der Nadel mit einem Baumwollfaden. Darüber wickelte er einen Platindraht, dessen Enden er mittels Kupferdrähte mit einem Rheostaten und einer starken galvanischen Batterie verband. Den Platindraht erhitzte er mit dem electrischen Strome. Ueber all' das legte er noch ein feuchtes Mulltuch, damit rings um die Nadel und das untere Spritzenende eine heisse Dampfhülle entstehe, die die Abkühlung einschränkt. Diese Complicirtheit steht in einem schroffen Gegensatze zu meinem einfachen und stets zur Verfügung stehenden Isolator der Nadel.

Das anfängliche Misstrauen zahlreicher Chirurgen gegen die Paraffinplastik war begreiflich. Denn viele glaubten, wie Wendel sagt, dass sie den blutigen Plastiken Concurrenz machen sollten. Dem ist aber nicht so. Von einer Rivalität kann gar keine Rede sein, sondern die Paraffinplastiken sollen dort zur Geltung kommen, wo die blutigen nicht einen vollen Erfolg erzielen. Es liegt daher kein Grund vor, die vielen Vortheile, die sie dem Operateur bieten, ausser Acht zu lassen. Die reiche Literatur beweist am besten, mit welchem Eifer und mit welcher Gründlichkeit die Franzosen, Belgier, Engländer, Italiener und Deutsche die Methode Gersuny's aufgenommen haben. Dass die Paraffinplastik auch eine Bedeutung für das Leben haben kann, das beweist der Fall Gersuny's.

Zu ihm kam ein junger Mann, der zum Militär assentirt werden wollte. Der Unglückliche war aber vor mehreren Jahren wegen beiderseitiger Hodentuberculose kastrirt worden. Dieser Defect deprimirte ihn psychisch so, dass er sich schämte, zur Assentirung zu gehen. Er suchte daher Rath und Hilfe bei Gersuny. Dieser machte den Versuch, die Hoden des Jünglings dadurch zu maskiren, dass er in das Scrotum beiderseits je 10 ccm Paraffin injicirte und in die Form von Hoden knetete. Das Paraffin heilte ohne entzündliche Reaction ein und der junge Mann wurde ordnungsgemäss assentirt. Seit jener Zeit schämte er sich nicht mehr seines Defectes und seiner Verstümmelung. Das war aber dieselbe Art von Scham, welche so oft die Krüppel zum Arzte führt, damit derselbe verbessere, was sich verbessern lässt. Hier öffnet sich dem Arzte für seine Thätigkeit ein reiches, Erfolg ver-

sprechendes Feld. Man braucht sich für die Sache nur zu interessiren. Wendel sagt, dass die Leute, welche sich wegen der Plastik an den Chirurgen wenden, dies nicht aus blosser Eitelkeit thun, um schöner zu sein, sondern dass ihr Bestreben nur dahin gehe, durch ihren von Weitem sichtbaren Defect nicht fortwährend die Aufmerksamkeit und das Mitleid der Vorübergehenden zu erwecken. Aus diesen Gründen verlangen sie eine cosmetische Operation. Wer eine solche äussere Verunstaltung zu beseitigen vermag, beseitigt nicht allein den Defect, sondern heilt auch die Seele des leidenden Menschen, der sonst der Melancholie, dem Einsiedlerthum und Selbstmordgedanken verfällt; er giebt ihm die Lebensfreude wieder.

Die Indicationen, welche Wendel anführt, sind im Vergleiche zu den von mir aus der gesammten mir zugänglichen Literatur ausgewählten Indicationen unvollständig. Am Schlusse seiner umfangreichen Arbeit empfiehlt Wendel, alle Arten von Paraffin anzuwenden, da jede Art gewisse gute Eigenschaften besitzt, die man unter geeigneten Verhältnissen mit Erolg ausnützen könne.

Die weichen Paraffine eignen sich am besten für die perkutane Application und für seichte, narbige Vertiefungen, die harten Paraffine aber dort, wo auf die Prothese ein grösserer Druck einwirkt, wie bei Umbilical- und Inguinalhernien. Es ist selbstverständlich, dass der Bruch vor der Application des Paraffins gut reponirt sein muss und dass der Patient nach der Operation längere Zeit mit einem fixirenden Verbande liegen muss.

Das ist der kurze Inhalt der neuesten wichtigeren Arbeit von Wendel.

Das Resumé dessen, was ich oben ausgeführt habe, ist folgendes: Die subcutanen Paraffinprothesen haben im Laufe von $3^1/_2$ Jahren eine bedeutende Popularität und Vervollkommnung sowohl in der Wahl der Indicationen, als auch in der Präcision ihrer technischen Durchführung erlangt. Ihre ungewöhnlich glänzenden Resultate und die allseitige Verwendbarkeit an kosmetischen oder functionellen Zwecken waren die Hauptfactoren ihrer heutigen Verbreitung. Nach allem werden die harten Paraffine vor den weichen mit der Zeit das Feld behaupten.

Die nach der Injection des Paraffins im subcutanen Gewebe

auftretenden histologischen Veränderungen beweisen die absolute Unschädlichkeit und Indifferenz dieses Fettes im menschlichen Körper. Das durch reactive chronische Entzündung entstehende Bindegewebe umwächst bloss die Prothese, durchwächst sie aber nie.

Diese Prothese wird mit der Zeit hart, aber nur in Folge der sich bildenden Bindegewebskapsel.

Der Befund zahlreicher Riesenzellen zeugt von der Art und Weise, wie sich der lebende Organismus gegen einen sterilen Fremdkörper mittels Leukocyten wehrt, aus denen die Riesenzellen durch blosse Transformation entstehen.

Die Construction von acht verschiedenen Paraffinspritzen beweist am besten die Schwierigkeiten bei der Ausführung des operativen Eingriffes. Dass alle diese Spritzen bezüglich der Function nicht im wahren Sinne des Wortes ideal waren, das beweisen die zahlreichen Klagen, die von ausgezeichneten Operateuren in der Literatur ausgesprochen wurden.

Mein Apparat soll diese Mängel nach Möglichkeit beseitigen und überdies den ganzen operativen Eingriff möglichst vereinfachen.

Das Princip der chirurgischen Asepsis war dabei das leitende Moment.

Die Einfachheit und leichte Bedienung des Apparates soll jedem chirurgisch gebildeten Arzte die Möglichkeit gewähren, in allen geeigneten Fällen die segensreiche Operation bequem und ohne lange Vorbereitungen auszuführen.

Mein Apparat wurde in der böhmischen chirurgischen Klinik und Poliklinik (Prof. Dr. Kukula, Doc. Jedlicka) in Fällen von Paraffinprothesen erprobt und steht daselbst, nachdem man Versuche mit anderen Spritzen aufgegeben hat, einzig und allein in Verwendung, da er sich am besten bewährt hat.

Eine strenge thermometrische Controlle des Standes der Sterilisation und der Temperatur des zu injicirenden Paraffins garantirt die vollständige Gefahrlosigkeit der ganzen Operation und ihren günstigen Erfolg.

Der Zweck dieser Arbeit war also der, den Technicismus der Gersuny'schen Paraffinprothesen zu vervollkommnen, auf die Differenzen in dem histologischen Befunde nach Hertel und Moszkowicz hinzuweisen und die Richtigkeit der durch die allgemeine Pathologie Hlava-Obrzut propagirte Theorie bezüglich der Genese

der Riesenzellen durch Zusammenfliessen von Leukocyten zu bestätigen.

Damit will ich schliessen, indem ich noch Herrn Prof. Dr. Hlava, Doc. Pitha und Doc. Jedlicka für die liebenswürdige Durchsicht meiner Arbeit, für manchen, mir in jeder Hinsicht bereitwilligst ertheilten Rathschlag und für die Ueberlassung des histologischen Materials meinen ergebensten Dank ausspreche. Ich darf nicht unerwähnt lassen, dass meinem Apparate in letzter Zeit das hochgeschätzte und wohlwollende Interesse des Verfassers des berühmten Werkes „Chirurgie d'Urgence", Prof. Legars aus Paris, und des Herrn Prof. Kukula, Nachfolger † Prof. Maydl's, zu Theil geworden ist, wofür ich Ihnen an dieser Stelle meinen wärmsten Dank ausdrücke. Die photographischen Bilder wurden durch die besondere Güte des Herrn Dr. G. Müller, Assistenten der gynäkologischen Klinik des Herrn Prof. Pawlik angefertigt[1].

Literatur.

1. Jedlicka, Ueber Paraffinprothesen. Cas. lék. cesk. 1903. p. 730.
2. Hlava, Allgemeine patholog. Anat. Neue Ausgabe. p. 304.
3. Referate im Cas. lék. cesk. 1903. p. 40, 42, 295, 356, 412, 436, 620, 645, 730, 734, 735, 899, 1151, 1204, 1228.
4. Zeitschrift für Heilkunde. 1900. Bd. I. H. 9.
5. Zentralbl. f. Gynaekologie 1901. No. 48.
6. Zentralbl. f. Gynaekologie 1901. No. 2, 5.
7. Münch. med. Woch. 1901. No. 11.
8. Berl. klin. Woch. 1903. No. 12, 13.
9. Beiträge zur klin. Chir. Bd. XXIV.
10. Wiener klin. Woch. 1903. No. 2.
11. Moure et Brindel, Résultats des injections de paraffin etc.
12. Zentralbl. f. Chirurgie. 1900—1903.
13. Broeckaert, Les injections de paraffin appliques au traitement de l'ozène.
14. Wiener geburtsh. gynaek. Gesellschaft. Sitzung am 15. Januar 1901.
15. Prager med. Woch. 1902. No. 26.
16. Monatsschrift f. Ohrenheilk. 1901. No. 9.
17. Revue hebdomadaire de laryngologie. 1902. No. 13.

[1]) Der in allen Culturstaaten patentirte Apparat ist in allen in- und ausländischen med.-chirurgischen Grossgeschäften erhältlich. (Generalcommission Fr. Hladky, Prag.) — Prospecte gratis und franco zur Verfügung.

18. Eckstein, Quelques remarques sur la technique des injections de paraffin.
19. Archiv für Chirurgie 1903. Bd. 71.
20. Medical Record. 1903. 11/7.
21. Wolf Ork, Wie erzielt man vollkommene Continenz nach Mastdarmexstirpation? Centralbl. f. Chirurgie 1902. No. 28.
22. Topolansky, Ueber Vaselininjectionen am Auge. Wiener med. Woch. 1902.
23. Toddei et Delaini, Richerche sperimentali sulle injezione interstitiali di vaselina etc. La Riforma medica. 1902. No. 18—20.
24. Rotmer, Prothèse oculaire au moyen de vaseline. La semaine médical. 1901. No. 15.
25. v. Pflugk, Ein Beitrag zur Téchnik der Injectionen von Paraffinum solidum. Deutsche med. Woch. 1902. p. 422.
26. Ewald, Thermophorspritze zur Paraffininjection. Centralbl. f. Chirurgie. 1901. No. 41.
27. Carnabel, Protèse teticulaire avec Paraffine. Soc. de chirurgie de Boucarest. 24. IV. 1902.
28. Dianoux, Prothèse oculaire au moyen de vaseline. Gaz. méd. de Nantes.

Zum Lesen empfehlen sich hauptsächlich folgende Arbeiten:

1. Jedlicka, Cas. lék. ceskych. 1903. p. 730.
2. Wendel, Das Paraffin als subcutane Prothese. Therap. Monatshefte. April 1903.
3. Moszkowicz, Ueber subcutane Paraffininjectionen. Wiener klin. Woch. 1903. No. 2.
4. Ecksein, Archiv f. Chirurgie. 1903. Bd. 71.

XLII.

(Aus dem Landeshospitale zu Paderborn.)

Ueber den Verschluss des Ductus choledochus durch Echinokokkenblasen und Heilung durch Choledochotomie nebst Radicaloperation.[1]

von

Dr. Fr. Sasse,

Direktor des Landeshospitals in Paderborn.

M. H.! In einer Reihe von Fällen bricht der Leberechinococcus, wie bekannt, in die Gallenwege durch, um durch den Ductus hepaticus und choledochus in den Darm und von dort nach aussen entleert zu werden. Es stellt dieser Process gewissermaassen einen natürlichen Heilungsvorgang der Krankheit dar und wäre, falls er ohne Complicationen und Beschwerden verliefe, für den Träger gewiss der angenehmste Ausgang.

Wie jedoch die Durchsicht der Literatur ergiebt, ist dieser günstige Verlauf nur ein verhältnissmässig seltener, dagegen viel häufiger von schweren Störungen begleitet, sodass das Leben der Patienten oft in der grössten Gefahr schwebt und nicht selten auch vernichtet wird. Berechnet doch Cyr[2]) für diese Fälle eine Sterblichkeit von gar 70 pCt., und in der That beziehen sich auch die meisten in der Literatur berichteten Fälle auf Sectionsprotokolle und nur wenige auf wirklich beobachtete glückliche Heilungen.

[1]) Vortrag, auszugsweise gehalten in der Naturforscher-Versammlung zu Cassel 1903.

[2]) Cit. n. Langenbuch. Chirurgie der Leber und Gallenwege. Deutsch. Chir. S. 100.

Die Hauptgefahr beim Durchbruch des Echinococcus in die Gallenwege besteht nun, abgesehen von der noch etwas hypothetischen Intoxication des Körpers durch den vom Darmcanal zur Resorption gelangenden Cysteninhalt, in einem Verschluss des Ductus choledochus, der zur Cholämie und eitrigen Cholangitis führt, sei es, dass die Cyste schon vor dem Durchbruch vereitert war, oder dass erst nachträglich vom Darm aus die Infection erfolgte. Wie die Erfahrungen der letzten Jahre gezeigt haben, kann diese Gefahr der Cholangitis und Cholämie durch eine rechtzeitige Operation beseitigt werden, nämlich durch die Eröffnung des Choledochus und Wegräumung des Hindernisses des freien Abflusses in den Darm, in Verbindung mit der Radicaloperation des Echinococcus.

Soweit mir aber die Literatur zugängig war, finde ich noch keine derartige Beobachtung veröffentlicht, und ich darf somit wohl voraussetzen, dass die Mittheilung zweier Fälle, in denen durch Echinococcenblasen ein vollständiger Verschluss des Ductus choledochus mit eitriger Cholangitis und schwerem Icterus verursacht war und die beide durch eine rechtzeitige Choledochotomie nebst Radicaloperation des Echinococcus glücklich geheilt wurden, einiges Interesse für Sie haben wird.

Die erste Patientin, Frau E. G. aus S., 32 Jahre alt, consultirte mich am 4. April d. J. Sie gab an, im November vorigen Jahres plötzlich mit Erbrechen, welches aber nur einen Tag anhielt, sowie mit Stichen in der rechten Seite des Leibes erkrankt zu sein. Auch habe sie damals Schmerzen in der Magengegend gehabt. Seit dieser Zeit habe sie sich nicht mehr wohl gefühlt, der Appetit habe nachgelassen und sie sei ziemlich erheblich abgemagert. Seit einigen Tagen habe sich auch hohes Fieber mit Schüttelfrösten eingestellt, so dass sie sehr elend geworden sei, doch beständen zur Zeit keinerlei besondere Schmerzen. Husten und Auswurf fehlten ganz. Nachträglich gab sie noch an, dass sie niemals sehr nahe mit Hunden verkehrt habe.

Die Untersuchung ergab zunächst keine Erklärung für das hohe, von Schüttelfrösten begleitete Fieber, welches Abends regelmässig zwischen 40 bis 41° schwankte. Auf den Lungen schien das Athmungsgeräusch über den Spitzen wohl etwas abgeschwächt zu sein, doch bestanden keinerlei sonstige krankhafte Symptome, so dass der Verdacht, es handle sich um eine verkappte Tuberculose, nicht aufrecht erhalten werden konnte.

Das Herz war normal, die Töne rein, das Abdomen weich, nicht aufgetrieben, Milz und Leber nicht vergrössert, nirgends Druckempfindlichkeit.

Im Urin kein Eiweiss und Zucker. Der Stuhl etwas angehalten, ohne Besonderheiten.

Bei diesem Befunde musste die Diagnose zunächst in suspenso bleiben und die weitere Beobachtung entscheiden.

Erst nach etwa 3 Wochen Hospitalbeobachtung änderte sich das Bild in soweit, als eine langsam zunehmende Lebervergrösserung constatirt wurde, die nach weiteren 8 Tagen auch druckempfindlich wurde. Spontan jedoch bestanden auch jetzt noch keinerlei Schmerzen oder Colikanfälle. Obwohl nun zunächst noch kein Icterus vorhanden war, wurde doch mit grösster Wahrscheinlichkeit ein Eiterherd in der Leber angenommen und der Patientin eine Operation vorgeschlagen, zu der sie sich indess noch nicht entschliessen konnte.

Da trat plötzlich, bei anhaltendem hohem, remittirendem Fieber in einigen Tagen ein schwerer Icterus auf, während der Stuhl ganz acholisch wurde. Hiernach musste also ein acuter Verschluss des Ductus choledochus angenommen werden, der natürlich mit dem schon vorher vermuteten Eiterherde in der Leber in ursächlichen Zusammenhang gebracht wurde. Die Aetiologie konnte dabei noch zweifelhaft sein, ob ein idiopathischer, von Darm oder Blinddarm verursachter Abscess oder ein vereiterter Ecchinococcus vorliege.

Auf energisches Drängen willigte Patientin jetzt endlich in die vorgeschlagene Operation ein, die am 7. Mai 1903 ausgeführt wurde. Schnitt durch den rechten Rectus. Es findet sich eine grosse, schlaff gefüllte Gallenblase, deren gallig eitriger Inhalt durch Punction entleert wird. Keine Steine. Alsdann wird sofort der Ductus choledochus aufgesucht, der stark erweitert und von mehreren entzündlich geschwollenen Lymphdrüsen umlagert ist. Die Punction ergiebt einen dick breiigen, grünlich eitrigen, zersetzten Inhalt. Durch die nun sofort ausgeführte, ausgiebige Incision des Choledochus entleerten sich grosse Massen obigen Inhalts, untermischt mit einer Menge kleiner Echinococcenblasen sowie grösserer Membranfetzen. Mittelst eines stumpfen Löffels werden der Ductus choledochus und hepaticus bis hoch in die Leber hinauf entleert und hierbei stets neue Echinococcenblasen in Menge zu Tage gefördert. Die darauf vorgenommene genaue Untersuchung der Leber ergiebt, dass in der Kuppe des linken Leberlappens ein Echinococcus sitzt. Um diesen entleeren zu können, wird das Ligamentum suspensorium hepatis durchtrennt, darauf der linke Leberlappen nach rechts in die Bauchwunde verzogen, hier an das Bauchfell angenäht und sofort incidirt. Der Inhalt der Cyste ist stark eitrig mit zahlreichen Tochterblasen untermischt. Die Cyste selbst hat etwa Orangengrösse und steht mit einem grossen Gallengang in breiter Communikation, da der durch den Choledochus hinaufgerührte stumpfe Löffel leicht bis in die Höhle hinein vordringt. Die grosse Cyste wird nach sorgfältiger Reinigung mit einem Jodoformgazetampon ausgefüllt, in den Choledochus aber ein Drainrohr geführt und darauf die Bauchwunde grösstenteils geschlossen.

Der Verlauf war ein sehr günstiger. Das Fieber blieb vom Tage der Operation ab verschwunden. Die anfänglich stark collabirte Patientin erholte sich auf mehrfache Na Cl Transfusionen, die auch in den nächsten Tagen noch mehrmals wiederholt wurden, sehr bald.

Das Drainrohr wurde am 5. Tage aus dem Ductus choledochus fortge-

gelassen und die Incisionsöffnung, da sie leicht zugänglich war, am 6. Tage secundär genäht, um so einen möglichst raschen Verschluss zu erzielen und damit den grossen Gallenverlust, der die Patientin sehr schwächte, zu vermeiden. Die Naht hielt auch zum grössten Theil, sodass nach weiteren 8 Tagen die Choledochuswunde völlig verheilt war.

Die Höhle in der Leber verkleinerte sich ebenfalls sehr rasch, da der Echinococcus augenscheinlich noch nicht alt war und eine dickere bindegewebige Wandung ganz fehlte. Schon am 10. Juni 1903, also kaum 5 Wochen nach der Operation, konnte Patientin völlig geheilt und beschwerdefrei in vorzüglichem Zustande entlassen werden.

Ganz anders war der Verlauf des zweiten Falles:

Die 43 Jahre alte Frau Th. M. aus R. erkrankte im October 1899, nachdem sie im Laufe des Sommers auffallend abgemagert war, plötzlich, ohne erkennbare Ursache, mit heftigen, kolikartigen Schmerzen in der Magengegend, die in den Rücken und in die Schultern ausstrahlten. Die Koliken waren jedesmal von Erbrechen begleitet und zugleich auch stellte sich intensive Gelbsucht ein, die etwa 6 Wochen lang anhielt, worauf Patientin sich wieder wohl fühlte. Das Leiden wurde als Gallensteinerkrankung angesehen.

Im folgenden Jahre 1900 machte Patientin ein normales Wochenbett durch, ohne dass sich obige Beschwerden wieder eingestellt hätten.

Erst 2 Jahre später, im November 1901, trat ein neuer und dem früheren ganz gleicher Anfall ein. Nach dem ca. 8 Tage lang heftige Koliken mit Erbrechen voraufgegangen waren, stellte sich schwere Gelbsucht ein, die über 3 Monate lang anhielt. Während dieser Zeit fühlte Patientin sich krank und schwächlich und hatte besonders unter Magenbeschwerden zu leiden, ohne dass jedoch gerade Krämpfe auftraten.

Auch dieser Anfall wurde vom behandelnden Arzt für Gallensteinkrankheit gehalten, und es sollen sogar im Stuhlgang kleine feste Körnchen gefunden worden sein, die als Gallensteine oder Gallengries angesehen wurden.

Der letzte Anfall begann Mitte April 1903 ebenfalls wieder mit Magenkoliken und Erbrechen, die aber sofort von intensiver Gelbsucht begleitet waren. Dieses Mal aber stellte sich auch nach einigen Tagen ein hohes, remittirendes Fieber mit Frösten ein, welches bei den früheren Anfällen gefehlt hatte, sodass Patientin in kurzer Zeit sehr elend wurde. In diesem Zustand trat sie am 28. Mai 1903 in die hiesige Anstalt ein.

Der Befund war folgender: Schwerkranke Patientin von mässigem Ernährungszustande. Die Conjunctiven sind intensiv gelb, die Haut dunkelbraungelb gefärbt. Der Stuhlgang, welcher nur auf künstliche Mittel erfolgt, vollständig gallenfrei und anscheinend ohne besondere Beimengungen, speciell ohne Echinococcenblasen. Der Urin stark gallenfarbstoffhaltig. — Herz und Lungen anscheinend gesund.

Das Abdomen ist etwas vorgewölbt und gespannt. Die Leber ist stark vergrössert, auf Druck sehr empfindlich und reicht nach unten bis 2 Querfinger unterhalb des Nabels; die Gallenblasengegend ist nicht empfindlich. Es besteht

hohes, remittirendes Fieber. Die Diagnose lautete auf Choledochusverschluss mit Cholangitis, verursacht durch Leberabscess oder Gallensteine oder vereiterten Echinococcus.

Bei der am 29. Mai 1903 vorgenommenen Laparotomie durch den rechten Musculus rectus fanden sich zunächst breite Verwachsungen zwischen Gallenblase, unterer Leberfläche, Hilus der Leber, Duodenum und Colon transversum, welche sofort durchtrennt wurden, worauf der stark erweiterte Ductus choledochus gut zugängig war. Die Punction desselben ergab wiederum einen dicken, schmierigen, dunkelgrünen, missfarbenen Inhalt. Ein Stein war weder in der Gallenblase, noch in den grossen Gängen zu fühlen, doch wurde trotzdem sofort eine ausgiebige Längsincision in den Ductus choledochus gemacht, worauf sich wieder, ganz analog wie im ersten Falle, eine reichliche Menge obigen Inhaltes, untermischt mit zahlreichen Echinococcenblasen und Membranfetzen entleerte, und ebenso förderte auch die in den Choledochus und Hepaticus hinaufgeführte Curette stets neue Massen hiervon zu Tage.

Bei der darauffolgenden Untersuchung der Leber fand sich wiederum im linken Leberlappen eine grosse Echinococcenblase, welche nach Durchtrennung des Ligamentum susp. hepatis und Annähung an die Wundränder des Bauchfelles sofort incidirt wurde. Der Inhalt der über kindskopfgrossen Cyste, welche breit mit der Cardia des Magens und dem Oesophagus verwachsen war, war eitrig und mit einer grossen Menge Tochterblasen untermischt. Nach Entleerung der Blase ragte die durch den Ductus choledochus hinaufgeführte stumpfe Curette frei in die grosse Höhle hinein; es bestand also auch hier eine breite Communikation mit einem grossen Gallengange. Die grosse Cyste wurde mit einem Jodoformgazetampon ausgefüllt, in den Ductus choledochus ein Drain geschoben und der grössere Theil der Bauchwunde geschlossen.

Der Verlauf gestaltete sich nicht ganz so glatt wie im ersten Falle. Wohl war das Fieber vom Tage der Operation an verschwunden, dagegen trat aber eine sehr starke Secretion und ein vollständiger, ziemlich lange dauernder Abfluss der Galle theils durch den Ductus choledochus und später auch noch durch die grosse Höhle ein, wodurch Patientin aufs Aeusserste herunterkam. Dazu kam noch ein weiterer Uebelstand, der die Situation noch mehr verschlimmerte. Patientin empfand nämlich beim Schlucken, auch selbst von Flüssigkeiten, einen heftigen Schmerz im unteren Oesophagus und in der Cardia, sodass sie über 14 Tage lang fast jede Nahrungsaufnahme verweigerte. Wie die Untersuchung und Abtastung der Höhle ergab, rührte dieses daher, dass in Folge der Exfoliation der den genannten Organen unmittelbar und breit aufsitzenden, dicken, bindegewebigen Echinococcenmembran ein entzündlicher Reizzustand entstanden war, der die grosse Schmerzhaftigkeit beim Schluckakte bedingte. Es gelang indessen durch fortgesetzte Nährklystire, besonders aber durch reichliche Transfusionen von Na Cl Lösung, von denen mehrmals 4 Liter in einem Tage ertheilt wurden, die Patientin über diesen gefährlichen Zustand hinwegzubringen.

Der übrige Verlauf war ganz ähnlich wie im ersteren Falle, nur mit dem Unterschiede, dass hier die Choledochuswunde nicht secundär genäht werden

konnte und daher nur langsam in ca. 4 Wochen verheilte. Von dieser Zeit an war auch der Stuhl wieder gallig gefärbt. Die grosse Leberhöhle verkleinerte sich nur langsam, da die Abstossung der dicken, bindegewebigen Membran viel Zeit erforderte, und so wurde Patientin am 27. August 1903 mit noch kleiner aber keine Galle mehr secernirenden Fistel, im Uebrigen aber in blühendem Zustande in ihre Heimat entlassen.

M. H.! Der Durchbruch des Leberechinococcus in die Gallenwege scheint nach den in der Literatur vorliegenden Berichten kein allzu seltener zu sein, doch habe ich nirgends genauere Zahlenangaben darüber finden können, auch war es mir aus Mangel an Zeit bei dem grossen Umfange der einschlägigen Literatur nicht möglich, eine allgemeine Zusammenstellung zu machen. Ich beschränke mich daher auf meine eigenen Erfahrungen: In den sieben Jahren meiner hiesigen Thätigkeit habe ich im Ganzen 11 Fälle von Ecchinococcus gesehen, darunter waren:

6 Leberechinokokken,
2 multiple Echinokokken der Bauchhöhle,
2 Nierenechinokokken,
1 Echinokokkus am Hals.

Unter den 6 Leberechinokokken waren die vorhin erwähnten 2 Fälle, welche in die Gallenwege durchgebrochen waren, also $^1/_3$ derselben. Man müsste hiernach annehmen, dass wenigstens in hiesiger Gegend dieser Durchbruch verhältnissmässig häufig vorkommt. Es ist zwar misslich, aus einer so geringen Zahl so weitgehende Schlüsse zu ziehen, doch sei hierbei erwähnt, dass auch beide Nierenechinokokken in analoger Weise in das Nierenbecken und den Ureter durchgebrochen waren und spontan durch Ausscheidung mit dem Urin zur anscheinenden, wenigstens vorläufigen Heilung kamen.

Nach einer Zusammenstellung von Küster[1]) findet der Durchbruch des Nierenechinococcus in weit mehr als der Hälfte der Fälle statt, was mit unserer Beobachtung gut übereinstimmt und auch die Vermutung begründet, dass auch der Leberechinococcus, wo allerdings die anatomischen Verhältnisse nicht so günstig für einen Durchbruch wie bei der Niere liegen, recht häufig, vielleicht in annähernd einem Drittel der Fälle stattfindet. Es ist ja be-

[1]) Küster, Die chirurgischen Krankheiten der Nieren. Deutsche Chirurgie. 1896.

greiflich, dass die meisten dieser Fälle, wenn sie nicht zur Section oder Operation kommen, nicht erkannt werden, da sie entweder ohne besondere Beschwerden verlaufen oder aber unter dem Bilde sogenannter Magen- oder Gallenkoliken und dann nur in den wenigsten Fällen zu einer genauen Untersuchung des Stuhlgangs Veranlassung geben, welche allein die Diagnose zu sichern vermag.

Ueber die Diagnose des Leberechinococcus im Allgemeinen zu sprechen, ist nicht meine Aufgabe, ich beschränke mich hier darauf, einige Bemerkungen zu der Diagnose des Durchbruchs derselben in die Gallenblase zu machen:

In einer Reihe von Fällen erfolgt der Durchbruch, wie schon erwähnt, fast symptomlos oder doch nur unter geringen Beschwerden. Hier wird eine richtige Diagnose wohl nur selten gestellt werden, wenn nicht eine zufällige Beobachtung des Stuhlganges und die Entdeckung von Echinokokkenblasen in demselben darauf hingeführt haben. In anderen, wie mir scheint, der Mehrzahl der Fälle, giebt aber das Eintreten von Tochterblasen in die Gallenwege, besonders aber der Durchtritt derselben durch den Ductus choledochus und die Papilla duodeni zu heftigen und typischen Gallenkoliken Veranlassung, sodass in allererster Linie an Gallensteine gedacht werden muss. Diese Verwechselung ist auch, wie die Durchsicht der Literatur ergiebt, am allerhäufigsten vorgekommen und wird sich auch nach der Lage der Sache garnicht vermeiden lassen, da die Symptome beider Krankheiten sich einander völlig gleichen können und das Auffinden von Echinokokkenblasen im Stuhlgang bei nicht ganz sorgfältiger Untersuchung desselben leicht nicht gelingt. Hiervon abgesehen, giebt es aber auch Momente, welche m. E. den Gedanken an Echinokokken nahelegen müssen. Die Gallensteine bilden sich, wie wir wissen, am häufigsten in der Gallenblase, treten nun Gallensteinkoliken auf, so besteht, wie wir besonders durch die ausgezeichneten Beobachtungen Riedel's wissen, ein entzündlicher Zustand der Gallenblase, der auch noch einige Zeit nach dem Aufhören des Kolikanfalles fortdauert. Daher kommt es, dass gewöhnlich auch in der anfallsfreien Zeit die Gallenblasengegend, auch wenn die Blase selbst und die Steine darin nicht zu fühlen sind, mehr oder weniger druckempfindlich ist. Nach Echinokokkenkoliken werden wir diese Druckempfindlichkeit der Gallenblasengegend gewöhnlich vermissen, obgleich ja auch Aus-

nahmen von der Regel vorkommen, zumal wenn, was ebenfalls beobachtet worden ist, Gallensteine und Echinococcus zu gleicher Zeit vorhanden sind, oder wenn ein Echinococcus sich auch in der Gallenblase entwickelt hat.

Eine seit längerer Zeit bestehende stärkere Vergrösserung der Leber, event. gar mit besonderer Hervorwölbung an circumscripter Stelle wird natürlich den Gedanken an Echinococcus sofort nahe legen, zumal wenn keine allgemeinen Stauungserscheinungen oder eine andere erkennbare Ursache (z. B. primäres Magen- oder Darmcarcinom) der Lebervergrösserung vorhanden sind.

Schwieriger wird die Diagnose wieder, wenn zugleich Fieber und Icterus vorhanden sind. In diesen Fällen wird sie wohl meistens nur mit Wahrscheinlichkeit gestellt werden können; denn sowohl der Leberabscess wie die eitrige Cholangitis, sowie auch der chronische Stein- und Tumorverschluss des Ductus choledochus können ganz ähnliche, zum Teil ganz gleiche Krankheitsbilder hervorrufen, wie mich meine eigene Erfahrung gelehrt hat. So war es auch in dem ersten von mir berichteten Falle bei der völligen Abwesenheit typischer Koliken, dem langdauernden, remittirenden Fieber, der ziemlich raschen Lebervergrösserung mit gleichzeitiger Druckempfindlichkeit nur möglich, die Diagnose auf Eiterung in der Leber und wegen des plötzlich auftretenden Icterus mit Verschluss des Ductus choledochus zu stellen, während die Ursache immerhin nur vermutet werden konnte; denn der gut apfelgrosse Echinococcus war bei seiner versteckten Lage um so weniger äusserlich nachweisbar, als selbst bei eröffneter Bauchhöhle sein Auffinden einige Mühe kostete und die Vergrösserung der Leber nur als eine entzündliche gedeutet werden durfte.

In dem zweiten Falle waren die Verhältnisse insoweit andere, als typische Gallenkoliken sowohl unmittelbar als auch schon vor 2 und 4 Jahren vorhergegangen waren, und dazu behauptete Patientin sogar, Steine im Stuhlgang gefunden zu haben. Hier lautete die Diagnose auf Choledochus-Verschluss mit eitriger Cholangitis, wahrscheinlich durch Gallensteine bedingt. Da schon seit mehreren Wochen schwerer Icterus und seit einigen Tagen auch Fieber bestand, so lag es nahe, die Vergrösserung der Leber auf Gallenstauung sowie auf entzündliche Schwellung zu beziehen, wodurch sie ja auch in der That bedingt wurde; denn der im linken

Leberlappen sitzende Echinococcus war ebenfalls nicht so gross, dass er von aussen deutlich nachweisbar gewesen wäre, und ein Abgang von Echinokokkenblasen durch den Stuhlgang fand bei dem völligen Verschluss des Ductus choledochus nicht mehr statt, somit war hier die Annahme von Gallensteinen die nächstliegendste.

Wir sehen also, dass es in vielen Fällen nicht möglich sein wird, vor der Operation eine genaue ätiologische Diagnose des Choledochus-Verschlusses und der Gallenkoliken zu stellen, immerhin aber lehren diese Fälle häufiger wohl, als es bisher geschehen, bei derartigen Erkrankungen an den Durchbruch eines Leberechinococcus in die Gallenwege und dadurch bewirkten Choledochusverschluss zu denken und deshalb auch den Stuhlgang genau auf das Auftreten von Echinokokkenblasen zu beobachten.

Der Verlauf unseres zweiten Falles bietet aber noch ein ganz besonderes Interesse. Wie er zeigt, können die Erscheinungen typischer Gallensteinkoliken und des chronischen Choledochusverschlusses eine Zeit lang bestehen und dann für Monate und selbst Jahre verschwinden bei ungetrübtem Wohlbefinden der Patientin. Man geht wohl nicht fehl in der Annahme, dass der Echinococcus sich zunächst entleert hat, dann bei aufgehobener Spannung in der Cyste die Communication mit dem Gallengang sich wieder schliesst, bis durch erneutes Wachsthum und Proliferation nach Jahr und Tag ein erneuter Durchbruch in einen Gallengang stattfindet. Kommt nun ein solcher Patient, kurz nachdem der Anfall vorüber ist, in die Hände des Chirurgen und wird operirt, so ist der Befund ein vollständig negativer. Der Operateur steht vor einem Rätsel, glaubt eine Fehldiagnose gethan zu haben, und der Fall bleibt ungeklärt oder wird vielleicht durch eine kühne Hypothese zu erklären versucht. Es scheint mir nach vorstehenden Erfahrungen gar nicht unwahrscheinlich, dass ein Theil dieser Fälle, und deren sind ja nicht wenige berichtet, als solche auf den Durchbruch eines Leberechinococcus in die Gallengänge beruhende Koliken anzusehen sind. War die Cyste noch nicht sehr gross, noch innerhalb der Lebersubstanz gelegen, vielleicht gar noch in dem hinteren oder oberen Theile derselben, so ist es ganz unmöglich, die mehr oder weniger entleerte und collabirte Cyste bei der Operation zu finden, da ja weiter nichts auf deren Vorhandensein hinweist. Wir müssen daher bei allen diesen unaufgeklärten Fällen an das even-

tuelle Vorhandensein eines verborgenen, in die Gallenwege durchgebrochenen und entleerten Echinococcus denken und denselben event. durch Punction, die aber bei entleerter Cyste auch leicht ergebnisslos ausfallen kann, festzustellen suchen. Gelang es doch Körte[1]) nicht, in einem vorher durch Auffinden von Tochterblasen im Stuhl mit Sicherheit diagnosticirten Falle den Sitz der Cyste in der Leber selbst durch lange Punctionsnadeln festzustellen, so dass die Bauchhöhle unverrichteter Sache wieder geschlossen werden musste.

Ueber die Therapie dieser Fälle ist wenig zu sagen. Sobald die Diagnose auf Choledochusverschluss mit schwerem Icterus gestellt ist und gar noch bei hohem Fieber, ist die Operation eine Indicatio vitalis und soll so schnell wie möglich ausgeführt werden. Die unmittelbaren Gefahren derselben sind ja bei der jetzt ausgebildeten Technik nur geringe, da eine Infection des Bauchraumes durch den aus der Choledochuswunde hervordringenden eitrigen Inhalt leicht zu vermeiden ist.

Die Operation selbst beginnt zweckmässig mit der breiten Eröffnung und gründlichen Ausräumung des Choledochus bis zum Duodenum einerseits und durch den Hepaticus zur Leber hinauf andererseits, wobei sich die Diagnose, wenn sie vorher noch nicht gestellt war, durch das Erscheinen von Echinokokkenblasen von selbst ergiebt. Alsdann ist sofort in derselben Sitzung die Hauptcyste aufzusuchen und zu eröffnen. In meinen beiden Fällen musste bei dem linksseitigen Sitz derselben und dem rechtsseitigen Bauchdeckenschnitt das Ligamentum suspensorium hepatis durchtrennt werden, worauf sich alsdann der linke Leberlappen bequem in die Wunde verziehen und festnähen liess, so dass bei der nunmehrigen Eröffnung der Cyste keine Gefahr, die Bauchhöhle zu inficiren, bestand.

In anderen Fällen, wenn die Cyste am hinteren Rand der Leber oder hoch in der Zwerchfellkuppe sitzt, wird das nicht so leicht möglich sein. Nicht selten wird man in diesen Fällen gezwungen sein, durch Rippenresection und eventuell per pleural sich einen Zugang zur Cyste zu verschaffen. Die Choledochuswunde wird ebenso wie die Hauptcyste noch eine Zeit lang drainirt, damit noch etwaige in den Gallengängen befindliche Cysten heran-

[1]) Körte, Erfahrungen über die Operation der Leberechinokokken etc. Bruns, Beitr. z. klin. Chir. Bd. 23.

geschwemmt werden können und die wohl meistens inficirte Galle möglichst leicht abfliessen kann; ist doch gerade die Drainage das beste Heilmittel gegen eine bestehende eitrige Cholangitis. Während der Nachbehandlung kann ich, da die Patienten durch den profusen Gallenverlust auf das Aeusserste herunterkommen, reichliche Kochsalztransfusionen nur auf das Wärmste empfehlen. Wir haben dieselben wochenlang, je nach dem Befinden der Patienten, eventuell täglich und mehrmals sogar bis zu 4 Liter im Tage, fortgesetzt und konnten uns von der unmittelbar lebensrettenden Wirkung derselben wiederholt überzeugen.

Weiterhin lehren unsere Beobachtungen, dass es notwendig ist, in allen Fällen von Leberechinococcus dem Zustande des Ductus choledochus besondere Aufmerksamkeit zuzuwenden und bei dem geringsten Verdacht auf Verstopfung oder bei eitriger Zersetzung des Inhaltes desselben eine Incision nebst sorgfältiger Reinigung und Drainage vorzunehmen, da nur hierdurch Verschluss wie Cholangitis sicher und möglichst schnell gehoben werden können. Hierher gehören auch besonders diejenigen Fälle, in denen nach einer gewöhnlichen Echinokokkenoperation sich ein lang dauernder totaler Gallenabfluss einstellt. Es ist mir gar nicht unwahrscheinlich, dass in manchen dieser Fälle der Grund hierfür in einer Verstopfung des Ductus choledochus durch hineingeratene Echinokokkenblasen liegt.

Wenngleich es ja nicht unmöglich erscheint, dass dieser Verschluss auch spontan wieder zurückgehen kann, indem die Blasen absterben und zerfallen, oder auch von der nachrückenden Galle schliesslich in den Darm getrieben werden, so wird dieses doch immerhin eine längere Zeit dauern, in welcher die fortschreitende eitrige Cholangitis, sowie der totale Gallenabfluss das Leben der Patienten aufs Aeusserste gefährden und nicht selten auch vernichten. Es ist daher gewiss richtiger, durch ein zielbewusstes chirurgisches Handeln die Heilung und den Erfolg soweit wie möglich zu sichern, als sie dem Zufalle zu überlassen.

XLIII.

(Aus dem öffentlichen Kaiser Franz Josef-Hospital in Trebitsch.)

Beiträge zur Bauchchirurgie.

Von

Dr. J. Bakes,

Primararzt.

(Mit 8 Figuren im Text.)

In den folgenden Mittheilungen erlaube ich mir, die während des verflossenen Jahres in dem Kaiser Franz Josef-Hospitale zu Trebitsch gemachten Erfahrungen auf verschiedenen Gebieten der Bauchchirurgie den Fachgenossen zu unterbreiten, in der Hoffnung, dadurch zur Förderung und Klärung strittiger Tagesfragen auf diesem Gebiete der Chirurgie beizutragen.

Allgemeiner Theil.

Das vorwiegend zu operativen Zwecken modern eingerichtete Krankenhaus verfügt über zwei Operationssäle (leider ohne Oberlicht) sammt zugehörigen Nebenräumen, denen ein orthopädischer Gypssal und ein Röntgencabinet beigefügt sind.

Von den im Laufe des Jahres 1903[1]) zur Ausführung gelangten 761 operativen Eingriffen entfallen 100 auf Laparotomien (excl. Hernien), von denen nur die rein chirurgischen in diesem Aufsatze eine kritische Sichtung erfahren; die gynäkologischen Bauchschnitte bleiben unberücksichtigt.

Bevor wir an das gewählte Thema herantreten, wollen wir, da bekanntlich eine Einigung über die zu wählende Methode der Vorbereitung und Ausführung operativer Eingriffe unter den Zeitgenossen bisher nicht erreicht wurde, kurz das Wichtigste über den obgenannter Anstalt diesbezüglich eingeführten Modus einflechten.

[1]) Das erste Jahr des Bestehens der Anstalt.

Jeder selbsständig Wirkende stellt sich durch Combination wissenschaftlicher Errungenschaften seine eigene Methode zusammen, mittels welcher er nur dann gute Resultate zeitigt, wenn es ihm gelungen ist, sich und sein Personal in ihre Technicismen gründlichst einzuarbeiten.

Narkose.

Dass das Capitel der allgemeinen Narkose eines der wichtigsten und zugleich heikelsten in der operativen Chirurgie ist, das empfindet wohl jeder Operateur. Deshalb ist das Bestreben, die Inhalationsnarkose mit allen ihren Gefahren einzudämmen oder gar auszuschalten, an der Tagesordnung. Jede Entdeckung, jedes neue Mittel wird mit Enthusiasmus begrüsst, erprobt — und nach erlebter Enttäuschung meist ad acta gelegt.

Als Schneiderlin die subcutane Scopolamin-Morphiumnarkose in die Chirurgie einführte, und die ermuthigenden Veröffentlichungen Korff's, Blos's u. A. zur Nachahmung einluden, haben auch wir uns der Methode warm angeschlossen und selbe nahezu in 200 Fällen geübt.

Das vorläufige Urtheil, welches die erwähnte Beobachtungsreihe uns dictirt, lässt sich kurz in 2 Worten zusammenfassen: unsicher, gefährlich. Die gesammelten Erfahrungen sind so variabel, die Anwendungsweise noch ganz ohne feste Basis, ohne feststehende Indicationen, dass über die Mängel oder Leistungsfähigkeit der Methode noch lange nicht das letzte Wort gesprochen werden kann. Ob die ungewöhnliche Variabilität der Wirkung in der Unbeständigkeit des Scopolamins (welches bis dato chemisch rein gar nicht darstellbar ist), wurzelt, oder ob jedes Nerven- und Gefässsystem anders auf das Alkaloid reagirt, kann auch vorläufig nicht entschieden werden.

Immerhin bedeutet diese Methode eine Bereicherung unseres Schatzes zur Vermeidung der Inhalationsnarkose, eine Bereicherung, die leider auch Eigenschaften eines Danaergeschenkes trägt. Wir haben unser Lehrgeld gezahlt und fühlen uns verpflichtet, folgende Aufzeichnungen folgen zu lassen.

Wohl haben wir geradezu ideale Fälle gesehen: Narkosen, die sowohl für den Operateur, als auch für den Patienten nichts zu wünschen übrig liessen. Die vollständige, für Kranke so angenehme Amnesie des zu Geschehenden und des Geschehenen, das

Fig. 1.

Operation im aseptischen Saal.

Fig. 2.

ruhige, weder durch Schmerz noch durch lästiges Erbrechen gestörte postoperative Stadium, die Euphorie nach dem Erwachen, nicht die geringste Schädigung der Lebensfunctionen — das sind unsere Glanznummern. Diesen sind Fälle gegenüber zu stellen, wo das Scopolamin eine der beschriebenen geradezu diametrale Wirkung hervorrief: Unruhe, Erregung, Gesichtsröthung, fliegender Puls und Athem, Somnolenz ohne Stadium der Toleranz machten das Einleiten und Unterhalten einer regelrechten Aethernarkose nothwendig. Das anfänglich recht bedrohliche Bild legte sich gewöhnlich im Verlaufe der Inhalationsnarkose, welche oft überraschend gut verlief und ein nahezu beschwerdeloses postnarkotisches Stadium (wenig Erbrechen!) aufwies. Hier kam also das Scopolamin in der hohen Dosirung zu mindest nutzlos zur Anwendung.

Was uns aber das Wort „gefährlich" auszusprechen berechtigt, sind zwei im Anschluss an Operationen eingetretene Todesfälle, welche noch vor Kurzem unsererseits theils der Schwere der Eingriffe, theils den vorgefundenen pathologischen Veränderungen zur Last gelegt wurden. Beide starben unter eclatanten Symptomen der Herzschwäche $^1/_2$ resp. 1 Stunde nach Beendigung der Operation.

Der I. Fall betraf den 8jährigen J. B. aus Namiest mit einer schweren Osteomyelitis femoris (Totalsequester). Eine Stunde vor der Operation 0,0005 Scopolamin, 0,015 Morph. subcut.; zur Herbeiführung des Toleranzstadiums 30 g Aether inhalirt. Der während der Operation ziemlich starke Blutverlust wurde durch Infusion von Salzlösung ersetzt. Gegen Ende des Eingriffes wird der Puls immer frequenter und alle angewandten Mittel konnten den Exitus nicht verhindern. Section: ausgebreitetes Amyloid des Herzens und der parenchymatösen Organe.

Der II. Fall betraf ein vorgeschrittenes Uteruscarcinom, das nach Werthheim (Beckenausräumung) exstirpirt wurde. 1 Stunde zuvor 0,001 Scopolamin, 0,0275 Morph. subcut. Einleitende Aethernarkose: 308 g. Wegen carc. Drüsen wurde die V. iliaca resecirt. Von da ab verschlimmerte sich der Puls (120—130) und wird trotz Infusion, Kampfer etc. immer schwächer und frequenter, sodass die Kranke 1 Stunde nach dem Beenden des Eingriffes an Herzschwäche stirbt.

Wie oben erwähnt, suchten wir für diese Todesfälle theils in den Eingriffen, theils in der allgemeinen Schwäche der Patienten eine plausible Erklärung, als ein kürzlich vorgekommener neuerlicher Todesfall uns auf's Unangenehmste überraschte und die ohnedies nicht befriedigende Deutung der oberwähnten letalen Ausgänge mit einem

Schlage änderte. Es wurde uns plötzlich sehr wahrscheinlich, dass hier das Scopolamin keine harmlose Rolle gespielt habe.

Der Fall betraf eine 60jährige noch rüstige Frau, mit anscheinend gesundem Herzen. 1 Stunde vor der Operation 0,0008 Scopolamin, 0,02 Morph. subcut. Bei Beginn ungefähr 60 g Aether. Es folgte die Exstirpation eines kindskopfgrossen Sarkoms am Halse, wobei V. jugul. comm. u. Art. carot. ext. mitresecirt wurden. Blutverlust geringfügig. Beim Schluss der Operation war das Befinden und der Puls gut, keiner von uns dachte im Entferntesten daran, dass der Fall schlimm ausgehen könnte. Der glatt sich abwickelnde Eingriff war zwar ein grösserer aber durchaus kein lebensgefährlicher. Patient schlief nach dem Transport in das Krankenzimmer weiter, es stellten sich jedoch allmälig Symptome von Herzschwäche ein, die trotz aller angewandten Mittel und Bemühungen ca. 4 Stunden nach dem Eingriffe zum Tode führten. Wir sahen rath- und machtlos diesem unglücklichen Ausgange zu. Die Inspection der Wunde überzeugte uns, dass keine Nachblutung erfolgt, kein wichtiger Nerv (Vagus) oder sonst ein edles Organ verletzt waren. Section wurde verweigert.

Für diese unaufhaltsam zum Tode führende postoperative Herzsynkope können wir nur die Einwirkung der Morphium-Scopolamininjection verantwortlich machen, trotzdem gerade für's Herz das Scopolamin ungefährlich sein soll (?). (Bumke: Mitth. aus der psych. Kl. Freiburg). Dass uns all' dieses den Warnungsruf auf's Eindringlichste ertönen lässt und zur grössten Vorsicht bei Anwendung des Mittels, insbesondere bei Kindern und alten Leuten mahnt, wird uns Niemand verargen.

Nach unserer bescheidenen Erfahrung ist die Scopolamin-Morphium-Injection als Hilfscoëfficient bei Aetherinhalationsnarkose in minimalsten Dosen etwa bis 0,0005 mit 0,015 Morphium für Erwachsene zulässig, und können wir nicht umhin, der Publication Hartog's (Münch. med. Woch. 46. 1903) vollständig beizupflichten und seine Erfahrungen in jeder Hinsicht zu bestätigen. Die Aethernarkose verläuft ruhiger, der Narcoticumverbrauch ist geringer, selten tritt Erbrechen ein, und die Salivation ist überraschend gering. Auch das postnarkotische Stadium gestaltet sich für die Patienten angenehmer. Es erübrigt mir nur noch den Satz aus Hartog's Artikel zu citiren, wo er die Methode deshalb zur allgemeinen Anwendung empfiehlt, „da sie einmal die Gefahren der Aethernarkose auf ein Minimum reducirt, andererseits die unangenehmen Nebenwirkungen der Inhalationsnarkose vermindert."

— Selbstredend muss die Methode auch ganz ungefährlich sein.

Zur Inhalationsnarkose wird ausschliesslich der Merk'sche „Aether pro narcosi" verwendet. Zur Tropfmethode benutzen wir die Ventilmaske Sudeck's, zum Aetherrausch den grossen, mit Wachstuch überzogenen Korb nach Thöle. Eine halbe Stunde vor der Inhalationsnarkose wird der Patient morphinisirt.

Die von Lennander inaugurirte Combination von Aetherrausch mit Schleich'scher Localanästhesie findet bei uns eine stets häufigere Verwendung und hat uns bei Magen-Darmoperationen ganz hervorragende Dienste geleistet (siehe Magenchirurgie).

Reine Schleich'sche Localanästhesie kam in 110 Fällen (Hernien, Probelaparotomien, Gastroenterostomien, Epikystotomien etc.) in Verwendung.

Was die postnarkotischen üblen Zufälle anlangt, haben wir periodenweise (Frühling, Herbst) einige kurz dauernde, abortive Pneumonien (mehr katarrhalischen Charakters) erlebt. Bronchitiden kamen sowohl nach Aether, als auch nach Schleich zur Beobachtung. Bei den unter Scopolamin operirten Fällen vermissten wir in der Regel jedwede katarrhalische Reizung des Respirationstractes. Nur ein Pat. mit stark vorgeschrittenem Magencarcinom starb 5 Tage nach der Operation an plötzlich einsetzender Lungenaffection, welche durch die vorgenommene histologische Untersuchung einwandsfrei als carcinomatöser Natur erwiesen wurde (siehe Magenchirurgie).

Die Vorbereitungen

des bei den Eingriffen beschäftigten Personales und des Kranken sind zum grössten Theile dem Verfahren v. Eiselsberg's nachgebildet. Wir operiren mit Masken, Handschuhen und Armtricots, septische Operationen mit Gummihandschuhen. Zur Händedesinfection verwenden wir fliessendes heisses Wasser, Seife, Bürste, Alkohol und Sublimat. Auch auf die kosmetische Pflege der Hände und ihre möglichste Fernhaltung vom septischen Material legen wir grossen Wert.[1])

Der Tags zuvor gründlich vorbereitete, rasirte, und mit einem Alkoholverbande versehene Patient wird, nach Abnahme des Ver-

[1]) Das in die noch feuchte Haut eingeriebene Kaloderma verhütet am besten Schuppung, Risse und Abschilferungen.

bandes, am Operationstische mit Spir. saponat., Aether, Alkohol vom II. Assistenten abermals energisch gewaschen, das Operationsfeld zuletzt noch mit Tinct. jodi bestrichen und mit sterilen Compressen garnirt. Zur Erhaltung der Körperwärme des Kranken dienen grosse, den Operationstisch deckende Thermophorcompressen und starke Flanellanzüge, welche warm, dem Kranken unmittelbar vor dem Eingriffe angelegt werden. Ausserdem ist der Saal entsprechend temperirt und während jeder Operation sind fahrbare Becken mit heisser Kochsalzlösung (die erneuert wird) parat. Kachektische werden durch Nährklysmen, subcut. Kochsalz- und Oelinfusionen gekräftigt, bei incompisirten Herzfehlern wird das Herz durch Digitalisgaben unterstützt, u. s. w.

Die operative Technik bei Laparotomien wird nach folgenden Principien gehandhabt: die Schnittführung richtet sich in erster Linie nach der Lage des zu operirenden Organes. Die typische mediane Laparotomie ist bei Eingriffen am Magen, Dünndarm und im kleinen Becken, ferner in Fällen, wo die Diagnose nicht genau gestellt werden kann, die bequemste. Bei Appendix- und Coecaloperationen wählen wir den schrägen durch den Mac Burney'schen Punkt geführten Schnitt, bei Incisionen auf Gallenblase und Choledochus benutzen wir den intrarectalen Paramedianschnitt oder den Wellenschnitt (Kehr, Körte, Riedel). Bei einigen gynäkologischen Operationen übten wir den suprasymphysären Bogenschnitt (Küstner's) mit sehr befriedigendem Resultate. Nach jeder Laparotomie lassen wir die Patientien gut passende Bauchbinden tragen.

Die Incisionen werden stets präparatorisch ausgeführt, die Hautränder sofort durch mittels Schieber befestigte sterile Compressen maskirt, ihre Länge so gewählt, dass eine rasche Orientirung möglich und die Technicismen des Eingriffes unbehindert sich abwickeln können. Nach Orientirung und eventueller Eventration der zu operirenden Organe wird die Peritonealhöhle mittels Salzcompressen abgeschlossen. Auch die vorgelagerten Eingeweide werden (soweit es der Eingriff zulässt), vom II. Assistenten in immer zu erneuernde heisse Kochsalztupfer gehüllt.

Die Trendelenburg'sche Lage verwenden wir bei Eingriffen im kleinen Becken, Appendix, Blase, Flexur fast ausnahmslos ohne je einen üblen Zufall erlebt zu haben. Vor Schluss der Bauchwunde lassen wir den Patienten langsam (Stölzner'scher Tisch) in

die horizontale Lage zurücksinken, wobei durch gelindes Schütteln des Körpers die Därme ihren ursprünglichen Platz einzunehmen gezwungen werden. Vor Beginn der Bauchnaht wird die Tupfer- und Instrumentenzahl (Schieber, Nadeln) controllirt.

Die Peritonealtoilette beschränkt sich lediglich auf reines Auswischen mit trockenen Gazebauschen.

Bei intraperitonealen Eiterungen, Abscessen, Peritonitiden etc. ist unser Verfahren vorwiegend ein trockenes; nach gründlichem Auswischen mit steriler Gaze wird von der Mikulicz'schen Beuteltamponade ausgiebig Gebrauch gemacht. Gespült wird nicht.

Die Bauchnaht, gewöhnlich in 3 Etagen angelegt, wird mit einem Sandsäckchen beschwert und am Auseinanderweichen entweder durch Heftpflasterstreifen oder gefiederte Flanellbinden gehindert. Das Hauptgewicht legen wir auf peinliche Adaptation der Fascie, welche sehr exact mittels feiner Seide und Troicartnadeln vereinigt wird.

Als Nahtmaterial verwenden wir ausschliesslich Seide, deren Sterilisation und Aufbewahrung (nach Kocher's Vorschrift) die peinlichste Sorgfalt gewidmet wird. Unser chirurgisches Schaffen lässt sich kurz in nachstehendem Resumé zusammenfassen: Bei allen Eingriffen trachten wir rasch, mit dem geringsten Blut- und Wärmeverlust des Kranken, unter möglichster Schonung der Gewebe und Beschränkung der ausübenden Händezahl, mit den kleinsten Mengen des Narcoticums zu arbeiten.

Die Mortalität

bei den 110 intraabdominalen an 100 Patienten ausgeführten Eingriffen betrug 17 Fälle. Von diesen starben: fünf Fälle längere Zeit nach der Operation an intercurrenten Krankheiten, 5 Fälle sind gänzlich aussichtslos unter das Messer gekommen, bei 7 Fällen muss der Eingriff als unmittelbare Todesursache angesehen werden. Auf alle werden wir in den einschlägigen Abschnitten kurz eingehen.

Von den überbleibenden 83 Patienten wurden 17 vaginal operirt bei 7 musste das Operationsterrain drainirt werden, sodass zur Beurtheilung des Heilungsresultates per primam 59 Fälle übrig bleiben, zu denen 6 von den 17 Verstorbenen per primam Geheilte hinzugerechnet werden müssen — also 65 Fälle. Von diesen

heilten per primam 61; 3 Fälle zeigten oberflächliche Nahteiterungen, 1 Fall (verjauchtes Uteruscarcinom nach Wertheim exstirpirt), wies eine theilweise Vereiterung der Laparotomiewunde auf.

Specieller Theil.

I. Magenchirurgie.

Nahezu sämmtliche mit chirurgischen Magenerkrankungen behaftete Kranke kamen in derart desolatem Zustande zur Aufnahme, dass ausnahmslos einige Tage geopfert werden mussten, um dieselben durch Magenspülungen, Rectalernährung, subcutanen Salzwasser- und Oelinfusionen für die vorzunehmende Operation vorzubereiten.[1])

Eine Stunde vor dem Eingriffe wird dem gründlich vorbereiteten Kranken noch der Magen ausgespült und subcutan Salzlösung gegeben.

Der Eingriff selbst geschieht entweder in reiner Schleich'scher Localanästhesie oder in combinirter Narkose: mit Schleich öffnet man das Abdomen, unter Aetherrausch erfolgt die Orientirung und das Zurechtlegen der Organe zum Eingriffe, hierauf wird während der Manipulation am Magendarm jedwede Anästhesie ausgesetzt. Bei der Reposition und Peritonealnaht wird wieder ein kurzer Aetherrausch eingeleitet, und die Bauchnaht unter Infiltrationsanästhesie vollführt. Wichtig ist, den Kranken vorher genau zu instruiren und die eventuelle Aufregung durch schwache Morphiumdosen zu bekämpfen.

Im Ganzen wurden am Magen 21 Eingriffe vorgenommen; 15 mal wegen maligner Neoplasmen mit 5 Todesfällen, 6 mal wegen benigner Erkrankungen mit 1 Todesfall.

Nach der Art der Eingriffe zerfallen die 21 Operationen in

17 Gastroenterostomien,
1 Pylorusresection,
1 Gastro-gastroanastomose,
1 Versuch der Gastrolysis,
1 Gastrostomie.

[1]) Zwei von diesen Unglücklichen fühlten sich am 3. resp. 4. Tage so wohl, dass sie den Eingriff verweigerten und über eigenes Verlangen entlassen werden mussten. Nach Monaten brachte man sie wieder, die nun nachdrücklich verlangte Operation musste jedoch als gänzlich aussichtslos abgelehnt werden.

Als Anschlussoperationen verdienen
2 Enteroanastomosen nach Braun und
1 Ileosigmoideostomie
erwähnt zu werden.

Die 6 Todesfälle zeigten folgenden Verlauf.

1. Fall. V. T., 44 J. aus Trebitsch: Sanduhrmagen 17. I Laparot.: Der erste enorm ectatische Magenabschnitt tief unter dem Nabel — hintere Gastroenterostomie. Der zweite kleinere Abschnitt durch eine ringförmige harte Strictur vom ersten getrennt. Gastro-gastroanastomose unterhalb der Stenose. Zahlreiche Drüsenmetastasen. Heilung des Eingriffes. Besserung des Kranken. Nach 6 Wochen plötzlicher Exitus an eitriger Mediastinitis. Section: Von der Cardia ausgehendes das Zwerchfell, die Leber und Lunge durchwucherndes Carcinom erzeugte die eitrige Mediastinitis, Pleuritis und Leberabscess. Beide Anastomosen tadellos geheilt.

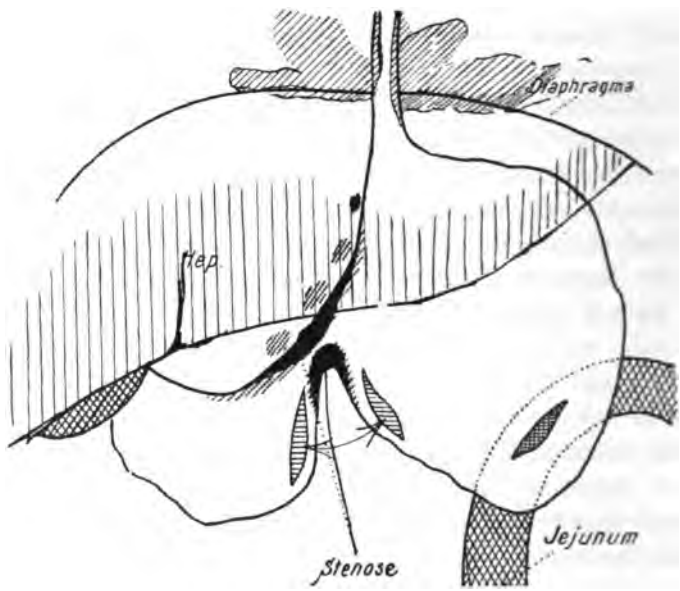

Fig. 3.

2. Fall. Mar. H., 40 J., aus Trebitsch: Ulcera mit schwerer Hämatemesis. Stark entkräftete Frau. 3. 12. Laparotomie: Ectatischer Magen, verengter Pylorus. Gastroenterostomie bringt sichtliche Erholung, sodass Ernährung per os wieder versucht wurde. 10. und 11. 12. neuerliche schwere Attacken von Blutbrechen, welchen die Kranke am 16. 12. erliegt. Section: Zahlreiche disseminirte Ulcera des Fundus und kleinen Curvatur, Pylorusnarbe; totale Anämie. Gastroenterostomie tadellos geheilt.

3. Fall. A. S., 41 J., aus Witzenitz. Carcinoma pylori. 23. 7. Resectio pylori nach Billroth II. 26. 7. Relaparotomie wegen Symptomen beginnender Peritonitis. Das nach Doyen verschlossene Duodenalende erscheint nicht einwandsfrei und wird übernäht. Trockenes Auswischen. Magennaht sowie Gastroenterostomie intact. Der abführende Schenkel gefüllt, deshalb mühsam noch eine kleine Enteroanastomie angeschlossen, Mikulicztampons eingelegt. 31. 7. Exitus an Peritonitis, welche entweder vom Duodenalende (die übrigen Nähte intact) ausging oder durch einen untergelaufenen Fehler während der Operation entstand. Secundäres Carcinom des Pankreas und Drüsen.

4. Fall. J. K., 48 Jahre, aus Wodonetz. Ca. — schwere Krebskachexie. 1. 10. Laparotomie: Faustgrosser Tumor des Pylorus, Leber und Drüsenmetastasen. Gastroenterostomie — reactionslos vertragen. 6. 10. plötzlicher Temperaturanstieg 38,2, schmutzigbrauner Auswurf, in der Nacht Exitus. Section: Pneumonia carcinomat., nebst universaler Carcinose sämmtlicher Organe. Gastroenterostomie reactionslos verheilt.

5. Fall. M. B., 56 Jahre aus Horka. Zum Skelet abgemagerte Frau mit einem grossen Tumor im Epigastrium. 20. 8. Laparotomie: Magen durch den infiltrirenden Tumor überall fixirt. Versuch der Lösung von der Leber führt sofort zu kleinem Einriss, welcher übernäht, und die Operation als gänzlich aussichtslos abgebrochen wird. 25. 8. Exitus. Section: Carcinom. Uebernähter Einriss mit der Leber verklebt.

6. Fall. F. L., 28 Jahre, aus Pokojowitz. Totaler Kräfteverfall, permanentes Erbrechen. 27. 5. Laparotomie deckt einen imposanten Magentumor auf, welcher das Colon transversum durchwuchert und stenosirt. Gastroenterostomie und Ileosigmoideostomie mit Murphy. 28. 5. Exitus. Section: Totale Pylorusstenose, unzählige Metastasen. — Inoperabilität selbst für einen palliativen Eingriff.

Es starben also:

1. Fall 6 Wochen nach Operation an eitriger Mediastinitis,
2. „ 13 Tage „ „ „ Verblutung (Ulcus),
3. „ 9 „ „ „ „ Peritonitis,
4. „ 6 „ „ „ „ carcinomatöser Pneumonie,
5. „ 5 „ „ „ „ Marasmus,
6. „ 1 „ „ „ „ Krebskachexie.

Bei den ersten 4 Fällen waren die Gastroenterostomien, die Gastrogastroanastomose sowie die Magenocclusionsnaht geheilt, worüber uns die Sectionen Aufklärung verschafften. Im 5. Falle wurde die Operation als aussichtslos abgebrochen, der Exitus kann der bereits verheilten Probelaparotomie nicht zur Last gelegt werden. Es bleiben nur 2 Fälle übrig, wo der Eingriff den Tod direkt verschuldete, und zwar: Fall 3, der wegen Lockerung des

Doyen'schen Verschlusses, oder eines untergelaufenen Fehlers gegen die Asepsis beim Eingriffe an Peritonitis starb, und Fall 6, in welchem das Carcinom mit seinen ungezählten Metastasen wohl jeden Eingriff überflüssig machte (falsche Indicationsstellung).

Bei der Ausführung der Gastroenterostomien acceptirten wir die „physiologische" Methode Petersen's, welcher von dem normalen topographisch anatomischen Verhältniss der Plica duodenojejunalis zum Magen ausgehend sehr richtig bewies, dass die Plica immer höher als der tiefste Punkt der grossen Curvatur gelegen sei, dass diese Höhendifferenz mindestens 3 cm betrage und mit zunehmender Magenectasie wachse. Aus dieser Vergleichung resultirt nach Petersen die „physiologische" Länge des zuführenden Jejunumschenkels, welche zwischen 3—10 cm schwankt. Der abführende Schenkel fällt nach Etablirung der Anastomose in sanftem Bogen parallel mit der hinteren Magenwand ab, wodurch der rasche Abfluss garantirt und eine Spornbildung sicher vermieden wird. Deshalb erscheint uns diese Methode allen übrigen weit überlegen als Operation der Wahl. Die vordere Anastomose umgeht die Möglichkeit eines Circulus nicht, sollte also immer durch Enterostomien und diverse Suspensionen ergänzt werden; dadurch wird sie complicirter, zeitraubender, in ihrer Wirkung unsicherer, und muss als Ausnahmsoperation angesehen werden.

Ausser den 17 im vorigen Jahr ausgeführten Gastroenterostomien hat Autor seit der Publication Petersens nach dieser Methode (selbstverständlich, wo es die Verhältnisse gestatteten) des öfteren operirt, immer günstige Resultate erzielt und hat die Ueberzeugung gewonnen, dass jeder, welcher dieses Vorgehen zu üben anfängt, dasselbe nicht mehr künftighin entbehren kann.

Von den 17 Gastroenterostomien heilte und functionirte die Anastomose in 16 Fällen tadellos. Der 17. Fall starb 1 Tag nach dem Eingriffe (siehe Mortalität Fall 6). Zweimal kamen wir in die Lage — durch unsere Schuld — die Braun'sche Enteroanastomose anzuschliessen: einmal hatten wir aus Versehen den zuführenden Schenkel zu lang gewählt und deshalb sofort die Enteroanastomose mit Naht beigefügt, das andere Mal (siehe Mortalität Fall 3) glaubten wir nach Relaparotomie die abführende Schlinge gebläht und führten sehr mühsam eine kleine Enteroanastomose aus, welche an dem Verlauf nichts änderte. Beide Male

wäre also die Anschlussoperation als überflüssig zu vermeiden gewesen. Bei correct ausgeführter Methode Petersen's lässt sich die Braun'sche Anastomose gar nicht oder nur sehr schwer ausführen, ist auch vollständig überflüssig.

In einem Punkte unterscheidet sich wohl unser Vorgehen von der Petersen'schen Methode: wir benutzen nie den Knopf, sondern führen immer die Naht aus, um das Einfallen des Knopfes in den Magen, sein Steckenbleiben und andere bei seiner Wanderung auftretende üble Zufälle sicher zu vermeiden.

Bei den übrigen neun gebesserten Kranken handelte es sich zumeist um von der kleinen Curvatur ausgehende, den Pylorus stenosirende Carcinome, bei denen die Gastroenterostomie vorzügliche momentane Erfolge zeitigte. Nur in einem Falle (Joh. J. 36 J. aus Prokopow) von nahezu über das ganze Organ ausgebreitetem Lymphosarkom mit ungezählten Drüsentumoren in den Mesenterien, beeinflusste der Eingriff den Verlauf sehr wenig.

Die benignen Magenerkrankungen, bei welchen operativ eingeschritten werden musste, betreffen 6 Fälle:

Fünfmal veranlassten die Eingriffe schwere ulceröse Processe, welche jeder internen Therapie trotzend mit Symptomen einer beträchtlichen Ectasie, motorischen Insufficienz und Hyperacidität vergesellschaftet waren.

Vier Fälle wurden durch Gastroenterostomie bedeutend gebessert (im Falle F. P., 38 Jahre, aus Trebitsch bestand eine Andeutung von Sanduhrmagen).

Im fünften Falle (siehe Mortalität, Fall II) bewahrheitete sich die Ansicht Petersen's, welcher der Gastroenterostomie bei acuten Magenblutungen eine „frappante" Wirkung zuschreibt, nicht. Allerdings ist ein einzelner Fall gar nicht massgebend, überdies haben wir den von P. verlangten Knopf nicht angewendet. Bei der beträchtlichen Breite unserer Anastomosen möchte ich jedoch bezweifeln, dass durch einen noch so grossen Knopf die Magenentleerung schneller ermöglicht wird, als es durch unsere 3 cm breite, gut umsäumte Anastomose geschehen muss. — Hier hätte nur eine Methode Aussicht auf Erfolg geboten, und zwar die Maydl'sche Jejunostomie, die den Magen total ausser Function setzt, und dadurch die Heilung blutender Ulcera am energischsten fördert. Künftighin werden wir auch nicht ermangeln, in derart

verzweifelten Fällen dieses einfache und berechtigte Verfahren anzuwenden.

Der letzte (sechste) hierher gehörende Fall (M. H., 28 Jahr, aus Jarmeritz) führte seine Magenerkrankung auf ein schweres Trauma der Magengegend (vor 4 Monaten erfolgt) zurück. Das anhaltende mit heftigen Magenschmerzen verbundene Erbrechen brachte den Kranken an den Rand des Grabes. Bei der Laparotomie fanden wir einen anscheinend normalen, etwas erweiterten Magen vor, dessen Pylorus eine ringförmige Verdickung aufwies und offenbar nur zu einer geringgradigen Stenose führte. (Spasmus? Hypertrophie?)

Die Gastroenterostomie behob mit einem Schlage alle Beschwerden des Kranken, welcher mit beträchtlicher Gewichtszunahme nach 3 Wochen die Anstalt verliess.

Schliesslich wurde eine Witzel'sche Fistel wegen impermeabler Oesophagusstrictur (Carcinom) mit Erfolg angelegt.

Bei der einschlägigen Indicationsstellung berücksichtigten wir die in der Literatur von Petersen, Rencki u. A. betonte Thatsache, dass die Gastroenterostomie auf die motorische Function des Magens einen wohlthätigen Einfluss übe, durch die schnelle Entleerung eine energische Contraction seiner Wände ermögliche, die Hyperchlorhydrie beseitige, und dadurch die Geschwüre rascher zur Ausheilung bringe.

II. Chirurgie des Darmes, Netzes und Peritoneums.

Einleitend einige Bemerkungen über die Technik: Als Nahtmethode benützen wir ausschliesslich die von Wölfler angegebene, welcher wir noch eine Reihe von Seroserosanähten hinzuzufügen pflegen. Die Ausführung derselben zerfällt (z. B. bei lat. Apposition) in folgende Acte: nach Anlegung der hinteren fortlaufenden Seroserosanaht, Spaltung der apponirten Darmwände bis zur Mucosa, Vereinigung der medialen Schnittränder durch eine fortlaufende Seromuscularisnaht, sodann nach Eröffnung der Mucosacylinder und Verstopfung der Oeffnungen mittels kleiner feuchter Perltupfer, hintere Mucosa-, vordere Mucosa- und vordere Seromuscularisnaht: schliesslich Fortsetzung der hinteren Seroserosanaht. Wir erzielen durch diese Nahtmethode die denkbar günstigsten Resultate, denn nie beobachteten wir eine Dehiscenz der Naht, nie eine Insufficienz der Darmvereinigungen.

In Fällen, wo es auf schnelle Ausführung des Eingriffes ankommt, oder wo zwei Eingriffe hintereinander nothwendig erscheinen, verwenden wir zur Anastomosenbildung den von Windler modificirten Murphyknopf und setzen ihn mittels des von Rehm beschriebenen Verfahrens ohne Tabaksbeutelnaht ein. Wo es nur möglich, apponiren wir lateral im Sinne der Peristaltik die nach Doyen's Quetschmethode geschlossenen Darmenden.

Bei Anastomosen oder Implantationen ins Colon benützen wir immer die Taenie zur Herstellung der Verbindung. Am Dickdarm verstärken wir die Nahtreihen durch omentale Plastik nach Senn.

Im Ganzen wurden am Darme, Netz und Peritoneum 43 Eingriffe mit 7 Todesfällen ausgeführt. Nach Art der Operation entfallen:

auf	Darmresectionen	8	Eingriffe
„	Darmausschaltung	2	„
„	Darmvorlagerung	1	„
„	Enteroanastomose	3	„
„	Appendixoperation	8	„
„	Herniolaparotomie	10	„
„	Colostomien	3	„
„	Laparotomia probatoria	5	„
„	„ wegen Adhäsionen . .	1	„
„	„ wegen Netzverlagerung	1	„

Die sieben Todesfälle wollen wir kurz anführen:

1. Fall. K. J., 49 Jahre, aus Jablonov. Periton. purul. diffus., idiopethische Fettnekrose. 28. 8. Aufnahme unter Symptomen von Peritonitis, welche sich bei der Incision bestätigt. Appendectomie eines sehr langen an der Spitze adhärenten Wurmfortsatzes, von dem die Peritonitis jedoch nicht ausgeht. Trockenes Auswischen, Tamponade, Infusionen. Exitus 5 Stunden nach dem Eingriffe. Section: disseminirte bis haselnussgrosse weisse Nekrosen des intraperitonealen Fettes; Pankreas zwar vergrössert aber ohne Nekrosen und Hämorrhagien.

2. Fall. N. S., 67 Jahre, aus Trebitsch. Hernia umbil. incarc. Periton. pur. diff. Moribund eingeliefert. Die manneskopfgrosse Hernie steinhart. Incision: Gangraen und multiple Perforation des Darmes in die freie Bauchhöhle, Thrombose der Mesentericae, eitrig-jauchige Peritonitis. Exitus am Tische.

3. Fall. M. S., 79 Jahre, aus Breznik. Hernia inguin. incarc. Periton. pur. diff. ex perforat. Die perforirte Schlinge wird resecirt, die Bauchhöhle trocken ausgewischt und durch grosse Mikulicztampons drainirt. Einige Stunden nach der Operation Exitus.

4. Fall. M. G., 7 Jahre, aus Trebitsch. Peritonitis tuberculosa. Bis

zum Scelet abgemagert, Ascites, Dyspnoe. 16. 1. Laparotomie mit Schleich reactionslos vertragen. 21. 1. Exitus an milialer Tuberculose. Die Wunde bereits geheilt.

5. Fall. K. D., 47 Jahre, aus Gross-Meseritsch. Appendicitis tuberculosa. 17. 8. Incision eines grossen perityphlitischen Abscesses. Appendix trotz Bemühungen nicht gefunden. Persistenz einer tiefen Fistel im unteren Wundwinkel, welche ab und zu fäculenten Eiter entleert. Nach 2 Monaten Diarrhoen, hektisches Fieber, elendes Aussehen; deshalb. 2. 9. Laparotomie in der Narbe. Coecum derb, tumorartig, multiple disseminirte Geschwürprocesse am Dünndarm. Wegen zu grosser Ausbreitung totale Ausschaltung undurchführbar, daher Ileocolostomie. 7. 11. Exitus. Section: Multiple Darmtuberculose, tuberculöser Coecaltumor mit Fistel, reichliche Schwielenbildung. Anastomose in Heilung begriffen.

6. Fall. Jo. K., 59 Jahre, aus Trebitsch. Carcinoma flex. sigmoid. Kleiner, ungemein fettleibiger Mann (Alkoholiker) mit Symptomen tiefer Colonstenose. Beginnender Ileus chron. nöthigt zur Incision. 14. 5. Faustgrosses gerade am Uebergange der Flexur ins Rectum sitzendes Carcinom mit einem grossen Infiltrat im enorm fettreichen Mesenterium. Mühsame Entfernung desselben. Mobilisation des Tumor und Vorlagerung im unteren Wundwinkel. 15. 5. Exitus an Herzinsufficienz. Section: Totale Fettdegeneration aller Organe, insbesondere des Herzens und der Leber.

7. Fall. M. T., 49 Jahre, aus Kralitz. Carcinoma fasc. abd. Ileus a strangul. Kleine monströs fette Wirthin (!) mit einem mannskopfgrossen Bauchdeckentumor ohne scharfe Grenzen, und foudroyanten Ileussymptomen. Die Laparotomie deckt einen nahezu die ganzen Bauchdecken infiltrirenden malignen Tumor, welcher an vielen Orten die Därme durchwuchert und bis zur Impermeabilität stenosirt. Der Eingriff, bei dem 130 ccm Jejunum, 10 ccm Ileum und 50 ccm Colon resecirt werden mussten, ermöglicht zwar die radicale Entfernung des Neoplasmas, die Kranke stirbt aber 2 Tage nachher. Das Abdomen konnte wegen des grossen Bauchdeckendefectes nicht geschlossen werden. Section: Starke Fettdegeneration des Herzens und Leber, Nieren, Adipositas nimia, die Serosa zeigt stellenweise schwache Röthung.

Bei Revision dieser sieben letalen Ausgänge finden wir, dass in drei Fällen bereits vor der Operation diffuse eitrige Peritonitis vorhanden war, dass ein Fall 5 Tage nach einer per primam heilenden Incision an Miliartuberculose, ein Fall 3 Monate resp. 5 Tage nach der Laparotomie an ausgebreiteter Darmtuberculose starb. Der Operation selbst fallen lediglich die zwei Krebsfälle (Fall 6. 7 zur Last, wo die drohenden Ileussymptome gebieterisch den Eingriff gefordert haben.

Wenden wir uns nun den geheilten Fällen zu: Wegen chronischer Darmstenose wurden drei Fälle erfolgreich operirt:

1. Fall. K. P., 26 Jahre, aus Wesce. Multiple Narbenstenosen des untersten Ileum nach traumatischer Perforation des Bauches. Resection von 30 ccm Ileum, Excision der Stercoralfistel. Heilung.

2. Fall. J. J., 13 Jahre, aus Trebitsch. Multiple Dünndarmstenosen in Folge plastischer Peritonitis mit Bildung strangförmiger Pseudomembranen. Schwellung aller Mesenterialdrüsen. — Adhäsionslösung, Exstirpation der stenosirenden Stränge. Entleerung der prallgefüllten Dünndarmschlingen durch Incision. Heilung[1]).

Fig. 4.

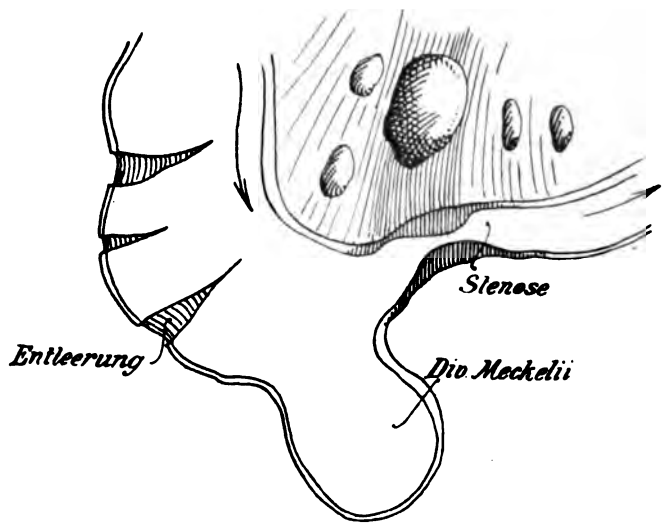

Dehnungsgeschwüre (Kocher). Nach Entleerung der eventrirten Schlinge durch Incision des tiefstgelegenen Risses, Enteroanastomose-Heilung.

3. Fall. F. M., 18 Jahre, aus Neu-Syrowitz. Solitäre tuberculöse Stenose der Ileum. Tabes mesaraica. Enorme Blähungen des zuführenden Darmes und Meckel'schen Divertikels. (Fig. 4.)

In allen Ileusfällen stehen wir nicht an, den mit flüssigen fäculenten Massen gefüllten Darm zu eventriren und selbstverständlich unter peinlichster Isolirung durch quere Incision möglichst zu entleeren (Kocher). Dadurch wird der Resorption giftiger Zerfallsproducte Einhalt gethan, die Vergiftungsgefahren (Herz!) ausgeschaltet und der Darm entlastet.

[1]) Pat. kam im Februar l. J. wieder mit Ileussymptomen. Relaparotomie deckt einen circumscripten Tumor zusammengebackener Dünndarmschlingen auf, welcher mittels Ileocolostomie ausgeschaltet wird. Keine Stränge mehr. Heilung und beträchtliche Gewichtszunahme. 20. IV. Vorstellen d. Kranken. Blühendes Aussehen, Wohlbefinden anhaltend, Tumor schwindet.

In der operativen Behandlung der Appendicitis nehmen auch wir den endlich von Fachgenossen zumeist acceptirten Standpunkt des radicalsten Vorgehens ein, begnügen uns nicht im Anfalle mit blosser Abscessincision, sondern trachten nach dem kühnen Vorgehen Rehn's, Sprengel's, Gersuny's etc. des Wurmfortsatzes nach Auseinanderdrängen der Adhäsionen habhaft zu werden, und eventuelle Abscesse in der Tiefe zur Eröffnung zu bringen. Die Operation à froid bietet wohl die meisten Heilungschancen (v. Eiselsberg) und wäre als Idealverfahren allen anderen vorzuziehen, wenn dem Zuwarten nicht gewisse Nachtheile anhaften würden:

1. Ist es schwer, die Verantwortung für die Weiterentwickelung des gegenwärtigen Anfalles zu übernehmen,

2. So mancher Patient, welcher im Anfalle bereits seine Einwilligung zur Operation gab, lässt sich nach Ablauf desselben zum Eingriffe nicht mehr bewegen.

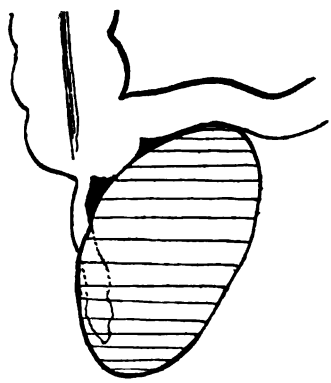

Fig. 5.

Deshalb verlieren wir mit Warten keine Zeit, sondern operiren sofort, womöglich ganz im Beginn, noch vor der Perforation und Abscessbildung. Um die Einlieferung der Fälle in diesem frühen Stadium zu erzielen, müssen praktische Aerzte durch Vorträge entsprechend orientirt werden. Denn in ihren Händen liegt gewöhnlich das Schicksal der Erkrankten. Von den 8 Appendectomien starben 2 Fälle (siehe Mortalität Fall 1, 5). Zwei à froid operirte Appendicitides herniariae in grossen inguinalen Cöcalbrüchen boten wegen fester Adhäsionen nicht unerhebliche technische Schwierigkeiten. Die übrigen Fälle bieten nichts Besonderes.

Erwähnung verdient noch ein Zufälligkeitsbefund am Cöcum gelegentlich einer Totalexstirpation der Genitalien wegen bilateralen Ovarialtumors bei der 65jährigen A. E. aus Wien: es fand sich eine gänseeigrosse mit klarer Flüssigkeit gefüllte breite, dem Darm adhärente und mit der Appendidix verwachsene Cyste, welche als Residuum einer vor Jahren abgelaufenen Blinddarmentzündung anzusehen ist. (Fig. 5.)

Von den 10 Herniolaparotomien sind 2 Fälle (siehe Mortalität Fall 2, 3) gestorben, drei Fälle wegendes seltenen Befundes erwähnenswert:

1. Fall. J. K., 14 Monate, aus Wlcsatin. Incarceration der mit ihrem Mesenterialansatz herabgerückten Flexura sigmoid. Nach Laparotomie gelingt die Reposition. 6 Tage nach der Operation Maserneruption. Die Möglichkeit eines Causalnexus des Incubationsstadiums mit der bei Kindern so seltenen Incarc. (insbesondere grosser Inguinalbrüche) ist nicht von der Hand zu weisen.

2. Fall. Petr. Z., 20 Jahre, aus Pokojowitz. 11 Tage währende Incarc. einer rechtsseitigen Scrotalhernie mit Gangrän der Schlinge, des Scrotums und Testikels, Stercoralfistel an der Bruchpforte. Peinlichste Einpackung der gangränösen Organe mit Sublimatgaze. Schräge Laparotomie handbreit über der Bruchpforte, intraabdominale Resection und Anastomose der zum Einklemmungsring ziehenden Schlinge. Schluss der Laparotomiewunde und Verkleben mit Collodium. Hierauf Exstirpation der Bruchpforte sammt den Resten der resecirten Schlinge, Mikulicztampon in den entstandenen Bauchwanddefect, schliesslich Abtragung der gangränösen Scrotalhälfte mit dem Hoden. Heilung, an der Bauchbinde Anbringen einer zapfenförmigen Pelotte für die Bruchpforte.

3. Fall. Mat. T., 28 J., aus Schebkowitz. Hern. scrot. incarc. Nach Spaltung des incarc. Ringes kann nur der zuführende Schenkel vorgezogen werden, der abführende fest fixirt. Das Hinderniss muss durch angeschlossene Laparotomie aufgedeckt werden. Eine peritoneale seichte Tasche hält die abführende Schlinge fest. Nach Spaltung derselben Vorziehen des Darmes und Reposition. Nach Resection des ödematösen hypertrophischen Omentums Excision und Vernähung der properitonealen Tasche (Krönlein), hierauf Bassini.

Von den 7 malignen Darmtumoren starben zwei (siehe Mortalität Fall 6, 7) im Anschluss an den Eingriff, fünf genasen nach Resection des neoplasmatischen Darmabschnittes: einmal war es ein faustgrosser circumcripter Cöcaltumor, einmal ein in der Mitte des sehr langen Colon transv. sitzender bis ins kleine Becken herabhängender apfelgrosser Knoten, dreimal ein meist an der Grenze der Operabilität befindliches Rectumcarcinom. Bei dem letzten sehr vorgeschrittenen Mastdarmkrebs (Fr. M., 48 Jahre, aus Ptácow) wurde die Operation 2. 7. auf sacralem Wege begonnen, wegen

des sehr hoch hinaufreichenden mesenterialen Drüseninfiltrates per laparotomiam fortgesetzt (mit Anlegung des Anus praeternat. im oberen Wundwinkel des Laparotomieschnittes), um wieder von der sacralen Wunde aus abgeschlossen zu werden (Tunneloperation). Langsame Heilung.[1])

Probelaparotomien.

Wegen Peritonealtuberculose wurde dreimal mit 1 Todesfall (siehe Mortal. Fall 4) eingegriffen.

Einmal wurde auf einen als Hydrops vesicae felleae falsch diagnosticirten Tumor incidirt, eine Wanderniere vorgefunden, welche sofort vom Lumbalschnitt aus nach Küster angeheftet wurde.[2])

Bei der Probeincision wegen undeutlicher tumorartiger Resistenz der Magengegend mit Verdauungsstörungen und Hyperacidität wurden multiple kleine Drüsenschwellungen in den Magenmesenterien und eine Verhärtung des Pankreaskopfes vorgefunden. Die histologische Untersuchung einer exstirpirten Drüse ergab entzündliche Hyperplasie. Am Magen, Gallenwegen, Appendix nichts Pathologisches.

Schliesslich wurden bei dem 69 Jahre alten Arbeiter F. W., der vor 5 Jahren ein schweres Trauma im Epigastrium erlitten haben will und seither immer Beschwerden hatte, Adhäsionen zwischen Magen, Omentum und dem verdickten Peritoneum parietale gelöst. Pat. verlor gänzlich seine Beschwerden.[3])

Ein Fall von Netzverlagerung bei einem Akrobaten: publicirt in Langenbeck's Archiv 72, Heft 3.

III. Chirurgie der Gallenwege und der Leber.

Dem epochalen Fortschritte auf dem Gebiete der operativen Therapie der Cholelithiasis, welcher durch das bahnbrechende Wirken Kehr's, Körte's, Riedel's, Mayo Robson's und Anderer gefördert nun Gemeingut der meisten Abdominalchirurgen geworden, Rechnung tragend, gelang es mir im verflossenen Jahre, sechs Fälle mit Erfolg zu operiren.

---

[1]) Pat. erlag den localen und regionären Recidiven im Februar 1904.

[2]) Pat. stellte sich im April 1904 vor, befindet sich wohl, hat gar keine Beschwerden, keine Ventralhernie.

[3]) März 1904 stellte sich vor. Beschwerdelos. Narbe weich ohne Hernie.

Die Indicationen, nach denen wir vorgehen, sind den hervorragenden Publicationen Kehr's entlehnt, ich möchte nur einige Punkte derselben hier kurz hervorheben.

Sobald die Latenz der Steine aufgehoben, und ihre durch Infection inaugurirte bedenkliche Wanderung begonnen hat, tritt bis auf einige Ausnahmen das Messer in seine Rechte. Fraglich ist allerdings, ob die von Riedel geforderte radicale Frühoperation (auch in Fällen beginnender Cholecystitis) ähnlich dem Verfahren bei Appendicitis oder incarc. Hernie allgemeinen Anklang finden wird. Kehr, früher ein Verfechter derselben, hat nun nach reichlicher Erfahrung seine Ansichten zu ihrem Ungunsten geändert, hauptsächlich deswegen, weil er manche acute Cholecystitis mit ganz erfolgreichem Anfalle enden, oder in vollständige Latenz mit Schwinden des Tumors und Wiedereinsetzen völligen Wohlbefindens des Kranken zurücktreten sah. Weiter bietet ihm die wohl einfache, ungefährliche Cholecystostomie keine Garantie für sichere Ausheilung der Fälle; denn nicht nur im Cysticus (hinter einem Schlussstein), sondern auch im Choledochus können latente Steine ohne Icterus unbeachtet zurückbleiben, die später den ausgeführten Eingriff unnütz erscheinen lassen. Nicht selten operirten Kehr und Andere bei acuter Cholecystitis mit Schlussstein und trafen doch im Choledochus unvermutet latente Concremente an. Man müsste also immer Ectomie mit genauer Revision des Choledochus — gegenüber einer Cholecystostomie viel gefährlichere Eingriffe — ausführen.

Anders verhält sich die Sache beim chronischen Choledochusverschluss. Da ist die Frühoperation unstrittig als einzig rationelles und fruchtbringendes Vorgehen am Platze, und berechtigt erscheint die Forderung Kehr's, dieselbe à tout prix zur allgemeinen Geltung zu bringen.

Die Wahl der Operationsmethode richtet sich immer nach der Natur des vorliegenden Falles. Im Allgemeinen lautet unsere Devise: möglichst einzeitiges Vorgehen, gründlichste Klarlegung der Veränderungen, Entfernung aller Concremente, Beseitigung von Adhäsionen, ausgiebigste Anwendung von Drainage der Gallenwege und Tamponade des Operationsterrains. Selbst bei einfachen Ectomien (Hydrops) unterlassen wir es nie, zum übernähten Cysticusstumpf ein umwickeltes dünnes Drainrohr d. h. welches die

lang belassenen Ligaturfäden hindurchgezogen werden, einzuschieben. Infection und Entzündung sind die Hauptsymptome der Erkrankung, deshalb müssen wir die Steine als unmittelbare Ursache. weiter aber ihre gefährlichste Begleiterscheinung — die Entzündung — erfolgreich zu bekämpfen trachten. Dies erreichen wir, indem wir eben alle Fälle drainiren.

Der Ectomie räumen wir das denkbar ausgedehnteste Feld ein, nur bei acuten Empyemen mit morscher Gallenblase und schweren Adhäsionen operiren wir zweizeitig; bei jeder nothwendig gewordenen Choledochusincision schliessen wir die Hepaticusdrainage Kehr's an.

Dass alle an Blase und Gängen angelegten Nähte lang belassen und in toto entfernt werden müssen, haben uns Recidive entstanden durch zurückgelassene Fäden gelehrt.

Das gründlichste Abtasten und Exploration sämmtlicher Gallenwege auch bei anscheinend ganz einfachen Fällen wurde zur Nothwendigkeit, seitdem uns bekannt, dass das Zurücklassen von Steinen den Erfahrensten passirt, und dass selbst hinter dem Schlussstein des Cysticus Concremente in den tiefen Gallenwegen stecken können. Uebrigens kann die Gallenblase nicht als alleinige Bildungsstätte der Concremente angesehen werden.

Ueber den Zustand der durch Adhäsionen veränderten Nachbarorgane (Magen, Duodenum, Colon, Pankreas, Netz) ist möglichst genaue Orientirung unerlässlich, auch der rechten Niere muss gebührende Aufmerksamkeit gewidmet werden (Riedel).

Nicht minder wichtig, ja geradezu ausschlaggebend in manchen Fällen ist die mühsame Nachbehandlung, insbesondere bei Hepaticusdrainage, wenn man noch zurückgelassene Steine vermuthet. Hier muss ich wieder auf die reichen Erfahrungen Kehr's und die ausgezeichnete Publication Berger's[1]) verweisen, deren gründliche Kenntniss für den ausübenden Gallensteinchirurgen unerlässlich sind.

Eines der schwierigsten Capitel der Cholelithiasis ist die Diagnostik. Es würde mich zu weit führen, meine Lapsuse hier auseinanderzusetzen; ich tröste mich mit der Thatsache, dass auch den Erfahrensten auf diesem complicirten Gebiete Fehldiagnosen unterlaufen.

---

[1]) Berger, Die Hepaticusdrainage. Langenbeck's Arch. Bd. 69.

Fig. 6.

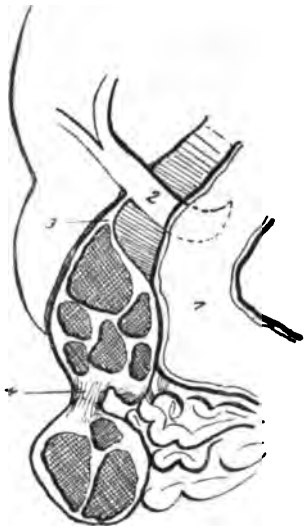

1 Duodenum, 2 Choledochus, 3 Cysticus, 4 Stenose d. Gallenblase.

Fig. 7.

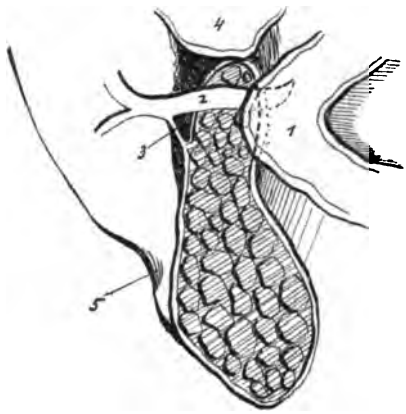

1 Duodenum, 2 Choledochus, 3 Cysticus, 4 Magen, 5 Schnürfurche d. Leber.

Fig. 8.

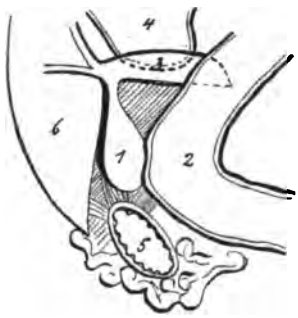

1 Gallenblase, 2 Duodenum, 3 Choledochus, 4 Magen, 5 Colon, 6 Leber.

Die sechs operirten Fälle betreffen:

1 Ectomie wegen Hydrops vesicae felleae mit haselnussgrossem, weissem, durchscheinendem, maulbeerförmigem Solitärstein im Blasenhalse.

1 Ectomie wegen Empyema vesicae feleae mit 190 Steinen. Blase mannsfaustgross.

1 Ectomie bei Cholecystitis und Pericholecystitis chron. mit

multiplen Adhäsionen und einer Stenose im Blasenfundus mit grossen Steinen (Figur 6).

1 Ectomie wegen chronischer Cholecystitis mit 183 Steinen und einem mit dem Magen adhärenten Divertikel der Blase (Figur 7).

1 Hepaticusdrainage nach sehr schwieriger Ectomie der 90 Steine enthaltenden, verdickten, stark verwachsenen Blase (unter Mitnahme des Leberbettes). Lösg. von Adhäsionen mit Netz, Duodenum, Magen.

1 Hepaticusdrainage (Figur 8), deren Geschichte folgt:

Frau H. H. aus Gr. Meseritsch, 52 Jahr, leidet viele Jahre an Koliken mit Icterus. Nach Karlsbader Kur vorübergehende Besserung. 3 Tage vor ihrem Eintreten ins Krankenhaus Attacke von ungewöhnlicher Heftigkeit, Icterus, Erbrechen, Fieber. Fortdauer der bedrohlichen Symptome — Aufnahme.

Stat.: Corpulente Frau bietet Zeichen schwerer Infection und Peritonealreizung (Icterus, Fieber, Puls 120, trockene Zunge). Diffuse Resistenz in der Gallenblase, auf Druck schmerzhaft, Leber vergrössert. Diagnose: Chronischer Choledochusverschluss durch Stein, beginnende Cholangioitis (?).

Incision: Geschrumpfte leere Gallenblase in einem Wall von Adhäsionen tief unter der Leber eingebettet, wird mühsam exstirpirt, der daumendicke Choledochus, an dessen med. Seite der Pylorus adhärirte, freigelegt und nach reichlicher Unterpolsterung in seinem supraduodenalen Theile incidirt. Sofort fliesst trübe Galle. Der in den Gang bequem eingeführte condomirte Finger tastet weder retroduodenal noch hepaticuswärts irgend welche Concremente. Wiederholtes bimanuelles Abtasten ändert nichts an dem überraschenden Befunde. Hepaticusdrainage, ausgiebige Tamponade nach Kehr. Die in den nächsten Tagen eingetretene profuse Secretion trüber Galle geht mit Sinken der Temperatur und rascher Besserung der Kranken einher. Spülungen des Ganges während der Nachbehandlung fördern auch kein Concrement zu Tage, so dass nach 3 Wochen die Drainage gänzlich fortgelassen wird und die Fistel sich rasch schliesst.

Pat. erfreut sich des besten Wohlseins.

Wir haben also hier offenbar nach Abgang der letzten Steine operirt (Stuhl wurde vom Hausarzte nicht untersucht). Haben wir umsonst den schweren Eingriff gewagt? Mit nichten; durch die Drainage wurde erfolgreich die schwere Infection der Gallenwege bekämpft, vielleicht ihre Weiterverbreitung in die feinen Verzweigungen der Leber hintangehalten.

An der Leber selbst wurden dreimal wegen Ptose des Organs

Hepatopexien ausgeführt, zweimal[1]) mit gutem, einmal mit nahezu keinem Erfolg.

Ein Fall von Cholecystenteroanastomose wegen supponirtem Tumor der Papille starb am dritten Tage nach der Operation an Herzschwäche. Es wurde auch beim Eingriffe ein harter Knoten retroduodenal gefühlt, deshalb Cholecystenteroanastomose mit Naht ausgeführt.

Die vorgenommene Section bestätigte die Diagnose nicht. Es fand sich wohl der harte, während der Operation gefühlte haselnussgrosse Knoten wieder, wurde aber als vergrösserte Drüse erkannt. Choledochus etwas weit, Papille normal, ebenfalls die übrigen Gallengänge. Anastomose intact. Fettige Degeneration des Herzens, Leber, Nieren, Peritoneum überall glatt und glänzend.

[1]) Die Patientin Frl. W. aus Westonovitz stellte sich Mitte April 1904 vor, hat sehr selten Schmerzen in der Narbe, sonst befindet sie sich ganz wohl. Leber hochgezogen sitzt fest.

XLIV.

Zwei Vorschläge zur Modification der Pyloroplastik.

Von

Prof. Dr. A. Narath

in Utrecht.

(Mit 9 Figuren im Text.)

Die Pyloroplastik hat in ihrer ursprünglichen typischen Form, wie sie von Heineke und Mikulicz angegeben wurde, nicht sehr viel Anhänger gefunden. Zahlreiche Chirurgen haben sie wieder auf Grund eigener schlechter Erfahrungen verlassen und sich der Gastroenterostomie zugewendet, obwohl es feststeht, dass die plastische Erweiterung des Pförtners die idealere Operation darstellt, weil sie am wenigsten die natürlichen topographischen Verhältnisse stört und es vielfach ermöglicht, das Uebel an der Wurzel anzugreifen. Dazu kommt noch, dass die Pyloroplastik frei ist von einer Reihe von Folgeerscheinungen (wie zum Beispiel Circulus vitiosus), welche der Gastroenterostomie manchmal anhaften.

Die Ursache, warum sich die meisten Chirurgen der Pyloroplastik gegenüber ziemlich kühl verhalten, ja dieselbe vollständig verwerfen, liegt meiner Meinung nach in der mangelhaften Technik. Es ist zwar sehr leicht am Cadaver und in vivo bei ziemlich normalem Pylorus die Plastik von Heineke-Mikulicz auszuführen, aber die Schwierigkeiten nehmen zu, je mehr der Pylorus und seine Umgebung pathologisch verändert sind. Macht man den Längsschnitt klein, so bekommt man keine genügende Erweiterung und macht man ihn lang, so kann es Mühe kosten die Schnittenden aneinander zu bringen. In manchen Fällen sieht es mit der Naht

auch nicht gerade ideal aus, gewisse Stellen der Wundränder werden stärker gedrückt, andere wieder sind wegen der grossen Spannung der Gefahr, von den Fäden durchschnitten zu werden, ausgesetzt. Man hat den Drang die Naht zu sichern und wendet verschiedene kleine Kunstgriffe an, wird aber dabei die Sorge nicht los, ob man dadurch nicht gerade dem beabsichtigten Zwecke, Erweiterung des Pylorus, entgegen handelt. Kurz und gut man hat manchmal kein ganz reines Gewissen und verfolgt mit Spannung den weiteren Verlauf. Es ist daher zu verwundern, dass man nicht bald darangegangen ist, die Technik zu verbessern. Es scheint aber gerade die Genialität des Gedankens: die stricturirte Stelle der Länge nach zu durchschneiden und die Wunde der Quere nach zu vereinigen, um auf diese einfache Weise die Verengerung aufzuheben, fast alle Bestrebungen die Technik zu verbessern unterdrückt hat. Nur wenige Autoren bringen neue Methoden der Pyloroplastik, so Segàle die „Pyloroplastique par glissement“ [1]) und Durante[2]) die „Plastica gastro-duodenale“. Es sind das vereinzelte Operationen, welche anscheinend auch wenig Anklang gefunden haben.

Die Bestrebungen, die plastische Pförtnererweiterung zu verbessern, müssen, glaube ich, darauf gerichtet sein, dass

1. die Magenmündung möglichst gross ausfällt;
2. der Pylorus hauptsächlich nach abwärts erweitert wird;
3. die Wundränder von Magen und Darm möglichst wenig gespannt werden und eine tadellose Naht ermöglichen.

Diesen drei Bedingungen scheinen mir die beiden folgenden Vorschläge zu entsprechen, welche ich der Nachprüfung vorlege.

I. Vordere (ventrale) Pyloroplastik nach Aufklappung des Pylorus durch einen bogenförmigen Lappenschnitt mit unterer Basis.

(Siehe Figuren 1, 2, 3.)

Der Schnitt, welcher alle 3 Schichten durchtrennt, wird an der vorderen Fläche von Duodenum und Magen so angelegt, dass seine Convexität nach oben (cranial) gerichtet ist, während

[1]) Jean Baptiste Segàle, „Procédé de Pyloroplastique par glissement“. Résumé de la communication au XIII Congrès Internationalde Médicine à Paris, 8 Août 1900.

[2]) Durante, Ueber Pylorusverschluss und dessen Behandlung. Policlinico 1894. No. 15. Centralbl. f. Chirurg. 1894. No. 44. pag. 1077.

seine Basis nach unten (caudal) zu liegen kommt. Der oberste Pol des Bogens schneidet den Pylorus nahe dem oberen (cranialen) Rande. Die beiden Schenkel des Bogens können parallel herunterlaufen (U förmiger Lappen, Fig. 1) oder mehr oder weniger nach abwärts divergiren. Je stärker man sie auseinander treten lässt, desto flacher wird der Bogen, um endlich in den geraden Longitudinalschnitt von Mikulicz überzugehen. Man hat dieses Divergiren möglichst einzuschränken, da mit seiner Zunahme die Spannung der zu nähenden Wundränder grösser wird. Der bogenförmige

Fig. 1.

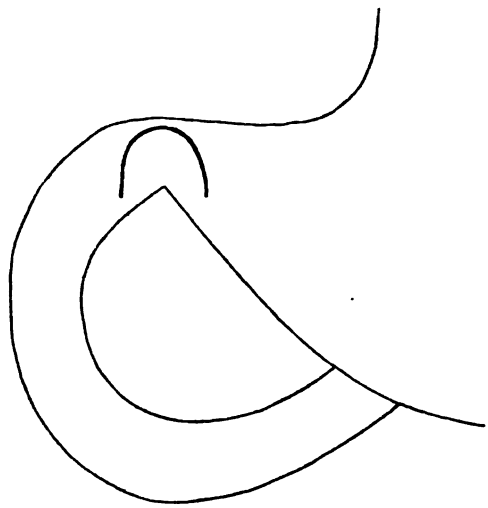

U-förmiger Lappenschnitt zur vorderen Pyloroplastik. Aufklappungsmethode. siehe Fig. 2.

(U-förmige) Lappen wird nach abwärts umgeklappt (Fig. 2), worauf man die Inspection der Mucosa vornehmen kann. Die Wunde wird bei nach abwärts gezogenem Läppchen in 2 oder auch 3 Etagen geschlossen, so dass eine verticale Nahtreihe entsteht (Fig. 3). Man begreift, dass bei parallel gestellten Schenkeln des Bogenschnittes die Naht am wenigsten Zug auszuhalten hat. Eine Nekrose des Lappens braucht man nicht zu fürchten, weil er sehr gut mit Blut versorgt wird. Die Lappen-Methode hat noch den Vortheil, dass man kleine Excisionen vornehmen kann. Wünscht man den ganzen Lappen zu entfernen (z. B. wegen eines Ulcus,

Fig. 2.

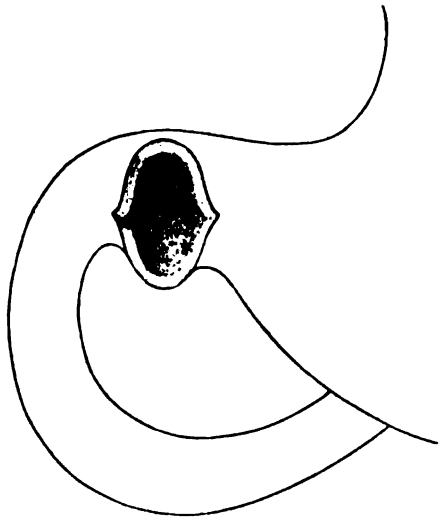

Der U-förmige Lappen ist nach unten geschlagen, man sieht in den Pylorus.

Fig. 3.

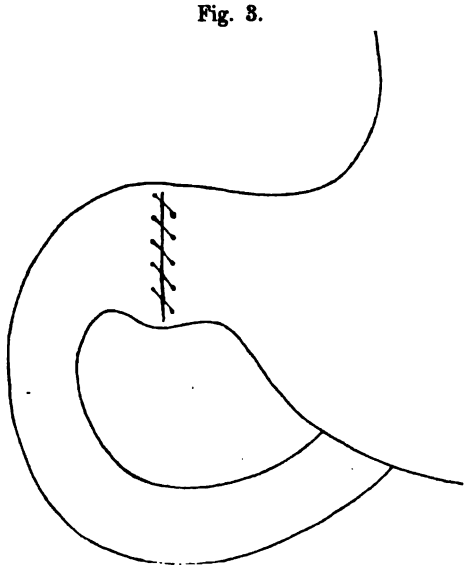

Die bei Fig. 2 sichtbare Oeffnung in verticaler Richtung vereinigt.

das gerade darin sitzt), so kann man das ruhig thun, man schliesst dann direct unsere zweite Operationsmethode an. Um das Aus-

fliessen von Magen- und Darminhalt zu verhüten kann man an den beiden Stellen gebogene elastische Klemmen anlegen oder man lässt durch Assistenten comprimiren (so besonders am Duodenum).

Nach dieser Methode habe ich den folgenden Fall operirt:

J. P. v. d. V., 46 Jahre, aus Helmond, Bote.

Aufgenommen auf die Utrechter chirurgische Klinik am 2. 5. 1903. P. No. 219.

Anamnese: Patient hatte schon als Knabe einmal starke „Magenschmerzen" gehabt, war aber sonst stets gesund. Vor 3 Jahren bekam er heftige Schmerzen in der rechten Bauchhälfte. Sie begannen gewöhnlich kurz nach dem Essen und dauerten 1 bis 5 Stunden. Längere Zeit ohne Schmerzen ist Patient in den letzten Jahren nicht gewesen. Die Schmerzen verminderten sich gewöhnlich, sobald Patient sich auf die linke Seite legte. Erbrechen trat niemals auf. Die Beschwerden nahmen in der letzten Zeit zu und Patient soll auch abgemagert sein. Der Appetit blieb gut, Stuhl und Urin waren stets normal.

Nach brieflicher Mittheilung des behandelnden Arztes war vor 2 Monaten die ganze Magengegend auf Druck schmerzhaft. Ferner fühle er rechts vom Nabel bei tiefem Durchdrücken einen beweglichen, sehr schmerzhaften Tumor, welcher jedoch in den letzten 4 Wochen kleiner geworden sein soll. Patient litt nicht an Pyrosis und fühlte sich bei strenger Diät und guter Stuhlentleerung viel besser.

Status praesens: Patient sieht ziemlich gut aus. Temperatur und Puls sind normal. An Kopf, Hals und Brust keine Veränderungen von Bedeutung. Abdomen nicht vorgewölbt und nicht gespannt. Leber und Milz nicht vergrössert, erstere palpabel und empfindlich, kein Ascites. Rechts vom Nabel ein sehr undeutlich zu fühlender, auf Druck etwas schmerzhafter Tumor oder Strang (?) zu finden. Mac Burney'scher Punkt nicht schmerzhaft. Leichte Peristaltik im Epigastrium. Der Magen fasst mehr als 2 Liter. Beim Aufblasen mit Luft reicht seine untere Grenze 3 cm unter den Nabel.

Auf der internen Klinik (Prof. Talma), woselbst Patient vom 23.—28. 4. 1904 verblieb, wurde noch folgendes constatirt:

Am 24. kam nach Einführung einer Magensonde eine grünliche schleimige Flüssigkeit, welche keine freie Salzsäure enthielt. Nach Eingiessung von Milchbrei enthielt die ausgeheberte Flüssigkeit eine Totalacidität von 0,18 pM., keine freien Fettsäuren und keinen Alkohol.

Am 25. wurde Bouillon gereicht, worauf man eine Acidität von 0,11 pM. bekam. Rectum normal; linker Hoden etwas vergrössert und härter. Urin sauer, frei von Zucker und Eiweiss. Spec. Gew. 1018.

Diagnose nicht mit Sicherheit zu stellen.

Operation am 9. 5. 1903 in Narkose (Billroth'sche Mischung): Schnitt median zwischen Nabel und Processus xiphoideus. Leber, Gallenblase, Gallengänge, Pankreas, Processus vermiformis und Nieren werden als normal befunden. Dagegen traf man auf einige fadenförmige Adhäsionen, die vom Py-

lorus und von den angrenzenden Theilen des Magens und Duodenums gegen das Colon transversum hinzogen. Der Pylorus ist gut beweglich und zeigt eine Einschnürung am unteren Rande (am Ende der grossen Curvatur). Bei der Palpation findet man dicht dabei eine kaum linsengrosse kleine resistentere Stelle, worüber jedoch die Serosa intact zu sein scheint. Der Pylorus ist etwas verengt. Nach Durchtrennung der Adhäsionen wird auf der Vorderfläche vom Duodenum, Pylorus und Magen ein Schnitt angelegt von der Form eines umgekehrten U (siehe Fig. 1) durch alle Schichten hindurch. Das so gebildete Läppchen kann man leicht nach unten klappen (Drehung von 180° um seine fast quere Basislinie (siehe Fig. 2). Die Pylorusgegend lässt sich jetzt gut von innen übersehen und scheint normale Mucosa zu besitzen. Selbst bei genauester Absuchung ist nichts von einem Ulcus zu erkennen. Die verhärtete Stelle liegt in der Musculatur und wird, da sie gerade die Spitze des Läppchens einnimmt, durch Abschneiden leicht entfernt. Leider ist das kleine Gewebsstückchen verloren gegangen, so dass keine mikroskopische Untersuchung vorgenommen werden konnte. Der Schluss der Wunde erfolgte nun auf die Weise, dass, während der Lappen 180° nach abwärts geschlagen blieb, eine verticale Nahtlinie entstand (siehe Fig. 3). Mit dem ersten Faden wurden fortlaufend alle 3 Schichten gefasst, darüber kam noch eine fortlaufende Lembert'sche Naht. Man konnte sich jetzt überzeugen, dass der Pylorus wesentlich erweitert worden war, denn man vermochte nun (die vordere Magenwand einstülpend) sehr bequem zwei Finger einzuführen, während vor der Operation gerade die Endphalange vom Zeigefinger hindurchging. Schluss der Bauchwunde in drei Etagen.

Der Patient überstand den Eingriff ausgezeichnet. Die ersten 24 Stunden nur rectale Infusionen, vom zweiten Tag an flüssige, am 8. Tage feste Nahrung per os. Pat. hat nicht einmal erbrochen, ist seit der Operation schmerzfrei und fühlt sich sehr wohl. Die Temperatur blieb stets normal und die Bauchwunde heilte per primam.

Am 25. 5. 1903 verlässt der Patient die Klinik.

Am 8. 10. 1903 stellte er sich wieder vor. Er ist vollkommen beschwerdefrei, kann alles essen, hat an Körpergewicht zugenommen. Die Schmerzen sind seit der Operation nicht mehr aufgetreten.

Letzte Nachricht: 24. 7. 1904. Das Wohlbefinden dauert an, nur kann Patient keine schwere Kost vertragen. Kein Erbrechen.

II. Untere (inferiore, caudale) Pyloroplastik nach winkelförmigem Schnitt von Magen und Duodenum. (Siehe Figur 4—8.) Spornoperation.

Die Methode bezweckt den verengten Pylorus gerade nach abwärts zu erweitern, indem man in den Pförtnerring gewissermaassen ein dauerndes Colobom, das nach unten sieht, anbringt. Um das ausführen zu können, müssen zunächst die Theile von

Magen und Duodenum, welche zu beiden Seiten des Pylorus gelegen sind, durch Naht zur Berührung gebracht werden, sodass künstlich ein Sporn entsteht. In Figur 4 sind die betreffenden Stellen punctirt gezeichnet. Es kommen also die grosse Curvatur und der sich anschliessende untere Rand von der Pars horizontalis superior duodeni zur Vereinigung. Man beginnt mit der fortlaufenden Naht am unteren Pyloruspol, näht dann absteigend den Magen und den Darm zusammen. Die Nähte fassen möglichst weit hinten

Fig. 4.

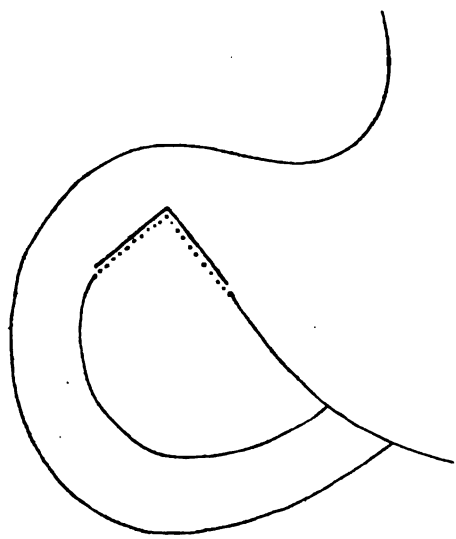

Untere Pyloroplastik, Spornoperation. Die punktirten Stellen werden durch Naht vereinigt, die schwarze winkelförmige Linie giebt die Stelle des späteren Schnittes an.

(dorsal) gelegene Partien, vermeiden aber womöglich die Arteria pancreaticoduodenalis superior und Arteria gastroepiploica dextra. Man näht soweit nach abwärts, als es ohne stärkere Spannung von Duodenum und Magen geht (Figur 5). Dann schneidet man rechts und links von dem Sporn Magen und Darm bis auf die Mucosa durch. Die Schnitte liegen einige mm von der ersten Naht entfernt und vereinigen sich am Pylorus in einer Spitze. In Figur 6 ist die Lage des Schnittes angegeben; er hat ungefähr die Form eines schmalen gothischen Spitzbogens. Denkt man sich jedoch Magen und Darm in der ursprünglichen Lage (Figur 4), so bildet

Fig. 5.

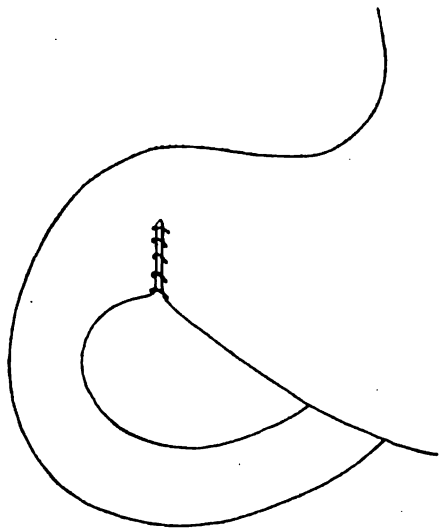

Der Sporn ist durch fortlaufende Seromuscularisnaht gebildet. 1. Nahtreihe.

Fig. 6.

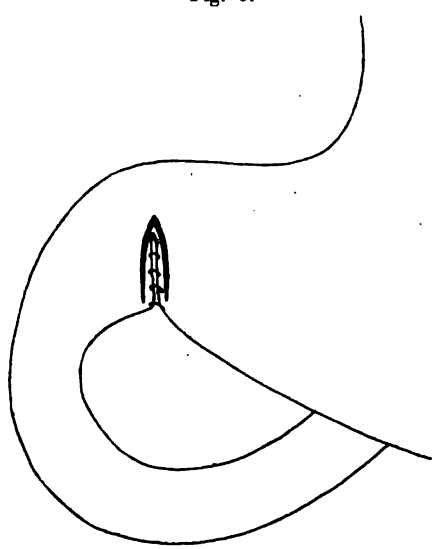

Zu beiden Seiten des Sporns wird ein Schnitt durch Serosa und Muscularis angelegt. Die Schnitte treffen sich oben am Pylorus. Die Wundränder klaffen etwas.

er einen mehr oder weniger weit offenen Winkel mit gleich langen Schenkeln ganz dicht am unteren Rand von Magen und Duodenum. Hat man den Schnitt gut bis auf die Mucosa geführt, so weichen die Wundränder auseinander und man bekommt zwei verschieden hohe, über derselben Basis aufstehende Spitzbögen (oder Winkel). Man schliesst den inneren, weniger hohen Spitzbogen (oder Winkel) durch eine fortlaufende Naht, die unten beginnt und oben an der Spitze endigt (hintere Sero-muscularis-Naht). Hierauf durchtrennt

Fig. 7.

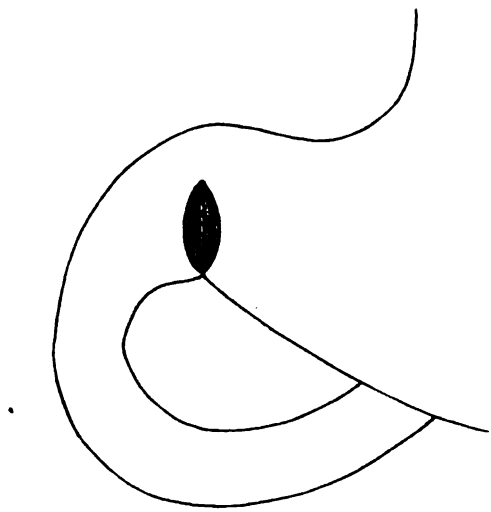

Die 1. Nahtreihe ist nicht mehr sichtbar, es liegt vor ihr die 2. (= hintere Seromuscularisnaht). Der dunkle Spitzbogen stellt die nun folgende Schnittlinie in der Mucosa dar.

man die Mucosa von Magen und Darm ebenfalls durch einen spitzbogen- oder winkelförmigen Schnitt, wie es in Figur 7 angegeben ist. Um die beiden seitlichen Mucosaschnitte oben leicht vereinigen zu können, hebt man sich am besten mit einer durch den Pylorus hindurchgeführten, starken, gebogenen Sonde die Pylorusmucosa heraus. Man vereinigt dann die beiden inneren Schleimhauträuder (siehe Figur 8) durch eine fortlaufende Naht, die entweder unten oder oben beginnt (hintere Mucosanaht); im ersteren Falle kann man die Naht bereits theilweise anlegen bevor man den Pylorusantheil der Mucosa durchtrennt hat. Man schliesst

dann auch vorne die Mucosawunde mit einem fortlaufenden Faden, oben oder unten anfangend (vordere Mucosanaht). Hat man die hintere Mucosanaht oben begonnen, so kann man natürlich mit demselben Faden die vordere Mucosanaht von unten hinauf vollenden. Ist auf diese Weise das Lumen geschlossen, so führt man wieder mit fortlaufendem Faden die vordere Sero-muscularis-Naht aus (Figur 9) und darüber eine fortlaufende Lembert'sche Naht, welche sich unten an die erste Fixationsnaht (Figur 5) anschliesst. Die Suturen formen auf diese Weise drei in frontaler Ebene be-

Fig. 8.

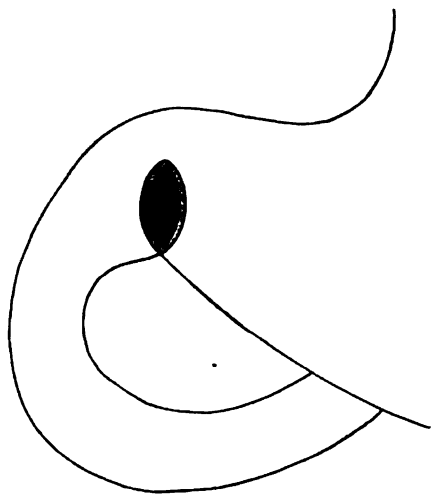

Die hintere Mucosanaht ist ausgeführt (3. Nahtreihe). Man sieht in das Lumen von Magen und Darm.

findliche, ineinander stehende $\vee$. Die Naht lässt an Festigkeit nichts zu wünschen übrig und man kann mit Beruhigung die Bauchdecken schliessen. Es liegt auf der Hand, dass man die Operation so wie bei der Gastroenterostomie vereinfachen kann, wenn man an Stelle von 6 Nahtreihen nur 4 anlegt. Man näht dann die Mucosa nicht allein, sondern fasst alle drei Schichten in eine Naht. Mit Hilfe der Splanchnotripsie kann man sich die Operation noch mehr vereinfachen und hat dabei den Vortheil, dass man keine Blutung bekommt, was gerade am Pylorus nicht zu unterschätzen ist. Der Operationsplan wäre dann folgender. Nach

Anlegung der ersten Fixationsnaht (Figur 5) macht man rechts und links vom Sporn, und zwar unten eine ganz kleine Incision bis ins Lumen von Duodenum und Magen, legt dann je eine schmale Quetschklemme an in der Richtung gegen den Pylorus, schneidet die Quetschfurchen durch, holt sich mit der gebogenen Sonde noch den noch allenfalls übrig gebliebenen Rest, den Pylorusantheil heraus und quetscht diesen auch durch. Es empfiehlt sich ganz besonders einen verdickten Pylorusring auf diese Weise zu behandeln.

Fig. 9.

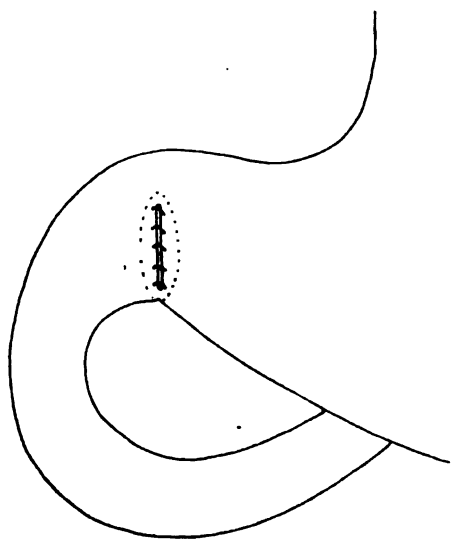

Das Lumen ist wieder geschlossen durch die vordere Mucosanaht (4. Nahtreihe) und die vordere Seromuscularisnaht (5. Nahtreihe). Die letztere ist sichtbar. Ueber diese kommt, angedeutet durch die punktirte Linie, eine fortlaufende Lembert-Naht (6. Nahtreihe).

Oben wurde hervorgehoben, dass die Spitze des Sporns gegen den Pylorus gerichtet ist. Sollte sich bei dem einen oder anderen Falle aus irgendwelchen localen Gründen das nicht empfehlen, so kann man die Spitze des Sporns mehr gegen das Duodenum zu verlegen und zwar bis zur Uebergangsstelle von Pars horizontalis superior in die Pars descendens. Die Nähte werden dann mehr oder weniger schräg liegen. Der temporäre Abschluss der Lumina von Magen und Darm geschieht wie bei der Lappenplastik durch Klemmen oder Assistentenhände.

Nach der Methode der unteren Pyloroplastik habe ich bis jetzt zwei Patienten operirt, deren Krankengeschichten hier folgen.

Fall 2. H. v. Br. aus Utrecht, Zigarrenmacher, 58 Jahre alt, aufgenommen auf die Utrechter chirurgische Klinik am 28. April 1904 (P. No. 216).

Anamnese: Patient, der sonst immer gesund war, leidet seit 10 Jahren an Magenbeschwerden bestehend in Aufstossen und Sodbrennen. Ab und zu kam es auch zu Erbrechen. Die Erscheinungen verschwanden bisweilen, traten dann in wechselnder Intensität auf und waren öfter gepaart mit heftigen Magenschmerzen. Diese Symptome hielten anfangs 1 oder höchstens 2 Tage an, in den letzten Jahren jedoch 1 Woche und auch länger. In den letzten 2 oder 3 Monaten haben die Beschwerden stark zugenommen, die Schmerzen steigerten sich besonders nach dem Essen, verringerten sich hingegen nach dem Erbrechen, was nun täglich der Fall war. Das Erbrochene war stark sauer, oft stinkend, zeigte öfters eine dunkelbraune bis schwarze Farbe und enthielt Reste von Speisen, die Patient vor 1 oder 2 Tagen gegessen hatte. Obwohl Patient in den letzten 2—3 Wochen nur flüssige Nahrung zu sich nahm, hörte das Erbrechen nicht auf.

Status praesens: Der Patient ist stark abgemagert, sieht schlecht aus, ist jedoch eigentlich nicht kachektisch. Ueber der Lunge rechts unten hinten etwas Crepitiren. Die übrigen Theile der Lungen und das Herz zeigen sonst keine groben Veränderungen.

Das Abdomen ist im allgemeinen flach, nur im Epigastrium, besonders links von der Mittellinie etwas vorgewölbt. Der rechte Rectus abdominis wird stärker contrahirt als der linke. Ausserdem sieht und fühlt man sehr deutlich Magenperistaltik und Magenversteifung.

Auf der internen Klinik, (Prof. Talma) woselbst Patient von 16.—28. April beobachtet wurde, constatirte man starke Retention. Sie betrug am ersten Tage 1500, an den folgenden Tagen (nach Diätregelung und Magenspülungen) 200 bis 350 ccm. Der ausgehobene Mageninhalt enthielt freie Salzsäure, etwas Blut und ziemlich viel Galle. Die Totalacidität betrug 1,53 pM.

Ein Tumor in der Pylorusgegend konnte nicht gefühlt werden.

Diagnose: Narbige Stenose des Pylorus nach Ulcus chronicum.

Therapie: Laparotomie am 30. April 1904 in Narkose (Billroth'sche Mischung). Schnitt median oberhalb des Nabels. Der Magen ist gross und dickwandig. Von der Vorderseite des Pylorus ziehen einige filamentäre Adhäsionen zum Peritoneum parietale. Der Pylorus ist verengt, es lässt sich jedoch nach Invagination der vorderen Magenwand der kleine Finger einführen. In der Umgebung keine vergrösserte Drüsen, am Pylorus kein Tumor. Leber und Gallenblase normal aussehend, in letzterer jedoch 1 oder 2 sehr kleine Steinchen. Keine Adhäsionen an der Gallenblase, übrige Organe des Abdomens normal.

Da narbige Pylorusstenose besteht und Endstück des Magens und Anfangsstück des Duodenum leicht aneinander gebracht werden können, so wird nach Durchtrennung der Adhäsionen folgende Art der Pyloroplastik vorgenommen. Die beiden genannten Theile von Magen und Darm werden durch

eine fortlaufende Naht vereinigt auf einer Strecke von 5 bis 6 Centimetern. Die Naht beginnt am untersten (caudalen) Pole des Pylorus, verläuft in verticaler Richtung (bei aufrechter Stellung des Patienten) nach abwärts, fasst Peritoneum und Musculatur und bringt die grosse Curvatur und den sich daran direct anschliessenden Rand vom Duodenum zur Berührung. Ohne Spannung legen sich die Theile aneinander, man hätte sehr gut eine noch längere Vereinigung von Magen und Darm machen können. Durch je eine Klemme werden Magen und Duodenum abgeschlossen und hierauf einige Millimeter von der Fixationsnaht rechts und links je ein verticaler Schnitt durch Serosa und Muscularis angelegt. Diese Schnitte stossen oben am Pylorus, der narbig verändert ist, in einem sehr spitzen Winkel zusammen. Durch Klaffen der Wundränder erhält man (siehe Figur 6) zwei schmale, über derselben Basis aufstrebende Spitzbogen, von verschiedener Höhe. Der niedrigere innere Spitzbogen wird nun durch eine fortlaufende Serosamuscularissutur geschlossen, so dass eine zweite verticale Nahtreihe entsteht. Hierauf wird die Mucosa rechts und links durchtrennt, wobei man sich durch eine gekrümmte Sonde den Pylorusantheil der Mucosa hervorgezogen hat, um leichter und sicherer diese Partie durchschneiden zu können. Die Eröffnung der Lumina von Magen und Darm erfolgte schrittweise von unten nach oben, ebenso schloss sich stets an von unten nach oben die fortlaufende hintere Mucosanaht. Diese bildete die dritte vertical stehende Nahtreihe. Die Inspection des Pylorus ergab, dass die Mucosa sehr hyperämisch und mürbe war, leicht blutete, aber kein sichtbares Ulcus enthielt. Nun folgte von oben nach unten als vierte Verticalnaht die fortlaufende Vereinigung der vorderen Mucosa und als fünfte die vordere Seromuscularisnaht des höheren Spitzbogens. Zum Schlusse setzte man noch eine sechste vertical fortlaufende Lembert'sche Naht darauf. Der Pylorus war also durch die Operation nach unten stark erweitert und die Magendarmwunde durch eine sehr verlässliche 6 etagische Naht geschlossen worden. Naht der Bauchwunde in 3 Etagen.

Decursus: Patient bekommt am ersten Tage einige Einläufe von physiologischer Kochsalzlösung per rectum. Da kein Erbrechen auftritt, wird 12 Stunden nach der Operation Milch per os gegeben, was der Patient gut verträgt. Die weitere Ernährung macht keinerlei Schwierigkeiten. Am 3. Tage bekommt der Patient Eier, am 13. Tage feste Nahrung. Die Wunde heilte per primam, die Temperatur stieg am Tage nach der Operation auf 37,8 (rectal) blieb dann stets unter diesem Maximum. Patient wurde am 19. April 1904 im besten Wohlsein entlassen, nachdem sein Körpergewicht von 53 auf 57 Kilo gestiegen war. Er hatte auf der Klinik nach der Operation nicht ein einziges Mal erbrochen. Letzte Untersuchung am 20. Juli 1904. Patient hat absolut keine Magenbeschwerden mehr, fühlt sich vollkommen gesund und kann alles essen. Körpergewicht 62 Kilo.

Fall 3. P. F. H. aus Utrecht, Fabrikarbeiter, 27 Jahre alt, aufgenommen auf die Utrechter chirurgische Klinik am 16. Mai 1904. (P.-N. 241).

Anamnese: Die Mutter des Patienten hatte vor einigen Jahren ein Magenleiden, welches jedoch von selbst heilte. Patient war früher stets gesund

gewesen. Vor gut 2 Jahren stellten sich die ersten Magenbeschwerden ein. Er bekam Schmerzanfälle besonders nach dem Essen ($^1/_2$—$^3/_4$ Stunden nach der Mahlzeit), welche 1—12 Stunden dauerten. Die Schmerzen waren unabhängig von der Art der Nahrung. Selten trat Erbrechen auf, worauf sofort die Magenschmerzen sistirten. Im Juli 1902 wurde Patient wegen einer kleinen epigastrischen Liparocele in der Linea alba operirt. Die Schmerzen hörten ein halbes Jahr auf, kamen aber wieder zurück. Derartige Pausen in den Schmerzanfällen hatte der Patient mehrmals gehabt, so dass es zweifelhaft ist ob der gute Erfolg auf Kosten der Operation zu setzen ist. Die Schmerzen werden in das Epigastrium localisirt.

Status praesens: Ziemlich gut aussehender, jedoch etwas blasser junger Mann. Brustorgane normal. Abdomen hat normales Aussehen. Die Leber ist nicht vergrössert, aber palpabel. Im Abdomen keine freie Flüssigkeit, bei Palpation (auch bei tiefem Durchdrücken) keine schmerzhafte Stelle. Kein Tumor zu fühlen. Die Magengrenzen stellen sich beim Aufblasen wie folgt: rechts: $^1/_2$ cm nach innen von der Papillarlinie; median: $1^1/_2$ cm über dem Nabel; links: den Rippenbogen schneidend in der Papillarlinie. Keine Peristaltik, keine Versteifung. Auf der internen Klinik (Prof. Talma) wurde constatirt: keine Retention; freie Salzsäure vorhanden; Totalacidität in Bouillon 2,08 pM., 2,2 pM., 2,1 pM., 1,67 pM. an verschiedenen Tagen.

Diagnose: Nicht mit Sicherheit zu stellen:

Behandlung: Laparotomie am 18. April 1904 in Narkose (Billroth'sche Mischung). Schnitt median über dem Nabel. Keinerlei Adhäsionen zwischen Magen und Peritoneum parietale (von der Liparocele nichts mehr zu sehen). Der Magen ist ziemlich gross, sieht aber sonst normal aus. Gallenblase und Leber erweisen sich auch als normal, der Pylorus sieht ebenfalls normal aus, scheint aber am oberen Pole bei der Palpation etwas verdickt zu sein. Der Zeigefinger kann nach Invagination der vorderen Magenwand in den Pförtnerring eingeführt werden. An der grossen Curvatur einige geschwollene Lymphdrüsen, retroperitoneal nichts Besonderes. Am Magen lässt sich kein Ulcus aufdecken.

Trotz des zweifelhaften Befundes (vielleicht verdickter Pylorus?) wird mit Rücksicht auf die Anamnese die Pyloroplastik ausgeführt wie im früheren Falle. Auch hier lässt sich die grosse Curvatur sehr leicht an den unteren Duodenumrand heranbringen und es hätte ohne besondere Spannung noch eine grössere Strecke vereinigt werden können. Auf der Mucosa wurde kein Ulcus gefunden, ebenso zeigte die Muscularis makroskopisch keine besondere Abweichung. Wie im früheren Falle wurde der Pylorus durch die Operation beträchtlich erweitert und die Wunden durch eine hintere und vordere je dreischichtige fortlaufende vertikalstehende Magendarmnaht äusserst solide geschlossen.

Decursus: Patient erbrach am ersten Tage nicht, bekam per rectum physiologische Kochsalzlösung, und 12 Stunden nach der Operation per os Milch. Die Temperatur stieg am Abend des Operationstages auf 38 (rectal gemessen), sank dann wieder, um plötzlich 5 Tage nach der Operation sich bis auf 39,2 zu erheben. Ein Clysma brachte eine sehr reichliche Darmentleerung, worauf die Temperatur dauernd normal blieb. Andere Symptome waren nicht vor-

handen. Der Patient fühlte sich wohl, hatte niemals erbrochen, die Wunde heilte per primam. Keine Stelle des Abdomens druckempfindlich. Patient wurde am 2. Juni 1904 vollkommen beschwerdefrei entlassen. Er vertrug gut gemischte Kost.

Einige Zeit nach seiner Entlassung theilte uns Patient mit, dass er sich weniger gut fühlte. Letzte Nachricht: 20. Juli 1904. Die Beschwerden sind vorübergegangen und Patient verträgt jetzt jede Kost. Kein Erbrechen und keine Schmerzen mehr.

Ueberblicken wir unsere drei Fälle, bei denen wir die oben beschriebenen Pyloroplastiken ausführten, so sehen wir, dass es sich einmal um eine Narbenstrictur handelte (Fall 2) und zweimal um undeutliche Fälle, bei denen wir eine sichere Diagnose nicht stellen konnten, und uns erst nach längerem Zögern zur Operation entschlossen. Bei dem einen Patienten (Fall 1) fand sich thatsächlich eine Veränderung am Pylorus (Einziehung, leichte Strictur, verdickte Stelle), während bei dem anderen Patienten (Fall 3) auch bei offenem Abdomen der Zustand des Pylorus zweifelhaft blieb. Alle drei Patienten überstanden den Eingriff sehr gut, erbrachen, was ich besonders hervorheben möchte, nach der in Narkose ausgeführten Operation nicht ein einziges Mal, hatten von der Operation ab keine Schmerzen mehr und verliessen die Klinik vollkommen beschwerdefrei. Bei zweien von den Patienten (Fall 1 und 2) blieb der Erfolg dauernd gut, während sich bei dem dritten (Fall 3) nach dem Verlassen der Klinik die alten Beschwerden wieder einstellten, allerdings nur vorübergehend. Es ist das ein junger Mann, bei dem vor zwei Jahren wegen derselben Magensymptome eine kleine epigastrische Liparocele operirt wurde, worauf er $^1/_2$ Jahr lang keinerlei Beschwerden hatte. Der Fall bleibt nach wie vor dunkel, vielleicht liegt eine nervöse Affection vor.

Wenn wir uns nun der Indicationsstellung zuwenden, so müssen wir sagen, dass die zweite Operationsmethode (die untere Pyloroplastik) die leistungsfähigere ist insofern, als sie sich bei einer grösseren Zahl von Fällen verwenden lässt. Die vordere Lappenschnittmethode hat hingegen den Vortheil, dass man sich den Pylorus gewissermassen aufklappt, ihn also sehr gut zu inspiciren vermag. Den Lappen kann man dann theilweise oder ganz abtragen (z. B. bei Ulcus) und hat in letzterem Falle dann doch noch die Möglichkeit zur unteren Pyloroplastik überzugehen.

Die untere Pyloroplastik ist, glaube ich, im Stande, bei allen gutartigen Magenaffectionen mit der Gastroenterostomie die Concurrenz erfolgreicher aufzunehmen als die alte vordere mit longitudinalem Schnitt (Heineke-Mikulicz).

Die untere Pyloroplastik hat gegenüber der alten vorderen Pyloroplastik (Heineke-Mikulicz) unleugbare Vortheile. Diese bestehen darin, dass:

1. die Oeffnung grösser gemacht werden kann;

2. die Naht sicherer und leichter ausführbar ist, weil weniger Spannung vorhanden ist und das Operationsfeld sich bequemer präsentirt;

3. die Erweiterung des verengten Pylorus gerade nach abwärts in der Richtung der grossen Curvatur gemacht wird.

Die Breslauer Schule, die treueste Anhängerin der vorderen longitudinalen Pyloroplastik (Mikulicz) giebt dieser Operation den Vorzug vor der Gastroenterostomie und lässt nach der Mittheilung von Kausch[1]) aus dem Jahre 1899 für letztere nur die folgenden Indicationen gelten. „Die Gastroenterostomie ist angezeigt

1. bei fixirtem oder abgeknicktem Pylorus;

2. bei Tumor oder einer Beschaffenheit des Pylorus in Folge von Ulcus, Narbe, Infiltration, welche Zweifel setzt in die Zuverlässigkeit der Naht oder in die genügende dauernde Weite des neuen Pylorus bei Pyloroplastik;

3. zur Beseitigung von Motilitätsstörung, falls am Pylorus keine Erklärung für dieselbe zu finden ist, dieselbe demnach als primäre, atonische angesehen werden muss."

Dazu wäre zu bemerken, dass sicherlich bei Anwendung der unteren Pyloroplastik ein Theil dieser Contraindicationen der alten typischen Pyloroplastik zu streichen wäre.

So wäre bei Punkt 1 hervorzuheben, dass gerade der abgeknickte Pylorus eine vorzügliche Indication abgiebt für unsere Operation, weil der Sporn, den wir brauchen, schon von selbst vorhanden ist. Auch bei fixirtem Pylorus wäre die untere Pyloroplastik auszuführen, vorausgesetzt, dass das Duodenum oder die Pars pylorica ventriculi genügend beweglich ist. Um das Duodenum

[1]) W. Kausch, Ueber functionelle Ergebnisse nach Operationen am Magen bei gutartigen Erkrankungen. Mittheilungen aus den Grenzgebieten der Medicin und Chirurgie. 1899. Bd. 4. pag. 347.

besser vorziehen zu können, käme vielleicht in schwierigeren Fällen die künstliche Mobilisirung des Duodenum von Kocher[1]) in Betracht.

Was Punkt 2 der Thesen von Kausch anbelangt, so bleibt natürlich das Vorhandensein eines Tumors eine absolute Contraindication für die untere Pyloroplastik, während die übrigen daselbst angeführten Momente bloss in schweren Fällen in Frage kommen zu Gunsten der Gastroenterostomie.

Ueber den Punkt 3 wage ich noch kein Urtheil abzugeben, doch meine ich, dass auch hier die untere Pyloroplastik die Gastroenterostomie verdrängen kann, wenn man die Erweiterung des Pylorus genügend tief nach abwärts (caudal) fortsetzt, was ja in diesen Fällen keine Schwierigkeiten bereitet.

So glaube ich denn, dass, abgesehen vom Tumor, für die untere Pyloroplastik nur wenig Contraindicationen bestehen, namentlich starke ausgedehnte Verwachsungen in der ganzen Pylorusgegend, besonders solche, welche die freie Zugänglichkeit des Pylorus behindern (Leberverwachsungen).

Eine der unteren Pyloroplastik analoge Operation ist die von Czerny[2]) zuerst bei Fällen von Gastroenterostomie ausgeführte „Gastroenteroplastik", um die verengte Jejunumöffnung zu erweitern. Bei dem ersten der beiden Patienten war vorher die „Enteroplastik" gemacht worden, um den Sporn zu beseitigen. Diese Operation wurde nach dem Typus der vorderen Pyloroplastik (Mikulicz) gemacht, jedoch ohne Erfolg. Man hätte auch hier unsere untere Plastik verwenden können; ebenso würde die genannte Operation beim Sanduhrmagen am Platze sein; überhaupt überall, wo es gilt, einen „Sporn" zu beseitigen. Bei der Pyloroplastik wird der Sporn durch die erste Fixationsnaht geschaffen. Man könnte daher die genannte Operation im Allgemeinen als „Spornoperation" bezeichnen.

Die untere Pyloroplastik bildet den Uebergang zur Gastroduodenostomie, hat aber vor dieser den Vorzug, dass sie einfacher und leichter auszuführen ist.

---

[1]) Th. Kocher, Mobilisirung des Duodenum und Gastroduodenostomie. Centralbl. für Chir. 1903. No. 2. S. 33.

[2]) Siehe Steudel, Die neueren Magenoperationen in der Czerny'schen Klinik, und die bisherigen Dauererfolge. Verhandlungen der Deutschen Gesellschaft für Chirurgie. XXVII. Congr. 1898. S. 194.

XLV.

Giebt es „Impf-Carcinome"?

Von

Dr. Richard Milner,

Ass.-Arzt an der chir. Klinik der Kgl. Charité, Berlin.

(Schluss.)

II. Theil.

I. Die Implantations-Carcinome auf serösen Häuten.

Gehen wir nun zur kritischen Betrachtung der einzelnen Gruppen von „I.-C." über, so sind die Implantationscarcinome auf serösen Häuten rasch erledigt: sie sind nichts Anderes als Lymphmetastasen in den grossen Lymphsäcken des Körpers, der Pleura- und Peritonealhöhle. Sie kommen nach Carcinomen des Magens und des Darmes und anderer Baucheingeweide vor, wenn die Serosa durchwachsen ist, am häufigsten und ausgedehntesten nach malignen Tumoren des Ovariums. Viel seltener sind sie in der Pleurahöhle, z. B. nach perforirendem Mammacarcinom. Günstig für die Vermehrung und das Anwachsen losgelöster Carcinom-Zellen in der Peritonealhöhle ist, dass diese Zellen meist aus wachsenden Theilen der Tumoren stammen, also jung und intact sind, und dass sie in dem Serum alle Bedingungen ihrer Ernährung und auf der einschichtigen Lage des Endothels die Möglichkeit der Anheftung finden[1]). Trotzdem gelangen

[1]) Dass die Carc.-Zellen im Serum alle nothwendigen Nährstoffe finden, wird am schönsten illustrirt durch den einzig dastehenden Fall von Beneke, der in einem Pleuraerguss eines an Carc. ventr. Gestorbenen eine Anzahl bis erbsengrosser Hohlkugeln fand, deren Wände aus 10—30 Schichten von Carc.-Zellen mit deutlichen Zeichen der Vermehrung bestanden. Beneke weist nach, dass diese Hohlkugeln nicht erst secundär frei geworden sondern in dem Pleuraerguss durch Zellvermehrung entstanden sind. — Die Histogenese des experimentellen Implantations-Carc. auf Endothel ist am sorgfältigsten untersucht und beschrieben von Jenny (Hanau).

durchaus nicht immer Carcinom-Zellen, die in die Peritonealhöhle ergossen werden, z. B. bei der Operation eines Ovarialcarcinoms, dort zur Ansiedelung[1]). Sind aber die uns im Einzelnen noch ganz unbekannten Verhältnisse dazu geeignet, so entwickeln sich die bekannten, oft tuberkelähnlichen Knötchen, deren Localisation bestimmt wird theils durch die Schwere, die ihre Vorliebe für den Douglas, wenigstens im Anfang, erklärt, theilweise wohl auch durch die Stromrichtung der Lymphe, die eine ausgedehnte Verbreitung auf der Unterfläche des Zwerchfells häufig herbeiführt, dann auch vielleicht gelegentlich einmal durch den Contact. Der einzige Fall der letzteren Art ist von Beneke beschrieben, der gerade gegenüber einer handtellergrossen carcinomatösen Durchwachsung der Magenserosa als einzige Metastase ein Carcinom auf der Serosa der Leber an der Stelle fand, die dem starren Magen fest anlag. Man könnte in diesem Fall sich die Frage vorlegen, ob nicht im Anfang eine Verwachsung die Brücke für die Carcinom-Zellen gebildet hätte, die dann später zerrissen wäre. Ich erwähne das, weil ja auch im weiblichen Genitalkanal, dem häufigsten Sitz aller beschriebenen „Impfcarcinome", und im Rachen solche Verwachsungsstränge zwischen gegenüberliegenden Schleimhautflächen vorkommen und eine scheinbare Impfung vermitteln könnten. Allein es ist mir kein Beleg für diese Entstehungsart eines „Contactcarcinoms" bekannt.

Ein besonderes Interesse verdient die Frage, ob die so überwiegende Doppelseitigkeit der Ovarialcarcinome auf Implantation oder primärer Multiplicität beruht; sie ist dahin beantwortet, dass beides vorkommt. Damit ist also bewiesen, dass eine Implantation auch auf Epithel, allerdings einschichtigem, möglich ist, und das hat eine gewisse principielle Bedeutung, wie Hanau (Bucher) mit Recht betont. Durch Implantation können beide gesunde Ovarien von einem dritten carcinomatösen Organ der Bauchhöhle und auch indirect von der Mamma aus erkranken, nachdem die Pleura inficirt und das Zwerchfell durchwachsen ist, oder das zweite Ovarium von einem Carcinom des ersten aus. Auf die diagnostische und therapeutische Bedeutung doppelter secundärer Ovarialcarcinome ist

[1]) Andererseits ist bekannt, dass auch ganz gutartige Ovarialcysten Implantations-Metastasen auf das Peritoneum machen können (Olshausen, D. m. W. 1902, No. 42), die anscheinend später bisweilen maligne degeneriren.

in letzter Zeit gebührend von verschiedenen Seiten hingewiesen. Beachtenswerth ist, dass secundäre Implantationscarcinome der Ovarien im Gegensatz zu den immer klein bleibenden Implantationen des Peritoneums zu stattlichen Tumoren anwachsen können und dass letztere fast nur bei noch geschlechtsfähigen Individuen zu Stande kommen (Kraus, Schlagenhaufer). Beides könnte mit dem Einfluss erklärt werden, den der Saftreichthum des Mutterbodens auf die Entwicklung der malignen Tumoren hat; vielleicht spielt auch die Implantation in frisch geplatzte Graaf'sche Follikel dabei eine Rolle. Die unwesentliche Frage, ob nicht auch Carcinomzellen durch Lymphresorption zwischen den ovarialen Epithelien hindurch in das Organ selbst geführt werden können, ist noch nicht genügend entschieden, wohl aber können sich Carcinom-Stränge vom Rande her unter das Epithel des Ovariums schieben und so echte Implantationscarcinome vortäuschen.

Dass die miliare Carcinose des Peritoneums sich überraschend schnell entwickeln kann, hat Olshausen gesehen: 14 Tage nach Laparotomie wegen malignen Ovarialtumors fanden sich Hunderte von Implantationscarcinomen auf dem vorher gesunden Peritoneum. Aehnliche Beobachtungen haben Winter und Cohn mitgetheilt[1]).

Nach Czerny hat schon Lawson Tait die Meinung vertreten, dass auf diese miliaren Peritonealcarcinome eine einfache Laparotomie oft ebenso günstig wirke wie auf Peritonealtuberculose. H. W. Freund hat 7 Fälle von mehr oder weniger malignen Ovarialtumoren (Papillomen, Sarkomen und Carcinomen) zusammengestellt, in denen er bei der Operation Peritonealmetastasen mit dem Finger oberflächlich abgekratzt hat. 7—24 Monate danach konnte er entweder durch Laparotomie oder wenigstens bimanuelle Untersuchung oder durch die Angaben der Patientinnen über ihr subjectives Wohlbefinden eine „Heilung“ feststellen. Er betont, dass die etwas grösseren Implantationscarcinome im Peritoneum zwar mit festem, derbem, aber fast gefässlosem Stiel (bei manueller Entfernung entleerte sich „kein Tröpfchen Blut“) angewachsen sind. — Kleine fibröse Knötchen auf dem Peritoneum, die er auf geheilte miliare Carcinose zurückführte, hat schon Virchow erwähnt. Den durch Autopsie festgestellten Fall von Heilung carci-

[1]) Siehe auch den Fall von Baumgarten (Anhang No. 16).

nomatöser Peritonealknoten von Schuchardt habe ich bereits oben citirt.

Diese Spontanheilung von Implantationscarcinomen der serösen Häute hat ein grosses Interesse für die Pathologie des Carcinoms überhaupt, besonders aber für die Schätzung der Wahrscheinlichkeit einer Implantation von Carcinom an Stellen, die dafür vielleicht weniger günstig sind als das Endothel der serösen Häute.

Uebrigens sind nicht alle Knoten einer miliaren Carcinose des Peritoneums echte Implantationscarcinome. Viele entstehen auch in Lymphgefässen, nachdem einzelne Carcinom-Zellen durch die Stomata resorbirt worden sind.

Wir werden annehmen müssen, dass ebenso wie auf dem Peritoneum auch auf der Pleura und Arachnoides echte Implantationscarcinome vorkommen und ähnlichen Wachsthumsbedingungen unterliegen, doch habe ich keinen ausführlich mitgetheilten und genauer untersuchten Fall in der Literatur gefunden.

II. Wundimplantations-Carcinome.

Der vorigen Gruppe schliessen sich am natürlichsten die Implantationscarcinome in Punctionscanälen und Operationsnarben nach Laparotomien an; denn ihre genauere Betrachtung wird uns den Gedanken nahe legen, dass sie, soweit sie echt sind, meist, wenn nicht immer, ebenso wie jene auf Verschleppung zahlreicher in Lymphe schwimmender Carzinomzellen beruhen und nicht auf einmaligem Einbringen von Tumorzellen in eine frische Wunde, wie sie gewöhnlich erklärt werden.

A. „I.-C.“ in Punctionsnarben.

Den ersten Fall von Punctionscarcinom hatte Gerhardt veröffentlicht:

Bei Lebercarcinom mit Ascites in den Punctionscanälen Krebsknoten von gleicher Beschaffenheit, wie das Lebercarcinom.

Weiter hat Reincke kurz hintereinander zwei derartige Fälle beobachtet:

Carcinom beider Ovarien mit allgemeiner Peritonealcarcinose und starkem Ascites. In den Stichcanälen von je zwei Punctionen entwickelte sich beidemal Carcinom in $5^1/_2$ resp. $2^1/_2$ Wochen, im ersten Fall thalergross zwischen den Bauchmuskeln liegend, im zweiten „im Unterhautzellgewebe kleine pigmentirte Krebsknoten“, beide mikroskopisch mit dem Peritonealcarcinom über-

einstimmend, aber makroskopisch und mikroskopisch vom Peritoneum durch Fettgewebe und Musculatur getrennt. Beide Male war nach der Punction aus den Stichcanälen Ascites in beträchtlicher Menge nachgesickert. — Im zweiten Fall das peritoneale Carcinom am dicksten an der inneren Punctionsöffnung (!).

Quincke führt einen im Unterhautzellgewebe einer Punctionsstelle bei Carcinom des Peritoneums entstandenen Carcinomknoten an, der mit dem Peritoneum keinen erkennbaren Zusammenhang hatte und „schon am zehnten Tage p. op. nachweisbar war." Er erklärt sein Zustandekommen ausdrücklich nicht mit einmaliger Verschleppung von Carcinomzellen in den Punctionscanal beim Herausziehen des Troicarts, sondern damit, dass nach der Punction in den ersten Tagen deutlich Ascitesflüssigkeit ins Unterhautzellgewebe austrat und lebensfähige Carcinomzellen dorthin verschleppte, wo eine oder einige von ihnen anwuchsen und durch Vermehrung den kugeligen Tumor bildeten.

Wie Tumorzellen mit der Peritonealflüssigkeit zunächst in die Punctionscanäle und von da infolge Infiltration und Resorption durch Lymphgefässe ins Gewebe gelangen können scheint mir am auffallendsten durch den folgenden Fall von Wagner illustrirt zu werden.

Patientin seit 13 Jahren wegen einer Ovarialcyste 63 mal punctirt. Bei der Autopsie fanden sich: im Bauch die mannskopfgrosse überall verwachsene Ovarialcyste mit stellenweise papillärer Innenfläche und cholestearinhaltigem, dicklich schleimigem Inhalt, 3 Cysten von genau derselben Beschaffenheit im subcutanen Gewebe und zwar je eine faustgrosse in der linken Lende und rechten Achselhöhle und eine walnussgrosse unterhalb der linken Mamma, endlich je 3 isolirte bis eigrosse Cysten in beiden inneren Inguinalgegenden. Die subcutanen Cysten bestanden seit mehreren Jahren. Andere Metastasen fanden sich nicht, anscheinend auch keine in den Stichcanälen (wenn nicht die in der Lumbalgegend so entstanden war).

Hier hatte es sich also um Metastasen eines relativ gutartigen Tumors gehandelt, für die ich nach allem die Erklärung auf die angegebene Weise für die wahrscheinlichste halte, nämlich Imbibition der Stichwunden mit Cysteninhalt und Zellresorption von da aus, hauptsächlich nach den regionären Lymphdrüsen hin.

Um zu den Impfcarcinomen in Punctionscanälen zurückzukehren, so erwähnt Czerny kurz, dass er zweimal Punctionscarcinome bei Carcinoma ovarii gesehen habe, erbsen- bis bohnengross.

Unverricht theilt ausführlich einen Fall mit, wo bei diffuser

Carcinose der Pleura sich in drei Punctionssellen Knoten bildeten, die im Lauf von etwa 3 Monaten zu einem hühnereigrossen subcutanen und dicht daneben einem handtellergrossen intramusculären Carcinomherd anwuchsen. Auch an vier weiteren Punctionsstellen bildeten sich noch in den letzten 5 Wochen vor dem Tode „langsam mässige subcutane Verhärtungen mit umgebendem Oedem aus, die mit den übrigen zu einer hügeligen Difformität confluirten."

Courtin (Beobachtung 63 v. Levesque) hat bei Ascites in Folge eines anscheinend nicht von den Adnexen ausgehenden Bauchtumors in einem Fall 4 Punctionen gemacht und jedesmal in dem Stichcanal sich einen Tumor entwickeln sehen, der rasch wuchs.

Podack hat in 2 Fällen sogen. Pleuraendotheliome Metastasen in Punctionscanälen gesehen, in dem einen Fall nacheinander an 6 verschiedenen Stellen.

Unverricht macht auf den diagnostischen Werth aufmerksam, den solche Punctionscarcinome haben können bei Pleuraergüssen fraglicher Entstehung. Dass einzelne dieser Punctionscarcinome bei der Autopsie „augenscheinlich mit den Geschwulstknoten der Rippenpleura stellenweise zusammenhingen," ist für die Erklärung der Punctionscarcinome überhaupt unwesentlich. Auf sie werde ich gleich noch einmal zurückkommen[1]).

B. „I.-C." in Operationswunden.

a) In Laparotomiewunden.

Von „Impfcarcinomen" in Operationswunden ist der ausgesprochenste und lehrreichste Fall durch Sippel mitgetheilt.

Laparotomie wegen und mit Entfernung eines cystischen Ovarialtumors, der platzte und aus einer Cyste mit bröckligen, von der prolif. Innenwand stammenden Massen den Inhalt in die Bauchhöhle entleerte. Reinigung der Bauchhöhle. Schluss der Bauchwunde mit tiefgreifenden doppelt eingefädelten Seidennähten. — Nach $^1/_2$ Jahr ausgedehnte Carcinose des Bauchfells mit Ascites und 16 (!) kleinen, bis kirschkerngrossen harten Knoten zu beiden Seiten der Längsnarbe, jeder einem Stichcanal entsprechend, alle in der äusseren Fascie sitzend. Einer davon bei Relaparotomie excidirt, sitzt in der Bauchdecke in der äusseren Fascie, von Peritoneum und Haut durch gesundes Gewebe getrennt: Cylinderzellencarcinom. — Sippel hatte bei der Naht von innen nach aussen gestochen, wahrscheinlich durchgreifend. Die eigentliche Laparotomienarbe war gesund geblieben.

[1]) In dem viel citirten Fall von Nicaise handelt es sich um eine Metastase eines Uterus-Sarkoms in einer Punctionsnarbe.

Dass hier nicht eine der gewöhnlichen Metastasenformen vorliegt, sondern wirklich eine multiple Implantation in Stichcanäle, kann man wohl nicht bezweifeln. Ist diese Implantation durch einen einmaligen Transport von Carcinomzellen in die Stichcanäle bei der Operation zustande gekommen? Ist dann das auffallende Freibleiben der grossen eigentlichen Operationswunde damit erklärt, dass sie vor der Naht mit 1procentiger Sublimatlösung gereinigt wurde?

Hahn, dem ebenso wie später Sellheim aufgefallen war, dass die Recidive nach Operationen nicht selten in den Stichcanälen sitzen, hat eine Erklärung für dieses Gesetz darin gesehen, dass aus der Hauptwunde die ihr etwa aufliegenden Carcinomzellen vor dem Verschluss bei der Wundreinigung abgespült werden könnten, während Zellen, die bei der Operation an den Instrumenten hafteten, durch letztere so tief in das Gewebe eingedrückt würden, dass sie nicht wieder zu entfernen seien. Allein da die Nadeln doch nicht vor dem Nähen irgendwie mit dem Tumor in Berührung kommen und auch nicht beim Nähen der nach Hahn'scher Anschauung vorher von Tumorzellen befreiten Wunde „inficirt" werden könnten, so kann jene Erklärung nicht befriedigen.

Mir scheint eine andere näher zu liegen, die an die Verhältnisse bei den Punctionscarcinomen anknüpft. In den Stichcanälen der Bauchdecken noch mehr als in den Punctionswunden tritt ein Klaffen der Gewebe ein und zwar so sehr, dass bekanntlich, besonders wohl nach Anlegung grosser durchgreifender Nähte mit starker Spannung, später sogen. Stichcanalhernien entstehen können. Das nach jeder Laparotomie sich bildende Peritonealsecret dringt in den ersten Tagen natürlich auch in diese Stichcanäle der Bauchwand, wenn durchgreifend genäht ist, ein und mit ihm kamen in Sippel's Fall wahrscheinlich reichliche, im Ascites schwimmende Carcinomzellen in die frischen Stichwunden, während in die grosse Laparotomiewunde selbst, wenn die Peritonealränder aneinanderlagen und rasch verklebten, keine neue zellhaltige Flüssigkeit mehr aus der Bauchhöhle eindrang. Ein weiterer Factor, der das Anwachsen in den Stichcanälen den Carcinomzellen erleichtert, liegt wohl darin, dass hier die Gewebe durch die Spannung des Fadens geschädigt werden, und gerade damit erklärt sich ungezwungen, dass die Fascie, die gegen solche Traumen am wenigsten widerstandsfähige Gewebsschicht, bei

Sippel so ausschliesslich der Sitz der Recidive in den einzelnen Stichcanälen war. Vielleicht aber könnte auch die Prädisposition der Fascie für das Implantationscarcinom damit zusammenhängen, dass in den relativ reichlichen, der Fascie anliegenden Lymphgefässen die Resorption des eingedrungenen Ascites und seiner Carcinomzellen besonders lebhaft stattfand.

Diese Auffassung über das Zustandekommen der echten Implantationsrecidive nach Laparotomie wird in gewissem Grade gestützt durch eine neuere Arbeit von Olshausen, für deren Uebermittelung ich dem verehrten Verfasser zu Dank verpflichtet bin. Olshausen stellt sechs theilweise schon früher mitgetheilte Fälle seiner eigenen Beobachtung von Implantationsmetastasen in Laparotomienarben zusammen und leitet, allerdings mit Zurückhaltung, für die Art ihres Auftretens zwei Regeln ab, die mit Sippel's Beobachtungen übereinstimmen. Er sagt, dass erstens das sogenannte Impfrecidiv immer nur an einer Seite der Narbe sitze, und zweitens, dass es immer bis dicht unter die Haut reiche. Olshausen erklärt die erste Regel damit, dass die „Einimpfung" „in den Wundrand der einen Seite" stattfinde. Dass aber dadurch ein so einseitiges Wachsthum zustande kommen sollte, wie z. B. in dem Fall, den Olshausen am 14. Juli 1902 in der Freien Vereinigung der Chirurgen Berlins vorgestellt hat, wo ein kindskopfgrosser maligner Tumor, wahrscheinlich ein Psammocarcinom, breit bis an die Narbe heranging, ohne sie zu überschreiten, erscheint mir doch unwahrscheinlich. Gerade nach der auffälligen Vertheilung in Sippel's Fall und der auch sonst beobachteten Häufigkeit von Stichcanalcarcinomen scheint es mir berechtigt, auch für Olshausen's Fälle und seine erste Regel an die Erklärung zu denken, dass nicht die grosse Wunde, sondern nur die Stichcanäle inficirt wurden und zwar, ebenfalls wie bei Sippel, durch das nachsickernde, Carcinomzellen enthaltende Peritonealsecret. Dass hier die besondere Disposition der Stichcanäle, wie für die Infection mit Bakterien, auf Imbibition des inficirenden Materials in die Seidenfäden beruhte, scheint mir bei der Grösse der Carcinomzellen weniger wahrscheinlich.

Leider kamen die Patienten Olshausen's alle erst so spät zur Untersuchung, dass die etwaige Entstehung der Metastasen in Stichcanälen nicht mehr festzustellen war. Wenigstens kann ich das aus den genaueren Angaben der einzelnen Fälle nicht mehr sicher ableiten.

Es wäre aber nicht uninteressant, bei zukünftigen Beobachtungen von Bauchwandrecidiven nach Laparotomie wegen abdominalen Carcinoms auf diese Frage zu achten. Hier, wo spontane Metastasen doch, wie ich noch näher begründen werde, relativ recht selten sind, wäre das Auftreten von Recidiven gerade in Stichkanälen auffallend und weniger zweideutig als bei anderen Stichkanalrecidiven z. B. nach Amputation eines Mammacarcinoms, wo, wie ich auch einer persönlichen Mittheilung meines verehrten früheren Chefs Schlange entnehme, es den „Eindruck" macht, als ob die Recidive relativ häufig grade in Stichkanalnarben sässen. Schlange hat selbst die Schwierigkeit eines bestimmten Urtheils hervorgehoben. Da bei Mammacarcinomen auch spontane Hautmetastasen nicht selten sind, könnte erstens eine latente Metastase einmal zufällig bei der Operation von einem Stich getroffen und dadurch im Wachsthum befördert worden sein; zweitens könnten auch bei Fadeneiterungen Carcinomzellen, die sich im Gewebe der Nachbarschaft befanden, gerade nach dem eiternden Stichkanal durch Lymphotase (s. S. 695 ff.) angelockt worden sein und drittens könnte die Stelle der Stichwunde in Folge der Verdünnung der Haut und in Folge des rascheren Wachsthums des Recidivs in dem jungen Narbengewebe stärker befallen erscheinen als die Nachbarschaft. Alle diese Möglichkeiten träten in den Bauchwandrecidiven, zumal da die Hauptnarbe anscheinend regelmässig gesund bleibt, ganz zurück gegenüber der Imbibition von zellhaltigem Peritonealsecret in durchgehende Stichcanäle. Hier z. B. anzunehmen, dass Carcinomzellen, die bei der Operation in die eigentliche Laparotomiewunde gelangt waren, von da aus in die Stichcanäle gewandert oder resorbirt worden seien, wäre doch etwas gesucht.

Auch die zweite Regel Olshausen's, der Sitz dicht unter der Haut, würde sich ungezwungen so erklären, dass auch in seinen Fällen der ursprüngliche Sitz der Impfrecidive wie bei den 16 Knoten in Sippel's Fall die äussere Fascie war.

Olshausen's Fälle, die auch durch die theilweise lange Latenz und die späte maligne Degeneration ursprünglich gutartiger implantirter Zellen von Interesse sind, gebe ich im Anhang auszugsweise wieder (Anhang, Fall 2—7).

Ihnen schliessen sich zwei Fälle von Leopold an, in denen nach Operation eines Ovarialcarcinoms, das bei dem Herausholen

platzte, Recidive in der Laparotomienarbe eintraten und zwar beide Male an den Stellen, wo ein Drainrohr oder (beim zweiten Fall) ein Tampon aus der Bauchhöhle herausgeleitet worden war. Bezüglich ihres Sitzes unterscheiden sich die Fälle Leopold's etwas von denen Sippel's und Olshausen's insofern in Leopold's erstem Fall der Knoten „unter der Serosa der Bauchdecke" sass, im zweiten „zwischen und unter der Bauchdecke". Da die erste Kranke bald an allgemeiner Carcinose starb, könnte man daran denken, dass in diesem Fall das Carcinom vielleicht durch ein continuirliches Hineinwachsen vom Peritoneum her in die Drainageöffnung entstanden sei. Aber Leopold hat durch nochmalige Operation den genauen Sitz der Implantationsmetastase festgestellt und im zweiten Fall spricht das frühzeitige Herauswachsen aus der Narbe (schon nach 14 Tagen) gegen jenen Einwand.

Um das Gemeinsame dieser Gruppe noch einmal hervorzuheben, so glaube ich für diese Fälle als mindestens unbewiesen bezeichnen zu sollen, dass eine einmalige Zellverschleppung in eine frische Wunde die Ursache der Narbenrecidive gewesen ist. Vielmehr scheint mir der Fall Sippel's zu beweisen und die anderen Fälle wenigstens den Gedanken nahezulegen, dass die Ansiedelung hier ursprünglich ebenso wie bei den Punctionscarcinomen in Wundcanälen erfolgte, deren Gewebe längere Zeit mit dem Peritonealsecret bespült und dadurch vielleicht mit zahlreichen in der Flüssigkeit schwimmenden Carcinomzellen besät worden war. Bei dieser Annahme würde sich ausser der Quantität des „inficirenden Agens" und der Dauer seiner Einwirkung und der mechanischen Gewebsschädigung noch ein weiterer Vortheil ergeben, den diese Wundcanäle einer Ansiedelung von Carcinomzellen bieten gegenüber frischen Wunden. Ich habe schon oben bei Erörterung der Frage, warum das Carcinom mehr Neigung hat sich auf dem Lymph- als auf dem Blutweg metastasisch zu verbreiten, auf den Gedanken hingewiesen, den meines Wissens Petersen zuerst ausgesprochen, dass vielleicht die in der Lymphe resorbirten Stoffwechselproducte des Carcinoms, die Cytotoxine, das Gewebe, zuerst also das der Lymphdrüsen, in seiner Abwehrfähigkeit herabsetzen und so für die Ansiedelung von Zellen präpariren. Ohne diese Hypothese als bewiesen bezeichnen zu wollen, möchte ich doch darauf hinweisen, dass sie mit der Gesetzmässigkeit, die ich für die specielle Locali-

sation der Wundimplantationen in den bisher besprochenen und, wie ich weiter werde begründen, überhaupt allen bis jetzt bekannten Fällen einstweilen annehmen muss, gut übereinstimmt. Denn wenn z. B. in dem Fall Sippel's nach einem halben Jahre ausgedehnte Carcinose des Bauchfells gefunden wird, und die erste Patientin Leopold's einige Monate nach der Operation einen inoperablen Beckentumor hat und kurze Zeit nachher an allgemeiner Carcinose stirbt, so ist es gewiss erlaubt, anzunehmen, dass in diesen Fällen die bei der Operation in der Peritonal-Höhle ausgesäten Zellen sich, wie das ja gerade bei Ascites beobachtet ist, in den ersten Tagen rasch vermehrten, ihre Toxine dann mit der Peritonealflüssigkeit in die frischen Stichcanäle eindrangen und deren Gewebe in derselben Weise für die Implantation vorbereiteten, wie das nach Petersen's Hypothese die von einem Carcinom herstammende toxinhaltige Lymphe in den regionären Lymphdrüsen thut. Wenn in anderen Fällen wie einigen von Olshausen, die ja zum Theil so spät auftraten, anscheinend kein Peritonealcarcinom gefunden wurde, so würde auch das noch nicht ausschliessen, dass anfänglich doch eine Vermehrung der ausgestreuten Zellen erfolgte, denen aber das Peritoneum, wie das ja sicher nicht selten vorkommt, die dauernde Ansiedelung verwehrte. Das Bauchwandgewebe, das auch gegen Bakterien sich bisweilen weniger abwehrfähig zeigt als das Peritoneum, konnte die Keime nicht ganz überwinden und nach längerer oder kürzerer Zeit kam es in ihm, im ersten Fall Olshausen's sogar aus ursprünglich sicher gutartigen, schlummernden Zellen, zur Carcinomentwicklung.

Bestätigen die weiteren und hoffentlich genaueren Beobachtungen über echte Implantationscarcinome in Laparotomienarben, dass nicht die per primam geheilten Hauptwunden, sondern regelmässig die Stichkanäle der Sitz des Recidivs sind, so wird, scheint mir, dadurch doch auch die Hypothese Petersen's gestützt, freilich nicht bewiesen; denn die anderen erwähnten Factoren genügen vielleicht, um die Prädisposition der Stichnarben für Recidive zu erklären.

Nach diesen Auseinandersetzungen scheint es mir, in Uebereinstimmung mit Quincke, recht zweifelhaft, ob die Carcinome in Narben von Punctionskanälen wirklich durch einmaligen Transport von Zellen in die frische Wunde entstehen und ob jede frische Wunde ein ebenso günstiger Boden für Ansiedelung von Carcinom-

zellen ist wie ein Punctionscanal bei Ascites in Folge von Peritonealcarcinose. Vielmehr möchte ich das längere Nachsickern von toxin- und zellhaltigem Ascites, das sich ja auch klinisch bisweilen recht störend bemerkbar macht, und die Aufhebung des allseitigen Gewebsdruckes in den Wundkanälen für Momente halten, die die Implantation sehr begünstigen, vielleicht erst ermöglichen.

Wo die erste Ansiedelung der Carcinomzellen bei den Punctionscarcinomen und den echten Implantationen in Stichkanälen erfolgt ist, ob zwischen den jungen Zellen des granulirenden Gewebes oder auf Endothel benachbarter Blut- und Lymphgefässe, nachdem die Carcinomzelle bis dahin activ gewandert oder passiv resorbirt ist, wissen wir nicht, ist auch meines Erachtens unwesentlich. Vom Standpunkt des Pathologen enthält der Vorgang der Carcinomansiedelung in einer solchen Wunde keinesfalls gegenüber den gewöhnlichen Metastasenbildungen etwas grundsätzlich Neues, dagegen behält er auf alle Fälle ein Interesse für den Kliniker, der daraus seine Schlüsse für das practische Verhalten bei Carcinomoperationen ableiten muss.

Damit will ich natürlich nicht sagen, dass man aus der Häufigkeit dieser Stichkanalrecidive einen directen Schluss ziehen dürfe auf ein entsprechend häufiges Vorkommen von Carcinomimplantation in geschlossene Wunden. Dass mir ein solcher Schluss nicht genügend sicher zu sein scheint, geht aus den obigen Auseinandersetzungen über die besonderen Verhältnisse dieser Stichkanäle hervor und ich kann ferner zu ihrer Stütze auch auf Experimente mit Transplantation normaler Epithelzellen hinweisen. Wie leicht und ziemlich sicher sich Epithelzellen auf freien Wundflächen anheilen lassen, wissen wir; ganz im Gegensatz dazu haben aber Ribbert's Experimente (143d) ergeben, dass Epithelzellen in geschlossenen Wunden regelmässig früher oder später zu Grunde gehen, ausgenommen, wenn sie zusammen mit ihrem Mutterboden überpflanzt werden. Nur dann kann aus ihnen eine Epithelcyste oder ein Epidermoid entstehen, aus Versenkung isolirter Epithelzellen aber, mag sie absichtlich oder zufällig bei Traumen oder unseren chirurgischen Nahtstichen geschehen, entsteht nie eine bleibende Epithelmetastase.

Wenn nun auch die Carcinomzelle nach unserer heutigen Meinung etwas anderes ist als eine normale Epithelzelle, gleich-

gültig sind auch für sie nicht die besonderen localen Verhältnisse und darum ist die Frage wohl berechtigt: bieten für die Transplantationen auch der Carcinomzellen vielleicht die klaffenden Stichkanäle ähnliche Verhältnisse wie Wundflächen und stehen sie für die Frage der „Impfcarcinome“ somit in einem gewissen Gegensatz zu geschlossenen Wunden mit ihrem grösseren allseitigen Druck und der Umschliessung durch gesundes, abwehrfähiges Gewebe? Nach der Analogie mit Verpflanzung normaler epithelialer Gewebe wäre Implantation von Carcinomzellen mit ihrem Mutterboden leichter zu verstehen als die isolirter Carcinomzellen (s. S. 678 f.). Aber sie kommt, wie für die gewöhnlichen Metastasen, so auch für die verschiedenen Gruppen der „I.-C.“ doch nur ausnahmsweise in Betracht.

Um zur Casuistik der Implantationscarcinome in Laparotomienarben zurückzukehren, so ist es mir schon zweifelhaft, ob der erste von 3 Fällen (Anhang Fall 10—12), die Frank mitgetheilt hat, seiner Entstehungsweise nach den bisher besprochenen Fällen anzureihen ist. Hier lässt aber die Ulceration des grossen Narbentumors gerade an einer Stichcanalnarbe immerhin daran denken, dass er von dieser ausgegangen ist und also der obigen Gruppe angehört. Die beiden anderen Fälle von Frank werde ich später besprechen.

Zu kurz sind die Mittheilungen von Bäcker, der einige Monate nach Exstirpation eines Ovarialcarcinoms Carcinom in der Narbe der Bauchwunde fand und die von Schopf über einen Fall aus Billroth's Klinik, wo das Narbencarcinom nach Operation eines Pyloruscarcinoms auftrat; ebenso die Citate einiger weiterer Fälle, die ich erst nachträglich bei Levesque fand (Beobachtungen 74—76).

In Baumgarten's Fall (Anhang 16) kam es nach Exstirpation eines Myxoidkystoms des Ovariums rasch zu reichlicher Entwicklung von Ascites bis zur Dyspnoe; 4 Wochen p. op. Exitus.

Bei der Autopsie fand sich eine mehrere Centimeter breite Verwachsung des Netzes mit der Bauchwand, zwischen diesen Verwachsungen und unter dem Peritoneum parietale zahlreiche bis über kirschkerngrosse Cysten; im Becken bis stecknadelkopfgrosse, warzige kleine Knötchen in peritonitischen Adhäsionen.

Hier muss man an die Möglichkeit denken, dass die Peritonealwunde in Folge der raschen Ausdehnung des Bauches platzte und die

Tumorentwicklung vielleicht zuerst nur auf dem Netz und Peritoneum erfolgte und von da erst in die klaffende Wunde hineinwuchs[1]).

Aehnlich, nur weniger rapid verlief ein Fall von Brieger (s. Anh. 17). Hier schwoll wenige Wochen nach Ovariotomie wegen cystischen Carcinoms des Ovariums der Leib wieder an und es kam dann zu sehr reichlicher Ascitesentwicklung. Bei der Autopsie, $^1/_2$ Jahr nach der Operation, waren beide Peritonealblätter durch reichliche knotige und flächenhafte Carcinomentwicklung verwachsen und wenn auch Brieger sagt, dass der faustgrosse Tumor in der Narbe von Peritoneum überzogen war, könnte doch dieser Ueberzug bei der ausgedehnten Verwachsung der beiden Peritonealblätter durch Carcinom vielleicht nur ein partieller gewesen, jedenfalls der Narbentumor erst secundär von dem stark carcinomatösen und verwachsenen Peritoneum aus continuirlich oder discontinuirlich entstanden sein. Die übrigen Knoten in und neben der Narbe lassen sich ungezwungen als Metastasen des grösseren auffassen. Ich glaube also, dass man den Zweifel nicht unterdrücken kann, ob nicht die Entwicklung aller Carcinomknoten in diesem Fall in irgend einer der längst bekannten Arten erfolgt ist. Dazu kommt ein weiterer gewichtiger Einwand gegen die Deutung dieses Falles als Wundimplantationscarcinom, den ich im Anschluss an den nächsten Fall genauer besprechen will.

Die letzte ausführlich und sorgfältig begründete Mittheilung über Impfcarcinome in einer Laparatomienarbe stammt von Schäffer (Anh. 20). Hier entwickelte sich 3 Jahre nach Exstirpation zweier weicher Ovarialcarcinome, die bei der Operation zerrissen, in der Narbe zuerst oberhalb der Symphyse dann fast bis zum Nabel hin ein Carcinom, das Schäffer exstirpirte. Es reichte bis tief hinter die Symphyse, sass hauptsächlich zwischen Rectis und tiefer Fascie und war überall von gesundem Peritoneum bedeckt.

Schäffer erörtert ausführlich die Frage, ob auch spontan ohne vorausgegangene Operation Metastasen von Ovarialcarcinomen in der vorderen Bauchwand vorkämen. Winter hatte in seiner ersten Arbeit gesagt: „Auch in der vorderen Bauchwand kommen

[1]) Baumgarten erwähnt kurz 2 von Dohrn operirte „Myxoidcystome" des Ovariums mit cystischer Metastase im Bauchfell und der Bauchdecke, die aber beide spontan wieder geheilt seien (!).

metastatische Knoten vor, ohne dass ein chirurgischer Eingriff stattgefunden hat.“ Auf eine Anfrage an Winter über die genauere Begründung dieses Satzes erhielt Schäffer eine Antwort, die er so deutete, dass Winter „damit nur das Vorkommen von Carcinomknoten in den Bauchdecken nach Exstirpation gutartiger Ovarialtumoren habe zum Ausdruck bringen wollen. Von einer solchen Metastase an den Bauchdecken ohne vorausgegangene Operation habe er nie etwas gehört.“

Diese Auffassung Schäffer's ist mit dem Wortlaut von Winter's erster Aeusserung unvereinbar. Ob Winter seine erste Ansicht geändert, oder ob Schäffer seine zweite Aeusserung missverstanden hat, lässt sich nicht sagen. Schäffer citirt dann noch eine einzelne Beobachtung eines metastatischen Bauchwandcarcinoms von Freund: Ein secundäres Nabelcarcinom, dessen primärer Herd am Uterus oder Ovarium gesessen hatte, und über das auch Freund keine genaueren Angaben mehr machen konnte.

Endlich hat sich Schäffer bei v. Hansemann belehren wollen und bei diesem nur erfahren können, dass er, wenn auch selten, solche Bauchdeckencarcinome gesehen habe. Ob es sich um allgemeine Carcinose im Bauch gehandelt habe oder nur um Ovarialcarcinome wusste v. Hansemann nicht mehr.

Dass Bauchdeckenmetastasen von Ovarialcarcinomen ohne vorausgegangene Operationen etwas Seltenes sind, dürfte danach wohl anzunehmen sein. Nun finden sich aber in der Literatur zerstreut doch allerlei Mittheilungen über secundäre Nabeltumoren. Zunächst eine kleine Casuistik in dem Buch von Pernice über Nabelgeschwülste, einige weitere Fälle bei Ledderhose, der zugleich die sehr bemerkenswerthe Mittheilung macht, dass bei unklarer Bauchaffection Kussmaul nie unterlassen habe, den Nabel nach etwaigen Tumormetastasen zu untersuchen. Göbell theilt ausführlich die Krankengeschichte eines Patienten mit, bei dem sich ein Gallertcarcinom in einem präperitonealen Lipom entwickelt hatte. Bei der Laparotomie konnte zunächst kein primärer Tumor gefunden werden und erst der weitere Verlauf bestätigte die Vermuthung, dass es sich um ein primäres Carcinom des Magens oder Pankreas gehandelt hatte, das in das präperitoneale Fett discontinuirlich metastasirt war. Auch Demont und Verdelet sollen drei Fälle

von secundären Nabelcarcinomen bei Uterus- und Ovarialcarcinomen mittheilen.

Sehr ausführlich behandelt eine grössere Arbeit von Quénu und Longuet die secundären Carcinome des Nabels. Sie stellen aus der französischen, englischen, amerikanischen und deutschen Literatur 48 Fälle von secundären Nabelcarcinomen zusammen. Von diesen sind 20 nach Autopsie als vom Magen oder Darm ausgehend anzusehen, 4 vom Uterus, 2 vom Ovarium, die anderen zweifelhaften Ursprungs, weil bei ihnen das Netz und die Leber als carcinomatös erkrankt angegeben werden. Quénu und Longuet machen auf die ungenügende allgemeine Berücksichtigung dieser Carcinome aufmerksam, besprechen ihre diagnostische und prognostische Bedeutung und zugleich die oft unmögliche Differentialdiagnose gegenüber primärem Nabelcarcinom.

Die Wege, auf denen Carcinomzellen ohne directe Verwachsung mit dem carcinomatösen Organ aus der Bauchhöhle zum Nabel kommen, sind hauptsächlich Lymphgefässe, entweder von oben kommende entlang dem Lig. suspens. hep. oder von unten kommende entlang den Ligg. vesico-umbilicalia. Die normalen Lymphbahnen des Nabels kann man nach Sappey in 4 Gruppen zusammenfassen: 2 oberflächliche, je eine nach oben zu den Achseldrüsen und nach unten zu den Inguinaldrüsen führend, und 2 tiefe, eine nach aufwärts zu den retrosternalen Drüsen leitende mit dem schon erwähnten Nebenstromgebiet durch das Lig. teres zu den Drüsen an der Porta hepatis und im kleinen Netz, und eine nach unten zu den iliacalen Lymphdrüsen, zu denen die Lymphgefässe in den Ligg. vesico-umbilicalia med. und lat. verlaufen.

Die letzteren kommen für unsere Fälle besonders in Betracht. Quénu und Longuet citiren einen Fall von Chuquet, in dem ein Carcinom vom Ovarium sich makroskopisch deutlich auf diesen Bahnen verbreitet hatte. Die hier eingeschlagene Richtung des Lymphstroms ist freilich von den iliacalen Drüsen ab der normalen entgegengesetzt gewesen, aber nach unseren früheren Erörterungen wird uns eine solche Umkehr gerade nach einer Ovariotomie nicht als Schwierigkeit erscheinen. Schäffer meint zwar, dass bei der Entfernung gestielter Ovarialtumoren die Lymphgefässe des Ovariums nicht mit unterbunden würden. Allein bei Ovarialcarcinomen, um die es sich doch hier handelt, wird

sich eine Unterbindung der Vasa spermatica und mit ihnen der grossen Lymphgefässe meist nicht umgehen lassen. Damit ist dann die Nothwendigkeit gegeben, dass sich für die oberen Theile des Parametriums neue Abflusswege erschliessen. Zunächst stände da der Weg zu den Inguinaldrüsen und von da zu den iliacalen zur Verfügung und auch der zu dem Parametrium der anderen Seite. Daneben aber kommt, zumal wenn diese Bahnen aus irgend einem Grunde und an irgend einer Stelle unwegsam sind, eben die Verbreitung nach dem Nabel hin in Betracht. Ja, das Oedem der vorderen Bauchwand, das neben dem der Oberschenkel bei Ovarialgeschwülsten Verdacht auf Malignität des Tumors erweckt, weist geradezu auf eine Erweiterung der Lymphgefässe von den Beckenorganen bis zur vorderen Bauchwand hin und diese würde, wenn nicht schon eine theilweise Umkehr der Lymphströmung andeuten, so doch eine spätere Umkehr der Lymphströmung sehr begünstigen. Wenn also nach der Entfernung eines Ovarialcarcinoms ein locales oder regionäres Recidiv zurückbleibt oder in Folge peritonealer Aussaat bei der Operation sich neu im Becken bildet, so würden von ihm leicht Zellen auch nach vorn in die Bauchwand verschleppt werden können.

Diese Bedingungen waren z. B. gegeben in Brieger's Fall: hier hatte sich um den Uterus herum eine so starke Carcinose entwickelt, dass das zweite Ovarium nicht mehr als solches präparirbar war. In Schäffer's Fall war das Becken angeblich frei, allein hinter den zwischen den Stümpfen und dem Darm bestehenden Adhärenzen konnte sich doch vielleicht ein Recidiv verbergen und es wäre darum von Interesse, über das weitere Schicksal der Patientin etwas zu erfahren. Aber es muss ja nicht nothwendig die retrograde Verschleppung zum Nabel von einem localen Recidiv ausgehen, sie könnte auch von einer Metastase ins Parametrium, die bei Ovarialcarcinom vorkommt, ihren Ausgang genommen haben.

Als weitere thatsächliche Belege für discontinuirliche Carcinomverbreitung von den Beckenorganen nach der vorderen Bauchwand führe ich Gebhard's Beobachtung an, der bei einem Adenocarcinom des Corpus und Cervix uteri eine Metastase im subperitonealen Fettgewebe der vorderen Bauchwand gesehen hat und Veit, der bei der Besprechung der Ovarialcarcinome sagt, „auch sind Nabelmetastasen nicht selten“. Auch eine Beobachtung von Fritsch

ist vielleicht hier zu erwähnen, bei dem ein Carc. ut. bei vaginaler Exstirpation geplatzt war und „einen Strom stinkender Krebsjauche entleert hatte in die Vagina und den Douglas". „Schon nach 3 Wochen war durch das Loch im Scheidengewölbe das Carcinomrecidiv zu fühlen. Ebenso bildete sich sehr schnell über der Symphyse ein weiterer Tumor". Auch in dem gleich zu besprechenden Falle von Emanuel sass getrennt von dem Narbencarcinom, das sich an die Symphyse anschloss, eine subcutane Metastase neben dem Nabel.

H. W. Freund hat zweimal bei Ovarialcarcinomen Nabelmetastasen erwähnt; da aber in beiden Fällen auch Carcinom in der Lebergegend bestand, ist es zweifelhaft, ob nicht die Metastase in den Nabel von daher gekommen war auf dem schon erwähnten Lymphwege im Lig. teres.

Auch Landerer (94 S. 157) beschreibt einen etwas über erbsengrossen Knoten in der Bauchdecke rechts vom Nabel bei einem Ovarialcarcinom, den er aber von einer Implantation auf das Peritoneum ableitet.

Ich selbst habe kürzlich folgenden Fall beobachtet.

Arbeiter Z., 60 Jahre, leidet seit 3 Monaten im Anschluss an einen heftigen Fall auf die Magengegend an Schmerzen, die von der Oberbauchgegend in den Thorax, den Unterleib und sogar den Hoden ausstrahlen. Kein Erbrechen, aber Appetitlosigkeit und Abmagerung. Nach dem Unfall sei zunächst die Magengegend geschwollen gewesen; 14 Tage später constatirte ein Arzt einen Knoten oberhalb des Nabels, der langsam wuchs.

Bei der Aufnahme liegt dieser Knoten 2 Fingerbreit oberhalb des Nabels in der Mittellinie, mit der Fascie am Grunde fest verwachsen, nicht aber mit der Haut. Er ist hart, höckerig, schmerzhaft; ein Arzt soll einen angewachsenen Netzbruch angenommen haben. Etwas unterhalb des grösseren Tumos liegt in der Linea alba ein kleinerer und unterhalb des Nabels fühlt man in der Linea alba eine ganze Kette kleiner harter Knoten in der Fascie. Probelaparotomie: Miliare Carcinose des Peritoneums in der Magengegend, Knoten im Netz. Wahrscheinlich primärer Tumor in der Magengegend. Die vordere Bauchwand durchsetzt von Metastasen, die nicht vom Peritoneum ausgehen.

Hale White beschreibt kurz einen Fall, in dem ein maligner Pankreastumor ausser zahlreichen Retroperitonealmetastasen und ausser harter Infiltration in der Bauchdecke um den Nabel herum, eine maligne Durchwucherung fast der ganzen Länge der Vena umbilicalis und „the two obliterated hypogastric arteries" (wohl der Arteriae umbilicales) gemacht hatte.

Diese Beobachtung erinnert uns daran, dass natürlich auch der Venenweg zu Verschleppung von Carcinomzellen aus dem Abdomen nach der vorderen Bauchwand offenstehen kann und zwar, wie uns die verschiedenen Formen des Caput medusae lehren, sowohl von Organen der oberen wie der unteren Hälfte der Abdominalhöhle.

In dem schon citirten Fall von Dahm's hatte ein Pankreascarcinom zuerst zu beiden Seiten des Nabels subcutane Metastasen verursacht, von denen aus eine sehr multiple Aussaat nach allen Seiten im subcutanen Gewebe und in alle Lymphdrüsen des Stammes erfolgt war.

Wenn also auch über Spontanmetastasen der Ovarialcarcinome in der vorderen Bauchwand ausser der bestimmten und gründlichen Mittheilung von Quénu und Longuet ziemlich wenig Verwerthbares sich findet, so wird doch durch alle die eben citirten kurzen Bemerkungen und Mittheilungen die Vermuthung von Quénu und Longuet gestützt, dass Beobachtungen secundärer Nabelcarcinome nach Carcinom des Ovariums sich schnell vermehren würden, wenn man auf sie achtete. Weitere Stütze findet sie meines Erachtens in der klinischen Erfahrung, dass eitrige im Becken sitzende Processe, wie parametritische und paravesicale, sich bisweilen subperitoneal der vorderen Bauchwand entlang nach oben ausdehnen und dann unterhalb des Nabels oder am Nabel zum Durchbruch kommen.

Nach alledem bietet sich uns vielleicht eine einheitliche Erklärung für den Fall von Schäffer und für folgende 4 Fälle von Impfcarcinomen nach Laparotomie, die ich ihrer äusseren Entwicklung nach in eine Gruppe vereinigen möchte. Pfannenstiel (130b) hat im Jahre 1894 die bis dahin veröffentlichten Fälle von Implantationscarcinomen in Laparotomienarben zusammengestellt und dabei die Regel gefunden, dass sie „immer gerade die Gegend oberhalb der Symphyse betreffen“; er hat von den damals publicirten 11 Fällen nur 2 Fälle von Frank und einen von Emanuel als sichere Implantationscarcinome anerkannt und diesen einen eigenen Fall hinzugefügt.

Ich stimme Pfannenstiel bei, dass die übrigen von ihm ausgeschalteten Mittheilungen zu kurz sind, um überzeugen zu können, dass das in der Narbe fühlbare Carcinom nicht etwa ein adhärentes Netzcarcinom gewesen ist. Diese Art von „Impfrecidiven“

nach Laparatomie, bei denen vielleicht ursprünglich ein der Narbe adhärentes Netzrecidiv vorgelegen hat, stelle ich als zweite Gruppe der ersten gegenüber, in der ich die Fälle von Sippel, Olshausen etc. (Anh. 1—10, ausserdem vielleicht 14—17) vereinige, bei denen es sich bestimmt oder doch möglicherweise um Recidive in länger von carcinomatösem Ascites bespülten Wundkanälen handelt. Der zweiten Gruppe, deren Fälle also, im Gegensatz zu denen der ersten, keine Wundimplantationscarcinome mehr sind, gehören vielleicht auch die Fälle von Brieger und Baumgarten zu.

Bei den zwei Fällen von Frank (11 und 12) und denen von Emanuel (18), Pfannenstiel (19) und Schaeffer (20) ist diese Täuschung durch ein adhärentes und secundär in die Narbe gewuchertes Peritonealcarcinom auszuschliessen. Aber ich halte es nicht für bewiesen, dass bei ihnen nicht eine retrograde Lymphmetastase in der Narbe nach der vorderen Bauchwand vorgelegen hat (dritte Gruppe).

In dem zweiten Fall von Frank (Anh. 11) fand sich bei einem Versuch das Recidiv zu exstirpiren eine ausgedehnte Verwachsung des Carcinoms mit der Blase und die Exstirpation konnte nicht vollständig ausgeführt werden. Sein dritter Fall (Anh. 12), der 2 Monate nach Ovariotomie ein keloidartigen Tumor im unteren Narbenwinkel zeigte, ist zu kurz mitgetheilt.

Wenn in dem Fall von Emanuel (Anh. 18) 15 Jahre nach Exstirpation eines gutartigen Ovarialtumors ein Carcinom in der Narbe auftritt, so wäre es trotz der langen Zwischenzeit noch nicht unmöglich, dass zwischen letzterem und dem primären anscheinend benignen Tumor ein ursächlicher Zusammenhang bestand. Wenn aber gleichzeitig in dem andern Ovarium ein Carcinom sich entwickelt, so ist es doch gewiss näher liegend, anzunehmen, dass das Carcinom in der vorderen Bauchwand auf einer retrograden Verschleppung von dem Carcinom des zweiten Ovariums aus beruhte. Der nachträglich entstandene kleine Tumor neben dem Nabel spricht ja noch weiter dafür, dass eine Lymphströmung in dieser Richtung bestand und mikroskopisch hat offenbar Emanuel Carcinomstränge gerade in auffälliger Weise in den Lymphgefässen der Umgebung der Narbe gesehen.

Was Pfannenstiel in seinem Fall (Anh. 19) besonders in der Annahme eines Impftumors bestärkt, ist seine Ueberzeugung,

dass der primäre Tumor bei der Exstirpation nicht maligne gewesen sei und darum das Narbencarcinom nicht aus einer eigentlichen Metastase von ihm hervorgegangen sein könne. Nach der mikroskopischen Untersuchung war der primäre Tumor ein Adenocystoma pseudomucinosum. Abgesehen davon, dass diese Pseudomyxome „im klinischen Sinne“, wie Olshausen sagt, eclatant maligne sind, dürfte es etwas gewagt sein, bei einem „über mannskopfgrossen Tumor“, der „zum grössten Theil scheinbar solide“ ist, mit „Bestimmtheit zu versichern“, dass bei mikroskopischer Untersuchung maligne Stellen nicht zu übersehen seien und „eine Mischgeschwulst nicht vorlag“. Die Beschreibung des Sitzes und der Ausdehnung, welche das Recidiv genommen hat, legt den Verdacht nahe, dass es ausgegangen ist von der Gegend des rechten Schambeins, sei es von einer dort liegenden inneren Inguinal- oder einer Drüse der Regio obturatoria oder auch direkt von der Beckenwand, mit der der Tumor schon bei der Operation verklebt war. Sogar wenn Pfannenstiel's Voraussetzung zuträfe, dass der ganze Tumor nach seinem histologischen Aufbau bei der Exstirpation noch „benigne“ gewesen sei, ist diese Annahme für den Ursprung des späteren Carcinoms aus einer Lymphdrüse erlaubt. Der Tumor war schon vor der Operation geplatzt und wurde ausserdem absichtlich angestochen, so dass sich Zellen von ihm in die Bauchhöhle und die Wunde entleerten. Natürlich werden diese ebenso gut resorbirt wie Carcinomzellen und kommen also ebenso gut wie diese in die Drüsen. Dass sie dort einmal, so gut wie in dem schon citirten Fall von Olshausen im subperitonealen Gewebe, eine Zeit lang liegen und später maligne degeneriren können, gehört doch durchaus in den Bereich der Möglichkeit. Oder ist Grund vorhanden anzunehmen, dass die Zellen eher nach Implantation in die Wunde, wie Pfannenstiel meint, als nach Resorption im Lymphdrüsen eine längere Latenz und dann eine maligne Degeneration durchmachen können? Die früher erwähnten Spätrecidive in Lymphdrüsen machen das doch recht fraglich.

Wahrscheinlich aber ist mir, trotz der 4jährigen Latenz, dass der Ovarientumor Pfannenstiel's schon maligne war und wenn das Narbencarcinom nicht, wie ich glauben möchte, von einer Drüse oder einem localen Recidiv ausging und in Lymphgefässen sich weiterverbreitete, so hat doch, scheint mir, höchstens eine Implantation

in einen Stichcanal vorgelegen. Einer Implantation in die frische Laparotomie-Wunde widerspricht zu sehr die spätere so überwiegend einseitige Entwicklung.

Bei Levesque findet sich ein dem Emanuel'schen (A. 18) ganz ähnlicher Fall von Terrillon (Beob. 71), in dem die Bauchdecken-Metastase aus vielen Cysten bestand, und ein weiterer (Beob. 86), in dem das Narbenrecidiv nach abdomineller Uterusexstirpation eintrat: hier bildeten sich nach der Operation kleine Abscesse in der Bauchnarbe, das Narbenrecidiv trat $2^1/_2$ Monate nach der Operation auf und ziemlich gleichzeitig ein locales. 5 andere Fälle sind von Levesque so kurz citirt (Beob. 72—76), dass man nicht ausschliessen kann, dass sie zur zweiten Gruppe gehören.

Hier möchte ich zwei einander ähnliche Fälle anschliessen, die von v. Eiselsberg und von Odebrecht mitgetheilt sind, in denen nach Exstirpation eines carcinomatösen Ovariums sich (ein resp. 2) Carcinome in der Laparotomienarbe und gleichzeitig ein Carcinom des anderen Ovariums (bei Odebrecht auch Recidiv im retrouterinen Bindegewebe) fand. Da beide Fälle leider nur ganz kurz mitgetheilt sind, lässt sich natürlich nicht sagen, ob sie zu dieser Gruppe oder vielleicht auch zur ersten gehören.

Den Fällen, bei denen ich für wahrscheinlich halte, dass die Carcinomzellen auf Lymph- oder Blutwegen in die vordere Bauchwand gelangt sind, schliesse ich mit Vorbehalt einen interessanten Fall von Woelfler an, den ich ausführlich erst bei Levesque gefunden habe (Beob. 143), der aber mit dem schon citirten von Schopf (S. 1021) und dem mehrfach von Eiselsberg (D. m. W. 98 S. 45 V. B.) angeführten wahrscheinlich identisch ist.

April 1881 Pylorusresection wegen Carcinom. 2 Jahre später in der Haut der Narbe ein Recidiv, das exstirpirt wird. 2 Jahre später anscheinend noch geheilt.

Levesque hält diesen Fall für ein deutliches Beispiel eines Impfcarcinoms. Allein es lassen sich dagegen doch einige Bedenken anführen. Zunächst ist man doch gerade bei Magenresection ängstlich bemüht, jede Berührung mit dem Carcinom und dem Magensaft, durch den Carcinomzellen vielleicht in die Wunde gelangen könnten, aus Gründen der Asepsis zu vermeiden. Auf der anderen Seite haben wir oben gesehen, dass Carcinomzellen auf Lymphwegen indirect vom Magen her, durch Vermittelung der

Lymphdrüsen oder der Leber, in die vordere Bauchwand gelangen können und die vierjährige „Heilung“ des Magencarcinoms widerspricht, wie ebenfalls schon gesagt, durchaus nicht der Annahme, dass in der Tiefe doch noch ein Recidiv verborgen war, weniger wahrscheinlich am Magen, aber vielleicht in Drüsen oder der Leber. Dass es aber auch noch andere Möglichkeiten giebt für die Entstehung dieses scheinbaren „Impfrecidivs“ brauche ich nur anzudeuten.

Immerhin benutze ich gern die Gelegenheit, bei diesem und dem folgenden Fall nochmals zu betonen, dass ich die Möglichkeit einer Carcinomimplantation in eine geschlossene Wunde nicht leugnen, sondern nur auf Fehlerquellen aufmerksam machen will, die bisher nicht genügend Beachtung gefunden haben.

Klein hat folgende Beobachtung eines „I.-C.“ nach Laparotomie gemacht:

Februar 1895. Ovariotomie mit kleinem Bauchschnitt. Kein Ascites. Multiloculäres, glanduläres Cystom des linken Ovariums entfernt, das in situ angestochen wurde zur Verkleinerung, unter Schutz gegen das Einfliessen des Inhalts in die Bauchhöhle. Es entleerte sich hämorrhagische Flüssigkeit mit Gewebsbröckeln. Verwachsungen mit dem Darm, ohne Unterbindungen lösbar. Peritoneum mit fortlaufender Catgutnaht verschlossen, Muskeln mit Catgutknopfnähten.

Sommer 1896: Derbe, blauröthliche Infiltration der Bauchdecken um die Narbe, handtellergross, bis hinter die Symphyse reichend. Unmittelbarer Zusammenhang mit den Beckenorganen nicht tastbar. Uterus klein, retroflectirt.

Mediale Incision ergiebt ein derbschwieliges Gewebe. In der Mitte der Bauchnarbe findet sich tief unter der Haut ein für einen Griffel durchgängiger, mit weichen Granulationen ausgekleideter Gang ohne Eiter. Er führt nach links in die Bauchhöhle, ohne dass das untere Ende zu finden ist. Peritoneum nicht eröffnet. Die mikroskopische Untersuchung ergab Adenocarcinom.

Klein vergleicht den Verlauf der Epithelschläuche im narbigen Bindegewebe mit dem der Lymphbahnen, er giebt aber über erhaltenes Endothel etwaiger Lymphgefässe nichts an, denkt dagegen an die Möglichkeit, dass das aus dem Ovarialtumor in die Bauchwand gelangte Material eine Tumorentwicklung aus dem Lymphgefässendothel verursacht habe (!).

1897 Exitus. Keine Autopsie.

Hier halte ich die Entstehung des Bauchdeckencarcinoms durch Imbibition in Stichcanäle (unsere erste Gruppe) für unwahrscheinlich, weil das Peritoneum für sich verschlossen worden ist. Für Zugehörigkeit zu unserer dritten Gruppe, den retrograden Lymphmetastasen, liegt insofern kein bestimmter Anhalt vor, als ein Zusammenhang mit den Beckenorganen anscheinend nicht bestand. Mithin gewönne

eine Implantation in die Wunde an Wahrscheinlichkeit, wenn nicht überhaupt zweifelhaft wäre, ob das Carcinom seinen Ursprung in der Bauchwand selbst genommen hat. Da das Peritoneum bei der versuchten zweiten Operation und der Verfolgung des „nach links in die Bauchhöhle" führenden Ganges nicht eröffnet und eine Autopsie nicht vorgenommen ist, wäre es, so wie in dem ersten Fall von Frank und allen älteren, von Pfannenstiel schon zurückgewiesenen Fällen, denkbar, dass eine Verklebung carcinomatös inficirten Darms oder Netzes mit der Laparomiewunde vorgelegen und von da aus die Carcinomentwicklung secundär sich auf die Bauchwand, zumal in der Umgebung der jungen Narbe, ausgedehnt hätte.

Wenn ich die sogenannten Implantationscarcinome in Laparotomienarben in diese drei Gruppen zu bringen versucht habe — (die Implantationen in penetrirende Stich- und Wundcanäle, die vom Peritoneum aus in die Narbe eingewachsenen und die auf Lymph- oder Blutwegen in die Bauchwand gelangten Metastasen, denen später als vierte vielleicht erst echte Wundimplantationsrecidive im gewöhnlichen engeren Sinne, d. h. Recidive entstanden durch einmalige Implantation von Carcinomzellen in frische Wunden hinzuzufügen wären —, so bin ich mir wohl bewusst, dass diese Eintheilung, wie auch die ihr zu Grunde liegende Auffassung, dass diese Narbencarcinome auf ebenso viel principiell verschiedene Arten entstehen können, nur eine hypothetische ist, die durch die geringe Zahl der Fälle, die ausserdem nicht nach allen Richtungen hin genügend untersucht sind, noch wenig gesichert ist. Es könnte sich z. B. bei zukünftiger genauerer Prüfung der einzelnen Fälle herausstellen, dass isolirte Knoten, die zwischen Nabel und Symphyse gefunden werden, sei es in Stichcanalnarben, sei es in oder neben der Narbe der Laparotomiewunde auf dem gewöhnlichen Lymphwege durch discontinuirliche Metastasen von dem Becken her dahingelangt seien, besonders wenn die Narbe durch Fadeneiterung oder andere leichte Entzündungen einen lymphotactischen Einfluss ausgeübt hätte. Gegen die etwaige Annahme aber, dass alle Stichcanalrecidive in der Bauchwand so entständen, spricht die auffallende Thatsache, dass mit Ausnahme des einzigen Falles aus Billroth's Klinik (Fall von Schopf, Wölfler und v. Eiselsberg) von Chirurgen, also nach Operationen im oberen Abschnitt der Bauchhöhle, solche Narbencarcinome noch nicht be-

schrieben sind, soviel ich weiss. Metastasen auf dem Lymphwege könnten von den Magen- und Leberdrüsen aus wohl in die Laparotomienarben der oberen Bauchregion gelangen. Dagegen wird eine Stichcanalimbibition mit Carcinomzellen hier oben nicht leicht vorkommen, weniger aus dem Gesetz der Schwere, das zumal bei Rückenlage nicht verhindern würde, dass auch in den oberen Bauchraum in der Peritonealflüssigkeit schwimmende Zellen gelangten, sondern darum, weil in Folge einer Magenoperation viel seltener, ja kaum jemals eine reichliche Aussaat von Carcinomzellen in die Peritonealhöhle vorkommt, wie es bei Ovarialcarcinomen oft unvermeidlich ist.

Ich glaube also, zumal bei dem sicheren Vorkommen von Punctionscarcinomen, dass die Aufstellung unserer ersten Gruppe berechtigt ist und dass es Wundimplantationen in dem besonderen dort näher bezeichneten Sinn giebt.

Umgekehrt könnte auch vielleicht die dritte Gruppe, die der Bauchdeckencarcinome durch Verschleppung in Lymphbahnen, bei genauerem Studium der einzelnen Fälle eine Einschränkung erfahren zu Gunsten der ersten, der der Stichcanal-Recidive. Denn das Heranreichen an und unter die Symphyse könnte ja auch erst in der späteren Entwicklung mit dem Fortschreiten des Wachsthums in der normalen Lymphrichtung, die vom Nabel zu den Iliacaldrüsen geht, zustande kommen. Aus diesen Bedenken heraus lasse ich es zweifelhaft, ob der Fall von Schäffer in unsere erste oder dritte Gruppe hineingehört. Aber in den Fällen, die ich in letztere gestellt habe (Fälle 11, 12, 18, 19), glaube ich theils wegen des klinischen Verlaufs, theils wegen der speciellen Ausbreitung des Narbencarcinoms, als wahrscheinlicher annehmen zu sollen, dass das Recidiv unten entstanden und erst später in retrogradem Lymphstrom nach oben gewachsen ist.

Ehe ich die „I.-C.“ nach Laparotomien verlasse, scheint es mir nicht ganz überflüssig, darauf hinzuweisen, dass eine nach Laparotomie wegen Carcinom in oder neben der Narbe sich bildende diffuse oder umschriebene Verhärtung natürlich noch nicht die Diagnose Carcinom sichert. Dazu müsste eine entzündliche Infiltration und ein Narben- oder Bauchdecken-Tumor anderer Art makroskopisch oder mikroskopisch ausgeschlossen sein. Recht belehrend scheint mir darum ein Fall von Rotter (148 S. 364).

Eine Patientin war wegen Polyposis coli et recti maligna einer Laparotomie mit Colotomie, dann einer Amputat. recti und mehreren Auskratzungen wegen localer Recidive unterworfen worden. Danach spontane Heilung des letzten localen Recidivs, dagegen „in der Mitte der Laparotomienarbe ein hühnereigrosser harter Tumor." „Ich dachte an die Möglichkeit einer Impfinfection durch epitheliale Gebilde und exstirpirte denselben. Er stellte sich als einfaches Fibrom der Narbe heraus."

b) Wund-I.-C. nach vaginalen Operationen.

Von den übrigen sogen. Impfcarcinomen in Narben sind zuerst die zu besprechen, die sich in grösseren oder kleineren Narben des Genitalcanals nach Carcinomoperationen entwickelt haben. Ich habe in der Literatur 21 Fälle gefunden, in denen nach vaginaler Exstirpation des carcinomatösen Uterus sich in der Narbe des Schuchardt'schen Paravaginalschnittes nach meist kürzerer oder längerer Zeit ein Recidiv fand, das auf Impfung zurückgeführt wurde. Um diese Annahme zu stützen, müsste man hauptsächlich drei andere mögliche Entstehungsweisen solcher Carcinome in jedem einzelnen Fall ausschliessen können. Erstens kommen, wie ich noch genauer später bei den spontanen Implantationscarcinomen im Genitalcanal begründen werde, vom Uteruscarcinom ausgehende echte Metastasen spontan in der Vagina und den Labien vor: es könnten also bei einer Operation unsichtbare Keime solcher Metastasen durch den meist recht ausgedehnten Schuchardt'schen Schnitt getroffen und bei dessen Verheilung zu schnellerer Entwicklung angeregt werden, entsprechend dem nicht selten fördernden Einfluss operativer oder anderer Verwundungen auf die Entwicklung eines Carcinoms. Zweitens käme in Frage, ob der nach Winter häufig nicht per primam heilende paravaginale Schnitt einen anlockenden Einfluss auf locale, bei der Operation in's Parametrium gelangte oder dort zurückgebliebene Keime haben könnte[1]). Seltener schon dürfte die dritte Möglichkeit zu berücksichtigen sein, ob vielleicht das Recidiv ein zweites primäres Car-

[1]) Hier zeigt sich der Einfluss theoretischer Erwägungen auf die Praxis. Entstehen die postoperat. Narbenrecidive in der Vagina unter dem lymphotactischen Einfluss der p. sec. heilenden Wunde, so werden wir sie vermeiden können durch Erzielung einer prima intentio. Winter, der „Impfung" annimmt, will darum im Gegentheil den Hülfsschnitt tamponiren. Die richtige Entscheidung dieser Frage könnte nach dem, was wir über spontane Heilbarkeit local zurückgelassener Recidiv-Keime wissen, von vitaler Bedeutung sein.

cinom der Vagina sein könnte. Ich finde nur einen Fall von Olshausen, bei dem man in erster Linie daran denken müsste. Hier entwickelte sich 12 Jahre nach vaginaler Uterusexstirpation ein walnussgrosses Carcinom im unteren Theil der Vagina. Olshausen selbst lässt es fraglich, ob ein seitlicher Scheidenschnitt gemacht war. Aber auch dann wäre bei der langen Zwischenzeit in erster Linie an locale Neuerkrankung zu denken und diese eventuell durch mikroskopische Untersuchung festzustellen.

Von den beiden anderen Möglichkeiten fiele die zweite Entstehung des Vaginalknotens durch Lymphotaxe wohl aus, wenn der Hülfsschnitt per primam geheilt wäre und auch dann möchte ich ihn für wenig wahrscheinlich halten, wenn nach Exstirpation der Metastase dauernd ein Recidiv sowohl in der Vaginalnarbe als in der des Scheidengewölbes ausbliebe. Krönig hat einen Fall veröffentlicht, in dem diese beiden Voraussetzungen eine Zeit lang wenigstens erfüllt wurden, und der darum als einziger in seiner Art ein grösseres Interesse für die Frage der Implantation hat.

In der nicht per primam geheilten Episiotomienarbe entdeckte Krönig 4 Monate nach der Totalexstirpation wegen Portiocarcinoms eine Metastase, exstirpirte sie und konnte nach $1^1/_2$ Jahren kein Recidiv feststellen.

Aber auch wenn bei der sehr wünschenswerthen späteren Nachuntersuchung die Heilung sich als eine dauernde herausstellte, wäre damit Implantation noch nicht erwiesen; es könnte sich dann immer noch in Krönig's Fall, abgesehen von anderen Möglichkeiten, um eine discontinuirliche regionäre Metastase gehandelt haben, deren Keim schon vor der Operation in der Vagina lag; nach Exstirpation solcher discontinuirlicher Lymphmetastasen sehen wir ja nicht selten, besonders an den Extremitäten, Heilung eintreten, auch wenn nicht der ganze Lymphweg zwischen Tumor und Metastase exstirpirt worden ist. In der Literatur ist mir besonders ein Fall aufgefallen, den Scheven (156) und Fraenkel mittheilen:

Sept. 1881: Carcinoma laryngis intralaryngeal exstirpirt.

Sept. 1882: Erstes locales Recidiv.

Mai 1883: Zweites Recidiv.

Februar 1884: Drittes Recidiv ebenso behandelt.

April 1884: 1 grosse und 3—4 erbsengrosse Carcinomdrüsen am Halse mit einem Stück Vena jugularis exstirpirt (mikroskopisch carcinomatös).

Juni 1884: Viertes Recidiv intralaryngeal ausgerissen. Anfang 1886 gesund.

November 1887: „Stimmliches und körperliches Wohlbefinden" nach brieflicher Mittheilung, also $3^1/_2$ Jahre nach Exstirpation der grossen Lymphdrüsen-Metastase.

Hier muss ich eingehen auf theoretische Bedenken, die Borrmann gegen die discontinuirlichen retrograden Lymphmetastasen äussert. Er leugnet nicht, dass Carcinom-Metastasen in Lymphgefässen in ziemlicher Entfernung vom primären Herd entgegen der Richtung des Lymphstroms auftreten können. Er leitet aber diese Ausbreitung immer von continuirlichem Wachsthum des Carcinoms rückwärts in die gestauten und erweiterten Lymphbahnen ab, während er einen Lymphfluss entgegen der gewöhnlichen Richtung und durch ihn eine Verschleppung von Zellen für undenkbar hält. Hätte er Recht, dann wären allerdings Vaginalmetastasen von Uteruscarcinomen, die mikroskopisch nicht in Blut-, sondern in Lymphgefässen liegen, seien sie spontan oder nach Operation in Narben entstanden, immer dann als Impfcarcinome anzusehen, wenn mikroskopisch kein continuirlicher Zusammenhang zwischen ihnen und dem Uterustumor nachweisbar wäre. Von den wenigen Fällen, in denen die Entstehung einer Vaginalmetastase durch Implantation eben auf Grund der mikroskopischen Untersuchung bestritten wird, wären dann die meisten gerade dadurch als Impfcarcinome indirect bewiesen; denn von Kaufmann, Sellheim und Hellendall wird ausdrücklich hervorgehoben, dass in ihren Fällen die Lymphgefässe in der nächsten Nähe der Metastase Carcinomzellen enthielten, weiter nach dem primären Tumor hin aber streckweise frei waren. Ich glaube aber, dass wir grade nach dem Befund in diesen Fällen und nach Recklinghausen's und Zahn's ausdrücklicher Betonung discontinuirlicher Metastasen im rückläufigen Lymphstrom an deren Annahme festhalten müssen. Continuirliches Rückwärtswachsen in die Lymphgefässe mag ebenfalls Carcinom auf grössere Strecken hin verbreiten können, aber gerade in Borrmann's Fall vermisst man den mikroskopischen Nachweis, dass wirklich auf diese Weise das Uterussarkom die Metastase im Ovarium gemacht hat.

Ribbert, auf den sich Borrmann beruft, giebt in seiner neuen Geschwulstlehre discontinuirliche retrograde Metastasen

zu, will sie aber nur mit Eigenbewegung der Carcinomzellen in der gestauten Lymphe erklären, während auch er den retrograden passiven Transport leugnet. Diese Frage dürfte vorläufig kaum bestimmt zu entscheiden sein; denn auch die retrograde Verschleppung von Pigment, die ich früher erwähnte, könnte ja durch Leukocyten besorgt werden und ebenso könnte das Auftreten von chylusähnlicher Injection der Magenlymphgefässe bei Verstopfung der retroperitonealen Lymphdrüsen, durch das Recklinghausen (139b) das Rückwärtsfliessen der Lymphe ad oculos demonstriren zu können glaubte, durch rückwärtsgewanderte Lymphocyten zu Stande gekommen sein.

Für uns kommt es jetzt nur auf die Thatsache discontinuirlicher retrograder Lymphmetastasen an, nicht auf ihre genaueste Erklärung.

Um kurz noch einmal die entscheidenden Gesichtspunkte für die Beurtheilung dieser Carcinome in grösseren Operationsnarben der Vagina zusammenzufassen, so werden wir wegen der Häufigkeit spontaner, auch discontinuirlicher Metastasen hier in keinem vorgeschrittenen und nur ganz ausnahmsweise einmal in einem beginnenden Fall einen indirecten Beweis per exclusionem für die Implantation führen können, noch seltener durch Zufall einmal den directen. Vorläufig kann ich jedenfalls, im Gegensatz zu Ohlmann, nicht anerkennen, dass das Vorkommen von Implantation eines Carcinoms in eine Wunde der Vagina genügend bewiesen ist. Aber wir werden zugeben müssen, dass dauernde Recidivfreiheit nach Exstirpation eines Narbenrecidivs mit einer gewissen Wahrscheinlichkeit für Implantation spräche.[1]) Auch das relativ häufige Auftreten vaginaler Recidive grade in Narben würde, wenn ein locales Recidiv dauernd ausbliebe oder der vaginale Hülfsschnitt p. p. geheilt wäre, den Verdacht auf das Vorkommen einer Carcinom-Implantation in geschlossene frische Wunden ganz allgemein erhöhen. Allein die veröffentlichten derartigen Fälle sind viel zu kurz beobachtet und ich kann ihnen darum auch in ihrer Gesammtheit keine Beweiskraft für die Theorie der Implantation zuschreiben.

Dieselben Einwände gelten für die 5 übrigen Fälle von Wund-

[1]) 2 angebliche Dauerheilungen nach Exstirpation eines „Impfrecidivs“, die Levesque (S. 166) citirt, von Bonstedt und Rosenstein (letztere nach 3 Jahren constatirt), habe ich im Original nicht erhalten können.

impfung in der Vagina nach Exstirpation des carcinomatösen Uterus, von denen 2 das Recidiv an einer Stelle des Labium majus zeigten, die bei der ersten Operation von einem Seitenhebel gedrückt worden war, und der dritte in einer Risswunde des Urethralwulstes neben Recidiven an anderen Stellen. Gegen letzteren speciell liesse sich die relative Häufigkeit spontaner Metastasen am Urethralwulst anführen. Ich gebe alle Fälle in kurzen Auszügen im Anhang (24—43) wieder.

Endlich ist hier eine Form des Impfcarcinoms im weiblichen Genitalapparat zu erwähnen wegen seines historischen Interesses. Winter hat 1893 durch eine grosse Arbeit die Aufmerksamkeit besonders der Gynäkologen auf die Impfcarcinome gelenkt hauptsächlich in dem Bestreben, zu ihrer Vermeidung durch Vorbereitung des Carcinoms vor der Operation anzuregen und so die Dauerresultate nach Exstirpation des Uteruscarcinoms zu verbessern. Ausser durch Anführung früherer gelungener Experimente und klinischer Beobachtungen suchte er den Beweis für Impfbarkeit des Carcinoms zu erbringen an solchen Recidiven, die nach Uterusexstirpation an der vorderen oder seitlichen Beckenwand auftraten und oft rasch und von vornherein diffus wuchsen. Diese Recidive, meinte er, können weder Drüsencarcinome sein, weil diese längere Zeit rundliche begrenzte Tumoren bleiben, noch locale Recidive, weil in jedem seiner 6 Fälle die Untersuchung des exstirpirten Uterus ergab, das im Gesunden exstirpirt worden war; darum müssen sie Impfcarcinome sein. Später aber überzeugte sich Winter, dass bisweilen schon frühzeitig, wenn die äusseren Schichten der Cervix noch gesund sind, mikroskopisch kleine Metastasen im Parametrium discontinuirlich auftreten, und dass deren postoperatives Wachsthum nach Lage, Form und Schnelligkeit ganz den von ihm beschriebenen Recidiven entsprechen könne, mithin letztere nicht mehr als Beweise für die Impfbarkeit des Carcinoms gelten können. An dem Vorkommen solcher „Impfcarcinome“ im Parametrium zweifelt er trotzdem nicht, giebt allerdings in einer zweiten Arbeit sogar das zu, dass sie nicht häufig zu sein schienen, weil sonst seit der Einführung der Präparation des Carcinoms vor der Exstirpation diese Form der parametralen Recidive mehr abgenommen haben müsste.

c) Wund-„I.-C.“ an anderen Körperstellen.

Auch die Fälle von sogenanntem Impfcarcinom in Operationswunden an anderen Körperstellen sind unsicher. Ausführlich mitgetheilt und viel citirt ist ein Fall von Tross (Anh. 44), wo sich in 6 Wochen, nachdem ein Rectumcarcinom mit dem Ecraseur entfernt war, auf den Granulationen in dem hinteren Dammschnitt ein Adenocarcinom entwickelte, das mit dem scharfen Löffel abgetragen wurde. Wenn hier dauernd ein Recidiv ausgeblieben wäre, wäre dieser Fall allerdings bei dem oberflächlichen Sitz des Wundcarcinoms auf Implantation recht verdächtig. Allein schon nach wenigen Wochen wurde bei dem betreffenden Patienten, wie ich aus einem Nachtrag der Krankengeschichte sah, eine Amputatio recti nach Lisfranc nöthig und so ist gerade dieser Fall vielleicht wegen des oberflächlichen Sitzes der Wundmetastase ein recht charakteristisches Beispiel von lymphotaktischer Ableitung oder Anlockung durch eine granulirende Wunde gewesen. — Es könnte aber auch ein directes locales Recidiv gewesen sein, ausgegangen von einem ausdrücklich angegebenen „submucösen Drüsenstrang, dessen oberes Ende nicht vollkommen zu erreichen“ gewesen war.

Heuck's Fall (Anh. 45) ist ähnlich, aber zu kurz mitgetheilt. Ueber ein locales Recidiv ist auch hier nichts gesagt.

Bei Levesque finde ich eine interessante hierhergehörige Beobachtung (89) von Cabot.

Carcinom der vorderen Rectalwand. Kraske'sche Resection des Kreuzbeins, Spaltung der hinteren Rectalwand und Excision des Tumors. Die entstehende Rectalfistel nach 2 Monaten operativ verschlossen.

Fast 2 Jahre später etwa taubeneigrosser Tumor in der Narbe, von vorn nach hinten abgeplattet, bis an die Schleimhaut reichend, aber mikroskopisch nicht von ihr ausgehend, und andererseits bis ans Sacrum herangewachsen. 2 Jahre später in der Narbe des ersten Tumors kein Recidiv.

Ausser der von Levesque und Cabot angenommenen Implantation käme hier immer noch in Betracht

1. dass vielleicht das regionäre Recidiv schon vor der Operation als discontinuirliche Metastase angelegt war und

2. dass es durch Lymphotaxe, zur Zeit, als die Fistel noch bestand, von einer carcinomatösen regionären Drüse aus angelockt war.

Hyvert (citirt bei Nicaise) veröffentlicht eine Beobachtung,

die er Tessier verdankt. Hier trat nach Exstirpation eines Zungenepithelioms anscheinend in der Narbe eines Wangenschnitts ein Carcinom auf. Genaueres über den Sitz des Recidivs, ob in der Schleimhaut oder nicht, fehlt bei Nicaise und die Originalmittheilung war mir nicht zugänglich. Bei Levesque aber (S. 145), der offenbar denselben Fall citirt, findet sich ausdrücklich die Angabe, dass das Recidiv in der Schleimhaut der Wange gesessen habe und so liegt der Gedanke am nächsten, dass ein zweites secundäres Carcinom vorlag, das vielleicht ebenso wie das erste aus Leukoplakie hervorging und durch den Schnitt in seinem Wachsthum angeregt wurde. Denn die Leukoplakie zeigt sich nach Schuchardt meist gleichzeitig an Zunge und Wange. Uebrigens wurden bei demselben Patienten später noch 2 Recidive an der Zunge operirt.

Eine ganz entsprechende Beobachtung hat Schlange gemacht und mir freundlich zur Verfügung gestellt. Schlange glaubt sich bestimmt zu erinnern, dass gleichzeitig mit dem Recidiv im Wangenschnitt ein locales auftrat, sodass man in diesem Fall an lymphotaktische Entstehung des ersteren denken wird.

In dem Fall von Mac Ewen, wo nach Sectio perinealis zur Entleerung des Urins bei einem inoperablen Blasencarcinom kleine Carcinome in der Umgebung eines Dammschnittes auftraten, möchte ich ebenfalls, vor allem an Ableitung denken. Der Urin, der sich durch die Operationswunde entleerte, hat nach Mac Ewen's Beschreibung die äussere Haut am Damm gereizt und ekzematös gemacht, und dies Ekzem hat dann wohl ähnlich anlockend auf die Lymphe und Carcinomzellen gewirkt wie bei unserer Patientin. (S. 696.) Genauere Angaben, speciell über das locale Recidiv, fehlen in den Citaten von Levesque und Tross, und das Original habe ich ebenfalls nicht erreichen können.

Ich selbst habe in der letzten Zeit 2mal Narbenrecidive nach Amputatio mammae gesehen, bei denen man an Implantationsrecidive denken konnte.

Beide Recidive lagen an Stellen, die zeitweise zur Drainage der Wunde gedient hatten und dann per secundam geheilt waren, das eine in dem Achselhöhlentheil der einzigen Narbe, das andere in der Narbe eines besonderen zur Drainage angelegten Schnittes. Aber in beiden Fällen fanden sich gleichzeitig ganz in der Nähe im Fett-

gewebe weitere Carcinomknoten, in einem Fall eine carcinomatöse Lymphdrüse, im andern ein diffuserer Knoten, der vielleicht aus zurückgebliebenen carcinomatösen Lymphgefässen entstanden war. In beiden Fällen konnten also Carcinomzellen sehr wohl durch Anlockung erst secundär in die granulirende Wunde gelangt sein.

Eine weitere Beobachtung, bei der man an Carcinomimplantation denken konnte, verdanke ich Schlange, nämlich das Auftreten eines Recidivs in der Drainagenarbe nach Exstirpation eines Nierencarcinoms. Allein da auch hier gleichzeitig ein locales Recidiv sich entwickelte war ohne genaue mikroskopische Untersuchung der Lymphbahnen zwischen primärem und secundärem Tumor eine Entscheidung unmöglich.

Ueberblicken wir die Casuistik der Wundimplantationscarcinome so muss es auffallen, dass bei weitem die meisten der genauer mitgetheilten Fälle nach Operationen in der Beckengegend beobachtet worden sind. Liegt das nur daran, dass die Gynäkologen mehr auf diese Recidive geachtet haben oder kommt zur Erklärung der Reichthum der Beckenorgane an Lymph- und Blutgefässen hauptsächlich in Betracht, der die Gefahr der regionären Metastasirung erhöht?

Ehe ich die Erörterung der Impfrecidive schliesse, möchte ich noch die abweichende Auffassung von Levesque in einigen interessanten Beispielen zu Worte kommen lassen.

(Beobachtung 107). In alter Brandnarbe des linken Unterarms 5 francstückgrosses Carcinom, das excidirt wurde. Da die Deckung des Defectes bei der Straffheit der Umgebung nicht durch Lappenverschiebung möglich war, wurde am Bauch eine Hautbrücke gebildet, der Arm unter dieser durchgeschoben und seine Wundränder mit dem Brückenlappen vernäht. Nach 12 Tagen Abtrennung des Stiels.

Schon 4 Wochen später am Rande der Armnarbe Recidiv, 2 Monate später auch Recidiv in der Bauchnarbe bemerkt, beide rasch wachsend. Levesque meint, dass dieser Fall mit der Klarheit eines Experiments die Transplantirbarkeit der Carcinomzellen beweise. Da der primäre Tumor weit im Gesunden exstirpirt worden sei könnten keine continuirlichen Recidive vorliegen, sondern offenbar sei durch verunreinigte Finger oder Instrumente bei der ersten Operation eine Uebertragung von Carcinomzellen in beide Wunden erfolgt.

Mir scheint es möglich und sogar wahrscheinlicher als Implantation, dass ein locales Recidiv am Arm zurückblieb, das bei der Schnelligkeit, mit der es sich ausbreitete, sehr wohl in den 12 Tagen, während deren der Arm am Thorax fixirt war, in die Bauchhaut eingewachsen sein konnte. Eine genaue Untersuchung der Ränder des exstirpirten Tumors, event. mit dem Mikroskop,

hätte entscheidend werden können. Auch das wäre wichtig gewesen, ob die beiden Recidive an Stellen auftraten, die während der Fixation des Arms einander berührten.

(Beobachtung 108). Nach keilförmiger Excision eines Carcinoms der Unterlippe war durch Ungeduld des Patienten die Wunde wieder aufgerissen. Einen Monat später kam der Patient wieder zum Krankenhaus mit einem tiefen medianen Spalt der Unterlippe, aus dem sich der Mundspeichel entleerte, und einer carcinomatösen Drüse oberhalb der Zungenbeinmitte, die schon bei der ersten Operation gefühlt aber nicht excidirt worden war.

Anfrischung der Spalträuder und nach Verlängerung des Schnittes Exstirpation der Lymphdrüse, die dabei aufplatzte und Tumorbröckel entleerte. Zur Entlastung der Lippennaht 2 seitliche Entspannungsschnitte, 4 cm von der Mittellinie entfernt. 6 Monate später eine ulcerirte carcinomatöse Lymphdrüse der rechten Submaxillargegend und ein Carcinom in der Narbe des gleichseitigen Entspannungsschnittes.

Der Operateur gab aus dem Gedächtniss an, dass er den rechten Entspannungsschnitt vor dem linken (gesund gebliebenen) und mit demselben Bistouri angelegt habe, mit dem er die zerbröckelnde Lymphdrüse exstirpirt hatte. Darum nimmt er, ebenso wie Levesque, an, dass er Carcinomzellen in den rechten Entspannungsschnitt inoculirt habe; die submaxillare Lymphdrüse soll erst secundär von dem Impfcarcinom aus erkrankt sein.

Mir scheint nichts der Annahme im Wege zu stehen, dass vielleicht doch die submaxillare Lymphdrüse, die 6 Monate nach der plastischen Operation schon ulcerirt war, schon zur Zeit der 2. Operation Carcinomzellen enthielt und dass von ihr aus Zellen durch die lymphotaktische Eigenschaft des per secundam heilenden Entspannungsschnittes in diesem gelockt worden sind.

Noch interessanter scheinen mir folgende zwei Beobachtungen, weil man nicht ganz selten Gelegenheit haben wird, Analoges zu sehen.

(109) 5 Monate nach Amputation einer carcinomatösen Mamma kinderfaustgrosses locales Recidiv, auf der Unterlage verschieblich, und Achseldrüse-Exstirpation mit Ausräumung der Achselhöhle; Heilung.

Schon einen Monat später zu beiden Seiten der Narbe je 7—8 symmetrisch angeordnete Recidive, alle in Stichkanälen, sonst keine Metastasen. Bald aber zahlreiche weitere Knoten in der Umgebung und 6 Monate nach der 2. Operation Exitus mit Cancer en cuirasse, der fast den ganzen Thorax bedeckte.

Levesque lässt diese rasche Weiterverbreitung von den Stichkanalrecidiven ausgehen. Ich glaube aber, dass man bei dem rapiden Verlauf des Falles nach der ersten Operation die Möglichkeit nicht bestreiten kann, dass schon vor der 2. Exstirpation die Lymphgefässe der weiteren Umgebung mit Carcinomzellen überschwemmt waren und dass darin die Ursache des rasch auftretenden Cancer en cuirasse zu sehen ist. Die Localisation der 14—16 Recidive grade in Stichkanälen würde sich dann ungezwungen auf eine der schon Seite 1017 hervorgehobenen Arten erklären lassen.

(Beobachtung 110). 4 Monate nach Amputation einer carcinomatösen

Mamma ohne Ausräumung der Achsel, aber (nach Angabe der Kranken) mit Fortnahme einer nussgrossen Achseldrüse, kommt Patientin wieder zum Hospital mit 4 Recidiven unter und im mittleren Theil der Narbe, die sämmtlich Stichnarben entsprachen; einer davon, furunkelähnlich prominirend, beginnt zu ulceriren.

Bei der Exstirpation keine carcinomatöse Achseldrüse gefunden.

Also, nach Levesque, rein locales Recidiv und zwar in Folge Inoculation in die Stichkanäle. — Meines Erachtens sind hier dieselben Einwände wie beim vorigen Fall berechtigt.

Des Genauern hat Levesque über das Zustandekommen der Stichkanalrecidive nach Operationen nicht ulcerirter Carcinome die Vorstellung, dass bei der Exstirpation des Carcinoms aus den durchschnittenen Lymphgefässen Carcinomzellen ausflössen, die Instrumente und Hände des Operateurs „inficirten“ und nun beim Nähen inoculirt würden. Diese Vorstellung macht die schon im Eingang meiner Arbeit erwähnte Annahme Levesque's einigermassen verständlich, dass die meisten localen Recidive auf Implantation beruhten.

Es ist ja schon früher, z. B. von Volkmann und Heidenhain, darauf hingewiesen worden, dass ausser dem Zurücklassen von Resten des eigentlichen Tumors oder regionärer Drüsen auch mit Carcinomzellen erfüllte regionäre Lymphgefässe eine Ursache von Recidiven nach Operationen sein könnten. Besonders für die Amputation der carcinomatösen Mamma ist aus diesem Grunde die Regel aufgestellt worden, die Mamma bei der Ausräumung der Achselhöhle in Zusammenhang mit den axillaren Lymphdrüsen zu lassen. In erster Linie wollte man wohl so vermeiden, dass Theile von Lymphgefässen und in ihnen Carcinomzellen zurückblieben, ausserdem dachte man wohl auch daran, dass Carcinomzellen aus den bei der Operation durchschnittenen Lymphgefässen austreten und ein echtes Wundimplantationsrecidiv verursachen könnten.

Auch diese zweite Möglichkeit darf man durchaus nicht von der Hand weisen und man wird unbedingt auch denen Recht geben müssen, die vor unnötig starken Zerrungen und Pressungen des Carcinoms bei der Desinfection und Operation warnen, weil dadurch Carcinomzellen aus der Peripherie des Tumors in Lymphgefässe hineingetrieben und dann weiter versprengt werden könnten. Aber man darf doch nicht so weit gehen wie Levesque, das Ausfliessen von Carcinomzellen aus durchschnittenen Lymphgefässen in die Wunde

als Ursache der meisten localen Recidive zu bezeichnen. Beim Mammacarcinom, das relativ früh nicht nur die regionären Drüsen ergreift, sondern nicht selten auch weithin nach allen Richtungen continuirlich oder discontinuirlich seine Zellen in die Lymphgefässe wandern lässt, wäre diese Gefahr gewiss nicht zu unterschätzen, wenn man nicht die Pectoralisfascie, die eine zeitlang eine gewisse Barriere für die Tumorausbreitung bildet, in toto und die Lymphstränge und Drüsen im Zusammenhang mit dem Tumor fortnähme. Aber die klinische Erfahrung und mikroskopische Untersuchung lehren doch, dass in anderen Organen die Verhältnisse wesentlich anders liegen. So hat noch jüngst Kundrat für das häufigste aller Carcinome, das des Uterus, gezeigt, dass in 80 Fällen, die auf 25 000 Serienschnitte untersucht sind und von denen 50 pCt. schon Metastasen in parametralen oder iliacalen Drüsen hatten, doch nur zweimal in Lymphgefässen des Parametriums discontinuirlich Carcinomzellen zu finden waren; und in diesen 2 Fällen war der freie Abfluss der Lymphe durch Carcinom der Iliacaldrüsen gehemmt! Für die Extremitäten und den Penis hat schon Heidenhain darauf hingewiesen, dass die Carcinomzellen hier nur sehr selten und unter besonderen Umständen in den Lymphgefässen aufgehalten werden. Also schon diese erste Bedingung für den von Levesque als so häufig angenommenen Vorgang ist durchaus nicht immer und überall vorhanden und noch heute steht die practisch werthvolle Erfüllung von Heidenhain's Aufforderung theilweise aus, die Carcinome der einzelnen Organe darauf zu untersuchen, wie früh und wie weit sie die Lymphgefässe betheiligten. Ausserdem aber ist, wie schon oben auseinandergesetzt, die zweite Frage noch offen, ob und wann so ausgesäte Zellen in der Wunde gedeihen können. Levesque ist geneigt, sie in weitem Umfang zu bejahen, aber ich glaube, dass die vorhin angeführten, von ihm besonders ausführlich mitgetheilten und besprochenen Fälle zeigen, dass seine „Beweise" doch auch eine andere Deutung erlauben.

Kurz, abgesehen davon, dass die Ansicht Levesque's unbewiesen[1]) und für manche Organe ganz unwahrscheinlich

[1]) Sind die regionären Lymphgefässe bis dicht an den Operationsschnitt mit Carc.-Zellen erfüllt, sodass ein Ausfliessen letzterer nach der Durchschneidung leicht verständlich wäre, dann könnten doch sehr wohl auch nur wenig jenseits

ist[1]), ist sie auch geeignet, Chirurgen zu einem Pessimismus und Fatalismus gegenüber den operativen Carcinomimplantationen zu verleiten, der den Kranken aus mancherlei Gründen nur schaden könnte.

Wenn ich danach meinen eigenen Standpunkt in der Frage des operativen „Impfcarcinoms" kurz bezeichnen soll, so halte ich die Implantation in Punctionskanäle bei carcinomatösem Ascites und Pleuraerguss und in durchgehende Stichkanäle nach Exstirpation eines intraabdominellen Carcinoms für bewiesen. Wegen der besonderen Umstände, die in diesen Stichwunden wirksam sind, und nach experimentellen Erfahrungen halte ich es nicht für berechtigt, aus dem Vorkommen der Implantationen in diese Stichkanäle den Schluss zu ziehen, dass auch in geschlossene Wunden Carcinomzellen implantirbar seien oder gar häufig implantirt würden. Unter den als „Impfrecidive" in Narben bisher angeführten Fällen ist keiner, der nicht auch eine andere Deutung ungezwungen gestattete.[2])

Trotzdem halte ich es für möglich, dass Carcinomzellen, die von aussen in frische Wunden gelangen, dort anheilen und darum werden wir nach wie vor Alles thun müssen, um diese Gefahr zu vermeiden. Die Massregeln, die dazu nothwendig sind, kann man folgendermassen kurz zusammenfassen:

1. Man wird Reibung und Pressung des Carcinoms vor der Operation nach Möglichkeit vermeiden. Die mechanische Desinfection ist darum nur vorsichtig auszuführen und durch antiseptische Umschläge (z. B. von Formalin), die einige Stunden vor der Operation angelegt werden, zu ergänzen;

2. auch bei der Operation selbst wird man das Carcinom schonend behandeln, die Lymphgefässe, soweit möglich[3]), im Zu-

des Schnittes liegende Strecken der Lymphgefässe noch inficirt sein und der Ausgangspunkt des Recidivs werden, das aber dann kein Implantationsrecidiv wäre.

Levesque's Vorstellung gewönne allerdings an Wahrscheinlichkeit und an Bedeutung für die localen Recidive, wenn Stichkanalrecidive nach Amput. mammae häufiger aufträten und unter Umständen, die die anderen Erklärungen (1067) ausschlössen oder unwahrscheinlich machten.

[1]) Zumal für solche, bei denen spontane Metastasen und Recidive zwischen dem primären Tumor und der ersten regionären Drüsengruppe unbekannt oder sehr selten sind.

[2]) Das gilt auch für den neuesten Fall von Willmanns (Bruns Beiträge 42. S. 259); s. mein Referat in der Zeitschr. f. Krebsforschung. Bd. III.

[3]) Z. B. scheint es nach dem Fall von Fraenkel berechtigt, wenn bei einem kleinen Larynx-Carc. sich schon eine carcinomatöse Drüse am Halse findet, einen Versuch der Exstirpation mit Erhaltung des Larynx zu machen.

sammenhang mit den Lymphdrüsen exstirpiren. Selbstverständlich darf das Carcinom selbst nicht mit irgendwelchen Instrumenten (z. B. auch Haken) berührt werden.

3. Ulcerirte Carcinome werden vor der Operation kauterisirt oder irgendwie nach aussen abgeschlossen.

4. Muss man trotzdem annehmen, dass Carcinomzellen mit der Wunde in Berührung gekommen sind (z. B. wenn ein Ovarial- oder Nierencarcinom bei der Operation zerreisst), so muss man die Wunde als inficirt betrachten und wenn angängig zeitweise tamponiren[1]), jedenfalls sorgfältig austupfen.

III. Die I.-C. auf epithelialen Flächen.

A. Contactcarcinome.

Das Wort „Contactcarcinome" soll nicht nur die gegenseitige Berührung zweier Carcinome bezeichnen, sondern es enthält zugleich das Urtheil, dass der Contact eine ätiologische Bedeutung hat und zwar in dem ganz besonderen Sinne, dass er eine Einimpfung von aussen herbeiführte. Diese scheint hier begünstigt nicht nur dadurch, dass die einem ulcerirten Carcinom fortwährend anliegende Schleimhautstelle häufiger mit Carcinomzellen in Berührung kommt, sondern auch durch den wundmachenden chemischen und mechanischen Einfluss des primären Tumors. Grade dadurch wird das „Contactcarcinom" dem Wund-I.-C. genetisch genähert.

Ohne nach allem früher Gesagten die Möglichkeit eines solchen Contactcarcinoms bestreiten zu wollen, werden wir sie im einzelnen Fall doch erst dann als die wahrscheinlichste Entstehungsursache anerkennen können, wenn alle anderen Möglichkeiten widerlegt oder als unwahrscheinlich nachgewiesen sind. Da wäre zunächst daran zu denken, dass einer jener chronischen Reizzustände, die wir oben als Ursache multipler Carcinome kennen gelernt haben, Psoriasis, Keratosis und Leukoplakie etc., rein zufällig an zwei einander gegenüberliegenden Stellen aufgetreten und

[1]) Die Pseudo-Impf-Recidive, z. B. die in Episiotomie-Narben neben localen Recidiven auftretenden würde man zu vermeiden suchen durch Prima intentio: Winter giebt den entgegengesetzten Rath, weil er sie für echte Implantationen hält.

bald nacheinander an beiden in Carcinome übergegangen wären. Ganz rein, d. h. ohne dass der Contact mit dem ersten Carcinom dabei irgend einen Einfluss auf das zweite gegenüberliegende hätte, wird sich dieser Fall nicht ereignen; denn die mechanischen und chemischen Reizungen, die oft jene prädisponirenden Zustände erst in Carcinom überführen, liegen doch gerade in einem schon entwickelten Tumor, der mit einer mehr oder weniger prädisponirten Stelle in fortwährender Berührung ist. Der Unterschied zwischen dieser Art der Entstehung durch Contact und der mit dem Wort Contactcarcinom gemeinten ist aber der, dass bei der letzteren Art der zweite Tumor und seine Zellen Abkömmlinge des ersten sind, bei dem anderen ursächlichen Zusammenhang der beiden Geschwülste aber nicht.

Es ist nun aber doch möglich, dass der Contacttumor eine Metastase des ersten ist, jedoch nicht durch äussere Uebertragung entstanden, sondern durch innere. Ich denke hier wieder daran, dass die erste Geschwulst, z. B. ein Portiocarcinom, in der Vagina, besonders an der Stelle, auf der es liegt und sich bewegt, eine Erosion macht, und dass durch deren Secretion eine Ableitung versprengter Zellen des primären Tumors grade in Lymphgefässe an der Oberfläche der Erosion hervorgerufen wird. Wir wissen, wie leicht sich vorgeschrittene Portiocarcinome auf die Vagina continuirlich oder discontinuirlich ausbreiten und zwar subepithelial. Wir werden uns also nicht nur nicht wundern, dass scheinbare Contactcarcinome in der Vagina bei Portiocarcinomen vorkommen, wir werden sie sogar erwarten. Denn wenn wir einmal annehmen, dass die subepitheliale Ausbreitung eines Blumenkohls der Portio ganz gleichmässig an allen 4 Seiten auf der Vagina stattfände, so wird es uns ganz selbstverständlich sein, dass diejenige Stelle der Scheide die stärkste Entwicklung der regionären Metastasen oder Ausläufer zeigen wird, die in fortwährender Berührung mit dem Portiocarcinom ist, bei einem anteflectirten Uterus also die hintere, bei einem retroflectirten unter Umständen die vordere Wand etc. Denn da, wo das primäre Carcinom der schon carcinomatösen Scheide anliegt, treffen alle jene Momente zusammen, die das Wachsthum des Carcinoms erfahrungsgemäss anregen: die mechanische Reizung auf die noch subepithelialen Carcinomstränge, der stärkere Blut- und Lymphzufluss wenn das Epithel erodirt wird und so die

Anlockung in Wirkung tritt, und endlich die Ulceration, wenn die Scheidenmetastasen secundär durchgebrochen sind.

a) Contactcarcinome im Genitalcanal.

Wir werden also bei den Contactcarcinomen im Genitalcanal, um diese zuerst zu erledigen, stets, bevor die Frage einer Implantation ernstlich erörtert werden kann, mindestens verlangen, dass mikroskopisch auf Serienschnitten (und nicht, wie bisher, nur makroskopisch) festgestellt wird, dass das Gewebe zwischen Portio und Vaginalcarcinom, besonders die subepithialen Lymphgefässe, frei von Carcinom sind. Da das nie geschehen ist, können wir die Beweiskraft aller derartiger Fälle ablehnen, ohne überhaupt die anderen Möglichkeiten: die discontinuirliche Metastase, die Leukoplakie der Vagina und eventuell die chemische und mechanische Influenz des ulcerirten Carcinoms ohne äusserlich ausgesprochene Prädisposition der Vaginalschleimhaut (s. S. 708 ff.), noch erörtern zu müssen.

Dieselben Gesichtspunkte kommen für den Fall von Olshausen von Contactcarcinom in der Vagina bei primärem Vaginalcarcinom und für die Contactcarcinome der Labien in Betracht. Denn die Vaginalcarcinome haben oft eine ausgesprochene Neigung, sich rasch circulär subepithelial in die Nachbarschaft auszudehnen und die Lymphgefässe der beiden Labien communiciren miteinander besonders an der vorderen Commissur. Bei Sitz der beiden Carcinome nahe der Commissur würde man also eher an indirecten lymphotaktischen Zusammenhang denken, sonst, wie bei unserem eigenen, dem einzigen, bei dem der genauere Sitz bekannt (s. S. 711), an äussere Reizwirkung durch das erste. Ausserdem kann auch in der Vagina wie an den Labien primäre Multiplicität vorkommen auf dem Boden der Leukoplakie, abgesehen von selteneren Eventualitäten, dass einmal Papillome oder luetische Ulcera in Carcinom übergehen können, und abgesehen davon, dass zumal ohne mikroskopische Untersuchung ein diagnostischer Irrthum nicht ausgeschlossen ist. Es ist doch gewiss nicht zu weit hergeholt, wenn ich darauf hinweise, dass bei einer Luetischen einmal ein ulcerirtes Carcinom durch mechanische und chemische Irritation auf der gegenüberliegenden Haut oder Schleimhaut ein Gumma verursachen könnte, das dann bald zur Ulceration käme und Carcinom vortäuschte.

Dieselben Zweifel kehren allen anderen Mittheilungen von „Contactcarcinomen“ gegenüber wieder und werden in keinem Fall durch den betreffenden Autor vollständig beseitigt und ich begnüge mich, um Wiederholungen zu vermeiden, die Einwände gegen die einzelnen Beobachtungen mehr anzudeuten als auszuführen. Die Fälle gebe ich, soweit sie nicht im Text angeführt werden, auszugsweise im Anhang wieder.

b) Contactcarcinome im Munde.

Berühmt ist ein Fall, den v. Bergmann 1887 in der Berliner medicinischen Gesellschaft vorgestellt hat, wo gegenüber einem angeblich 3 Monate alten Carcinom der Unterlippe ein angeblich 5 Wochen altes der Oberlippe sass. Nach Schimmelbusch waren beide halbhaselnuss gross. Hier erweckt die kurze Zwischenzeit zwischen den beiden Tumoren starke Bedenken gegen Implantation, während von den Keratosen an den Lippen Schuchardt ausdrücklich sagt, dass sie bisweilen rasch in Carcinom übergehen. Genauere Angaben, ob beide mikroskopisch untersucht sind, ob sie nahe dem Mundwinkel sassen, ob Keratose vorausgegangen, die ich noch kürzlich multipel an den Lippen in zwei Fällen gesehen, ob Patient Raucher war etc. habe ich nirgends finden können. Betreffs der Multiplicität des Carcinoms an den Lippen ist dreimal von Hutchinson gesehen worden, dass ein Raucher ein Carcinom auf der Seite der Unterlippe bekam, auf der er die Pfeife zu tragen gewohnt war; nach der Exstirpation schob er die Pfeife in den anderen Mundwinkel und es entwickelte sich dann auch hier ein Carcinom.

Einen ganz entsprechenden Fall theilt v. Hansemann mit.

Grewe beschreibt einen Fall, in dem sich bei einem Raucher drei erbsen- bezw. linsengrosse Carcinome an der Unterlippe fanden (neben einem carcinomatösen Ulcus hinter dem Ohr).

Freilich beziehen sich diese Beobachtungen alle auf Unterlippencarcinome, die etwa 15—20 Mal häufiger sind als Oberlippencarcinome; letztere sollen ausserdem 5 Mal seltener Männer befallen als Frauen. Aber die sich daraus ergebenden Bedenken entscheiden nichts gegenüber einem so einzig dastehenden Fall wie dem v. Bergmann's.

Dass ein Lippencarcinom eine Metastase in der gegenüber-

liegenden Lippe machen könnte, ist dadurch ermöglicht, dass die Lymphgefässe der Ober- und Unterlippe miteinander, wenn auch spärlich, communiciren. Auch auf diese Art könnten also einmal durch Lympotoxe scheinbare Contact-Carcinome an der Lippe entstehen; in von Bergmann's Fall wird man allerdings bei dem kurzen Zeitintervall und der Kleinheit des erstentstandenen Carcinoms kaum an diesen Zusammenhang der beiden Tumoren denken.

Lücke (Anh. 73) „sah einmal, dass ein ulcerirtes Cancroid am Zungenrand eine Impfung auf der Wangenschleimhaut derselben Seite gemacht hatte, wo eine analoge Geschwulst wucherte, die später entstanden war und durch ein ganz gesundes Gewebe am Boden der Mundhöhle, dem Zahnfleisch und der unteren Wangenfalte von der primären Geschwulst getrennt war." Ueber die Beschaffenheit der Zähne sagt Lücke nichts. Er erwähnt auch nicht die Leukoplakie, die damals in Deutschland noch fast unbekannt war. Lücke ist die Schwierigkeit nicht entgangen, die der Annahme einer Implantation lebender Zellen von der ulcerirten Oberfläche des Zungencarcinoms aus im Wege steht und er nimmt darum auch an, dass die Uebertragung durch „infectiöse Säfte" stattgefunden habe, denkt also nicht an eine „Impfung" in dem beim Carcinom einzig discutirbaren Sinne, auch nicht eigentlich an chemische Influenz, sondern an echte Impfung, d. h. Uebertragung von Parasiten.

Hall nahm in einem Fall an, dass ein Patient, der an einem sehr langwierigen Carcinom des Mundbodens litt, sich durch seine gesunde Zungenspitze eine Uebertragung an den harten Gaumen beigebracht hätte (s. Anh. Fall 74).

Eine ähnliche Beobachtung scheint Guelliot gemacht zu haben (s. Anh.).

c) Contactcarcinome im Larynx.

An Contactcarcinome ist bei 2 Fällen von Larynxcarcinom gedacht worden von Newman und von Semon und Shattock. In beiden handelt es sich um sehr vorgeschrittene, bei Newman sogar um ein inoperables Carcinom, sodass der Gedanke einer regionären Metastase nahe liegt. Semon selbst denkt auch an die Möglichkeit zweier primärer Carcinome, deren Entstehung wir im Larynx auf die diffus oder papillär auftretende Pachydermie

oder auch auf echte oft multiple Papillome zurückführen könnten (s. Anh. Fall 76 und 77).

Hier möchte ich auch einen Fall erwähnen von Schmidt, wo nach Exstirpation eines Larynxcarcinoms ein zweites Carcinom sich in einer vorher „durch einen Eingriff wund gewordenen Stelle“ der gegenüberliegenden Seite zeigte. Nach des Autors Auffassung gehört dieses Carcinom also eigentlich zu den Implantationscarcinomen in Wunden.

Ueber einen Fall wahrscheinlich primärer Multiplicität in der Gegend der Larynx berichtet Schiller.

Hier bestand gleichzeitig ein Carcinom der rechten Seite der Epiglottis und der linken Seite der Zunge. Im mikroskopischen Bau stimmten beide nicht miteinander überein. Darum hält Schiller einen metastatischen Zusammenhang überhaupt für sehr unwahrscheinlich.

d) Contactcarcinome in der Blase.

Fenwick hat in der Pathologischen Gesellschaft in London 3 Fälle (Anh. 78—80) von multiplen Blasencarcinomen gezeigt, bei denen er sich nach ihrer äusseren Erscheinung „nicht helfen konnte gegen den Eindruck“, dass sie durch „Inoculation“ von einem primären Carcinom entstanden seien. In dem Bericht in den Transactions Bd. 39 fehlt die mikroskopische Untersuchung in allen 3 Fällen, und nach dem Wortlaut der Mittheilung ist es sogar zweifelhaft, ob besonders im zweiten und dritten Fall überhaupt Carcinom vorgelegen hat. Fenwick bleibt sich auch anscheinend nicht consequent in der Deutung; denn nur im Anfang spricht er von Implantation oder Inoculation, später von Irritation. Die ganze Mittheilung, die nur die Erläuterung zu den Demonstrationen widergiebt, ist also zu kurz, um irgendwie verwerthbar zu sein. Am Schluss rechtfertigt Fenwick selbst unseren Zweifel betreffs der Diagnose, indem er sagt, dass in 10 Procent neben Blasencarcinomen Papillome beständen, „apparently produced by irritation“.

e) Contactcarcinome im Magen.

Bei den Contactcarcinomen muss ich eine kurze Andeutung von Klebs erwähnen, der „sehr häufig“ gefunden hat, dass das medulläre Carcinom am Pylorus in Gestalt einander gegenüberliegender Knoten auftrat, sodass er „eine Art Abklatsch“ für wahrscheinlich hielt. Hanau, der die Beobachtung bestätigt,

zweifelt an ihrer Erklärung mit Implantation und weist auf primäre Multiplicität hin, die von Klebs selbst und von Hanau im Magen beobachtet ist; sie könnte zufällig oder unter der Mitwirkung chemischer Influenz (S. 608 ff.) und physikalischer Reizung symmetrisch auftreten. Hinzufügen möchte ich, dass man auch an die Entwicklung beider Carcinome aus Narben denken müsste, weil ja gerade Ulcera im Magen nicht selten symmetrisch angeordnet sind. Endlich käme auch hier wieder regionäre Metastasirung unter dem Einfluss der Oberflächenreizung in Betracht, über die die mikroskopische Untersuchung wohl meist bestimmter entscheiden könnte als bei den anderen Fällen von Pseudo-Contactcarcinom im Magen.

f) Contactcarcinome auf der äusseren Haut.

Winter citirt einen Fall von Shaw, der bei dem Carcinom einer Mamma pendula ein secundäres Carcinom der Bauchhaut genau an der Stelle entstehen sah, welche das Mammacarcinom immer berührte. Auch diese Fälle zwingen uns nicht zu der Annahme einer Implantation, da die Entstehung der secundären Knoten durch retrograden Transport nicht ausgeschlossen ist.

Eine ganz entsprechende Beobachtung theilt Paltauf mit (Anh. 82).

g) „Carcinom-Ueberimpfung" durch indirecten und durch zeitweiligen Contact.

Kurz erinnern muss ich hier noch einmal an die beiden Fälle angenommener Uebertragung durch gelegentlichen beziehungsweise indirecten Contact, die Kaufmann und Schimmelbusch anführen und drei analoge von Guelliot hinzufügen. In Schimmelbusch's Fall nahm der Patient, im anderen der Autor selbst an, dass ein Carcinom durch häufiges Wischen von einer Körperstelle auf eine andere verpflanzt worden sei. Ich stelle diese Fälle zu den Contactcarcinomen, weil doch wohl der häufige Contact als die eigentliche Ursache der Implantation angesehen wurde, indem er eine oberflächliche Verwundung und in diese die „Impfung" gemacht haben sollte. Nähme man die kleine Eintrittspforte als etwas Zufälliges an, so müsste man natürlich die Fälle zu den Wundimplantationscarcinomen stellen; dächte man an Eindringen von Carcinomzellen durch die intacte Epidermis oder ihre Drüsen, so gehörten sie zu den spontanen Implantationscarcinomen.

Schimmelbusch hat in seinem Fall die beiden Carcinome am Ohr und der Lippe wohl mit Recht als primäre gedeutet, trotz des Fehlens der Seborrhoe. Dieselbe Auffassung dürfte bei dem Fall von Kaufmann geboten sein, weil an der Conjunctiva Plattenepithelcarcinom primär vorkommt. Die 3 Fälle von Guelliot sind zu kurz berichtet, um eine bestimmte Erklärung anstatt der „inoculation au porteur" zu ermöglichen. Obschon die Mittheilung erst aus dem Jahre 1894 stammt, wird man in erster Linie an eine übersehene multiple Keratose denken.

Ein Fall von Williams, wo an symmetrischen Stellen beider Oberschenkel ulcerirte Carcinome auftraten, wird häufig unter den Impfcarcinomen aufgeführt, vom Autor selbst aber anders erklärt.

60 Jahre alte Frau mit einem ulcerirten halbapfelgrossen Carcinom an der Innenseite des rechten Oberschenkels etwas oberhalb der Mitte; es war angeblich aus einer Warze entstanden. Ein etwas kleinerer ganz ähnlicher Tumor genau gegenüber am linken Oberschenkel, wo der rechte Tumor beim Gehen rieb.

In seiner etwas unverständlichen Erklärung nimmt Williams an, dass eine morbid substance überall im Körper verbreitet gewesen und nur an dieser Stelle in Folge local verminderter Vitalität zum Ausbruch gekommen sei; eine Inoculation hält er für unbewiesen.

Einige weitere Fälle von „Impf-Carcinomen" auf der äusseren Haut führt Levesque an (Beob. 53 bis 57 und 61); er hält sie nicht für absolut sichere Implantationen, aber doch primäre Multiplicität für weniger wahrscheinlich.

B. Carcinomimplantation auf entfernte Schleimhautstellen.

Wenn ich jetzt zu der Besprechung der „spontanen" Implantationscarcinome auf Schleimhäuten übergehe, so bedeutet hier das Wort spontan natürlich nicht mehr als es auch bei den Infectionskrankheiten bedeutet, nämlich, dass wir die Eintrittspforte des Krankheitserregers nicht nachweisen können. Bei den Implantationscarcinomen wie bei den Infectionskrankheiten müssen wir nicht immer eine Lücke im Epithel voraussetzen, um eine Ansiedlung auf einer Schleimhaut annehmen zu können.

Speciell in der Lunge ist bei sicheren Blutmetastasen von Carcinomen beobachtet, dass Carcinomzellen in die Alveolen eindringen und diese ausfüllen und weiter leben, ohne einer intraalveolären Vascularisa-

tion für ihre Ernährung zu bedürfen (v. Hansemann, Schmidt u. A.. Ebenso könnten also auch Carcinomzellen, die auf dem Luftweg in die Alveolen aspirirt wären, durch das einschichtige Alveolarepithel hindurch genügend Nahrung beziehen. Wir haben es ja auch bei den Implantationen auf das Ovarium mit dem Anwachsen auf einschichtigem Epithel zu thun; aber die Carcinomzellen sind dort doch unter günstigeren Verhältnissen als in der Lunge, weil sie auch aus dem Medium, in dem sie sich befinden, der Peritonealflüssigkeit, ihren Nahrungsbedarf direct decken könnten.

Schwieriger schon ist die Vorstellung, dass sich verschleppte Carcinomzellen z. B. in die Magen- oder Uterusdrüsen einnisten, sie durch Vermehrung ausdehnen und schliesslich durchbrechen sollten. Aber es giebt keinen Grund, diese Möglichkeit ganz zu bestreiten.

Noch ungünstiger liegen die Verhältnisse bei Schleimhäuten mit mehrschichtigem Epithel z. B. in den vielen Fällen von anscheinender Implantation im weiblichen Genitalcanal, deren Besprechung ich mich jetzt zuwende.

a) Im Genitalcanal.

Ich erörtere sie zuerst, weil von Seiten der Gynäkologen am meisten die Frage der Impfcarcinome erörtert worden ist. So ungünstig die Verhältnisse, zumal in der Vagina, einer Implantation sind, so günstig liegen sie für die anderen Möglichkeiten von multiplem Auftreten des Carcinoms in diesem Gebiet: die primäre Multiplicität und die regionäre Metastasirung.

Was die primäre Multiplicität angeht, so spielen in den verschiedenen Abschnitten des Uterus und in der Vagina zugestandenermaassen jene chronischen Entzündungen, die zur Leukoplakie in der Vagina führen und zur Epidermisirung des Uterus, eine grosse Rolle. Diese kommt im Grossen zum zahlenmässigen Ausdruck in der auffälligen Seltenheit des Carcinoms bei alten Virgines und der grossen Häufigkeit des Carcinoms im weiblichen Genitalapparat beim Menschen im Gegensatz zu seiner Seltenheit beim Thier (19). Sie lässt sich auch im einzelnen nachweisen durch das Mikroskop, das uns oft neben Carcinom an einem Theil eine diffuse oder fleckweise prädisponirende chronisch-entzündliche Veränderung an einer anderen Schleimhautstelle zeigt. Schon aus diesem Grunde ist es nicht richtig, wenn Pfannenstiel sagt, dass von zwei Carcinomen

am Uterus das atypisch entwickelte immer auf Implantation beruhen dürfte, die er sich vermittelt denkt entweder durch eine Sonde oder Cürette oder dadurch, dass eine Pyometra bei primärem Cervixcarcinom sich entwickelt und in deren Inhalt die Carcinomzellen vom Cervix in das Corpus schwimmen könnten.

Kunze hat einen Fall von zahlreichen Impfmetastasen eines primären Plattenepithelcarcinoms der Cervix auf die Mucosa des Corpus uteri ausführlich beschrieben und Abbildungen dazu gegeben.

54 jährige Patientin. Seit 4 Monaten fötider Ausfluss, öfters blutig gefärbt. Uterus beweglich. Unteres Drittel der Cervix mit intactem Plattenepithel überzogen, obere beiden Drittel von einem ulcerirten Carcinom eingenommen, das am Orificum internum ziemlich scharf abschneidet. Im Cavum uteri „eine geringe Menge schmutzig verfärbter, fötide riechender Jauche". Die Schleimhaut bis 1 cm oberhalb des Orificum internum mit dickem Plattenepithelbelag überzogen. Im übrigen Cavum, besonders reichlich im Fundus, stecknadelkopfgrosse Prominenzen, theils rundlich, theils etwas länglich, welche durch ihre mattglänzende, etwas weissliche Färbung lebhaft gegen den grauröthlichen Farbton der inneren Fläche des Uterus abstechen. Mikroskopisch ist die Schleimhaut im Corpus theilweise normal, mit Drüsen und einschichtigem Cylinderepithelüberzug, theilweise ohne Epithel; an den erwähnten stecknadelkopfgrossen Prominenzen Inseln von Plattenepithel. Kunze hält letztere für entstanden durch Implantation, indem das Cervixcarcinom zuerst eine Stauung nicht zersetzten Uterussecrets gemacht habe und in diesem Inhalt losgelöste Carcinomzellen des Cervixcarcinoms auf epithelentblösste Stellen des Uterus gelangten und sich hier ansiedelten.

Wenn man die Abbildungen betrachtet, die Kunze von den vermeintlichen Implantationscarcinomen giebt, so muss man sagen, dass sie ganz dem entsprechen, was die fleckweise Leukoplakie oder Keratose macht. Einen Beweis, dass diese Herde von implantirten Carcinomzellen ausgegangen seien, kann man keinesfalls in diesen Bildern erblicken. Im Gegentheil wird man die Gruppen von noch ziemlich kegelförmigen Epithelzapfen wegen ihres stellenweise ganz allmählichen Uebergangs in das gesunde Epithel und vor allem, weil sie nirgends ausgesprochen schon carcinomatös sind, nicht für Metastasen halten dürfen. Denn für Metastasen ist ja gerade charakteristisch, dass sie im Gegensatz zu den primären Carcinomen meist relativ scharfe Grenzen gegenüber der gesunden Nachbarschaft haben. Dazu kommt als weiteres Bedenken, dass die „fötide riechende Jauche" nicht gerade geeignet sein dürfte, losgelöste Carcinomzellen am Leben zu erhalten.

Viel früher hat Piering einen Fall mit multipler Bildung von Plattenepithelcarcinom im Corpus, Cervix und an der Portio auf dem Boden der Epidermisirung ausführlich beschrieben und wir müssen ihm beistimmen, wenn er primäre Multiplicität und nicht Impfung für die richtige Erklärung hält.

In der Vagina glauben Krönig und Menge multiple Implantationen von Uteruscarcinom her gesehen zu haben. Da sie aber, so viel ich sehe, keine mikroskopische Beschreibung geliefert haben, wird man mit Recht auch hier an fleckweise auftretende Leukoplakie denken und das von Krönig hervorgehobene charakteristische Merkmal, dass diese Implantationscarcinome wie oberflächliche Epithelabschürfungen im Anfang aussehen, stimmt gut überein mit der gelegentlichen Oberflächenbeschaffenheit der Leukoplakien z. B. der Zunge.

Wenn ich also annehme, dass es sich in den Fällen von Krönig und Menge wohl um multiple primäre, aus Leukoplakien rasch nacheinander entstandene Carcinome der Vagina gehandelt hat, so findet diese Annahme eine Stütze in Winter's Erfahrung, dass in der Vagina eine Form oberflächlicher Carcinomentwicklung vorkommt, die in überraschend kurzer Zeit fast die ganze Schleimhaut ergreift. Diese Form des Vaginalcarcinoms dürfte ein weiteres Beispiel für multicentrische Carcinomentstehung sein, die wir, nur in Beschränkung auf einen kleineren Flächenraum, aus Hauser's und besonders Petersen's Untersuchungen von Hautcarcinomen kennen. Wenn diese Dinge (43) auch im Uterus mehr studirt würden, so hätte das, scheint mir, nicht nur ein wissenschaftliches Interesse für die Aetiologie des Carcinoms und seine Histogenese, sondern eine practische Bedeutung; denn unser Urtheil über die Berechtigung der hohen Portioamputation wird nicht nur beeinflusst von der Frage, wie frühzeitig von einem Portiocarcinom aus regionäre Lymphmetastasen im Uterus auftreten, sondern auch von der Kenntniss der primären multiplen Carcinome des Uterus. Ein Curettement vor einer beabsichtigten hohen Portioamputation könnte also für die Therapie entscheidend sein, auch wenn keine Carcinome, sondern nur Plattenepithelbildung im Uterus gefunden würde.

Die Entscheidung, ob im einzelnen Fall primäre Multiplicität oder metastatischer Zusammenhang die Ursache multiplen Auf-

tretens von Carcinom im Genitalcanal ist wird dadurch erschwert, dass hier in allen Abschnitten Plattenepithelcarcinome primär vorkommen, vom Ovarium (auf dem Boden der Dermoide) bis zur Vagina und ebenso in allen mit Ausnahme der Vagina auch Cylinderepithelcarcinome.

Aber im Ganzen kommt doch häufiger als primäre Multiplicität für unsere Kritik der spontanen Impfcarcinome im Genitalgebiet die regionäre Metastasirung in Betracht.[1])

Im Lymphgefässapparat der weiblichen Genitalien kann man vier Haupttheile mit 4 entsprechenden Lymphdrüsengruppen unterscheiden: vom Introitus und dem untersten Theil der Vagina gehen die Bahnen zu den Inguinaldrüsen, von den oberen $^2/_3$ der Vagina und der Cervix zu den Iliacaldrüsen, hauptsächlich den unteren, im Winkel zwischen Vena iliaca ext. und Vena hypogastrica gelegenen. Die Lymphgefässe vom Corpus gehen zum Theil (von dem unteren Abschnitt) ebenfalls zu den Iliacaldrüsen (oder hypogastrischen nach Waldeyer), hauptsächlich den oberen, der Vena iliaca communis benachbarten, zum Theil neben den Lymphgefässen des Ovariums und mit denen der Tuben zu den Lumbaldrüsen vor der Wirbelsäule. Endlich sendet das Corpus Lymphgefässe im Lig. rot. zu den Inguinaldrüsen und das Collum (in 40 Procent, Peiser) in den Lig. suspens. Lymphe nach hinten zu den Sacraldrüsen, die mit den lumbalen und iliacalen in Verbindung stehen. Die Lymphe kann durch Umgehungsgefässe eine ganze Drüsengruppe überspringen und direct in die höhergelegene gelangen; ausserdem stehen die 4 Hauptdrüsengruppen in weitgehendem Maasse (Kroemer) untereinander in directer Verbindung.

Es treffen sich also in den Inguinaldrüsen Lymphgefässe vom Corpus mit denen des Introitus und untersten Drittels der Vagina, in oder bei den Iliacaldrüsen Lymphgefässe von der Vagina, der Cervix und dem Corpus, in den Lumbaldrüsen die des Ovariums

[1]) Kroemer in seiner grossen Arbeit kennt wohl das multicentrische Carcinom in unserem mikroskopisch-histogenetischen Sinn. Seine spätere Gegenüberstellung des multicentrischen und unicentrischen Carcinoms im Uterus deckt sich aber damit nicht, sondern gründet sich auf die makroskopische Entwickelung und Erscheinung in vorgeschritteneren Stadien. Letzteres bildet dann rundliche Knoten, ersteres diffuse Carcinose der Schleimhaut, die aber auch durch flächenhaftes Wachsthum eines ursprüngl. unicentrisch entstandenen Carcinoms entstehen könnte. Wenn er also sagt, dass das multicentrische Carcinom ungefähr 90 pCt. aller Carcinome im Uterus ausmache, so bezieht sich das nicht auf das multicentrische in unserem Sinn, dessen Häufigkeit erst durch mühsame Untersuchung mit Plattenmodellen festgestellt werden müsste.

mit solchen aus allen Theilen des Uterus. Auf diesen Wegen sind also schon durch retrograde Verschleppung Combinationen mancherlei Art für einen primären Tumor und seine Metastasen in den verschiedenen Abschnitten des Genitalgebiets gegeben. Dazu kommen als für unsere Betrachtung vielleicht wichtigere Verbindungsbahnen ein grosses Sammelgefäss entlang den Seitenkanten des Uterus (Seelig), ferner eine zwar unter normalen Verhältnissen anscheinend seltene, bei pathologischer Stauung aber, wie es scheint, wichtige Verbindung zwischen den Lymphgefässen des Corpus und denen des Ovariums in der Gegend des Hilus ovarii und Communicationen zwischen der rechten und linken Hälfte der Genitalorgane, endlich Verbindungen der Lymphgefässe im Uterus selbst zwischen Cervix und Corpus, hauptsächlich an der Grenze von äusserer und mittlerer Muskelschicht liegend, aber auch in den Schleimhäuten so reichlich entwickelt, dass Leopold die Mucosa des Uterus als einen grossen flächenhaften Lymphsinus ansieht.

Nun glaubte allerdings Winter, wie er in seiner ersten Arbeit über die Impfmetastasen ausführlich zu begründen versucht hat, dass das Carcinom des Uterus im Vergleich mit anderen Carcinomen, z. B. denen der Mamma und der Zunge, nicht früh eine weitere Ausdehnung in die Lymphwege nehme. Allein neuere Untersucher sind zu etwas anderen Resultaten gekommen. Besonders werthvoll ist die Arbeit von Kundrat, der bei 80 von Wertheim nach seiner Methode exstirpirten Uteris den carcinomatösen Cervix und die Parametrien in 21 000 Serienschnitten untersucht hat. Er hat dabei gefunden, dass in 55 Procent dieser Fälle ein oder beide Parametrien schon carcinomatös waren. Kermauner und Laméris, die 33 Fälle untersucht haben (vielleicht nicht immer mikroskopisch, fanden 72,7 Procent mit Erkrankung der Parametrien.

Nun sind allerdings die Fälle von Kundrat meist schon weit vorgeschritten, aber mit Recht weist Kundrat darauf hin, dass die Betheiligung des Parametriums nicht immer der localen Entwicklung des Uteruscarcinoms entspreche und in den wenigen überhaupt mikroskopisch untersuchten Fällen von vaginalen L-C. ist nachgewiesen (Sellheim, Kaufmann, Ohlmann, Hellendall), dass, trotzdem der carcinomatöse Uterus noch gut beweglich ist, schon retrograde Lymphmetastasen in der Vagina auftreten können, weit vom Uterus selbst entfernt.

Die Blutgefässe des Uterus bilden bekanntlich ein sehr reichlich anastomosirendes Geflecht, das zumal bei den mancherlei Wallungen, die sich in ihm bei schwangerem und nicht schwangerem Zustand abspielen, eine Verschleppung von Carcinomzellen auf grössere Strecken ermöglicht. Dass dabei leicht die der normalen entgegengesetzte Richtung eingeschlagen werden kann, wird verständlicher, wenn man an die nicht seltenen Thrombosen der Beckenvenen nach puerperaler und nicht puerperaler Entzündung des Parametriums denkt, die einen collateralen Kreislauf in grösserem oder geringerem Umfang nothwendig machen. Aber auch zu eigentlichen retrograden Embolien bei offener Bahn kann es im Genitalgebiet kommen, weil starke plötzliche Druckerhöhungen im Bauch, beim Pressen, Husten oder Erbrechen eine Compression der grossen Venen und Zurückfluthen des Blutes in kleinere klappenlose bedingen kann.

Tritt auch die Blutbahn praktisch gegen die Lymphbahn bei der Metastasirung des Carcinoms auch in den Genitalorganen zurück, so haben doch hier genaue mikroskopische Untersuchungen von Metastasen fraglicher Entstehung wiederholt gezeigt, dass sie nicht ganz zu vernachlässigen ist (Hellendall, Kaufmann). Anerkannt ist ihre Bedeutung für die Metastasirung des Chorionepithelioms in die Vagina (s. Riesel), aber vielleicht ist sie auch grösser als bisher angenommen für die nicht seltenen Carcinommetastasen an dem venenreichen Urethralwulst. Eine scharfe Trennung beider Wege, des Lymph- und Blutwegs, ist aber natürlich auch hier nicht erlaubt.

Sehen wir nach dieser allgemeinen Orientirung für die Wahrscheinlichkeit innerer oder äusserer Carcinomübertragung im Genitalgebiet uns danach um, welcher der verschiedenen Möglichkeiten sich die einzelnen Autoren zuneigen, so finden wir sehr widersprechende Ansichten.

Für manchen Gynäkologen hat die Vorstellung einer Implantation von Carcinomzellen auf die Schleimhaut des Genitalkanals, wie wiederholt ausdrücklich ausgesprochen, dadurch an Schwierigkeit verloren, dass es für die Phantasie nahe liegt, in ihr etwas der Einplantation Analoges zu sehen. Allein wenn die befruchtete Eizelle, wie wir jetzt wissen, sich einem Parasiten ähnlich in die Schleimhaut einbohren kann, braucht das noch lange nicht die Carcinomzelle fertig zu bringen. Jedenfalls würden bei

Annahme einer solchen Analogie Impfmetastasen in die Vaginalschleimhaut ganz unwahrscheinlich, weil hier eine Gravidität m. W. noch nie beobachtet ist. Aber die Mehrzahl der Gynäkologen scheint der Annahme von Impfcarcinomen auch hier geneigt. Ueber ihre Häufigkeit sind allerdings die Ansichten sehr getheilt.

Gebhard meint, dass man alle discontinuirlichen Metastasen in der Vagina bei Carcinom höher liegender Abschnitte, des Uterus und sogar der Ovarien „ungezwungen kaum anders erklären" könne als mit Implantation. Und sogar von den malignen Chorionepitheliomen der Vagina sagt er noch: „Es mag zweifelhaft sein, ob hier immer reine Implantationsmetastasen vorliegen". Auch Pfannenstiel und Hofmeier sind geneigt alle doppelten, zumal atypischen Carcinome am Uterus auf Implantation zurückzuführen. Winter, der sehr objectiv die „Beweise" seiner ersten Arbeit für Impfcarcinome in einer späteren theilweise zurückzieht, darunter auch die Contact- und spontanen Metastasen in der Vagina bei Uteruscarcinom, hält Impfcarcinom nach wie vor für bewiesen auf Grund der auch von uns angeführten früheren Fälle, aber nicht für häufig. Gegen ihr Vorkommen haben die beiden Freund und Andere starke Bedenken geäussert, allerdings ohne genauere mikroskopische Begründung, und gerade auf Grund der mikroskopischen Untersuchung haben Sellheim, Kaufmann, Hellendall und Ohlmann das Vorkommen von Implantationscarcinom mehr oder weniger bestritten.

Wenn man die Gründe gegeneinander abwägt, die die verschiedenen Parteien für sich anführen, so fällt dieser Vergleich allerdings sehr zu Gunsten der Zweifler aus; denn nur in einem einzigen als spontanes Impfcarcinom im Genitalgebiet veröffentlichten Fall (ausgenommen die auf dem Epithel des Ovariums entstehenden) habe ich den Versuch gefunden, diese Annahme durch eine so genaue mikroskopische Untersuchung zu begründen, wie wir sie später bei den Oesophagus- und Lungencarcinomen vereinzelt finden (siehe Fall Kunze S. 1055). Entweder das makroskopische Aussehen oder die irrthümliche Ausschliessung der retrograden Verschleppung sind die schwachen Stützen für die Theorie der spontanen Impfung im Genitalkanal. Dagegen hat das Mikroskop in jedem genügend geprüften Fall gegen sie entschieden. Diesem Urtheil schliesse ich mich nach Untersuchung des unsrigen und der Durchsicht aller sonst veröffentlichten Fälle

an und füge nur zur Erklärung der retrograden Verschleppung im Genitalcanal den oben erwähnten centralen Ursachen den Factor der Anlockung oder Lymphotaxe hinzu. Denn gerade im Genitalcanal wird die oft profuse und stark ätzende Secretion des Uteruscarcinoms, die nicht durch Ingesta, wie im Magen, oder normales Organsecret, wie im Nierenbecken und der Blase, verdünnt wird, eine entzündliche Reizung der Vagina verursachen, die nach Amann's Versuchen und unserm mikroskopischen Befund sicherlich einen Einfluss auf die Bewegung der Lymphe und die in ihr suspendirten Carcinomzellen haben wird.

Für die Uterus- und Vaginalmetastasen bei Ovarialcarcinom fällt dieser Factor fort, wenn nicht zufällig neben dem Ovarialtumor eine Endometritis und Vaginitis besteht. Aber dass auch für sie die Verschleppung in den Lymphgefässen eine Erklärung geben kann, haben die übereinstimmenden mikroskopischen Befunde von Sellheim, Veit, Orthmann und Ohlmann gelehrt. Scheven hat sogar Vaginal- und Uterusmetastasen bis in die Schleimhaut hinein in Lymphgefässen nachgewiesen bei einem Scirrhus des Magens, der mit Carcinom des Peritoneums, der retroperitonealen Drüsen und (secundärem) des Ovariums combinirt war, und in dem ähnlichen Fall von Schmidt ist ebenfalls die Verbreitung der Carcinomzellen wahrscheinlich in Lymphbahnen erfolgt.

Vielleicht spielt für die Metastisirung eines Ovarialtumors in den Uterus eine relativ grosse Rolle der Blutweg, auf dessen Bedeutung wir durch die Stauung in den Beckenvenen und die Häufigkeit von Uterusblutungen gerade bei malignen Tumoren des Ovariums hingewiesen werden.

Die klinische Erfahrung lehrt, dass mit Uteruscarcinom so häufig Carcinom des Ovariums gleichzeitig auftritt, dass Olshausen grundsätzlich mit dem carcinomatösen Uterus auch die Adnexe entfernt. Die Thatsache liesse sich, abgesehen von primärer Duplicität, auf sehr verschiedene Weise erklären: einmal mit Metastasirung in Lymph- und Blutgefässen in der einen oder anderen Richtung, ferner mit Implantation von der Peritonealhöhle, nachdem ein Uteruscarcinom bis zur Serosa vorgedrungen, was nach Leopold bisweilen frühzeitig eintritt, und schliesslich auch mit Implantation nach Wanderung der Carcinomzellen durch den Tubencanal auf- oder abwärts. Soweit ich die Literatur kenne, ist in keinem Fall ein Beweis für die eine oder andere Verbreitungsart erbracht, auch nicht für

die Verschleppung durch die Tube[1]). Aber da ja, wie es scheint, Bakterien diesen Weg finden können, so dürfte er auch den eigenbeweglichen Carcinomzellen vielleicht nicht verschlossen sein und nachdem er zurückgelegt, ist die Möglichkeit des Anwachsens auf dem Ovarialepithel ja nicht mehr zu bezweifeln. Wenn man also diese Art der Entstehung einer Ovarialmetastase als möglich annimmt, so darf man daraus noch keine bestimmten Schlüsse auf andere Abschnitte des Genitalkanals ziehen, die mit mehrschichtigem secernirenden Epithel bedeckt sind, also auch nicht eine „Impfung" auf dem umgekehrten Weg, von einem Ovarialcarcinom in den Uterus, ableiten.

Ueberblicken wir die im Anhang zusammengestellten und mit gelegentlichen Bemerkungen versehenen Fälle dieser ganzen Gruppe[2]), so ist es nicht wunderbar, dass sie, wie ja auch die übrigen bisher besprochenen Impfcarcinome, fast alle von Klinikern mitgetheilt sind. Das erklärt sich leicht mit den practischen Schlussfolgerungen, die aus diesen Beobachtungen zu ziehen waren. Allein die fehlende anatomische Kritik ist ihre schwache Seite und sie fiele bei den spontanen Implantationscarcinomen im Genitalcanal ganz besonders auf, wenn nicht der erwähnte verführerische Schein der Aehnlichkeit mit Eiimplantation eine gewisse Entschuldigung enthielte.

b) „I.-C." in Oesophagus, Magen und Darm.

Bei der nächsten und letzten grösseren Gruppe der Impfcarcinome, denen im Magen und Darm nach Carcinom des Oesophagus und Mundes etc., liegt es in den besonderen Verhältnissen der Oertlichkeit, dass hier die Kliniker hinter den Anatomen zurücktreten. Während eine kleine Metastase in der Vagina schon früh nachweisbar wird, bleibt eine Metastase eines Oesophaguscarcinoms in dem Magen dem Kliniker zu Lebzeiten des Patienten wohl immer verborgen. Wenn aber die Anatomen sie zu sehen bekommen, dann sind wohl meist, wie ich noch kürzlich sehr auffallend gesehen, regionäre submucöse Metastasen unterhalb des Oesophaguscarcinoms als Zwischenstation so reichlich und deutlich entwickelt, dass ihre sorgfältige Betrachtung mit blossem Auge

[1]) Bormann hat die Verschleppung eines Riesenzellensarcoms des Uterus in Lymphgefässen zum Ovarium nachgewiesen.

[2]) Die inoperablen Uteruscarcinome habe ich, den Vorgang Winter's folgend, nicht aufgeführt weil hier die Gefahr der gewöhnlichen Metastasirung nach der Vagina zu deutlich auf der Hand liegt.

genügt, ihre lymphatische Natur zu erkennen. So erklärt es sich wohl, dass, obschon secundäre Magencarcinome bei primären des Oesophagus gar nicht selten sind, doch nur wenige auf Impfung zurückgeführt werden.

In den 3 hierhergehörigen Fällen, die Klebs hauptsächlich auf Implantation in den Magen und mitwirkende Umstimmung des Magenepithels zurückführte (Anh. 109—111), hat der Autor offenbar zwischen den primären Carcinomen, die im Oesophagus, im Munde und an der Zunge sassen, und den Metastasen im Magen keine regionäre Dissemination in der Schleimhaut gefunden. In seinem zweiten Fall, bei dem das primäre Carcinom am Kiefer sass, giebt Klebs ausserdem ausdrücklich an, dass nur die oberen Halsdrüsen und die perigastrischen Lymphdrüsen carcinomatös erkrankt gewesen seien. Das hat ihn offenbar veranlasst, eine Vermittlung durch die Lymphgefässe auszuschliessen. Dass aber in seinem 1. und 3. Falle Angaben über das makroskopische Verhalten der Drüsen fehlen, ist schon eine missliche Lücke in der Beweisführung. Dazu kommt, dass die mikroskopische Untersuchung der Lymphgefässe in der Nähe des primären und des secundären Tumors fehlt.

Ueber die Lymphgefässe des Oesophagus wissen wir, was Sakata zuletzt bestätigt hat, dass sie im submucösen Gewebe lange Strecken durchlaufen, ohne in die Muscularis oder periösophageale Drüse einzutreten. Damit erklärt sich leicht, dass bei einem Carcinom im mittleren Theil des Oesophagus die einzige Metastase in einer supraclaviculären Drüse gefunden werden kann. Auch für den schon früher citirten Fall von Hanau, wo neben einem Carcinom des Oesophagus in der Hilusgegend nur eine carcinomatöse Drüse neben der Pars descendes duodeni sich fand, bietet die Anatomie der Lymphgefässe eine einfache Erklärung; denn die des Oesophagus communiciren unmittelbar mit denen der Cardia und die Annahme, dass im unteren Theil des Thoraxraumes die Lymphe retrograd fliessen könne, findet eine überraschende Bestätigung in den Erfahrungen von de Castro, der bei 16 secundären Carcinomen des Magens 9 mal den primären Tumor im Oesophagus fand. Er konnte ebenso wie Hanau (cit. bei Bucher) und Zahn in ihren beiden Fällen jedesmal, wenn nach der Beschaffenheit des Magentumors eine Entscheidung noch möglich war,

zeigen, dass keine Implantation sondern retrograde Metastasirung vorlag[1]). Danach ist wohl die Annahme einer Implantation auch zur Erklärung des ersten Falles von Klebs (Anh. 109) überflüssig.

Die Umkehr des Lymphstroms führt Hanau wohl mit Recht darauf zurück, dass die Lymphdrüsen am Hilus der Lunge und die anderen thorakalen Drüsen nicht selten durch Anthrakose veröden und dann die Lymphe gezwungen ist, den Umweg über die perigastrischen Drüsen einzuschlagen. Wenn aber Hanau in dem zweiten Fall von Klebs die Erklärung dafür, dass bei der Metastasirung des Kiefercarcinoms in den Magen nur die Hals- und Magenlymphdrüsen befallen wurden und die Drüsen des ganzen Thorax frei blieben, ebenfalls in Verödung letzterer sieht, so muss ich gestehen, dass mir das etwas gezwungen erscheint und ich möchte darum doch auch ausser an Metastasirung auf arteriellem Blutweg an eine andere Möglichkeit des Zusammentreffens der beiden Carcinome denken. Borst hat einen Fall von primärem Plattenepithelcarcinom im Magen beschrieben und vielleicht hat auch Ribbert Aehnliches gesehen; denn er sagt, dass das Magencarcinom „wenn auch äusserst selten und fast nur an der Cardia die Eigenthümlichkeiten eines Plattenepithelkrebses" zeige. Vielleicht hat also in dem zweiten Fall von Klebs etwas Derartiges vorgelegen; ob man Leukoplakie als gemeinsame prädisponirende Ursache beider Carcinome ansehen darf, lässt sich noch nicht sagen, denn sie ist im Magen bisher nicht beschrieben.

Sein 3. Fall ist zu kurz mitgetheilt, um irgendwie verwerthbar zu sein. Und hier ganz besonders muss man bedauern, dass die von Klebs in Aussicht gestellte genauere Veröffentlichung unterblieben ist; denn hier fanden sich im Magen gleichzeitig „5—6 runde, flach vorgewölbte" Knoten an der hinteren

[1]) Ein Präparat, an dem man sehr schön die submucöse Metastasirung eines Oesophaguscarcinoms in Lymphgefässen nach dem Magen hin makroskopisch verfolgen kann, besitzt Herr von Hansemann. Dies und eine Reihe anderer, die theilweise ebenfalls die regionäre Metastasirung in den Speisewegen, von der Zunge bis zum Colon, theils primäre Multiplicität in diesem Gebiet erläutern, hatte Herr von Hansemann mir zur Demonstration auf dem Chirurgencongress freundlich zur Verfügung gestellt, wofür ich ihm auch an dieser Stelle meinen Dank aussprechen möchte. Leider musste die Demonstration aus Zeitmangel unterbleiben. Hinweisen möchte ich hier auch auf den gleich zu besprechenden ersten Fall von Beck, ferner auf v. Hansemann's mikroskopische Untersuchungen von Metastasen, die durch Impfung entstanden gedacht werden konnten. (60 S. 212 und 213); v. Hansemann wies dabei die regionäre Metastasirung auf Lymph- und Blutweg nach.

Fläche und längs der grossen Curvatur. Und wenn diese alle auf Implantation beruht hätten, so wäre es gerade hier vielleicht einmal möglich gewesen, die ersten Anfänge zu studiren.

Diese 3 Fälle, die durch die Autorität von Klebs mit zu den berühmtesten Impfcarcinomen geworden sind, können also in der knappen Form, in der sie mitgetheilt sind als beweisend nicht anerkannt werden. Ein Interesse verdienen sie aber doch, und wenn die vielleicht in der Prager Sammlung noch vorhandenen Präparate genauer untersucht würden, könnten sie interessante Aufschlüsse nach der einen oder anderen Richtung geben. Hanau hat schon einmal diesen Wunsch geäussert, aber ohne Erfolg.

Während die indirecte Begründung der Implantation von Klebs sich wesentlich auf makroskopische Beobachtung stützt, hat Beck unter Chiari 2 Fälle beobachtet, die er auf Grund einer sehr sorgfältigen mikroskopischen Untersuchung auf Implantation zurückführen zu müssen glaubt. Beck liefert hier, ohne sich durch Vorurtheil nach der einen oder der anderen Richtung leiten zu lassen, den besten Versuch, die Histogenese eines Impfcarcinoms aufzuklären, den ich überhaupt in der Literatur gefunden habe und seine Arbeit verdient und lohnt eine ausführliche Besprechung.

Carcinoma oesophagi, 6 cm lang, fast circulär, stark ulcerirt, in den linken Bronchus perforirt; nach oben und unten davon bis bohnengrosse regionäre Metastasen in der Schleimhaut und Muscularis. Die mesenterialen und ösophagealen Lymphdrüsen bis zur Cardia carcinomatös. — Mikroskopisch Plattenepithelcarcinom mit Cancroidperlen.

Je ein Knötchen dicht oberhalb und dicht unterhalb der Cardia (letzteres anscheinend links vorn an der Magenwand) ebenfalls Plattenepithelcarcinom. Das oberhalb der Cardia gelegene linsengrosse kann nach Beck ein zweites primäres Carcinom sein, ist aber viel wahrscheinlicher ein Impfcarcinom.

Obgleich Beck in der Oesophaguswand in verschiedenen Schichten Stränge von Carcinomzellen in Saftspalten und Lymphgefässen parallel der Oberfläche gefunden hat, will er dieses ulcerirte Knötchen oberhalb der Cardia nicht auf regionäre Metastasen zurückführen, weil in ihm „das Plattenepithel des Oesophagus in mächtigen dicken Zapfen in die Tiefe gewuchert" ist im Gegensatz zu dem unveränderten Epithel an den Rändern des grossen Carcinoms und im Gegensatz zu dem Epithelüberzug der regionären Metastasen, der nur passiv gedehnt und „etwas atrophisch" war.

Nach der Beschreibung der mikroskopischen Bilder unseres Falles bedarf es keiner weiteren Ausführung, dass diese Zapfen sehr wohl auch von unten nach oben gewuchert sein können, zumal an der Cardia leicht eine oberflächliche Ulceration den Lymphstrom nach oben angezogen haben kann.

Das linsengrosse Knötchen dicht unterhalb der Cardia, das ebenfalls ulcerirt war, fasst er darum als Impfcarcinom auf, weil er die Scheidewände zwischen den senkrecht gestellten Carcinomsträngen als zweifellose Reste der Magendrüsenwände ansieht. Sehr hübsch beschreibt er dann als „bemerkenswerth": „dass diese mit Carcinomzellen vollgestopften Drüsenschläuche das Doppelte bis Dreifache der Breite normaler Magendrüsen besassen, dass sie ferner an mehreren Stellen entsprechend dem Fundus getheilt, blindsackartig erweitert und umgebogen scheinen". Könnten diese scheinbar so veränderten Drüsenschläuche nicht Ausgüsse von Lymphgefässen gewesen sein, in denen, wie in unserm Fall, das Wachsthum von unten nach oben erfolgt war? (vgl. Borrmann und Petersen.) Schon Hanau hat diesen Einwand mit grosser Zurückhaltung gemacht, aber ich glaube, dass wir ihn mit grösserer Bestimmtheit anbringen dürfen. Weitere Untersuchungen der Umgebung, besonders in Serienschnitten, die Beck nicht gemacht hat, hätten vielleicht diesen Modus erwiesen. Jedenfalls kann man, da die Lymphdrüsen neben dem Oesophagus bis an die Cardia carcinomatös erkrankt waren und die Lymphgefässe des Magens mit denen des Oesophagus durch die Cardia hindurch communiciren, auch für diese kleinen Herde eine retrograde Lymphmetastase nicht ausschliessen.

Beck nimmt an, dass die Implantation der Carcinomzellen in die Magendrüsen erfolgt sei, aber es ist ihm selbst schon aufgefallen, dass im Bereich des carcinomatösen Magenknötchens keine Reste vom Epithel der Magendrüsen zu finden waren. Dass darin bei der Kleinheit des Knötchens eine gewisse Schwierigkeit für die Annahme der Implantationstheorie liegt, ist nicht zu leugnen. Beck meint, dass man das Fehlen von Cylinderepithel ausserhalb der Carcinomstränge vielleicht damit erklären könnte, dass entsprechend der erwähnten Annahme von Klebs das Epithel der Magendrüsen „unter dem Einfluss der Krebszellen bei ihrem Wachsthum seinen morphologischen Charakter so bedeutend ändert, dass

schliesslich die neue Form der cancroiden Zellen daraus resultirte, wogegen höchstens das Fehlen von Uebergangsformen spräche". In unseren früheren Erörterungen ist schon erwähnt, dass man Beck auf diesem Wege heute nicht mehr folgen wird. Nimmt man überhaupt einen Einfluss der Carcinomzellen auf das Nachbarepithel an, so erstreckt es sich doch sicher nicht in diesem Maasse auf artverschiedene Zellen.

Im zweiten Fall fand Beck ein doppeltes Carcinom des Oesophagus. Das eine, circulär stenosirend und divertikelartig nach der Trachea hingezogen, nur an der Stelle des Divertikels „sehr beschränkt oberflächlich ulcerirt", sass 4 cm oberhalb der Bifurcation; das andere dicht unterhalb der Bifurcation, auf die hintere Wand beschränkt, mit halbkreuzergrosser Ulceration, von der aus Carcinomstränge strahlenförmig in die Tiefe bis zur Muscularis externa sich erstreckten. Einige benachbarte Lymphdrüsen ebenfalls carcinomatös.

B. will nicht entscheiden, ob das letztere Carcinom aus dem oberen durch Impfung entstanden ist oder ob es sich um 2 primäre Carcinome handelt. Für diese letztere Möglichkeit, für die sich auch Hanau entscheidet, könnte die Angabe von Beck sprechen, dass auch sonst im Oesophagus „einzelne umschriebene Epithelverdickungen" bestanden hatten, die an Leukoplakie denken lassen. Die Leukoplakie wird von verschiedenen Anatomen im Oesophagus erwähnt (Israel, Kaufmann, Klebs), ist aber auch durch Oesophagoskopie festzustellen, besonders am Rande von Carcinom (von Hacker) und ist wohl, wie die Keratose an der Haut, die häufigste Ursache multipler Carcinome, die auch im Oesophagus wiederholt beschrieben sind. Ich selbst habe einen Fall gesehen, in dem ein ulcerirtes Carcinom des Oesophagus in Höhe des Ringknorpels resecirt wurde unter Mitnahme des Larynx; dabei fand sich an der hinteren Wand, etwas höher als das Carcinom, ein isolirter Fleck von Epithelhyperplasie und etwas tiefer als das vordere Carcinom ein zweiter flacher Herd von beginnendem, nach dem mikroskopischen Befund offenbar primären Carcinom, von dem grösseren ganz getrennt.

Aber man wird auch in diesem zweiten Fall von Beck, und zwar hauptsächlich, eine dritte Möglichkeit zu berücksichtigen haben, dass nämlich eines der beiden Carcinome als retrograde

Lymphmetastase aus dem andern entstanden ist, sei es das untere aus dem oberen, oder, was gewiss auch möglich, das obere aus dem unteren. Für diese letztere Annahme könnte zu sprechen scheinen, abgesehen von der Richtung des normalen Lymphstroms nach oben, dass die carcinomatöse Infiltration an dem oberen Tumor „die gesammte Oesophaguswand kreisförmig auf 2 cm Breite sowie die daran stossende häutige Trachealwand durchsetzt", das Oesophagusepithel nach der hier nicht ganz klaren Beschreibung von Beck, anscheinend aber nur an der Stelle des trichterförmigen Divertikels erreicht hat. Diese auffallend starke Entwicklung in den tieferen Schichten bei so geringer Ulceration an einer noch dazu durch seine tiefe Lage prädisponirten Punkt findet die ungezwungenste Erklärung gewiss in der Annahme, dass dieser Tumor secundär entstanden ist. Für die secundäre metastatische Natur des tiefer liegenden Carcinoms könnte man anführen, dass das Epithel am Rande der Ulceration keine Wucherung erkennen liess; aber zwingend ist das, wie wir wissen, nicht. Dieser Umstand in Verbindung mit dem weiteren, dass die Carcinomstränge hier fast durch die ganze Oephaguswand hindurch strahlenförmig angeordnet waren, mit dem Centrum an der ulcerirten Stelle, erinnert an die Verhältnisse, wie sie unser Fall gezeigt hat. Freilich beschreibt B. nicht, dass, wie bei uns, die von allen Seiten nach der Mitte und oben hinstrebenden Carcinomstränge in Lymphgefässen lagen.

So sorgfältig also auch Beck seine Annahme der Implantation begründet hat, so glaube ich doch, dass wir uns ihm in der Annahme ihrer Wahrscheinlichkeit nicht anschliessen können. Beck selbst ist ja vorsichtig in der Deutung, andere aber, sogar Hanau, sind positiver in der Auffassung seiner Fälle.

Walter hat einmal im Oesophages ausser zerstreuten Plaques zwei einander benachbarte Carcinome gefunden. Da er den Zusammenhang der beiden Carcinome durch Metastasirung im Lymphweg ausschliessen zu können glaubt, denkt er an primären Duplicität oder Implantation und lässt diese Frage offen.

Einen weiteren, allerdings schwachen Versuch, ein Impfcarcinom durch mikroskopische Untersuchung zu beweisen, hat Fütterer gemacht.

Im unteren Theil des Oesophagus 5 cm langes ulcerirtes Carcinom, 6,5 cm oberhalb der Cardia endigend. In der Regio cardiaca flache, cylindrische,

längs gestellte Erhabenheit, gleich darunter ein längliches flaches Carcinom, 4,5 : 2,5 cm. Ausserdem chronische Gastritis.

Das Carcinom im Magen war ein Plattenepithelcarcinom hauptsächlich in der Mucosa sitzend. In viel geringerer Menge liegen aber auch Nester von Carcinomzellen in der Muscularis. In der Mucosa will Fütterer „stark erweiterte, in ihrer Form sehr veränderte Drüsenlumina, angefüllt mit Plattenepithelien“ gesehen haben, giebt auch eine mangelhafte Abbildung, in der ein sich theilender Strang solcher „Carcinomzellen“ in einer Gewebsspalte dargestellt werden soll. Am verschwommenen Rande der Spalte fehlt jede Andeutung von Epithel, aber auch von Endothel. Das Bild erinnert an Lymphgefässe mit Carcinomzügen, die ich in unserem Präparat reichlich gesehen habe, aber eine bestimmte Deutung ist unmöglich.

In der Beschreibung des Präparates vermisst man Angaben über die Lymphdrüsen des Oesophagus und auch nach der ebenfalls undeutlichen Wiedergabe der Photographie lässt sich nicht sagen, ob Knollen, die anscheinend ausserhalb des Oesophagus und Magens lagen, Lymphdrüsen waren.

Ueber die Lymphgefässe zwischen den beiden Carcinomen und in ihrer nächsten Nähe sagt Fütterer gar nichts; entscheidend ist für Fütterer seine irrthümliche Annahme, dass die des Oesophagus nicht mit denen des Magens communicirten.

Fütterer citirt weiter einen Fall von Hektoen, der einen ulcerirenden Speiseröhrenkrebs 6 cm unterhalb der Bifurcation der Trachea sah mit einem secundären Krebse, welcher sich am Rande eines Magengeschwürs in der Regio cardiaca entwickelt hatte. Fütterer meint, es bestände keine Communication zwischen den Lymphgefässen des Oesophagus und denen des Magens. Da dies, wie gesagt, ein Irrthum ist und wir nach den Beobachtungen von de Castro und Zahn und Hanau wissen, dass retrograde Strömung in diesen Gefässen häufig eintritt, kann gerade dieser Fall von Hektoen möglicherweise ein schönes Beispiel für die lymphotaktische Anlockung von Carcinomzellen nach einer Ulceration gewesen sein.

Borst sah „bei Oesophaguskrebs eine nur in der Schleimhaut des Magens gelegene Metastase; die Form der Krebskörper erinnerte an die Form der Magendrüsen, in welch' letzteren auch wirklich Krebszellen angetroffen wurden; der Magenkrebs war ein

Plattenepithelkrebs — dieser Fall spricht also direct für eine Implantationsmetastase" (14. S. 733).

Nach der Kürze dieser Mittheilung lässt sich nicht sagen, wieweit durch geringe Entfernung zwischen beiden Carcinomen oder Befallensein regionärer Lymphgefässe oder Lymphdrüsen Anhalt für die Annahme einer retrograden Lymphmetastase gegeben war: im übrigen gelten dieselben Einwände, die bei den früheren Fällen angeführt sind, und was die „Krebszellen" in Magendrüsen angeht, so dürfte deren krebsige Natur kaum sicher zu beweisen sein; aber auch dann noch brauchte aus ihnen kein Carcinom hervorzugehen.

Endlich fand ich in einer Dissertation von Sturzenegger noch einen Fall von van Haren Nomann citirt mit der Frage, ob hier nicht Implantation vorgelegen haben könne. Neben zwei grossen carcinomatösen Geschwüren im oberen Theil der Speiseröhre fand Nomann einen kleinerbsengrossen Knoten an der kleinen Curvatur. Nomann selbst denkt nicht an Implantation. Die Section ist zu kurz berichtet, sagt nichts über die Lymphdrüsen und Abdominalorgane, und die mikroskopische Untersuchung lässt sogar zweifelhaft, ob alle drei Knoten Plattenepithelcarcinome gewesen sind.

Endlich darf man auch bei der Frage nach dem Zusammenhang eines Oesophagus- und eines Magencarcinoms den Blutweg nicht ganz vernachlässigen. Denn die Venen des Oesophagus stehen mit denen der Leber und so indirect mit den Magenvenen in Verbindung und die Verschleppung auf dem Blutweg erklärt wohl hauptsächlich die Thatsache, dass nächst den Lymphdrüsen die Leber der häufigste Sitz der Metastase von Oesophaguscarcinomen ist (König).

Den Fall von Sturzenegger selbst, der von einem Kehlkopfcarcinom aus durch Implantation zwei Oesophaguscarcinome entstehen liess, werde ich bei der nächsten Gruppe besprechen.

Was die Implantation von Magen- und Darmcarcinomen aus angeht, so meint Borst, dass im Magen multiple Implantationen auf der Schleimhaut „gewiss auch vorkämen" und erwähnt kurz an anderer Stelle Darmcarcinom unterhalb des primären Magencarcinoms, bei dem man an Implantation denken könne. Aber von einzelnen Fällen ist doch nur sehr wenig Genaueres in der Literatur zu finden.

Moxon erwähnt kurz einen Fall, in dem neben einem tief sitzenden Oesophaguscarcinom Lebermetastasen und Dünndarm-

knötchen sich fanden, und berühmt sind zwei Fälle von Kraske, wo im Rectum unterhalb eines Carcinoms 1 resp. 2 kleine Knötchen in der Schleimhaut lagen.

Moxon selbst denkt an die Möglichkeit, die Darmknoten auf retrograden Transport im Lymphstrom zurückzuführen und ich brauche nur nochmals an die mikroskopische Untersuchung eines ähnlichen Knötchens durch v. Hansemann (60. S. 212) und an den Fall von Schmidt zu erinnern, wo auf diese Weise Schleimhautknoten ausser an anderen Stellen im Jejunum und Rectum von einem Pyloruscarcinom aus entstanden waren. Aehnliche Fälle sind auch sonst erwähnt[1]), aber noch nirgends ist, so viel ich weiss, auf die diagnostische Bedeutung dieser regionären Schleimhautmetastasen gerade im Rectum aufmerksam gemacht worden.

Schlange hat mir freundlich erlaubt, einen Fall anzuführen, in dem er bei einem alten Herrn mit unbestimmten Erscheinungen einer chronischen Darmstenose bei der Untersuchung per rectum das verborgene nirgends fühlbare höher sitzende Carcinom aus einem etwa erbsengrossen Knoten in der Submucosa oder den tieferen Schichten der Mucosa des Rectums diagnosticiren konnte. Die weitere Beobachtung des Patienten bestätigte die Vermuthung: das Knötchen wuchs bis etwa zu Halbkirschgrösse und später musste ein Anus praeternaturalis angelegt werden; dabei fanden sich, wie Herr Dr. Walzberg in Minden mir freundlich mittheilte, 2 Knoten im unteren Ende der Flexur und mehrere harte Drüsen im Mesocolon.

Dass für die Entstehung der kleinen Knötchen in Kraske's Fällen auch der Blutweg, zumal in Folge der Stauung unterhalb des Carcinoms, offenstand und vielleicht auch einmal Lymphotaxe in Folge Ekzems am Anus mitwirkend sein kann, versteht sich von selbst. Ausserdem sind Fälle von multiplen primären Carcinomen im Darmcanal mitgetheilt (Hauser, Oberndorfer, Walter), und speciell im Rectum müsste man bei von vornherein diffusen Carcinomknötchen an primäre Multiplicität auf Grund der Epidermisirung nach chronischem Katarrh (Bohm) denken.

c) Implantationscarcinome in den oberen Luftwegen.

Wenn in den Fällen von I.-C. in den Speisewegen das tiefer sitzende Carcinom jedesmal für das implantirte gehalten worden

[1]) Vergl. auch v. Recklinghausen 139 b.

ist, so werden wir bei den nächsten Fällen, die theilweise nach Belieben in diese oder die vorige Gruppe gestellt werden können, sehen, dass auch das Umgekehrte einmal angenommen werden kann, dass nämlich das höher liegende das secundäre ist. Besonders aber muss ich darauf hinweisen, dass der Transport im Lymphweg, den ich als die wahrscheinlichste Ursache der Metastasirung in den bisherigen und späteren Fällen halte, natürlich auch die Metastasirung in aufsteigender Richtung, also z. B. vom Magen in den Oesophagus vermitteln kann und zwar auch ohne den Umweg über die mediastinalen Lymphdrüsen, wie ein Fall von Pigger sehr auffällig zeigte. Hier hatte sich ein Carcinom vom Pylorus über die Cardia fort strichweise bis auf das obere Drittel des Oesophagus ausgedehnt, und ein kleiner Knoten war in den Oesophagus perforirt. Die Knoten im Oesophagus sassen hauptsächlich in der Muscularis und ausserhalb von ihr.

Die hier zuerst zu besprechenden zwei Fälle haben, weil directer Beobachtung zugänglich, ein grösseres Interesse für den Kliniker als die I.-C. in den Speisewegen.

Landgraf hat folgenden Fall beschrieben:

39 Jahre alt, seit September 1884 Husten und Auswurf. Frühjahr 188[illegible] zum ersten Mal Erscheinungen einer Oesophagusstenose, seitdem zunehmend.

December 1886 Aufnahme: Oesophaguscarcinom an der Bifurcation: Lungentuberculose; in der Interarygegend an der Hinterseite des Larynxinneren, „namentlich rechts kleine Auswüchse von der Farbe der Schleimhaut"; tuberculöses Ulcus im Larynx vermuthet, weil im Kehlkopfschleim Tuberkelbacillen nachgewiesen waren.

15. Februar 1887. Autopsie: Die Vorwölbung im Larynx gebildet von einem nicht ulcerirten Larynxcarcinom in der Interaryfalte und von ihr auf beide Lig. vocal. übergreifend. Ausserdem Carc. ulc. oesoph. (in Höhe der Bifurcation) und Metastasen in den Lungen und Bronchialdrüsen. Phthisis pulm etc. Zwischen den beiden Carcinomen „eine grosse Strecke völlig gesunden Oesophagus".

Landgraf nimmt an, dass sich ein Bröckelchen von dem Oesophaguscarcinom beim Husten oder Erbrechen losgelöst und an einer wunden Stelle des Interaryraumes festgesetzt, und so das Carcinom verursacht habe. Ich glaube, dass dieser Annahme eine Schwierigkeit schon daraus erwächst, dass ein solches Partikelchen im Larynx wohl kaum die nöthige Ruhe zum Anwachsen gefunden hätte. Dass dann das Knötchen nach mehreren Monaten

noch nicht ulcerirt ist, kommt als weitere Schwierigkeit für Landgraf's Auffassung hinzu. Das Larynxcarcinom könnte wohl ein primäres gewesen sein. Man hat sich aber auch die Frage vorzulegen, ob es sich nicht um eine regionäre Metastase des Oesophaguscarcinoms gehandelt haben könnte. Eine Metastase auf dem Wege arterieller Embolie kann weniger in Betracht kommen, weil andere Metastasen im grossen Kreislauf und in der Lunge fehlen.

Ueber secundäre Larynxcarcinome auf retrogradem Wege ist in der Literatur sehr wenig Sicheres zu finden. Der Fall von Eppinger, den Landgraf citirt, kann nicht als sicheres Beispiel betrachtet werden, weil bei ihm allgemeine Blutmetastasen vorlagen. Ein Fall von secundärem Carcinom des Larynx nach Carcinom der Mamma, den Schmidt erwähnt, ist nach einer ausführlichen Mittheilung, die ich dem verehrten Autor selbst verdanke, nicht verwerthbar, weil nicht mehr bestimmt festzustellen ist, ob überhaupt der Tumor mikroskopisch untersucht, mithin auch nicht, ob er eine Metastase eines Mammacarcinoms oder ein primärer Tumor gewesen ist. In den Lehrbüchern der Laryngologie habe ich nur bei Jurasz (in Heymann's Handbuch) die kurze Bemerkung gefunden: „einzelne Autoren (M. Mackenzie, Fränkel) sind geneigt, secundäre Kehlkopfcarcinome, die sich bei krebsigen Erkrankungen der lymphatischen Halsdrüsen bilden, gleichfalls als metastatische anzusehen." Jurasz hat Zweifel gegenüber dieser Erklärung.

In der Dissertation von Kölle wird ein Fall beschrieben, in dem ein Tumor des Larynx neben Carcinom des Oesophagus und carcinomatösen Halsdrüsen bestand.

4 Finger breit unterhalb des Ringknorpels carcinomatöse Striktur des Oesophagus, fünfmarkstückgrosser Tumor, ulcerirtes Carcinom. Halsdrüse mit der Vene verwachsen. „Das rechte Ligamentum aryepiglotticum ist durch grauröthliche, unebene Geschwulstmassen eingenommen, die sich nach vorn bis nahe an die Spitze der Epiglottis, nach hinten bis an den linken Giesskannenknorpel, nach abwärts bis zum rechten Stimmband erstrecken, sodass die Stimmritze erheblich verengt erscheint." (Der Sitz des Larynxtumors entspricht also ziemlich dem des Falles von Landgraf.)

Der Larynxtumor wird als Metastase aufgefasst, aber es fehlt eine mikroskopische Untersuchung desselben und der angrenzenden Lymphbahnen. Es könnte sich also auch hier um einen zweiten primären Tumor gehandelt haben, wenn ich das auch nicht für wahrscheinlich halte.

Es giebt aber eine Anzahl anatomischer und klinischer Thatsachen, die die Möglichkeit einer Metastase vom Oesophagus her in den Larynx durchaus annehmen lassen. Schon dass die Lymphgefässe vom mittleren Theil des Oesophagus in seiner Wand ohne Einschaltung von Drüsen theilweise bis zur Höhe der Cartilago cricoidea verlaufen und sich dann in die auch zum Larynx gehörigen seitlichen mittleren Halsdrüsen einsenken, lässt eine retrograde Verschleppung auf diesem Wege in den Larynx erklärlich erscheinen. Lymphgefässe aus dem oberen Theil des Oesophagus communiciren direct mit denen des Pharynx und der aryepiglottischen Falten.

Verbindungen dieser Gegend mit den thorakalen Drüsen werden seit lange angenommen als gelegentliche Vermittler der Lungentuberculose, deren Erreger man von den Tonsillen unter Umständen mit oder ohne Ueberspringen der Halsdrüsen in die Lunge gelangen liess. Mehrfach haben Beobachtungen einseitiger Larynxtuberculose bei Tuberculose einer Lungenspitze Beachtung gefunden und Krieg glaubt festgestellt zu haben, dass dann in den meisten Fällen die Seite der Larynxerkrankung derjenigen der kranken Lunge entspräche. Er nimmt darum an, dass die Vermittlung nicht auf dem Luft-, sondern auf dem Lymphweg erfolgt, ohne aber bestimmte anatomische Untersuchungen vorgenommen zu haben. Zur weiteren Begründung seiner Ansicht weist er aber darauf hin, dass Schlesinger und Schlenker, „auf pathologisch anatomische Thatsachen gestützt, für eine Minderzahl ihrer Tonsillentuberculosen die Infectionsstoffe den Weg ascendirend von der Lunge über die Cervicaldrüsen nach der Mandel nehmen lassen."

Damit stimmen Erfahrungen überein, die mein früherer Chef, Professor Köster in Bonn, an sich selbst gemacht hat. Er war so freundlich mir darüber Folgendes zu schreiben:

„Im Herbst 1871 hatte ich eine schwere phlegmonöse Angina überstanden, von da eine grosse Disposition dazu zurückbehalten und insbesondere entstand eine solche bei der geringsten Leicheninfection (kleine Haarbalgfurunkel u. dgl.). Zunächst trat eine Schmerzhaftigkeit der Halslymphdrüsen derselben Seite ein, dann folgte aber fast regelmässig eine Tonsillenschwellung und Gaumenentzündung der anderen Seite, die erst nach einigen Tagen in

allgemeine Angina überging. Ich habe das fast ein Dutzend Male beobachtet."

Um nun zu den Metastasen von Tumoren zurückzukehren, so habe ich in der Literatur nur zwei secundäre Tumoren der Schleimhaut der oberen Luftwege gefunden, bei denen Entstehung durch retrograde Verschleppung wahrscheinlich, Implantation jedenfalls ausgeschlossen ist: Zahn fand bei einem mit der Brustwand verwachsenen Recidiv eines Mammacarcinoms Metastasen auf Pleura und Peritoneum, in Lymphdrüsen am Magen und in der Leber. Keine Lungenmetastase. „Die cervicalen Lymphdrüsen waren stark vergrössert und krebsig entartet, beide Mandeln stark vergrössert, in der rechten sogar eine tiefe Ulceration." — Mikroskopisch waren alle Tumoren gleich gebaute Carcinome.

Zahn sagt nicht ausdrücklich, dass er diese Tumoren für Lymphmetastasen hält, giebt auch keine mikroskopische Begründung, auf die sich diese Annahme stützen könnte. Aber ich glaube, dass er, und mit Recht, die Tonsillentumoren auf retrogradem Lymphweg entstanden angenommen hat, um so mehr, als er unmittelbar vorher diese Verbreitung zur Erklärung annimmt für secundäre Magentumoren bei einem Carcinom des Oesophagus.

Sturzenegger hat einen ähnlichen Fall mitgetheilt, der aber nicht zur Autopsie gekommen und darum weniger verwerthbar ist.

Bei grossem Carcinom der Mamma, das bis in die Intercostales eingedrungen war, Achseldrüsen in grossem Umfang mitergriffen und fixirt. Sonst einzige sichere, jedenfalls längere Zeit erste nachweisbare Metastase ein grosses, rasch gewachsenes Carcinom der Tonsille, Schlingbeschwerden machend, aber offenbar später entstanden als das ca. 5 Monate vorher entdeckte Mammacarcinom. Später anscheinend auch Carcinom in der Wirbelsäule.

Eine Entstehung des Tonsillentumors auf dem arteriellen Blutweg ist also, abgesehen von der Fraglichkeit seiner metastatischen Natur überhaupt, weniger sicher auszuschliessen als bei Zahns Fall; aber am wahrscheinlichsten erscheint doch auch für diesen Fall von Sturzenegger, zumal im Hinblick auf den von Zahn, die Entstehung retrograd auf dem Lymphweg, die Sturzenegger (Ribbert) selbst annimmt.

Diese Annahme war ja auch die wahrscheinlichste für die Entstehung des kleinen Zungentumors in Winkler's früher citirten Beobachtung, auf die ich hier wieder verweisen muss (S. 693).

Dieselbe Erklärung hat wohl auch Pigger in seinem Fall angenommen für ein kleines Knötchen des hinteren Gaumenbogens bei einem Oesophaguscarcinom.

Carcinoma oesophagi etwas unterhalb des Larynx, stark zerfallen. Im Mediatinum keine geschwollenen Lymphdrüsen. Rechts am Halse und in der Submaxillargegend einige gleichmässig geschwollene Lymphdrüsen (ob carcinomatös, ist nicht gesagt). Oberhalb und nach hinten von der rechten Tonsille, aber noch vor dem hinteren Gaumenbogen ein über linsengrosses Knötchen von weisslicher Farbe; (3 Wochen später) „das Knötchen oberhalb der rechten Tonsille ist etwas grösser geworden".

Bei der Section hat er leider dieses Knötchen und seine Umgebung nicht beachtet, also auch nicht durch mikroskopische Untersuchung die Frage entschieden, ob retrograde Lymphmetastasen in den Schleimhäuten der oberen Luftwege von Hals- oder Thoraxdrüsen aus entstehen können. Ich glaube aber, dass man nach allem vorher Gesagten nicht mehr daran zweifeln muss, und dass man auch in dem Falle von Landgraf diese Art der Verbreitung jedenfalls für wahrscheinlicher halten wird als eine Implantation.

Dieselbe Deutung glaube ich einem Fall von Sturzenegger geben zu dürfen, den ich in dieser Gruppe bespreche wegen seiner grossen Aehnlichkeit mit dem Fall Landgraf's; nur die Richtung, in der Sturzenegger sich die Implantation zu Stande gekommen denkt, ist der von Landgraf angenommen entgegengesetzt.

Seit einigen Monaten Husten und Auswurf. Nie Hinderniss in der Speiseröhre, aber seit 2 Monaten öfter Verschlucken.

Befund: Carcinom beider aryepiglottischen Falten, anscheinend rechts ausgegangen. Unter dem rechten Kieferwinkel ein Packet derber, vergrösserter, schwer beweglicher Drüsen; eine bewegliche vor dem Sternocleidomastoideus.

8. März Exstirpat. laryng. 26. März Exitus an Schluckpneumonie.

Autopsie: Oesophagus anverdaut; dicht oberhalb der Cardia zehnpfennigstückgrosses Carcinom, 3 Finger breit höher ein einige Centimeter langer Defect, mikroskopisch deutlich carcinomatös, bis in die oberen Muskelschichten reichend. Die parösophagealen Drüsen nicht carcinomatös.

Die eine Erklärungsmöglichkeit, die Sturzenegger aufstellt, dass auch die Oesophagustumoren primär gewesen seien, gebe ich zu; seine zweite, dass sie implantirt seien, halte ich für sehr un-

allgemeine Angina überging. Ich habe das fast ein Dutzend Male beobachtet."

Um nun zu den Metastasen von Tumoren zurückzukehren, so habe ich in der Literatur nur zwei secundäre Tumoren der Schleimhaut der oberen Luftwege gefunden, bei denen Entstehung durch retrograde Verschleppung wahrscheinlich, Implantation jedenfalls ausgeschlossen ist: Zahn fand bei einem mit der Brustwand verwachsenen Recidiv eines Mammacarcinoms Metastasen auf Pleura und Peritoneum, in Lymphdrüsen am Magen und in der Leber. Keine Lungenmetastase. „Die cervicalen Lymphdrüsen waren stark vergrössert und krebsig entartet, beide Mandeln stark vergrössert, in der rechten sogar eine tiefe Ulceration." — Mikroskopisch waren alle Tumoren gleich gebaute Carcinome.

Zahn sagt nicht ausdrücklich, dass er diese Tumoren für Lymphmetastasen hält, giebt auch keine mikroskopische Begründung, auf die sich diese Annahme stützen könnte. Aber ich glaube, dass er, und mit Recht, die Tonsillentumoren auf retrogradem Lymphweg entstanden angenommen hat, um so mehr, als er unmittelbar vorher diese Verbreitung zur Erklärung annimmt für secundäre Magentumoren bei einem Carcinom des Oesophagus.

Sturzenegger hat einen ähnlichen Fall mitgetheilt, der aber nicht zur Autopsie gekommen und darum weniger verwerthbar ist.

Bei grossem Carcinom der Mamma, das bis in die Intercostales eingedrungen war, Achseldrüsen in grossem Umfang mitergriffen und fixirt. Sonst einzige sichere, jedenfalls längere Zeit erste nachweisbare Metastase ein grosses, rasch gewachsenes Carcinom der Tonsille, Schlingbeschwerden machend, aber offenbar später entstanden als das ca. 5 Monate vorher entdeckte Mammacarcinom.

Später anscheinend auch Carcinom in der Wirbelsäule.

Eine Entstehung des Tonsillentumors auf dem arteriellen Blutweg ist also, abgesehen von der Fraglichkeit seiner metastatischen Natur überhaupt, weniger sicher auszuschliessen als bei Zahns Fall; aber am wahrscheinlichsten erscheint doch auch für diesen Fall von Sturzenegger, zumal im Hinblick auf den von Zahn, die Entstehung retrograd auf dem Lymphweg, die Sturzenegger (Ribbert) selbst annimmt.

Diese Annahme war ja auch die wahrscheinlichste für die Entstehung des kleinen Zungentumors in Winkler's früher citirten Beobachtung, auf die ich hier wieder verweisen muss (S. 693).

Es giebt aber eine Anzahl anatomischer
sachen, die die Möglichkeit einer Metast
in den Larynx durchaus annehmen lasse
gefässe vom mittleren Theil des Oeso
Einschaltung von Drüsen theilweis
cricoidea verlaufen und sich d
hörigen seitlichen mittleren Ha
grade Verschleppung auf die
erscheinen. Lymphgefässe
communiciren direct mit
glottischen Falten.

gewinnen
der sich für ih
hrscheinlichkeit vom
einschichtige Epithel der
det, ihre Entstehung erleichtern

Verbindungen dies
seit lange angenom
tuberculose, deren
mit oder ohne U
liess. Mehrfach
bei Tuberculo
glaubt festge
Seite der
spräche.
Luft-,
anator
Begr
sin
gr

.nd begründet ist der Fall von Erbse.
an allmählich zunehmenden Erscheinungen
.d. Zeitweise mit Sondirung behandelt, zuletzt
.roxysmen. Seit 2 Monaten Nährklysmen.
.phagus von der Cart. cric. abwärts circuläres Carcinom.
s Trachea durchgewachsen, hier 2 cm gross ulcerirt und
.en Lungen einzelne erbsen- bis bohnengrosse Metastasen in
.. Die Drüsen in der Nähe des Carcinoms carcinomatös, di-
.rei.

Gründe, die Erbse für seine Annahme einer Implantation
.rt, sind: erstens, dass bei mikroskopischer Untersuchung der
.genmetastasen an einzelnen Stellen nur die Bronchien und
.lveolen befallen waren, das interstitielle Gewebe dagegen frei.

Nun hat aber Erbse keine Serienschnitte gemacht und es könnte also wohl sein, dass er zufällig Stellen untersucht hätte, in denen der Ausgangspunkt vom interstitiellen Gewebe nicht getroffen gewesen wäre. Ich selbst habe einen metastatischen Knoten der Lunge, ausgehend von einem Carcinom der Blase untersucht, der in ganz auffallend schöner Weise die Ausfüllung der wohlerhaltenen Alveolen mit polymorphen Carcinomzellen zeigte, aber ebenfalls in mehreren Schnitten jede Betheiligung des interstitiellen Gewebes vermissen liess. Hier konnte doch niemand an Implantation denken. Auf diese Neigung von Lungenmetastasen, die sicher auf einem der gewöhnlichen Wege entstanden sein müssen, frühzeitig in Broncheolen oder Alveolen durchzubrechen, ist von verschiedenen Seiten hingewiesen (Poly, Goldmann, v. Hansemann, Schmidt.

darüber: „Gewöhnlich aber durchbrechen die
einen Bronchiolus oder die Wandungen der
den Alveolen weiter. Das merkwürdige
ssen an der Oberfläche entwickeln
n Krebsmassen schön erhalten
chen den Alveolen finden,
die andere über“.
ehr wohl Metastasen der
en, entweder Blutmetastasen,
e cava sup. und so in den kleinen
auch vielleicht wenn auch weniger
discontinuirliche Lymphmetastasen; denn
e Goldmann hervorhebt, bisweilen frühzeitig
Einbruch in die Bronchiallumina.

führt Erbse für Implantation an, dass das inter-
ewebe nirgends allein erkrankt gewesen sei. Aber an
andern Stelle erwähnt er ausdrücklich im Stroma eingelagerte
irte Zellen. Es könnte also die Beobachtung von Erbse, wenn sie sich bei Untersuchung einer noch grösseren Zahl von Schnitten bestätigt hätte, auch darauf zurückgeführt werden, dass in seinem Fall die secundären Carcinome eine besonders grosse Neigung gehabt hätten, in die Bronchiolen und Alveolen durchzubrechen. Dass solche Verschiedenheiten vorkommen, davon habe ich mich selbst überzeugen können; denn bei einem Fall von Rectumcarcinom habe ich in einzelnen Lungenmetastasen vergeblich nach einem Durchbruch in die Alveolen gesucht. Hier war im Gegensatz zu dem früher erwähnten Fall, wo das primäre Carcinom in der Blase gesessen, die Entwicklung der metastatischen Wucherung in schöner Drüsenform ausschliesslich interstitiell.

Auch die weiteren Stützen, die Erbse für seine Auffassung anführt, sind durchaus nicht zwingend. Dass die Lungentumoren nicht eine Compression, sondern eine Ektasie in seinem Fall gemacht haben, würde sich mit der eben begründeten Annahme eines frühzeitigen Durchbruchs in die Bronchiolen von selbst erklären. Die Beschränkung auf die Unterlappen, auf die Erbse Werth legt, findet sich ja auch bei den gewöhnlichen Lungenembolien und erklärt sich zum grossen Theil, zumal wenn es sich nur um einzelne Herde handelt, wie bei Erbse, mit dem grösseren Volumen des

Unterlappens. Wenn es sich um Metastasen von Tumoren handelt, die wie bei Erbse in der Gegend des Lungenhilus sitzen, könnte sich eine solche beschränkte Localisation auch damit erklären, dass der primäre Tumor oder eine carcinomatöse Drüse in das Lumen einer kleineren Lungenarterie eingewachsen wäre.

Dass endlich Plattenepithelcarcinome selten Blutmetastasen machen, ist im allgemeinen zutreffend, hängt aber doch wohl in dem einzelnen Fall von einen Blutreichthum des primär befallenen Organs ab. So sitzen z. B. die Metastasen von Oesophaguscarcinomen nächst den Lymphdrüsen am häufigsten in der Leber, in Folge der Communication der unteren Venae oesophageae mit dem Gebiet der Vena portae. Nach alledem können wir uns wohl nicht mehr dem Urtheil von Hanau über Erbse's Fall anschliessen: „Ein Einwand lässt sich nicht dagegen erheben".

In dem älteren Fall von Moxon hat der Autor sich auf Anführung klinischer und makroskopischer Gründe beschränkt.

48 Jahre. Seit 2 Monaten an Halsschmerzen leidend, seit 3 Wochen Husten. Seit 5 Tagen Schluckbeschwerden. 9 Tage im Krankenhaus beobachtet.

Autopsie: ulcerirtes Carcinom im Oesophagus in der Mitte der Länge der Trachea mit Fortsetzung bis zum unteren Rand des Larynx links. Gewebe zwischen Oesophagus und Trachea ganz durchwachsen. In der Trachea flache Erhebungen, die bei Betrachtung mit blossem Auge weder Ulceration, noch Epithelverlust („abrasion") zeigen. Das einzige von Metastasen befallene Organ die unteren Lappen beider Lungen: einige kleine runde Knoten, nie an der Oberfläche sitzend, sondern immer in den tieferen Lobulis und in ihrem Centrum. Die Broncheolen konnten bis zu den Knoten verfolgt werden. Mikroskopisches Plattenepithelcarcinom.

Auch Moxon führt von Erbses's Gründen die Beschränkung auf die Unterlappen und die Seltenheit der Blutmetastasen von Plattenepithelcarcinomen an und fügt hinzu, dass Lungenmetastasen der gewöhnlichen Entstehung meist an der Oberfläche sässen und zwischen den Lobulis, während sie hier im Centrum der Lobuli und nie an der Lungenoberfläche auftraten. Da es sich nur um einige Knoten handelt, kann die Beschränkung in der von Moxon hervorgehobenen Art auf Zufall beruhen und zumal jede mikroskopische genauere Begründung fehlt, kann uns sein Fall nicht überzeugen. Der Gedanke an eine Implantation findet hier eine besondere Schwierigkeit darin, dass das Epithel der Trachea anscheinend erhalten war.

In sonderbarer Weise überwindet diese Schwierigkeit ausdrück-

lich auch für Moxon's Fall Fütterer, der in seiner neuesten Darstellung von Implantation in die Lunge annimmt, dass „durch die Ausführungsgänge der Trachealdrüsen" beständig grosse Mengen von Geschwulstzellen in die Luftwege gelangt seien.

Fütterer's Fall wird in dem grossen Werk von Borst als positiv angeführt und ich gehe aus diesem Grunde etwas näher auf ihn ein. Hier lagen die Dinge folgendermaassen:

Carcinom einer Struma, das den Oesophagus stark verengt und seine Wand infiltrirt hatte. Auch die Larynxknorpel waren durchwachsen und in der Schleimhaut zu beiden Seiten zwischen Schild- und Ringknorpel „zwei kleinste Perforationen. Am Halse eine carcinomatöse Lymphdrüse."

In der Trachea zahlreiche regionäre Metastasen in der Schleimhaut fast bis zur Bifurcation. Der rechte Unter- und Mittellappen hepatisirt durch Lobulärexsudation und Infiltration des interstitiellen Gewebes. Ausserdem rechts dicke fibrinöse Pleuraauflagerung. Auf beiden Lungenpleuren und auf der Pleura diaphragmatica flache Metastasen mit centraler Einziehung.

Nach Fütterer bestand das pneumonische Exsudat und die interstitielle Infiltration zum wesentlichen aus Colloid und nicht aus „Schleim" (!), was er aus der derben Consistenz und aus dem bräunlichen Aussehen des Unterlappens und der Peribronchialdrüsen schliesst. In dem Exsudat und dem interstitiellen Gewebe findet er neben dem Colloid cylindrische „Carcinomzellen".

In der Schleimhaut der Trachea hat Fütterer Schleimdrüsen gefunden und abgebildet, die in der Abbildung durchaus nicht charakteristisch carcinomatös, sondern eher normal erscheinen, aber nach Fütterer's Auffassung „fast durchweg vergrössert und von Geschwulstzellen in drüsenartiger Anordnung erfüllt" waren. Ob Fütterer diese Erkrankung der Drüsen, die ja für die weitere Metastasirung nach ihm die oben angedeutete merkwürdige Rolle spielt, auf dem Lymphweg oder ebenfalls auf dem Luftweg sich zustande gekommen denkt, ist mir aus seiner Erklärung nicht deutlich geworden.

Den ersten Beginn der Lungenaffection führt Fütterer darauf zurück, dass durch die beiden kleinen Perforationen im Larynx „wahrscheinlich Geschwulsttheile von makroskopisch sichtbarer Grösse in den Unterlappen der rechten Lunge hinabgefallen" sind und sich hier eingepflanzt haben. Von da aus erst sind nach ihm die subpleuralen und interlobulären Metastasen entstanden. Fütterer geht so weit, anzunehmen, dass von den bei Strumacarcinom und Carcinom der Thyreoidea häufigen Lungenmetastasen „die meisten,

wenn nicht alle, Implantationscarcinome" seien und auf die eben angeführte Weise, nämlich durch das Ergriffenwerden der zahlreichen Schleimdrüsen dieser Theile (Larynx und Trachea), „welche die Luftwege reichlich und beständig mit Krebszellen versorgen", erklärlich seien. Dieser Erklärung muss man doch entgegenhalten, dass in Strumacarcinomen Durchwachsung von Venen sehr zahlreich vorkommen, und dass nicht nur die Lungen, sondern auch die Knochen häufig im Anschluss an Struma- und Thyreoideacarcinom von Metastasen befallen werden.

Dass die Aspiration von Tumorbröckeln in die Lunge, wie sie Fütterer annimmt, wahrscheinlich infectiöse Pneumonie hervorrufen und darum keine Implantation bewirken würde hat, wie mir scheint mit Recht, Klebs hervorgehoben. Endlich sagt Fütterer, dass die spärlichen Carcinomknötchen auf der Pleura diaphragm. „wahrscheinlich auf Contact" zurückzuführen seien, ohne aber im Geringsten den Versuch gemacht zu haben, ihre lymphatische Entstehung zu widerlegen.

Ich glaube nach alle dem nicht, dass für irgendjemand, der mit den über Wachsthum und Verbreitung von Carcinom bekannten Thatsachen vertraut ist, Fütterer es wahrscheinlich gemacht, geschweige denn bewiesen hat, dass auch nur eine der zahlreichen „Implantationsmetastasen" seines Falles nicht auf dem Blut- oder Lymphweg entstanden sei.

e) I.-C. im uropoetischen System.

Wenden wir uns zum Schluss dem uropoetischen System zu, so ist es nicht das Carcinom, das hier besonders oft durch Impfung sich ausbreiten soll, sondern merkwürdigerweise das maligne Papillom. Von Carcinomimplantation findet sich eigentlich nur ein älterer Fall von Simon öfter citirt (s. Schimmelbusch), den ich im Original nicht habe finden können. Für das in diesem Fall beobachtete Nebeneinander von Blasen- und Nierenbeckencarcinom gäbe es wieder zwei andere Erkrankungsmöglichkeiten. Erstens wäre hier an metastatische Ausbreitung des Carcinoms auf dem Blut- oder Lymphweg zu denken, die anatomisch möglich ist, da die beiden Gefässarten Communicationen zwischen Niere und Blase herstellen. Sutter hat in einem Fall den Beweis erbracht, dass von einem Nierencarcinom eine sehr reichliche Metastasirung entlang der Vena spermatica nach dem Nebenhoden und Hoden und durch seitliche Anastomosen nach Prostata und Blase eingetreten

war. Sutter nimmt die Venen ausschliesslich als Vermittler an, aber es scheint mir ein Fehler seiner Arbeit, dass er daneben den Lymphweg gar nicht berücksichtigt, nicht einmal über die Lymphdrüsen des Hilus etwas sagt. Den Lymphweg in umgekehrter Richtung, von der Prostata nach der Niere, nimmt Schütte in einem Fall von Carcinom als die für die Ausbreitung benutzte Bahn an. Es stände also auch einer lymphatischen Metastasirung von der Niere in die Blase nichts im Wege.

Wendet man zweitens gegen die Annahme der Implantation in dem Simon'schen Falle die primäre Multiplicität ein mit dem Hinweis auf die multiplen Papillome, die häufig maligne werden, so geräth man aus dem Regen in die Traufe; denn, wie gesagt, wird gerade für diese die Implantation für viel häufiger und im einzelnen Fall viel ergiebiger gehalten als bei Carcinom je behauptet worden ist. In allen neueren klinischen und klinisch anatomischen Monographien über die Papillome des Nierenbeckens und Ureters, die ich kenne (Albarran, Israel, Pels, Josselin de Jong), wird die Multiplicität mehr oder weniger bestimmt auf Implantation zurückgeführt. Es sind bis heute 28 Fälle dieser Tumoren beschrieben, bei denen es sich fast immer um multiple, meist unzählige Papillome handelte, die bald nur im Nierenbecken, bald nur im Ureter oder einzelnen Theilen von ihm, bald in beiden, bald in einem von beiden und zugleich in der Blase oder an allen drei Stellen sassen. Die einzelnen Papillome sind kirschgross und grösser oder fast mikroskopisch klein, eine sammetartige Beschaffenheit der Schleimhautoberfläche hervorrufend. Mikroskopisch bestehen sie aus einem mehr oder weniger dünnen, verzweigten Bindegewebsgerüst mit weiten Gefässen, die in der Spitze zu gegewundenen Capillaren werden und hier oft unmittelbar von einem vielschichtigen Epithel bedeckt sind. Fast immer kann man in den zu klinischer Beobachtung und Operation gekommenen Fällen an einzelnen von den Papillen deutlich die beginnende Malignität erkennen an der unscharfen Grenze zwischen Epithel und Bindegewebe und an den abnormen Formen und färberischen Eigenschaften der Epithelzellen.

Die Gründe, aus denen sich die betreffenden Autoren für Annahme der Implantation zur Erklärung der Multiplicität entscheiden, sind verschieden. Für Urologen liegt ein Analogieschluss von der Tuberculose des uropoetischen Systems auf das Carcinom nahe.

Allein ich brauche nur die ähnliche Begründung der parasitären Theorie des Carcinoms anzuführen, um daran zu erinnern, wie irreführend ein solcher Schluss sein kann.

Pels führt als Grund für die Annahme der Implantation an, dass man nie oberhalb des anscheinend primären Tumors, z. B. des Ureters, sondern nur unterhalb desselben die kleinen Papillome fände, die durch Zellverschleppung mit dem Urin entstanden seien. Allein in den meisten Fällen, z. B. den beiden, die Albarran als Ausnahmen von dieser Regel anführt, lässt es sich gar nicht entscheiden, welcher Tumor der primäre gewesen ist, weil die Grösse ausser von dem Alter doch auch von unbekannten inneren und ausserdem von äusseren Umständen, z. B. dem geringeren Druck im Nierenbecken, abhängen könnte. Die einzelnen Fälle sind auch noch lange nicht gründlich genug untersucht, um eine solche allgemeine Regel abzuleiten. Man muss sogar auf eine Schwierigkeit hinweisen, die der Implantation der Papillomzellen unterhalb des primären Sitzes im Wege steht; da nämlich die Schleimhaut vom Nierenbecken bis zur Blase mit mehrschichtigem Epithel ausgekleidet ist, würden wir eine Implantation nur nach vorherigem Einreissen oder Abstossen des Epithels annehmen dürfen. Oberhalb eines Ureterentumors wird sich aber diese Bedingung viel eher erfüllen, wenn nämlich eine der plötzlichen Stauungen sich ausbildet und den Canal und seine Schleimhaut schnell in ungewohnter Weise dehnt, als unterhalb, wo dieses mechanische Moment fortfällt und die gelegentlichen Ausstossungen von Tumorbröckeln nicht nothwendig eine Epithelverletzung zur Folge haben.

Auch dass bei Betheiligung der Blase fast immer nur die Umgebung des betreffenden Ureterausgangs mit Papillomen besetzt, und dass in anderen Fällen vom Nierenbeckenpapillom nur die enge Stelle oberhalb des Orificium ureteris befallen, der übrige Ureter aber frei sei, wird für Implantation angeführt. Die erste Erscheinung ist bis zu einem gewissen Grade anscheinend gesetzmässig und gewiss auffallend, liesse aber auch ganz andere Erklärungen zu: Erstens könnte man nach dem Vorkommen von Papillomen im Harnapparat von Anilin-Arbeitern an toxische Reize als Ursache der multiplen Papillome denken; dann würde natürlich die Blasenschleimhaut in der Umgebung des Orificium ureteris der kranken Seite am meisten afficirt. Wenn die weitere, auf Sectionen gestützte Erfahrung ergeben sollte, dass auch die ausgesprochen

multiplen Papillome überwiegend einseitig auftreten, müsste man sich die Frage vorlegen, ob vielleicht ein primär im Nierenbecken oder Ureter entstandener Tumor eine solche Substanz liefern und so die Vervielfältigung auf einer Art Influenz beruhen könne oder ob die einseitige Multiplicität Folge wäre des Zusammenwirkens eines chemischen Reizes mit einer einseitigen Entzündung. Aber auch eine rein parasitäre Ursache, die man zumal bei der ausgesprochenen Multiplicität der Papillome nicht ganz von der Hand weisen darf, könnte die erwähnte Localisation um die Uretermündung bewirken. Endlich wäre an die Möglichkeit zu denken, dass die Ursache der Papillombildung im Bindegewebe liege und sich in diesem auf die Umgebung der Uretermündung in die Blase ausdehne, gerade bei den Papillomen ist die Frage, ob die erste Veranlassung zu diesen Mischtumoren vom Epithel oder vom Bindegewebe ausgeht, unentschieden, wohl überhaupt nicht einseitig zu beantworten.

Der wichtigste Einwand, der sich aus unseren klinischen Erfahrungen gegen die Implantationstheorie anführen lässt, ist, dass bei den im Vergleich mit den Papillomen viel häufigeren verschiedenen Nierencarcinomen, die ausserdem eine bemerkenswerth starke Neigung haben, früh in die Nierenkelche oder das Nierenbecken einzubrechen, noch nie eine Implantation nachgewiesen, nur sehr selten überhaupt vermuthet worden ist. Abgesehen von dem schon erwähnten Fall von Simon citirt Albarran 3 Fälle von nicht papillärem Carcinom der Harnwege, in denen blasenwärts vom primären Tumor liegende Theile des Canals secundär befallen waren, nach Albarran's Auffassung in Folge Implantation. In dem ersten, von Hartmann veröffentlichten, fanden sich neben Carcinom der Niere und des Nierenbeckens carcinomatöse Knötchen im Ureter bis 10 cm oberhalb des Orificiums. Bei der mikroskopischen Untersuchung wird ausdrücklich betont, dass im Ureter die Schleimhaut im Allgemeinen normal, die Submucosa und Muscularis aber mit Carc.-Alveolen durchsetzt war. Letztere scheinen nur an einer oder zwei Stellen die Mucosa durchbrochen zu haben. Die Ausbreitung des Nieren-Carcinoms entlang dem Ureter hat sich hier also offenbar in Gefässbahnen vollzogen und so dient dieser Fall zur Unterstützung unseres ersten Einwandes gegen die Implantationstheorie. Von dem zweiten Fall ist besonders der mikroskopische Befund zu kurz mitgetheilt. Im dritten hatte ein Carcinom primär das untere Ende des

Ureters und der Vesicula seminalis befallen und es fanden sich in der Schleimhaut des Ureters eine grosse Anzahl secundärer Knötchen bis daumenbreit unterhalb des Nierenbeckens. Eine mikroskopische Untersuchung über den Sitz der secundären Knoten fehlt, so dass eine Entscheidung unmöglich ist. Jedenfalls widerspräche, wenn Implantation und nicht gewöhnliche Metastasirung vorgelegen hätte, die Richtung der Ausbreitung dem von Pels für die Papillome angenommenen Gesetz.

Israel führt einen Fall an, wo unterhalb des Orificium ureteris in der Blase ein Tumor sass, der in seiner histologischen Beschaffenheit einem diffusen Carcinom der entsprechenden Niere glich. Allein ausser der Niere war auch die Wand des Nierenbeckens diffus krebsig degenerirt; auf ihrer Schleimhaut erhoben sich „schwammige, z. Th. zottige, flottirende Wucherungen". Also gehört dieser Fall vielleicht zu den papillären Carcinomen, die vom Nierenbecken ausgehen und auf die Nieren übergreifen können. Der Blasentumor scheint erst bei der Section zur Beobachtung gelangt zu sein, als schon der ganze Körper von Metastasen durchsetzt war, darum sagt Israel selbst, dass auch der Blasentumor eine Blutmetastase gewesen sein könne, wenn auch sein Sitz am Orificium ureteris mit grosser Wahrscheinlichkeit für Implantation spreche.

Endlich käme in anderen Fällen auch im uropoetischen System die Leukoplakie als Ursache multipler Carcinome in Betracht (Kaufmann, Posner) und die noch neuen und nicht abgeschlossenen Beobachtungen von Rehn über Blasentumoren bei Anilinarbeitern legen den schon berührten Gedanken nahe, den Küster auf dem Chirurgencongress zur Sprache gebracht hat, dass auch in andern Theilen des Harnapparates Tumoren in Folge toxischer Reize, also auch multipel, entstehen könnten.

Ich komme nach alledem zu dem Schluss, dass auch im uropoetischen System bisher in keinem einzigen Fall Implantation wahrscheinlich gemacht ist. Das einzige Mittel, ihr Vorkommen überhaupt zu beweisen, ist auch hier die genaue mikroskopische Untersuchung der ersten Anfänge, die sich besonders bei den multiplen Papillomen unschwer auffinden lassen dürften. Die für Implantation entscheidenden Befunde wären die schon im allgemeinen Theil angeführten: zufälliges Auffinden gut erhaltener anaplastischer Epithelzellen in einem Defect des normalen Epithel-Ueberzugs, in späteren Stadien scharfe Abgrenzbarkeit des implantirten Epithels

gegen das normale durch die z. B. von Pels für maligne Degeneration als charakteristisch hervorgehobenen Eigenschaften der Zellen. Diese scharfe Begrenzung müsste man nach den Ansichten von Pels sogar regelmässig an den kleinen Anfängen der multiplen Papillome nachweisen können, da er die Multiplicität immer mit Implantation erklären will und sie zugleich als ein makroskopisches Zeichen einer höheren, der beginnenden Malignität entspringenden Proliferationskraft der verschleppten Zellen betrachtet. Ganz folgerichtig leitet er aus dieser Voraussetzung die Folgerung ab, dass bisher noch kein gutartiges Papillom des Nierenbeckens und Ureters bewiesen sei; denn fast alle bisher mitgetheilten Fälle sind multipel gewesen. Allein die Voraussetzung von Pels, dass Implantation auf Malignität schliessen lasse, trifft nicht unbedingt zu; denn wenn auf dem Peritoneum auch Implantations-Metastasen von gutartigen Cysten angenommen werden, freilich viel seltener, als bei den malignen cystischen Papillomen, so könnte man auch gutartigen Papillomen des urepoetischen Systems Implantirbarkeit nicht ohne weiteres absprechen. Dem Zweifel von Pels an dem Vorkommen der gutartigen Papillome im Nierenbecken und Ureter widerspricht auch die von ihm selbst angeführte Analogie mit den Papillomen der Blase, die nach der durch die Cystoskopie erleichterten klinischen Beobachtung in einem allerdings noch nicht einstimmig festgestellten Procentsatz der Fälle gutartig sind.[1]) Die bisher mitgetheilten Fälle von Papillomen der höheren Abschnitte des uropoetischen Systems sind vielleicht, worauf Pels mit Recht hinweist, darum meist maligne gewesen, weil sie in ärztliche Behandlung und zum Chirurgen erst dann kommen, wenn ihre beginnende maligne Degeneration schwerere Erscheinungen zu machen angefangen hat. Es wäre darum wichtig, wenn auch die Anatomen an zufälligen Sectionsbefunden alle die hier noch strittigen Fragen einer allmählichen Lösung zuzuführen suchten. Das war mit der Grund, warum ich etwas genauer auf die multiplen Papillome der oberen Harnwege eingegangen bin.

Wenn wir am Ende der kritischen Betrachtung der Casuistik der sogenannten Impfcarcinome einen kurzen Blick zurückwerfen, so hat uns die Verfolgung der im allgemeinen Theil erörterten Wege der Betrachtung, nämlich der Verbreitung des Carcinoms in Blut-

[1]) Nach Nitze in 72 pCt., nach Albarran in weniger als 50 pCt.

und Lymphbahnen und der primären Multiplicität, zu Ergebnissen geführt, die in den einzelnen Organsystemen recht mannigfache Gestalt annahmen. Immer aber, glaube ich, sind sie geeignet, das Verlangen nach weiteren Forschungen über die Carcinomentwickelung in den verschiedenen Organen und Systemen anzuregen und jedenfalls, scheint mir, zwingen sie die Ueberzeugung auf: **die Frage nach der Implantirbarkeit des Carcinoms unter den verschiedenen in Betracht kommenden Umständen ist bisher nicht entschieden.** Ausgenommen die Punctionsmetastasen und die genetisch ähnlichen Recidive in Nahtstichen müssen wir das bisherige Material, soweit es noch vorhanden ist, ergänzend bearbeiten und ganz neues Material sammeln, hauptsächlich durch klinische Beobachtung, daneben durch Experimente, und einer scharfen Kritik besonders mit dem Mikroskop und eventuell in Serienschnitten unterziehen unter Anwendung der sicheren, bis heute gewonnenen Anschauungen über das Carcinom. Daraus würde, wie ich gezeigt zu haben glaube, nicht nur die Pathologie des Carcinoms gewinnen, sondern auch unsere Kenntniss von der Verbreitung der Infectionskrankheiten. Ich brauche nur an die Lymphotaxe zu erinnern, die nichts anderes ist als die in der alten Therapie so wichtige Ableitung und ausserdem an manche Thatsachen über lymphagoge Ausbreitung der Infectionen, die ich im Lauf der Erörterung gestreift habe. Wenn ich ferner auf den jüngsten Streit über die Ausbreitungswege der Tuberculose im menschlichen Körper und die Entstehung der Lungentuberculose hinweise, endlich auf die Thatsache, dass von einer Vaginitis aus durch parametrale Lymphgefässe Ovarial-Abscesse entstehen können ohne Vermittelung des Schleimhautcanals im Uterus und der Tube und mit all' diesen Erfahrungen diejenigen zusammenstelle, die über die mannigfache Ausbreitung des Carcinoms in der normalen und retrograden Richtung im allgemeinen und speziellen Theil dieser Arbeit angeführt sind, dann scheint mir der Gedanke sich aufzudrängen, dass auch für die Ausbreitung der Infectionen in den verschiedenen, mit Schleimhautcanälen versehenen Organen unseres Körpers, sowohl in der Richtung des Secretstroms als ihm entgegen, der Lymph- und Blutweg neben dem bisher so überwiegend berücksichtigten Secret- und Inhaltsstrom eine grössere Rolle spielt, als bisher meist angenommen. Baumgarten in seinen wichtigen Untersuchungen über die Uregenitaltuberculose deutet für dieses Gebiet auf dieselbe Möglichkeit hin.

Die wesentlichen Ergebnisse der vorstehenden Erörterungen lassen sich in folgende Sätze kurz zusammenfassen:

1. Die sogenannten Impfcarcinome sind nach dem heutigen Stand unseres Wissens nur entstanden zu denken aus implantirten Carcinomzellen.

2. Implantation von Carcinomzellen auf Endothel kommt nicht selten vor. Darum erscheint auch heute noch der Rath Hanau's beachtenswerth, zu künstlichen Uebertragungsversuchen seröse Flächen zu benutzen.

3. Implantation von carcinomähnlichen Tumoren in frische Wunden ist experimentell wiederholt, aber doch nur in einem kleinen Bruchtheil der Versuche und unter besonderen Vorsichtsmassregeln gelungen. Unbeabsichtigte „Impfung" in frische geschlossene Wunden erscheint darum theoretisch möglich, ist aber in keinem der so aufgefassten Fälle bisher einwandsfrei bewiesen.

Bei den Impf-Carcinomen in Punctionsnarben und Stichkanälen nach Laparotomien ist es zweifelhaft, ob nicht die längere Imbitition des Wundkanals mit cystotoxinhaltiger Flüssigkeit und die Massenhaftigkeit der in den Kanal gelangten Carcinomzellen wesentlichen Antheil am Zustandekommen der Implantationscarcinome haben. Bei anderen Stichkanal-Recidiven ist es fraglich, ob nicht die Carcinomzellen auf Lymph- oder Blutwegen in die Wunden gelangten, eventuell unter dem anlockenden Einfluss entzündlicher Secretion; auch andere Täuschungen sind hier nicht ausgeschlossen.

4. Implantation von Carcinomzellen auf intactes Epithel ist experimentell noch nicht gelungen.

Trotzdem ist Anwachsen von Carcinomzellen auf dem einschichtigen Ovarial-Epithel als erwiesen zu betrachten.

Unter den sogenannten Impfcarcinomen auf anderen epithelialen Flächen ist kein Fall, in dem die Entstehung der secundären Tumoren aus retrograden Metastasen oder aus primärer Multiplicität genügend ausgeschlossen wäre.

5. Unabsichtliche Uebertragung von Carcinom auf ein anderes Individuum derselben Art ist noch nie sicher beobachtet. Darum und weil Uebertragung innerhalb desselben Individuums unter den für Ansteckung in Betracht kommenden Verhältnissen mindestens sehr selten ist, ist die Angst vor der Contagiosität des Carcinoms einstweilen ganz unbegründet.

6. Zufällige Implantation von Carcinomkeimen bei Operationen

sind trotzdem nicht sicher auszuschliessen, darum die schon früher dagegen empfohlenen Vorsichtsmassregeln nicht überflüssig.

7. Weitere genaue makroskopische und mikroskopische Untersuchungen scheinbarer Impfcarcinome sind erwünscht; sie können für die allgemeine und specielle Pathologie des Carcinoms und auch der Infectionskrankheiten mancherlei fördernde Erfahrungen liefern.

Zum Schluss möchte ich auch an dieser Stelle Excellenz Czerny dafür danken, dass er mir erlaubt hat, die in der Arbeit mitgetheilten Fälle aus seiner Klinik, an der ich im vergangenen Herbst 3 Monate arbeiten durfte, hier zu veröffentlichen. Auch Herrn Professor W. Petersen in Heidelberg bin ich zu grossem Dank verpflichtet, weil er mich nicht nur zu der Beschäftigung mit den Impfcarcinomen angeregt, sondern mich auch mit seinem erfahrenen Rath stets in freundlichster Weise unterstützt hat.

Anhang.

II. Die Implantationen in frische Wunden.

A. Implantations-Carcinome in Punctionsnarben.

(Siehe Text S. 1012—1014.)

B. Implantationen in frische Wunden.

a) In Laparotomiewunden.

1. Sippel, Centralbl. f. Gyn. 1894. S. 88.

(Siehe Text S. 1014.)

2—7. Ohlshausen, 2—5. Fall: Zeitschr. f. Geburtsh. u. Gynäk. Bd. 45. H. 2. — 6. Fall: Ebenda Bd. 9. — 7. Fall: Deutsche med. Wochenschrift. 1902. No. 42.

2. Juli 1896. Cystoma ovarii dextr. exstirpirt. 12. 97. Carc. ovarii sin., mannskopfgross, theilweise cystisch, exstirpirt. — 11. 99. Ein Recidiv im kleinen Becken hinter dem Uterus und carcinomatöse Infiltration der ganzen Narbe, oben unterhalb des Nabels ulcerirt. „Unten noch eine mit der Haut besonders verbundene Stelle.“ Die Infiltration mit der Symphyse verwachsen: links carcinomatöse Inguinaldrüse. Nicht operirt. Weil der Tumor im oberen Theil der Narbe am weitesten vorgeschritten war, möchte ich seine Entwicklung von unten her (Modus der III. Gruppe) für unwahrscheinlich halten.

3. 1892 Ovariotomia duplex wegen Carcinom; ein Tumor platzt bei der Operation. — 3. 95. Inoperables Recidiv im Becken und wallnussgrosser Bauchdeckentumor dicht unter der Haut.

4. 1889 Cystoma papillare ovarii sin. exstirpirt. — 1895 faustgrosser, papillärer Tumor des rechten Ovariums, gleichzeitig halbfaustgrosses Carcinom

der Bauchdecke, bis dicht unter die Haut reichend; an der hinteren Fläche des Tumors war das Netz adhärent. Offenbar lag das Carcinom trotz der Verwachsung mit dem Netz so überwiegend in den Bauchdecken, dass Olshausen seinen Ursprung hier und nicht im Peritoneum suchte. Letztere Annahme wäre auch darum unwahrscheinlich, weil bei der Operation das übrige Peritoneum offenbar frei von Carcinom war.

5. 1892 Exstirpation doppelten, mit Ascites complicirten papillären Cystoms. — $7^1/_2$ Jahre später grosses Carcinom der Bauchdecken, handtellergross, aus „flachen, harten, bis wallnussgrossen Knollen“ bestehend, 3 Finger breit oberhalb der Symphyse beginnend, bis zum Nabel reichend. Nabel in weiche, granulirende Geschwulst verwandelt, welche mit dem Narbentumor nicht zusammenhängt. Nach wenigen Tagen Exitus. (Autopsiebefund, ob Beckenrecidiv, Peritonealcarcinom, Nabelcarcinom, nicht angegeben.) Die Zusammensetzung aus Knollen erinnert ganz besonders an den Fall von Sippel.

6. 1878 linksseitig ovariotomirt. — Oct. 1895 ein seit 8 Jahren rechts oberhalb des Nabels bemerkter cystischer Tumor der Bauchwand exstirpirt, mit Fascia transvers. verwachsen, nach Inhalt und Wand ganz einem cystischen Ovarialtumor ähnlich, doppelt faustgross. „Auch sind an einer Stelle papilläre Gebilde von gewöhnlicher Grösse erkennbar.“ Mikroskopisch nicht untersucht.

7. 1881(!) doppelseitiges papilläres Cystom des Ovariums operativ entfernt. — Seit Anfang 1902 Tumor in der Narbe bemerkt. Dieser, ein Psammocarcinom von doppelter Kindskopfgrösse (anscheinend mikroskopisch nicht untersucht), geht nur von einer Seite an die Narbe heran und sass ihr breit an. Da dieser Tumor in der Narbe das einzige Recidiv war und aus ursprünglich mehr gutartigen Zellen entstand, könnte man in diesem Falle eine gewisse Bestätigung von Ribbert's Theorie für die Entstehungsursache maligner Tumoren sehen.

8—9. Leopold, Arb. a. d. Kgl. Frauen-Klinik Dresden. S. 201 ff. (s. Text S. 1017f.)

10—12. Frank, Prager med. Wochenschr. 1891. No. 22 u. 23.

10. Papilläres Cystom des Ovariums, mit Darm und Netz verwachsen, exstirpirt. Bauchnaht theilweise mit durchgreifender Plattennaht. — 8 Monate später grosser, 2 Hände breiter Tumor der ganzen Laparotomienarbe, hart und höckerig, und subcutane Metastase an der rechten Patella. Letztere exstirpirt; mikroskopisch Adenocarcinom. Auch neben der Bauchnarbe subcutane, verschiebliche Knötchen. Mit einer Stichcanalnarbe war der Haupttumor verwachsen und hier ulcerirt. Keine Autopsie. Verwachsungen mit dem Netz also nicht ganz auszuschliessen.

11. 26. 2. 1888 wegen Adenocystoms mit dicklichem Inhalt und Ascites ovariotomirt. Tumor war mit der vorderen Bauchwand, mit einer Darmschlinge und mit dem Netz verwachsen. Letzteres wurde unterbunden. — 1 Jahr später bemerkt Pat. Verhärtung in der Narbe oberhalb der Symphyse. Ein weiteres Jahr später grosses Adenocarcinom am unteren Ende der Bauchnarbe, unter der Serosa liegend(!) aber mit der Blase sehr ausgedehnt verwachsen, unvollständig exstirpirt. Ueber gynäkologische Untersuchung und Befund an Beckenorganen bei der zweiten Operation nichts angegeben.

12. 2 Monate nach Ovariotomie wegen Adenocystoma ovarii ein keloidähnlicher Tumor im unteren Winkel der Laparotomiewunde, rasch wachsend. 9 Monate nach der ersten Operation Exitus. Kein Autopsiebefund angegeben. Mikroskopische Diagnose fehlt.

13. Bäcker, Arch. f. Gyn. 53. S. 58. (s. Text S. 1021.)

14. Schopf, Wiener klin. Wochenschr. 1891. S. 840. (s. Text S. 1021.)

15. Levesque, (Beob. 74—76).

16. Baumgarten, Virchow's Arch. Bd. 97. S. 1.

Nach Exstirpation eines dreikammerigen cystischen Ovarialtumors (Myxoidcystom?) rasche Ansammlung von viel Ascites bis zur Dyspnoe. 4 Wochen p. nach der Operation Exitus. Bei der Autopsie mehrere cm breite Verwachsung des Netzes mit der Bauchwand. Zwischen diesen Verwachsungen und unter dem Periton. pariet. zahlreiche erbsen- bis über kirschkerngrosse Cysten. Im Becken und in peritonealen Adhäsionen bis stecknadelkopfgrosse warzige kleine Knötchen. Ob die Peritonealwunde klaffte, wird nicht gesagt.

17. Brieger, Char.-Ann. Bd. 8. S. 109.

1. 1883. Cystisches Carcinom des linken Ovariums entfernt. Kein Ascites. Peritoneum gesund. In 14 Tagen geheilt. — „Wenige Wochen später" Anschwellung des Unterleibes. — 27. 6. 1883 7 l hämorrhagischen Ascites punctirt. — 7. 7. Laparotomienarbe keloidartig. Inguinaldrüse geschwollen. 6 l hämorrhagischen Ascites entleert. Ebenso am 19. und 27. 7. — Am 30. 7. Autopsie: Neben der Narbe erbsen- bis kirchkerngrosse Knoten in der Haut. In der Narbe faustgrosser Tumor „nach der Bauchhöhle zu vom Peritoneum überzogen. Auf dem Durchschnitt erscheint die ganze Narbe durchsetzt von zahlreichen erbsen- bis kirschkerngrossen Knoten". Beide Peritonealblätter durch reichliche knotige und flächenhafte Carcinome miteinander verwachsen, starke Carcinose des Peritoneums, besonders im Douglas. Zweites Ovarium nicht mehr präparirbar. Pleuracarcinose mit Erguss. Auch hier fehlt eine genauere Angabe über das Verhalten des Peritoneums an der Narbe.

18. Emanuel, Zeitschr. f. Geb. u. Gyn. 27. S. 62.

Pat. 60 Jahre alt. Vor 15 Jahren cystischer Ovarialtumor mit zähschleimigem Inhalt entfernt; bei der Operation incidirt. 3 Jahre lang Fadeneiterung oberhalb der Symphyse. Vor $^1/_2$ Jahr Narbe oberhalb der Symphyse aufgebrochen, serös secernirend. Umgebung wird hart. — Befund: Carcinom des anderen Ovariums. In der Bauchnarbe ausgedehnte Neubildung von kleinen Drüsenschläuchen und Carcinomnestern, vom subcutanen Gewebe bis zur Fascie und nach dem Peritoneum „in Form schmalster Zellzüge sich vorschiebend, die anscheinend dem Verlauf der Lymphgefässe entsprechen". Kleiner (vielleicht tertiärer) Knoten in der Haut rechts neben dem Nabel. Mikroskopisch malignes Adenom. Sonst keine Metastase. Bald Recidiv local und in den Inguinaldrüsen.

19. Pfannenstiel, Zeitschr. f. Geb. u. Gyn. Bd. 28. S. 349.

Adenoma pseudomucinosum ovarii dextri exstirpirt. Bei der Operation schon reichlich gelbliche, trübe, klebrige Flüssigkeit im Abdomen. Tumor

punctirt. Inhalt theilweise ausfliessend. Tumor mit der Bauchwand verklebt. — 4 Jahre später cystischer Tumor, der von dem unteren Ende der Narbe nach der Symphyse und dem rechten Schambein sich erstreckte. Wann diese Knotenbildung angefangen, liess sich nicht mehr feststellen. $^1/_2$ Jahr später Exitus: Cystischer Tumor oberhalb der Symphyse, eine Strecke weit in den Bauchmuskel sich nach oben fortsetzend. Der rechte horizontale Schambeinast vom Periost entblösst in einer mit Schleim ausgefüllten Höhle liegend; Tumormasse theilweise bis in die Adductoren rechts sich hineinziehend und nach dem Trochant. min. hin. In den Adductoren rechts kleinapfelgrosse Geschwulstmasse. Zahlreiche carcinomatöse Drüsen im Becken und bis zu den Lumbalwirbeln hinauf.

20. Schäffer, Zeitschr. f. Geb. u. Gyn. 45. S. 405.

August 1896 doppelseitiges Ovarialcarcinom (mit viel Ascites) per laparotomiam entfernt. Die beiden Tumoren waren auf der Oberfläche mit carcinomatösen Wucherungen bedeckt, bei der Operation in Folge ihrer Weichheit zerreissend. — 3 Jahre später von der Pat. kleine Härte in der Narbe über der Symphyse bemerkt. $^5/_4$ Jahre später über faustgrosse, harte Geschwulst in der Narbe. 12. 1900 excidirt. Der Tumor erstreckt sich fast von Nabehöhe bis tief hinter die Symphyse, liegt hauptsächlich zwischen der inneren Bauchfascie und den beiden Rectis, ist in der Narbe weniger entwickelt als zu beiden Seiten derselben. Nirgends ins Peritoneum hineingewachsen, das bei der Exstirpation nur an einer kleinen Stelle am oberen Ende der Narbe eröffnet wird. Durch die erweiterte Peritonealsöffnung keine Tumorentwicklung an den Beckenorganen und auf der Serosa erkennbar. Kein Ascites. Tubenstümpfe locker mit den Därmen verwachsen. Mikroskopisch: Adenocarcinom.

21. Dem Emanuel'schen ähnlich ist der Fall von Terrillon, Beobachtung 71 von Levesque; s. a. d. Beobachtung 72—76 u. 86 v. L.

22. von Eiselsberg, Deutsche med. Wochenschr. 98. V. B. S. 45. (s. Text S. 1030.)

23. Klein, Zeitschr. f. Geb. u. Gyn. XV. S. 837. (s. Text S. 1031.)

b) Wund-„I.-C." in der Vagina.

24. Rosner, Centralbl. f. Gyn. 95. S. 558.

Rechts oben in der Vagina hühnereigrosses, zerbröckelndes Carcinom. Beiderseitige Episiotomie. 4 Monate später 2 Recidive links in der Operationsnarbe der Vagina und „Impfrecidiv" in der Episiotomienarbe rechts. „Beide Tumoren waren durch eine längere Strecke gesunden Gewebes von einander getrennt." Mikroskopische Untersuchung fehlt.

In dem zweiten Fall von Rosner hatte das Carcinom schon makroskopisch auf die Parametrien und Lig. suspensoria übergegriffen. Ich citire ihn darum, wie alle diese „inoperablen" Fälle der Literatur nicht, weil hier ohne weiteres der Verdacht retrograder Metastasirung ins paravaginale Gewebe vorliegt.

25. Hofmeier, Zeitschr. f. Geb. u. Gyn. Bd. 32. S. 1.

Impfcarcinom in seitlicher Scheidenincision nach vaginaler Exstirpation eines Carcinoma corp. ut. Die Metastase sass „nahe dem Damm" als „wallnussgrosser, ulcerirter Knoten, in dessen Umgebung das Gewebe allseitig infiltrirt ist". Anscheinend einzige Metastase. Mikroskopisch: Adenocarcinom.

26. Odebrecht, Naturf.-Vers. 1886. Berlin.

Operirte ein Cancroid durch hohe Excision. Dabei Spaltung des Dammes wegen Enge der Vagina, Naht des Schnittes. Prima reunio. Im unmittelbaren Anschluss daran entwickelte sich in dieser Narbe ein schnell wachsendes Recidiv. In der zu kurzen Mittheilung fehlt auch die mikroskopische Untersuchung.

26a. Odebrecht hat später (Centralbl. f. Gyn. 1901. S. 493) eine zweite Beobachtung von „Impf-Recidiv" in Episiotomienarbe kurz angeführt.

27. Schäffer, Zeitschr. f. Geb. u. Gyn. 45. S. 405.

Palliative Exstirpation eines Uteruscarcinoms. 6—8 Wochen später fast fingerdicke Härte in der Scheidendammincision. Mikroskopisch: Carcinom. Gleichzeitig derbe, strangförmige Infiltration des paravaginalen Gewebes bis ins Parametrium. Hier liegt, bei der Kürze der Zwischenzeit, der Gedanke an Anlockung von Carcinomzellen aus dem Recidiv im Parametrium nach der Vaginalwunde besonders nahe.

28. Thorn, Centralbl. f. Gyn. 94. S. 228. (Anscheinendes Wund-I.-C. nach 6 Wochen [s. Text S. 720].)

28a. Thorn.

2 Jahre nach vaginaler Exstirpation eines ziemlich vorgeschrittenen Cervixcarcinoms Knoten im Parametrium und zweites Recidiv „hahnenkammartig aus der rechten seitlichen Vaginalnarbe hervorgewachsen, von gleicher histologischer Qualität, wie das exstirpirte Cervixcarcinom". Die Basis nicht mehr als linsengross, reichte oben dicht an die Mucosa recti heran.

Das relativ starke Tiefenwachsthum nach dem Rectum hin erweckt den Verdacht, dass eine Metastase in Lymphgefässen vorlag. Es giebt bekanntlich Lymphgefässverbindungen zwischen Rectalschleimhaut und Vagina.

29. Auch in 2 Fällen von Podrez, (Beobacht. 96 b. Levesque) fanden sich neben localen Recidiven Knoten in den Episiotomienarben.

30. Olshausen, Deutsche med. Wochenschr. 1902. No. 42.

Giebt kurz an, zweimal nach Exstirpation eines Uterus ein auf die Narbe des Vaginalschnittes beschränktes Carcinom nach mehr oder minder langer Zeit gesehen zu haben. Alle näheren Angaben fehlen. — Einen dritten Fall. ein Spätrecidiv in der Vagina, wo nicht sicher zu entscheiden, ob eine Scheidenincision vorausgegangen, habe ich schon S. 1035 angeführt.

31. Veit, Berl. klin. Wochenschr. 99. S. 318.

1 Jahr nach vaginaler Totalexstirpation mit Dammincision Recidiv in der Vagina, mit der Narbe abschneidend. Den Einwand gegen „Impfung", den

Veit gerade aus dem Sitz am Rande der Narbe ableitet, habe ich S. 46 ausführlich erörtert. Hinzufügend möchte ich hier daran erinnern, dass wir Aehnliches ins Olshausen's Laparotomienarbencarcinom gesehen und dort auf den Ausgang der Metastasen von Stichcanalnarben mit Vorbehalt zurückgeführt haben.

32. Schopf, Wiener klin. Wochenschr. 91. S. 840. (s. Text S. 715.)

33. Weil, (Prager med. Wochenschr. 93. No. 6. (s. Text S. 717.)

34. Sippel, Centralbl. f. Gyn. 94. S. 88.

„Jedenfalls habe ich einmal nach vaginaler Totalexstirpation wegen Portiocarcinom ein kleines umschriebenes Recidiv in der Narbe auftreten sehen, in dessen Mittelpunkt ich eine kleine, liegengebliebene Seidenligatur fand." Leider wird nicht gesagt, ob Fadeneiterung bestand, die lymphotact. hätte wirken können.

35. Bäcker, Arch. f. Gyn. 53. S. 47.

1. 9. 1894. Uterusexstirpation wegen Carcinom der Portio vaginalis. — 1.11.1895 in dem Scheidengewölbe keine Spur eines Recidivs, in der Narbenlinie der Episiotomie eine nussgrosse umschriebene Geschwulst. Mikroskopisch: Carcinom.

36. Krönig's Fall (s. Text S. 1035).

37. Levesque (Beobacht. 99).

38. Zweifel, Centralbl. f. Gyn. 1901. S. 673.

Hat zweimal Implantationsmetastasen in der Vagina gesehen.

39. Kosminski, Centralbl. f. Gyn. 1899. S. 1096.

Portiocarcinom, Totalexstirpation per vaginam. 3 Monate später Recidiv im Labium majus, wo ein Speculum während der Operation gequetscht hatte. Ob Eiterung dieser Stelle vorausgegangen nnd somit die nothwendige Bedingung für Lymphotaxe vorlag, wird nicht gesagt. Auch über den mikroskopischen Befund und darüber, in welcher Gewebsschicht das Recidiv sass, fehlt eine Angabe.

40. Leopold, Arb. a. d. Kgl. Frauenklin. in Dresden. S. 201 ff.

L. führt ein Carcinom des Lab. maj. nach Exstirpation eines Portiocarcinoms an, das noch ziemlich gut beweglich war und gerade an der Stelle sass, wo bei der Operation ein Seitenhebel eine kleine Verletzung gemacht hatte. L. hat den Tumor exstirpirt und es wäre interessant, wenn auch nicht entscheidend für die Beurtheilung, über das weitere Schicksal der Pat. etwas zu erfahren.

41. Fritsch, Ber. üb. d. gynäk. Operat. d. Jahrg. 91/92. S. 266.

Carcinoma corp. exstirpirt. Cervix und Vagina frei. Bei der Operation platzt das Carcinom und entleert einen Strom stinkender Krebsjauche. „Beim Austupfen des Douglas'schen Raumes brachte ich mit Tupfern eine grosse Menge Carcinompartikel, welche aus dem zerrissenen Uterus in die Peritonealhöhle geflossen waren, zum Vorschein." „Die Scheide war sehr eng und vielfach verletzt, namentlich am Harnröhrenwulst sah ich eine Risswunde, die so

blutete, dass ich sie mit einigen Suturen schloss. Schon nach 3 Wochen war durch das Loch im Scheidengewölbe das Carcinomrecidiv zu fühlen. Ebenso bildete sich sehr schnell über der Symphyse ein harter Tumor. Am meisten beweisend aber war ein Carcinomknollen, der im Harnröhrenwulst gerade in jener genähten Risswunde wuchs. Sehr wahrscheinlich waren hier Krebszellen direct eingeimpft." „Aehnliche Beobachtungen sind mehrfach gemacht, sodass die Thatsache der Impfmetastasen oder der operativen Metastasen garnicht geleugnet werden kann." — Neuerdings scheint Fritsch zweifelhaft geworden zu sein. In seinem Fall giebt es eine Reihe von anderen Möglichkeiten für prä- und postoperative Entstehung des Carcinoms am Urethralwulst, auf die ich hier nicht näher einzugehen brauche.

42. Niebergall, Arch. f. Gyn. 52. S. 491.

7. 11. 1894. Uterus exstirpirt wegen Adenocarcin. corp. — 15 Monate später etwas vermehrter Fluor und am Introitus vaginae, wo der Rand des Speculums bei der Operation etwas eingeschnitten hatte, carcinöses Ulcus, 8 : 3 mm; mikroskopisch: Adenocarcinom (wie das des Uterus). Sonst keine Recidive nachweisbar, auch Drüsen frei. „An 2 Stellen ist der Excisionsrand, obwohl bei der Ausschälung möglichst weit in die Tiefe, bis auf das Periost des absteigenden Schambeinastes gegangen wurde, der Neubildung bedenklich nahe gekommen." Aus diesem beträchtlichen Tiefenwachsthum des wenig ulcerirten Garcinoms wird man gewiss mit Recht ein Bedenken gegen die von Niebergall vertretene Annahme einer Implantation schöpfen; bestärkt wird man darin durch die Abbildung, in der relativ viel Gefässlumina zu sehen sind und 2 Carcinom-„Alveolen", die sehr wohl in Lymphgefässen liegen könnten. Wären sie auf Serienschnitten verfolgt worden, so hätten sie vielleicht die wahre Natur dieses „Impfrecidivs" gezeigt, nämlich Metastasen in Lymphgefässen mit secundärem Durchbruch. — Wegen der ziemlich weiten Entfernung des Recidivs vom primären Sitz des Tumors könnte man auch an Verschleppung in Venen denken. Wie war das weitere Schicksal der Patientin?

43. Beob. 106 v. Levesque.

Oct. 1902 Amputation der Portio wegen Carc.

Febr. 1903 Uterus in eine harte knollige wenig bewegliche Masse verwandelt. 2 cm oberhalb des Introit. vaginae ein Ring von kleinen harten Knoten, unter dem Finger blutend. Zwischen ihnen und dem Uterus die Vaginalschleimhaut glatt und ganz beweglich. — Levesque weist darauf hin, dass gerade die enge Stelle, an der die Knötchen sassen, bei vaginalen Operationen allerlei Zerrungen und Verletzungen durch Specula und Pincette ausgesetzt sei; das erkläre gut diese Inoculationen. (Vergl. unsern Fall 90[1] von Sellheim.)

c) Wund-„I.-C." an verschiedenen anderen Körperstellen.

44. Tross, Diss. Heidelberg 1887. S. 20.

5 cm oberhalb des Sphincter ani an der rechten Wand des Rectums ein polypöser, walnussgrosser, stark zerklüfteter Tumor mit markstückgrosser,

ziemlich derber Basis. „Von letzterer geht nach hinten oben ein submucöser Drüsenstrang, dessen oberes Ende nicht vollkommen zu erreichen ist." Perineum und Sphincter durch 6—8 cm langen Schnitt gespalten. Tumor nach unten gezogen. Ecraseurkette um seine Basis unter Mitfassen benachbarter Schleimhaut gelegt und so der Polyp abgequetscht. 5 Seidennähte ins Rectum zur Blutstillung. In die Dammwunde Jodoformtampon. Nach 6 Wochen gutartige Granulation auf der Schleimhautnarbe. „Auf dem noch nicht verheilten hinteren Mastdarmschnitt wuchernde Granulationen, die geradezu locker der Narbe ansitzen." Leicht mit scharfem Löffel zu entfernen. Mikroskopisch: adenomatöse Neubildung völlig analog dem früher exstirpirten Tumor. — Von dem vorgezogenen Stiel kann ein Rest mit Carcinom zurückgeblieben und in die Tiefe der Dammwunde zu liegen gekommen sein. Wie tief die verdächtigen Granulationen sassen, ist nicht angegeben. Patient wurde bald wegen localen Recidivs am Rectum nach Lisfranc amputirt.

45. Heuck, cit. von Winter. Zeitschr. f. Geburtsh. u. Gyn. 27. S. 133.
Carcinoma recti inoperabile. Auslöffelung nach hinterem Sphinctereinschnitt. Nach 4 Monaten in der Narbe erbsengrosse Metastase, innerhalb eines Jahres zu hühnereigrossem Knoten anwachsend.

46. Levesque, Beob. 89, s. Text S. 1039.

47. Hyvert, De l'inoculation cancéreuse, Montpellier 1872 (cit. b. Nicaise), s. Text S. 1039.

48. Schlange, s. Text S. 1040.

49. Mac Ewen, cit. b. Tross. Diss. Heidelberg 1887. S. 17, s. Text S. 1040.

50. Schlange, s. Text S. 1041.

51. Zwei eigene Fälle, s. Text S. 1040.

52. Schmidt, s. Text S. 1051.

53—56. Beob. 107—110 von Levesque, s. Text S. 1041—43.

III.

1. Die Implantations-Carcinome auf epitheliale Flächen.

A. Contactcarcinome.

a) Im Genitalcanal.

57. Sippel, Centralbl. f. Gyn. 1894. S. 88.
Descendirter Uterus mit grossem Portiocarcinom, das 1—$1^1/_2$ cm weit auf die Vagina und tief auf die Parametrien übergegriffen. In der Vagina 6—7 cm unterhalb der oberen carcinomatösen Parthie, „da wo die descendirte carcinomatöse Portio der hinteren Vaginalwand continuirlich auflag, findet sich eine circumscripte, markstückgrosse, unzweifelhaft carcinomatöse Erkrankung der Vaginalschleimhaut." Nicht mikroskopisch untersucht.

58—59. Thorn, Centralbl. f. Gyn. 1894. S. 228.
I. Blumenkohl der Portio eines schräg fixirten Uterus, passte auf ein carcinomat. Ulcus der Vaginalseite „wie der Deckel auf den Topf". Oberhalb des Kraters war die Vagina gesund. Mikroskopische Untersuchung fehlt.

II. Carcinom des rechten Labium majus und minus. Genau entsprechend dem Anliegen des Carcinoms war auf der anderen Seite ein flaches carcinomatöses Ulcus entstanden, während das zwischenliegende Gewebe intact war. Zweites Ulcus nicht mikroskopisch untersucht. Leukoplakie nicht erwähnt.

60. Schauta, Prag. med. Wochschr. 1887. No. 28.

Hat $3^1/_4$ Jahr nach Amputation des vorderen Labiums wegen Carcinom ein Carcinom im hinteren Labium gesehen. — Hier muss man sich erinnern, dass das Portiocarcinom bisweilen bei ganz oberflächlicher Ulceration schon circulär subepithelial einen grossen Theil der Portio ergriffen hat.

61—63. Leopold, Arb. a. d. Kgl. Frauenkl. Dresden 1885. S. 204.

I. „Leicht blutende Carcinomknoten zu beiden Seiten im Scheidengewölbe, die den anliegenden Wülsten eines grossen Carcinompilzes der Portio genau entsprechen."

II. „Ein ulc. Portiocarcinom; auf der gegenüberliegenden Stelle der hinteren Scheidewand ein bohnengrosser condylomähnlicher Krebsknoten." „War es nicht die ungezwungendste Deutung, diese Scheidencarcinome durch die fortwährenden Reibungen, Epithelentblössung und Ueberimpfung entstanden anzunehmen?"

III. „Derbes, knolliges Carcinom der hinteren kleinen Lippe. Diesem gerade gegenüber sass, an der Stelle der hinteren Scheidewand, welche von dem Carcinom fortwährend gescheuert wurde, ein ungefähr 2 cm langer und breiter, wie eine Niere geformter Krebsknoten, dessen Zapfen 4 mm tief bis in das Sept. recto-vaginale vorgedrungen waren."

64. Czerny, Brun's Beitr. Bd. 26. S. 253.

Giebt an, dass er „bei Carcinoma vulvae Abklatsch garnicht so selten, seltener, aber doch einige Male des einen papillären Carcinoms der Vaginalportion auf das hintere Scheidengewölbe" gesehen habe.

65. Olshausen, Centralbl. f. Gyn. 1895. S. 1.

28 Jahre alte Patientin; Carcinoma vaginae 3 cm oberhalb der hinteren Commissur beginnend, in ganzer Breite bis zum Scheidengewölbe reichend. „An dervorderen Vaginalwand fühlt sich eine Stelle, deren längste Ausdehnung von oben nach unten 3 cm oder mehr misst, narbenartig hart an. Im Speculum erweist sich diese Stelle durch Farbe und sonstiges Aussehen als flache carcinomatöse Erkrankung, die überall durch gesund aussehende Schleimhäute von dem grossen Carcinom getrennt ist, offenbar ein Contactcarcinom." Mikroskopisch anscheinend nicht untersucht.

66. Hamburger, Hosp. tid. 1892. Cit. nach Eberts Dissert.

Seit 2 Jahren Tumor des linken kleinen Labiums, allmählich gewachsen, seit einigen Monaten ulcerös. Gleichzeitig auf dem anderen Labium „Warze", die dann zerfiel. Zwischen beiden Ulcera gesunde Brücke. Auch in der Tiefe keine Härte. Das grosse Carcinom nahm fast die ganze linke Seite der Vulva ein. Mikroskopisch beide carcinomatös. Nussgrose Lymphdrüsen mit entfernt. Nach Levesque citirt Hamburger zwei ähnliche Fälle von Mayer und Hildebrand.

67. Kaufmann, cit. bei Bucher, Diss. Zürich 1893. S. 10.

Ulcus des Lab. maj. dext., das 1 Jahr lang geätzt wurde. Klinisch Carcinom; mikroskopisch nicht untersucht. Exstirpation mit Ovalärschnitt. $^5/_4$ Jahr später Exstirpation eines auf dem Lab. maj. sinist. gelegenen Carcinoms, das sich genau dem ersten gegenüber befand. Mikroskopisch: typisches Carcinom.

68. Walter, Langenb. Arch. 53. S. 8.

Bei der Autopsie einer älteren Frau an zwei gegenüberliegenden Stellen der Vulva Carcinome in Gestalt von etwa markstückgrossen, verhältnissmässig flachen, breitbasig aufsitzenden Tumoren; mikroskopisch mässig verhornende Plattenepithel-Carcinome. Walter glaubt „mit einiger Sicherheit“ Impfung annehmen zu dürfen.

69. Unser Fall (Diff.), s. Text S. 711.

70. Cayley, Transact. London XVII. S. 198, s. S. 711 im Text.

71. Fall v. Guelliot, Beob. 33 b. Levesque.

„Contactcarcinom“ der Vagina, dabei zugleich I.-C. an der Vulva angenommen.

b) Im Mund.

72. v. Bergmann, Deutsche med. Wchschr. 1887. S. 987, s. S. 1049 im Text.

73. Lücke, in Billroths Handb. 1869. II. Bd. Theil 1. S. 50, s. Text. S. 1050.

74. Hall, New York Med. Journ. 1885. S. 496.

Langsam wachsendes Carcinom des Mundbodens, aufs Zahnfleisch übergreifend. Mehrere Operationen hatten nur vorübergehenden Erfolg. Nach der vierten rasches Wachsthum. Gleichzeitig flaches Carcinom am harten Gaumen gerade da, wo die Zungenspitze, die in beständiger Berührung mit dem Carcinom am Mundboden war, häufig den Gaumen berührte. Diagnose mikroskopisch controllirt. — Zwischen dem ersten Ausbruch des Carcinoms am Mundboden und dem am Gaumen jahrelanger Zwischenraum, also reichlich Zeit zur Entstehung eines zweiten primären Carcinoms.

75. Guelliot, Gazette des hôpit 1892, Obs. XVI v. Levesque.

Zungencarcinom und anscheinendes Contactcarcinom der Wange bei 70jährigem starken Raucher.

c) Im Kehlkopf.

76. Semon und Shattock, Brit. medic. journ. 1888.

Ein infiltrirendes Carcinom füllt die ganze rechte Seite des Larynx aus. Ob es ulcerirt war sagt Semon nicht. Halbseitige Exstirpation; dabei erst erkannte man den kleinen Knoten an der Unterfläche (!) des linken Stimmbandes. 3 Tage nachher Exitus. Die Grenze des grossen und der Grund des kleinen Knotens sind nicht mikroskopisch untersucht. Semon und Shattock lassen selbst die Möglichkeit zu, dass es ein zweites primäres Carcinom gewesen sei.

77. Newman, Glasgow pathol. and clin. Soc. 1885/86. Cit. nach Tross. Diss. Heidelberg 1887.

Inoperables Epitheliom des Larynx oberhalb des linken Stimmbandes. 4 Monate später leichte Hyperämie rechts, genau dem Carcinom gegenüber, nach 14 Tagen ulcerirt. 18 Monate später Exitus. Mikroskopisch beide identisch.

d) In der Blase.

78—80. Fenwick, Transact. Vol. 39. S. 178.

I. Grosses Carcinom der rechten Blasenseite, kleineres der linken genau gegenüber. Beide ulcerirt. Die Vorderwand der Blase hart infiltrirt(!). Oberhalb des kleineren ist die Schleimhaut, soweit sie noch mit dem gegenüberliegenden carcinomatösen Ulcus in Berührung kam, gesprenkelt mit „carcinomatous tubercles". Die complicirte Erklärung Fenwicks für die Entstehung des zweiten Carcinoms „by irritation" ist mir nicht ganz verständlich.

II. Unmittelbar oberhalb des Orific. ureteris dext. ein kleiner Tumor wie eine plattgedrückte Rosine. Auf der rechten Seite des Trigonum einige kleine Geschwülste.

III. Tumor an der linken Blasenwand; „secondary deposits" am Fundus der Blase, wo er mit dem ersten Tumor in Berührung kommt.

e) Im Magen.

S. Text S. 1051—52.

f) Auf der äussern Haut.

81. Shaw, Transact. of the path. soc. of London 1874, s. Text S. 1052.

82. Paltauf, W. kl. W. 1903 S. 841, s. Text S. 1052.

Pendulirendes ulcerirtes Mammacarcinom. An der Berührungsstelle mit der äusseren Haut unterhalb des Tumors kam es zur Entwicklung einer infiltrirten Erosion. Die mikroskopische Untersuchung erwies eine Zellproliferation nach Art derjenigen der Mammacarcinome. Nach Paltaut gibt diese Beobachtung „ein eclatantes Beispiel für die Erklärung der Contactcarcinome durch Transplantation von Geschwulstzellen".

g) „Carcinomimpfung" durch indirecten oder zeitweiligen Contact.

83. Schimmelbusch, Langenbeck's Arch. Bd. 39. S. 867.

74 Jahre alter Patient; seit $^1/_2$ Jahr Carcinom am Ohr, seit 4 Wochen kleines Knötchen an der rechten Seite der Unterlippe. Letzteres bei der Untersuchung 5 Pfennigstückgross, ulcerirt. Ersteres am Rande der Ohrmuschel, 5 cm lang, 1 cm breit. Keine Seborrhoe.

84. Kaufmann, Virchow's Arch. 75. S. 317.

81 jährige Frau mit Carcinom des Handrückens, das bis in den Metacarp. gewuchert war und seit 5 Jahren bestand. Seit $1^1/_2$ Jahren Cancroid der Conjunct.

bulbi im inneren Theil. Die Verwandten nahmen eine Impfung durch häufiges Auswischen des thränenden Auges an. Kaufmann bezeichnet multiple Cancroide als höchst selten. Die damals (1879) noch wenig bekannte Seborrhoe erwähnt er nicht. Bei der Autopsie fand sich noch ein 5 francstückgrosses Ulcus auf dem Scheitel. Mikroskopisch nicht untersucht.

85. Guelliot, Congr. français de chir. 1894. p. 100.

Cette inoculation au porteur est souvent spontanée; j'ai pour ma part trois observations d'épithéliomes double de la peau, une épithéliome de la joue et de la lèvre, une autre d'ulcérations symétriques.

86. Williams, British Med. Journ. 87. S. 1369. S. Text S. 1053.

87. Beobachtungen 53– 57 und 61 von Levesque.

2. Spontane „Impfcarcinome“ auf epithelialen Flächen.

a) im Genitalcanal.

α) Im Ovarium, in Tube oder Uterus.

88. Reichel, Ztschr. f. G. u. G. 15. S. 354.

Führt 3 Fälle an, in denen er für wahrscheinlich hält, dass der Uterus secundär von einem Ovarialcarcinom aus inficirt worden sei, und zwar auf dem Weg durch die gesunde Tube analog mit der Eiimplantation. Bei den von Reichel ausführlich beschriebenen 2 Fällen handelte es sich um vorgeschrittene Carcinome des Ovariums, das erste Mal einen mannskopfgrossen Tumor, „ins Lig. lat. hinein entwickelt und dem Uterus in ganzer Länge innig angelagert“. — Beim zweiten bestand Carcinose des ganzen Peritoneums und Verwachsungen des Uterus mit den Tumormassen. Im Uterus sassen beide Male kleine, polypöse Corpuscarcinome, im zweiten Fall ein fast gestieltes mit „kaum markstückgrosser Basis“. Reichel meint, man könne sich „bei Betrachtung des local so eng begrenzten“ Erkrankungsherdes, des Endometriums, kaum des Gedankens erwehren, dass „ein Keim vom Ovarialcarcinom aus in den Uterus gelangt sei in der Art des befruchteten Eies, vielleicht sogar auf dem gleichen Wege“, Wurzel fasste und sich weiter entwickelte. — Der 3. Fall ist nur aus dem Gedächtniss referirt: Uteruscarcinom 2 Jahre nach Exstirpation eines Ovarialcarcinoms. Genaue mikroskopische Untersuchung fehlt. Reichel hält aber auch einen echt metastatischen Zusammenhang in der umgekehrten Richtung und 2 primäre Carcinome für möglich. Von 3 weiteren Fällen, die Uterus- und Ovarialcarcinome combinirt zeigten, ist besonders einer interessant, in dem vor $4^3/_4$ Jahr Carcinom des Uterus durch mikroskopische Untersuchung ausgekrazter Massen festgestellt war und doch der Uterus und der apfelgrosse Tumor des linken Ovariums noch exstirpirbar waren. Die mikroskopische Untersuchung fehlt leider.

89. Gebhard, Centralbl. f. Gyn. 91. S. 596.

Patientin aufgenommen, weil die Untersuchung harte bröcklige Tumormassen an der Portio (mikr.: malignes Adenom) ergeben hatte; es fand sich

ausserdem ein grosser Ovarialtumor. Exstirpation des Ovarialtumors und des Uterus. Der grosse Ovarialtumor, zum Theil cystisch, zum Theil solid, sehr weich, hier aus „papillären carc. Wucherungen" bestehend. „Die Tube an ihrem abdominalen Ende mit dem Tumor fest verwachsen und namentlich in ihrem lateralen Drittel etwas dilatirt. Auf ihrer Schleimhaut sitzen zahlreiche carcinomatöse papilläre Wucherungen. Das Corp. uteri besitzt glatte, etwas hyperplastische Schleimhaut ohne irgend welche malignen Veränderungen. Dagegen ist der ganze Cervicalkanal und auch noch ein Theil der Port. vag. mit zottigen Excrescenzen erfüllt, welche das oben beschriebene mikroskopische Bild zeigen". Gebhard glaubt Implantation annehmen zu sollen.

90. Landerer, Ztschr. f. G. u. G. 31. S. 123.

Führt 3 Fälle an, wo ein Carcinom des Ovariums multiple peritoneale und Drüsenmetastasen und Carcinome in der Tube verursacht hatte. Als Entstehungsursache der Carcinomknoten in der Tube nimmt er im ersten Fall Impfung an, in den beiden andern Verschleppung auf dem Lymphweg. Die Beschreibung seines ersten Falles, wo das Tubenlumen mit der Oberfläche des Ovarialcarcinoms fest verwachsen war, spricht durchaus nicht für Impfung und die Abbildung eines mikroskopischen Schnittes ist offenbar schematisirt und entspricht nicht recht der Beschreibung, zeigt auch keinen Zusammenhang der kleinen Epithelzapfen mit den submucösen Carcinomalveolen. Ob an anderen Schnitten dieser Zusammenhang nachweisbar war, geht aus Landerer's Beschreibung nicht deutlich hervor, Serienschnitte hat er offenbar nicht gemacht. Wenn Landerer von Alveolen spricht „in Lücken und Spalten" des Bindegewebes und von „rundlichen, vacuolenartigen Lichtungen" zwischen den Alveolen, und Zellen erwähnt von theilweise fast „deciduaähnlicher Form" so wird man sehr an die mikroskopischen Bilder unseres Falles erinnert. Darum scheint es mir auch sehr wohl denkbar, dass auch die Zapfen vom Epithel, die von der Oberfläche nach unten gehen sollen, wenn sie überhaupt, wie Landerer will, carcinomatös waren, secundärem Höhenwachsthum vom Carcinom entstammen; nach der Abbildung ist aber auch daran zu denken, dass das zapfenartige Tiefenwachsthum des Epithels durch Schrägschnitte vorgetäuscht worden ist. Landerer führt Orth an, der in seinem Lehrbuch Bd. 2. 1. Impfcarcinom der Tube für denkbar, aber sehr selten erklärt hat.

90[1]. Vgl. Sellheim, Diss. Freiburg 1895.

Inoperables Ovarialcarcinom mit früh entstandenen Metastasen fast geschlossen ringförmig angeordnet in der Schleimhaut der Vagina. Mikroskopisch die Lymphgefässe auch in den Papillen angefüllt mit Carcinomzellen. Patientin hatte an starkem Fluor und Vaginitis gelitten.

90[2]. Veit, Handbuch der Gyn. 3. 1. S. 354.

Sagt: „Metastasen von Ovarialcarcinomen kommen auf dem Lymphwege im ganzen Genitalsystem vor."

90[3]. Orthmann, Ztschr. f. G. u. G. 15. S. 212.

Beschreibt ausführlich 2 Fälle von Ovarialcarcinom mit Verbreitung auf die Tube und im ersten Fall auch auf den Uterus. Von Implantation ist bei

ihm nicht die Rede, dagegen deutet die Art der Verbreitung und die Lage der Metastasen auf Verschleppung auf dem Lymph- oder Blutweg. Orthmann erwähnt ausdrücklich Carcinom in einigen Venen.

90[4]. Schewen, Diss. Rostock 1894.

Fand die Carcinomnester auch in der Vagina regelmässig in Lymphgefässen bis in die Schleimhaut hinein.

90[5]. Ohlmann, Diss. Strassburg 45.

Hat ebenfalls in zwei genauer untersuchten Fällen von Metastasen der Vagina bei Ovarialcarcinom die Lymphgefässe als die Leitbahnen für die Metastasen wahrscheinlich gemacht.

β) Doppeltes Carcinom im Uterus anscheinend in Folge von „Impfung".

91. Pfannenstiel, Centralbl. f. Gyn. 93. S. 414.

53 Jahre alt. Seit 7 Monaten krank. Grosses Carcinom, die ganze Cervix, Corpus und Portio mit betheiligend, bis 1 cm tief. In der rechten Tubenecke markstückgrosses, $^3/_4$ cm tiefes Carcinom. Beide Plattenepithelcarcinome. Pfannenstiel nimmt retrograde Impfung an, vermittelt durch das angestaute Secret des Uterus. (Zur Zeit der Operation Pyometra). Die Ligg. lat. waren infiltrirt, so dass Aufsuchung und Abtragung der Adnexa uteri unmöglich war. Die Schleimhaut des ganzen Uterus war ödematös, aber nur in der nächsten Umgebung des Funduscarcinoms in Plattenepithel verwandelt.

92. Hofmeier, Ztschr. f. Geburtshülfe. 32. S. Text S. 720.

54 Jahre alt. An der Innenseite der vorderen Muttermundslippe linsengrosses Knötchen exstirpirt. Mikroskopisch malignes Adenom, das überall, eine kleine Stelle ausgenommen, deutlich von Bindegewebe umgeben war. Ueber dem Knoten war das normale Epithel verloren gegangen. Nachdem Hofmeier den Uterus exstirpirt hatte, fand er im Corpus zottige bis haselnussgrosse Auswüchse. Mikroskopisch: oberflächliche zapfenförmige, nach Hofmeier theilweise atypische Wucherungen des Plattenepithels. Unter ihm, zum Theil tief zwischen den Muskelbündeln Drüsencarcinom. Hofmeier nimmt eine Combination von primärem Plattenepithel- und Drüsencarcinom im Corpus an. An einer zweiten Stelle der Cervixschleimhaut fand er eine Plattenepithelwucherung ganz ähnlich derjenigen im Corpus und hält auch diese für carcinomatös. Beide angenommenen Carcinome der Cervix lässt er durch „Impfung" entstanden sein.

Nach H.'s Beschreibung kann ich nicht anerkennen, dass überhaupt die Wucherung des Plattenepithels schon sicher carcinomatös war. Dass das Cylinderepithelcarcinom der Cervix durch Impfung entstanden sein soll, ist schon darum unwahrscheinlich, weil es fast überall von Bindegewebe umgeben war. Hofmeier sagt nirgends, dass die kleine Stelle, wo die Bindegewebskapsel fehlte, am Cervicalcanal gelegen habe. Auf der Abbildung ist das Gegentheil dargestellt. Dazu kommt, dass Hofmeier selbst „an einer Stelle im Corpus etwa $1—1^1/_2$ cm unterhalb des Oberflächenepithels tief unter der Oberfläche,

zum Theil zwischen Muskelbündeln liegend, eine Anzahl carcinomatös veränderter Drüsen ohne jeden nachweislichen Zusammenhang mit einem der beiden Carcinomherde" beschreibt. Dieser Herd kann doch wohl nur als eine regionäre Metastase des Carcinoma corporis uteri angesehen werden. Aber selbst wenn man ihn für ein zweites primäres Carcinom des Corpus halten wollte, wäre es gezwungen, für ihn eine andere Erklärung zu geben als für den subepithelialen Knoten in der Cervix. Ich glaube also, dass es sich um ein Drüsencarcinom im Corpus auf dem Boden chronischer Endometritis mit Epidermisirung gehandelt hat und dass die beiden anderen Cylinderepithelcarcinome Metastasen des ersten sind.

93. Binswanger, Centralbl. f. Gyn. 1879. S. 4.

Fall, wo bei „wenig fortgeschrittenem" Portiocarcinom sich getrennt davon im oberen Theil des Corpus ebenfalls Carcinom fand. Dazwischen war die Schleimhaut einfach geschwellt. Es fehlt eine mikroskopische Untersuchung darüber, ob vielleicht zwei primäre Carcinome vorgelegen haben oder ob das Portiocarcinom das secundäre metastatische war.

94. Kunze, Beitr. z. Geburtshülfe. IV. S. Text S. 1055.

γ) Spontane Implantationscarcinome in der Vagina bei Uteruscarcinom.

95. Fischer, Ztschr. f. Geb. u. Gyn. Bd. 21. S. 185.

55 Jahre alte Frau. Zerfallendes Corpuscarcinom; pilzförmiger Knoten an der hinteren Vaginalwand, 3—4 cm unterhalb des Scheidengewölbes, ulcerirt, und 2 Knoten, nicht ulcerirt, am Urethralwulst. Der ulcerirte Knoten mikroskopisch Adenocarcinom. Die Cervix war erheblich fixirt, also retrograder Transport sehr wohl möglich. Vaginalwand darauf nicht untersucht.

96. Kaltenbach, Berl. Klin. Wochenschr. 89. S. 391.

64 Jahre alte Frau. Zerfallendes Corpuscarcinom und Carcinom am Orificium ext. urethrae. Beide exstirpirt. Nach $^5/_4$ Jahr recidivfrei. Kaltenbach nimmt Einimpfung an und meint, da ihm „ein College einen ganz ähnlichen Fall mitgetheilt" habe, scheinen diese Metastasen öfter vorzukommen. Mikroskopisch in seinem Fall beide Tumoren gleich gebaut. Ueber die benachbarten Lymphgefässe und etwaige Ulceration des secundären Knotens nichts gesagt. Kaltenbach führt vier weitere Fälle von Vaginalmetastasen an, die Winter schon in seiner ersten Arbeit übergangen hat. In zwei Fällen handelte es sich um inoperable Cervixcarcinome. Die beiden anderen zeigten $^5/_4$ resp. $1^1/_2$ Jahre nach Exstirpation eines Uteruscarcinoms Recidive an der hinteren Vaginalwand resp. an der Urethralmündung, in beiden Fällen neben Narbenrecidiven.

Es wäre interessant zu sehen, ob gerade von localen Recidiven nach Exstirpation des Uterus öfter eine Verschleppung nach der Vagina vorkommt: denn die Unterbindung der ableitenden Blut- und Lymphwege würde ja die retrograde Verbreitung begünstigen.

97. Lebensbaum, Centralbl. f. Gynäk. 1893.

27 Jahre alt. 4 Monate nach Entbindung wegen Blutungen eingeliefert mit Ulcus an der hinteren Vaginalwand, das schon genäht war und unter antiseptischer Behandlung heilte. 5 Wochen nach der Aufnahme nur noch etwas pigmentirte Narbe. Dann erst nach neuer Blutung „Carcinoma corporis" erkannt. 14 Tage später walnussgrosser Knoten in der Vaginalnarbe. Zwei Mal Lungenaffectionen unter Schüttelfrost (Embolie?) Exitus. Keine Section. Beide Tumoren fasst Lebensbaum als Carcinom auf, giebt aber die Möglichkeit eines Deciduoms zu. Steinhaus (Cbl. f. path. Anat. 1899 S. 55) hat den Fall nachuntersucht und als malignes Chorionepitheliom festgestellt.

98. Hesse, Diss. Jena 1886.

7 Monate nach vaginaler Totalexstirpation eines Uterus wegen Corpuscarcinom fanden sich am Intritus vaginae zwei grössere Carcinome, eins „unmittelbar an der Harnröhre gelegen," mit dem Os pubis verwachsen und „bis in die Nähe des Foramen ovale reichend." Ausserdem „zwei weitere, circa bohnengrosse Tumoren nach hinten, nicht weit vom Hymen." Bald nach versuchter Exstirpation der beiden grösseren Vaginaltumoren Exitus in Folge Beckeneiterung. Bei der Autopsie im Vaginalgewölbe kein Recidiv, „die Retroperitonealdrüsen waren stark geschwellt und in fast hühnereigrosse, gelblichweisse, weiche Neubildungsknoten verwandelt". Mikroskopisch die beiden grösseren Vaginalknoten mit dem Corpuscarcinom identisch. In allen drei zeigen die „Randzellen der Krebszapfen annähernd Cylinderform."

Hesse lässt zwei Erklärungsmöglichkeiten zu: 1. Es hanpelt sich um multiple primäre Carcinome (Cancroidperlen in dem Vaginalcarcinom nicht erwähnt; Cylinderepithelcarcinom kommt primär in der Vagina nicht vor). 2. Die Vaginalcarcinome sind durch Implantation entstanden. — Die Möglichkeit, dass sie Lymph- oder Blutmetastasen seien, weist er zurück, weil sie „peripher vom ersten Tumor" gelegen haben. Er kennt also retrograde Metastasen überhaupt nicht. Eine Beschreibung des mikroskopischen Befundes, die vielleicht einen Anhalt für eine derartige metastatische Entstehung gegeben hätte, fehlt. Die zwei kleinen Knoten, deren mikroskopischer Befund ebenfalls von Werth hätte sein können, sind nicht mikroskopisch untersucht, ebenso nicht einmal die retroperitonealen Drüsen.

99. Wahn, Diss. Halle 1890.

2 Carcinome am Urethralwulst, eins an der hinteren Vaginalwand. Aus dem Uterus carcinomatöse Massen ausgekratzt. Keine Totalexstirpation. Einer der Vaginalknoten exstirpirt. Mikroskopisch Adenocarcinom. — In diesem Fall bestand seit Jahren Fluor, was den Gedanken an Lymphotaxe nahelegt. Wahn kennt (mit Kaltenbach) den retrograden Transport in Lymph- und Blutwegen nicht, giebt für seinen Fall ausser Implantation die Möglichkeit einer arteriellen Metastase zu.

100. Weil, Prag. med. Wochenschr. 93. N. 6.

Doppeltbohnengrosse Knoten am Urethralwulst nach vaginaler Totalexstirpation wegen Portiocarcinoms. Die Metastase 10 Monate nach der ersten

Operation exstirpirt. Sie zeigt einen Ueberzug von intactem Vaginalepithel, worin Weil einen Beweis gegen ihre primäre Entstehung sieht. Ein regionäres Recidiv am Urethralwulst kennt er nicht.

101. Jacobs, Monatschr. f. Gyn. u. Geb. 98. S. 238.

64 Jahre. Colpitis atrophicans. In der hinteren Vaginalwand etwas oberhalb der hinteren Commissur kleiner umschriebener Tumor mit leicht blutender Oberfläche, kleinhaselnussgross. Nahe am Urethralwulst 4 ähnliche kleine Geschwülste. Adenocarcinom der Cervix uteri, mikroskopisch von demselben Bau wie die Vaginalknoten. Endometritis corporis. Carcinomatöse Iliacaldrüse. Die Lymphgefässe der Vagina sind bei der mikroskopischen Untersuchung nicht berücksichtigt.

102. Von demselben Autor citirt Levesque (Beob. 38),

einen weiteren ähnlichen Fall, ebenfalls ohne Angabe des mikroskopischen Befundes der vaginalen Lymphgefässe.

Auch die Beobachtungen 43—45 u. 106 bei Levesque gehören hierher, bieten aber nichts Neues.

103. Russel Americ. Journ. of obstetric. 1898 (cit. nach Ohlmann).

46jährige Patientin An der hinteren Vaginalwand 2 cm vom Cervix entfernt bröckliger Tumor, 5 : 4 cm gross. Mikroskopisch Adenocarcinom. Erst 8 Monate später Carc. uteri und Tumor der rechten Adnexe mit Drüsenmetastasen festgestellt.

104. Thumim, Berl. klin. Wochenschr. 98. S. 418.

Vorgeschrittenes Carc. corp. uteri. Bei der Operation bröcklige carcinomatöse Masse aus dem Uterus sich entleerend. 10 Monate nach der Operation Patientin gesund. 2 Monate später „an der Mündung der Urethra, zum grösseren Theil an der hinteren Wand derselben eine etwa wallnussgrosse schwammige Wucherung". Mikroskopisch Adenocarcinom, dem primären Uteruscarcinom entsprechend. Im Vaginalgewölbe kein Recidiv. Die Metastase exstirpirt. 3 Monate später Exitus aus unbekannter Ursache.

105. Schatz, Naturf. Versammlg. Berlin 1886.

Sah in einem Falle von Corpuscarcinom, welches durch vag. Exstirpation operirt war, „$^3/_4$ Jahr später ein Cylinderzellencarcinom in der Harnröhre entstehen. Dasselbe muss wohl durch Einimpfung beim Katheterisiren vor der Tumoroperation entstanden sein". Sollte hier nicht eine regionäre Metastase am Urethralwulst erst secundär in die Urethra durchgebrochen sein?

106. Menge und Krönig, s. Centralbl. f. Gyn. 1901. S. 462.

107. Gebhard, Path. Anat. d. weibl. Sexualorgane.

Sagt, dass man bei den vereinzelt beschriebenen Fällen multipler Carcinome in der Vagina „wohl nicht fehl gehe, wenn man nur eins für primär, die anderen für secundär halte, entstanden durch Implantation in Erosionen, die durch die Jauchung entstanden.

108. Rosinski, Deutsche med. Wochenschr. 1898 V. B. S. 45.

Adenocarcinome corp. uteri mit Retroflexio. Der Retroflexio wegen wurde ein Pessar getragen, das am Introit. vaginae 2 Decubitalgeschwüre gemacht

hat. In einem dieser Ulcera entwickelt sich später auch ein Adenocarcinom, dann ein Carcinomknoten in der Muskulatur an der Innenseite des linken Oberschenkels; letzteres kam nach Rosinski wahrscheinlich retrograd auf Lymphwegen zu Stande, für ersteres dagegen ist diese Möglichkeit auszuschliessen (warum?), darum Implantation anzunehmen.

b) Implantationscarcinome in den Speisewegen.

109—111. Klebs, Handbuch d. pathol. Anat. 1869. Bd. 1. S. 191.

I. „2 grosse platte, unter der Cardia gelegene einander correspondirende Knoten neben einem ulcerirten Epitheliom des Oesophagus in Höhe der Bifurcation". Nach Klebs schlecht erhaltenes Sammlungspräparat und nicht beweisend.

II. Colossale carcinomatöse Zerstörung der einen Gesichtshälfte mit Eröffnung der Mund-, Rachen- und Highmorshöhle. An der grossen Curvatur am Beginn der Pylorusverengung ein rundlicher, 5 cm im Durchmesser grosser platter prominirender Knoten, nirgends ulcerirt. Mikroskopisch Plattenepithelcarcinom. Lymphdrüsen der grossen Curvatur und des Omentum min. carcinomatös. Am Halse waren nur die obersten Lymphdrüsen in gleicher Weise verändert.

III. Grosses Epitheliom des Zungenrückens; in der Magenschleimhaut an der hinteren Fläche und längs der grossen Curvatur 5—6 runde, flach vorgewölbte intensiv geröthete Knoten, welche dieselbe Structur wie die Muttergeschwulst zeigten.

112—113. Beck, Zeitschr. f. Heilk. V. 433 (s. Text S. 1065—1068).

114. Walter, Langenb. Arch. 53 (s. Text S. 1068).

115. Fütterer Ueber die Aetiologie der Carcinome (s. Text S. 1069).

116. Hektoën (cit. bei Fütterer, s. Text S. 1069).

117. Borst, Die Lehre von den Geschwülsten. Bd. II. S. 733 (s. Text S. 1070).

118. van Haren Nomann (cit. bei Sturzenegger) S. Text S. 1070).

119. Moxon, Transact. of the path. soc. Lond. XX. S. 28 (s. Text S. 1071).

120. Kraske, Centralbl. f. Chirurgie 1884. S. 801 (s. Text. S. 1071).

c) Implantationscarcinom in den oberen Luftwegen (s. Text S. 1072—1078).

d) Implantationscarcinom in der Lunge (s. Text. S. 1078—1082).

f) Implantationscarcinom in den Harnwegen (s. Text S. 1082—1087).

Literatur.

1. Abesser, Dissert. Berlin 1886.
2. Albarran, Arch. des malad. des org. génito-urinaires. 1900. S. 701.
3. Amann, cit. b. v. Rosthorn in Nothnagel's Handbuch. XX. 1.
4. Arnold, Virchow's Archiv. 124. S. 385.
5. Bäcker, Arch. f. Gynäkol. 53. S. 47.
6. Baumgarten, Virchow's Archiv. 97. S. 1.

7. Beck, Zeitschr. f. Heilkd. Bd. V. S. 433.
8. Behla, Deutsche med. Wochenschr. 1901. No. 26.
9. Beneke, a) Schmidt's Jahrb. 92. b) D. A. f. klin. Med. 64. S. 237.
10. v. Bergmann, a) Deutsche med. Wochenschr. 1887. S. 987. b) Die gegenwärtigen Forschungen über den Ursprung des Krebses. Dorpat 1876.
11. Binswanger, Centralblatt für Gynäkologie. 79. S. 4.
12. Bohm, Virchow's Archiv. 140. S. 524.
13. Borrmann, Zeitschr. f. Geburtsh. und Gynäkol. 43. S. 284.
14. Borst, Die Lehre von den Geschwülsten. S. 718 etc.
15. Brieger, Charité-Annalen. Band VIII. S. 109.
16. Bruhns, Archiv für Anatomie. 1898. S. 58.
17. Bucher, Dissert. Zürich 1893.
18. Buhler, Dissert. Erlangen 1891.
19. Casper, in Lubarsch's Ergeb. Bd. III. Heft 2. S. 796.
20. De Castro, Dissert. Berlin 1890.
21. Cayley, Transact. of the path. soc. of London. Bd. XVII. S. 198.
22. Cohn, Zeitschrift f. Geburtsh. u. Gynäkol. Bd. XII. S. 14.
23. Cornil, Deutsche medicinische Wochenschrift. 1891. S. 864.
24. Croner, ref. Münchener med. Wochenschrift. 1902. S. 1973. (Klin. Jahrbuch. II. Ergänzungsband.)
25. Czerny, Bruns' Beiträge. 25. S. 243.
26. Dahms, Dissert. Würzburg 1902.
27. Demont und Verdelet, Médecine moderne. 1898. No. 73.
28. Desprès, La lancette. 85. p. 521.
29. Dorendorf, Internationale Monatsschr. f. Anat. u. Physiol. Bd. XVII. S. 201.
30. Ebert, Dissert. Berlin 1895.
31. Emanuel, Zeitschr. f. Geburtsh. u. Gynäkol. 27. S. 62.
32. Erbse, Dissert. Halle 1884.
33. Ernst, Virchow's Archiv. 151. S. 69.
34. v. Esmarch, Langenb. Arch. Bd. XXII. S. 457.
35. Fenwick, Transactions of the path. s. of London. No. 139. S. 178.
36. Feinberg, Das Gewebe und die Ursache der Krebsgeschwülste. Berlin 1903.
37. Fischer, Zeitschr. f. Geburtsh. u. Gynäkol. 21. S. 185.
37a. Fleischmann, Monatsschr. f. Geburtsh. u. Gynäkol. XVII. S. 415.
38. Fraenkel, Langenb. Arch. 34. S. 282.
39. Frank, Prag. med. Wochenschr. 1891. 22 u. 23.
40. Frank, Deutsche med. Wochenschr. 1891. S. 933.
41. Freund, W. A., Beiträge z. Geburtsh. u. Gynäkol. Bd. I. S. 1 (98).
42. Freund, H. W., Zeitschr. f. Geburtsh. u. Gynäkol. 17.
43. Fritsch, Bericht üb. d. gynäkol. Operat. d. Jahrg. 1891/92.
44. Fröhlich, Dissert. Berlin 1899.
45. Fütterer, Ueber d. Aetiologie d. Carc. Wiesbaden 1901.
46. Garrè, Bruns' Beiträge. XI. S. 524.

47. Gebhard, a) Centralbl. f. Gynäkol. 91. S. 576. b) Pathol. Anatomie d. weibl. Sexualorg. S. 154.
48. Geissler, Langenb. Arch. 46. S. 655.
49. Gerhardt, a) cit. b. Reincke, Virchow's Archiv. 51. b) Nothnagel's Handb. Bd. XIII. Heft 2. S. 39.
50. Gerwe, Dissert. Bonn. 90.
51. Glockner, Centralbl. f. Gynäkol. 1900. S. 1036.
52. Göbell, Deutsche Zeitschrift für Chirurgie. 52. S. 347.
53. Goldmann, Brun's Beiträge. XVIII. S. 595.
54. Guelliot, a) Congrès français de chir. 1894. S. 100. b) Gazette des hôpitaux. 1892. 12. XI.
55. Hahn, Berliner klinische Wochenschrift. 1888. S. 413.
56. Hale White, Path. Transact. etc. London. 39. S. 96.
57. Hall, New York med. journal. 1885. S. 496.
58. Hamburger, Hosp. Tid. 92.
59. Hanau (b. Bucher, Diss. Zürich 1893. S. 7).
60. v. Hansemann, Die mikroskopische Diagnose der bösartigen Geschwülste. Berlin 1897.
61. van Haren Noman, b. Sturzenegger. D. Zürich 1892.
62. Hauser, a) Deutsch. Arch. für klin. Med. 55. b) Das Cylinder-Epitheliom des Magens und des Dickdarms. c) Ziegler's Beiträge. 33. S. 1.
63. Heidenhain, Langenbeck's-Archiv. 39. S. 97.
64. Hellendall, Beitr. z. Geburtsh. u. Gynäkol. Bd. VI. S. 422.
65. von Herff, Centralblatt für Gynäkologie. 96. S. 1062.
66. Hesse, Dissert. Jena 1886.
67. Hofmeier, a) Zeitschr. f. Geburtsh. u. Gynäkol. 32. b) Heilbarkeit des Carcinoms. Münchener med. Wochenschrift. 90.
68. Hutchinson, Transact. of the path. soc. of London. Vol. 39. S. 352.
69. Hyvert, De l'inoculation cancéreuse. Montpellier 1872.
70. Jacobs, Monatsschr. f. Geburtsh. u. Gynäkol. 1898. S. 238.
71. Jenny, Langenbeck's Archiv. 51. S. 269.
72. Jensen, Centralbl. f. Bacteriol. Orig. Bd. 33. 1903. H. 1 u. 2.
73. Josselin de Jong, Ziegler's Beiträge. 35. S. 205.
74. Israel, James, Chirurgische Klinik der Nierenkrankheiten.
75. Israel, O., a) Das Problem der Krebs-Aetiologie. Chir.-Congress. 1902. b) Virchow's Archiv. 172. S. 261.
76. Jurasz, in Heymann's Handbuch d. Laryngologie und Rhinologie. Bd. 1. T. 2. S. 896.
77. von Kahlden, Langenbeck's Archiv. 68. S. 495.
78. Kaltenbach, Berliner klinische Wochenschrift. 1889. S. 391.
79. Kaufmann, Virchow's Archiv. 75. S. 317.
80. Kaufmann, a) Virchow's Archiv. 154. S. 1. b) Lehrbuch d. spec. path. Anatomie.

81. Klebs, a) Allgemeine Pathologie. Bd. II. S. 760—776. b) Handbuch der speciellen Pathologie. Bd. I. S. 191. c) Deutsche med. Wochenschr. 1890. No. 32.
82. Klein, Monatsschr. f. Geburtsh. u. Gynäkol. Bd. XV. S. 837.
83. König, a) Deutsche Chirurg. Bd. 36. b) Verhandl. d. Chir.-Congr. 1903.
84. Kosminski, Centralblatt für Gynäkologie. 1899. S. 1096.
85. Kraske, Centralbl. für Chirurgie. 1884. S. 801.
86. Kraus, Monatsschr. f. Geburtsh. u. Gynäkol. Bd. XIV. S. 1.
87. Krieg, a) Ueber die örtl. Behandlung der Larynxtub. Med. Correspdsbl. Würzburg. 1894. b) Arch. f. Laryngol. u. Rhinol. Bd. VIII. S. 519.
88. Krönig, Centralblatt für Gynäkologie. 1901. S. 465.
89. Kroemer, Archiv für Gynäkologie. Band 73.
90. Kühne, Dissert. Kiel 1901.
90a. Küstner, in v. Mering's Lehrbuch der inneren Medicin.
91. Kundrat, Archiv f. Gynäkologie. Bd. 69. S. 355.
92. Kunze, Beiträge zur Geburtshülfe. Bd. IV.
93. Labhardt, Bruns' Beitr.
94. Landerer, Zeitschr. f. Geburtsh. u. Gynäkol. 31. S. 123.
95. Landgraf, Charité-Annalen. 1888. S. 258.
96. von Langenbeck, Schmidt's Jahrb. 1840. Bd. 25. S. 99.
97. Lebensbaum, Centralblatt für Gynäkologie. 1893.
98. Lebert und Follin, Virchow's Archiv. 50. S. 538.
99. Ledderhose, Deutsche Chirurgie. Bd. 45. S. 133.
100. Leopold, Arb. aus d. Kgl. Frauen-Klinik Dresden. 201 ff.
101. Levesque, Contrib. à l'étude des inocul. opérat. du cancer. These. Paris 1903.
102. Lexer, Handbuch der prakt. Chirurgie. Bd. I. a) S. 1066. b) S. 1067.
103. von Leyden, a) Zeitschr. f. klin. Med. 43. S. 1. b) Deutsche med. Wochenschr. 1903. V.-B. S. 231.
104. Liebert, Bruns' Beiträge. 29.
105. Lomer, Zeitschr. f. Geburtsh. u. Gynäkol. 50. S. 305.
106. Lubarsch, a) Ergebnisse. Bd. I. T. 2. S. 462. b) Zur Lehre von den Geschwülsten und Infectionskrankheiten. c) Patholog. Anatomie und Krebsforschung. Wiesbaden 1902.
107. Lücke, Billroth's Handb. Bd. II. T. 1. S. 50 (1869).
108. Macewen, cit. b. Tross. Dissert. Heidelberg 1887.
109. Menge, Centralblatt für Gynäkologie. 1901. S. 462.
110. Michelsohn, Dissert. Berlin 1889.
111. Morau, Arch. de médec. expérim. 1894. S. 677.
111a. Most, Virchow's Archiv. 154. S. 138.
112. Moxon, Transact. of the path. soc. of London. Vol. XX. S. 28.
113. Müller, Ueber multiple primäre Carcinome. Dissert. Tübingen 1902.
114. Newman, Glasgow path. and clin. Society 1885/86.
115. Nicaise, Rev. de chir. 83. S. 841.
116. Niebergall, Archiv für Gynäkologie. 52. S. 491.

117. Nowinsky, Centralbl. f. d. med. Wissenschaften. 76.
118. Oberndorfer, Ziegler's Beiträge. 29. S. 522.
119. Odebrecht, a) Naturf.-Vers. Berlin 1886. b) Centralbl. f. Gynäkol. 1901. S. 493.
120. Ohlmann, Dissert. Strassburg 1902.
121. Olshausen, a) Centralbl. f. Gynäkol. 1895. S. 1. b) Berliner klin. Wochenschrift. 1896. S. 515. c) Deutsche med. Wochenschr. 1902. No. 42. d) Ueber Impfmetastasen und Spätrecidive. Zeitschr. f. Geburtsh. und Gynäkologie. 48. S. 2.
122. Orth, Zeitschr. f. Krebsforschung. I. H. 5. Heilungsvorgänge an Epitheliomen.
123. Orthmann, Zeitschr. f. Geburtsh. u. Gynäkol. XV. S. 212.
124. Paltauf, Wiener klinische Wochenschrift. 1903. S. 841.
125. Park, „Special Cancer-Number" von „The Practitioner". April 1899.
126. Parry, cit. b. Tross. Dissert. Heidelberg 1887.
126a. Peiser, Zeitschr. f. Geb. u. Gyn. 39. S. 259.
127. Pels-Leusden, Langenbeck's Archiv. 68. S. 687.
128. Pernice, Die Nabelgeschwülste. Halle 1892.
129. Petersen, a) Bruns' Beitr. 32. S. 543 f. b) Bruns' Beitr. 34. S. 682. c) Festschrift für Doutrelepont. Arch. f. Dermat. u. Syphilis. 70. H. 2. d) Bruns' Beitr. 43.
130. Pfannenstiel, a) Centralbl. f. Gynäkol. 1893. S. 414. b) Zeitschr. f. Geburtsh. 28. S. 349.
131. Pick, Arch. f. Dermat. u. Syph. 92. S. 89.
132. Piering, Zeitschr. f. Heilkd. 1887. S. 335.
133. Pigger, Dissert. Göttingen 1899.
134. Podack, Deutsche med. Wochenschrift. 1898. V.-B. S. 46.
135. Praeger, Schmidt's Jahrb. 262. S. 40.
136. Puppel, Dissert. Königsberg 1900.
137. Quénu et Longuet, Revue de chirurg. Bd. XVI. S. 97.
138. Quincke, Deutsches Archiv für klinische Medicin. Bd. XVI. S. 137.
139. v. Recklinghausen, a) Virchow's Archiv. 100. S. 503. b) Wiener klinische Wochenschrift. 1897. S. 350.
140. Rehn, Langenbeck's Archiv. 50.
141. Reichel, Zeitschr. f. Geburtsh. u. Gynäkol. Bd. XV. S. 354.
142. Reincke, Virchow's Archiv. 51. S. 391.
143. Ribbert, a) Specielle Pathologie. S. 265. b) Geschwulstlehre. c) Centralblatt für allgemeine Pathologie. Bd. VIII. S. 433. d) Archiv für Entwicklungsmechanik. Bd. VI. S. 131.
144. Risel, Das maligne Chorionepitheliom. Leipzig 1903. (Arbeiten aus dem path. Institut zu Leipzig Heft I.)
144a. Riegel, Nothnagel's Handbuch. XVI. 2.
145. Römer, Archiv für Gynäkologie. 66.
146. Rosinski, Deutsche med. Wochenschr. 1898. V.-B. S. 45.
147. Rosner, Centralblatt für Gynäkologie. 1895. S. 558.

148. Rotter, Langenbeck's Archiv. 58.
149. Russel, Americ. journ. of obst. 1898.
150. Sailer, Americ. journ. of med. scienc. 1900. II. S. 190.
150a. Sappey, Iconographie et traité d'anatomie.
151. Sakata, Mittheil. aus d. Grenzgeb. Bd. XI. S. 637.
152. Säxinger, Vierteljahrsschrift für praktische Heilkunde 1869.
153. Schaeffer, Zeitschr. f. Geburtsh. u. Gynäkol. 45. S. 405.
154. Schatz, Naturforscher-Versammlung. Berlin 1886.
155. Schauta, Prager med. Wochenschr. 1887. S. 28.
156. Scheven, Dissert. Rostock 1887.
157. Scheven, Dissert. Rostock 1894.
158. Schiller, Berliner klinische Wochenschrift. 1898. No. 41.
159. Schimmelbusch, Langenbeck's Archiv. 39. S. 860.
160. Schlagenhaufer, Monatsschr. für Geburtsh. u. Gynäkologie. Bd. XIV. S. 485.
161. Schlenker, Virchow's Archiv. 145.
162. Schlesinger, Berliner Klinik. H. 99.
163. Schmidt, Krankheiten der oberen Luftwege. III. Auflage.
164. M. B. Schmidt, Die Verbreitungswege des Carcinoms etc. Jena 1903.
165. Schopf, Wiener klinische Wochenschrift. 1891. S. 840.
166. Schröder, Naturforscher-Versammlung. Berlin 1886.
167. Schuchardt, a) Volkmanns Sammlung. N. 257 (J. 1885). b) Centralbl. f. Gynäkologie. 1901. S. 661.
168. Schütte, Dissertation. Leipzig 1898.
169. Seelig, Dissert. Strassburg 1894. (Virchow's Archiv. 140).
170. Sellhein, Dissert. Freiburg 1895.
171. Semon und Shattock, Brit. medic. journal. 1888.
172. Senn, Bact. chirurg. Traduct. Broca 1890.
173. Shaw, Transact. of the path. soc. of London 1894.
174. Sick, Münchener medicinische Wochenschrift. 1903. S. 1445.
175. Sippel, Centralblatt für Gynäkologie. 1894. S. 88.
176. Spiegelberg, Monatsschrift für Geburtskunde und Frauenkrankheiten. Bd. XIV. 1859.
177. Sturzenegger, Dissert. Zürich 1892.
178. Sutter, Virchow's Archiv. 168. S. 305.
179. Thorn, Centralblatt für Gynäkologie. 1894. S. 228.
180. Thumin, Berliner klinische Wochenschrift. 1898. S. 418.
181. Tillmanns, Deutsche Zeitschrift für Chirurgie. 13. S. 519.
182. Tross, Dissert. Heidelberg 1887.
183. Unverricht, Zeitschrift für klinische Medicin. Bd. IV. S. 86.
184. Veit, a) Berliner klinische Wochenschrift. 1899. S. 318. b) Handbuch der Gynäkologie. III.
185. Vierth, Ziegler's Beiträge. Bd. XVIII.
186. Virchow, a) Virchow's Archiv. 111. b) Onkologie. I. S. 78.
187. Vogel, Virchow's Archiv. 125. S. 495.

188. Volkmann, Beiträge zur Chirurgie. Leipzig 1875.
189. Wagner, Archiv für Heilkunde. 1864. Bd. V.
190. Wahn, Dissert. Halle 1890.
191. Walter, Langenbeck's Archiv. 53. S. 1.
192. Watsuji, Zeitschr. f. Krebsforschung. Bd. I. Heft 5.
193. Wehr, Langenbeck's Archiv. 39. S. 226.
194. Weigert, Jahrbuch für Kinderheilkunde. Bd. XXI. S. 150.
195. Weil, Prager medicinische Wochenschrift. 1893. No. 6.
196. Williams, British med. journ. 1887. II. S. 1369.
197. Winkler, Dissert. Breslau 1898.
198. Winter, a) Zeitschr. f. Geburth. u. Gynäkol. 27. S. 101. b) Ebendas. 43. S. 509. c) Geburtsh.-gynäkol. Diagnostik.
199. Woelfler, cit. b. Guinard, Union medicale Paris 1895. p. 457.
200. Zahn, Virchow's Archiv. 117. S. 30.
201. Zweifel, Centralblatt für Gynäkologie. 1901. S. 673.

Druck von L. Schumacher in Berlin N. 24.

Fig.

Fig. 2.

Fig. 3.

Fig. 1.

L. J. Thomas Lith. Inst. Berlin S. 53

Fig. 3

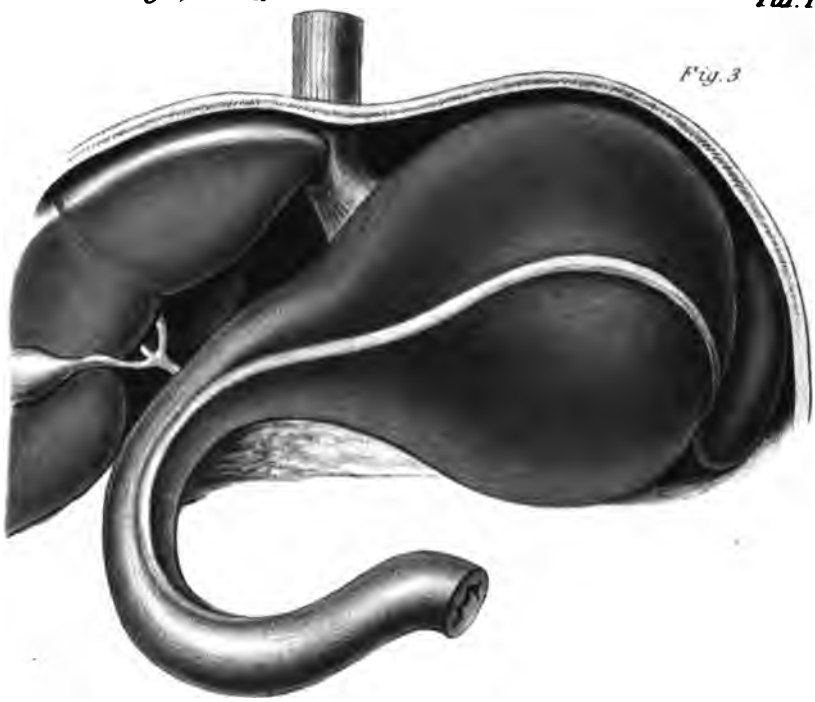

Fig. 4.

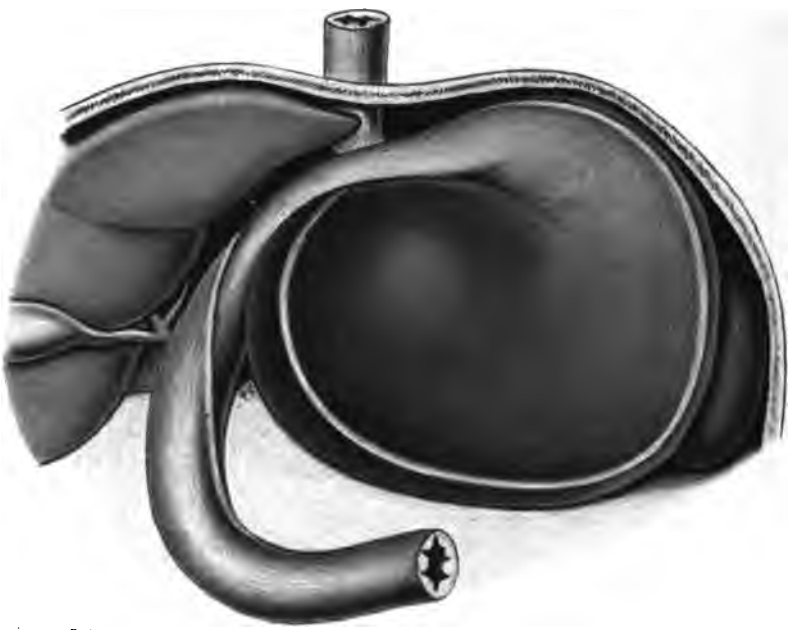

W. Queisser del

L. J. Thomas, Lith. Inst., Berlin S. 53

13

12

11

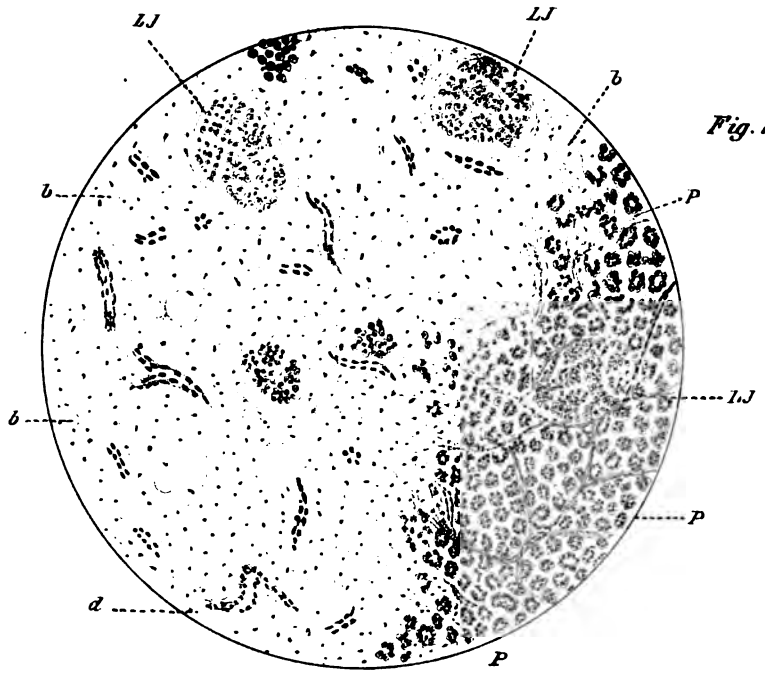

Fig. 1.

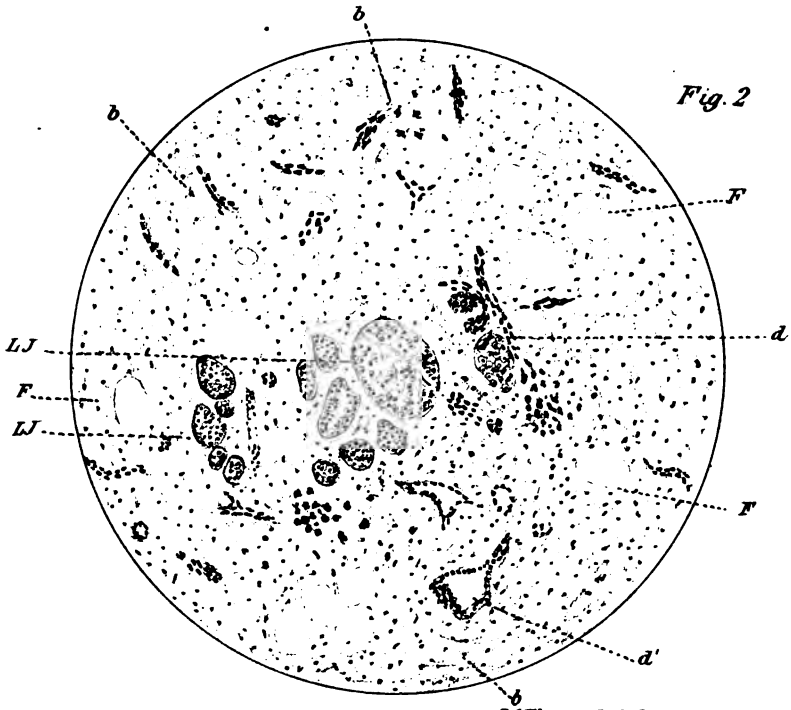

Fig. 2

LJ Thomas, Lith Inst, Berlin S. 53.

Fig. 4

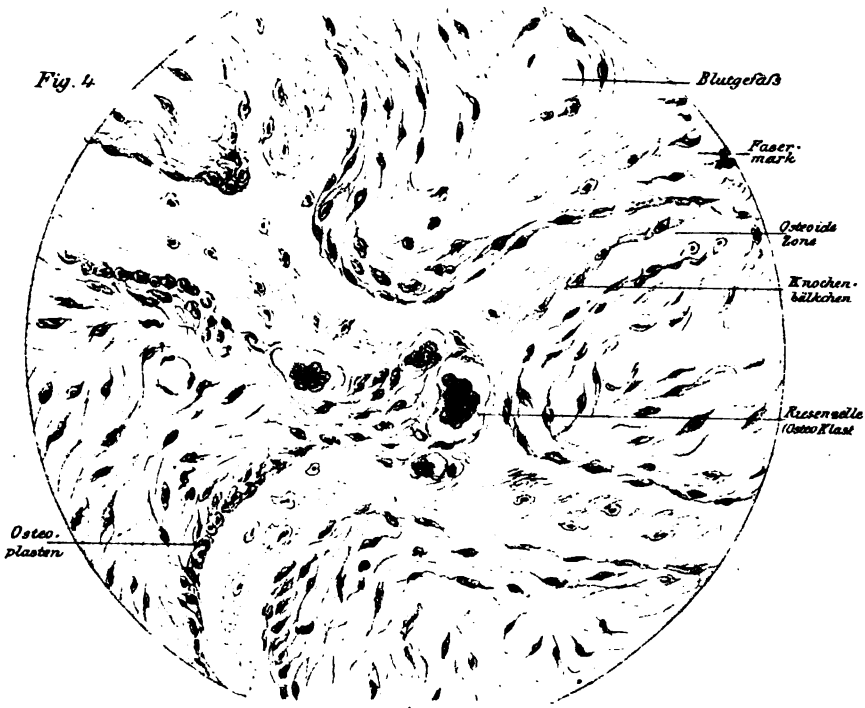

Fig. 5.

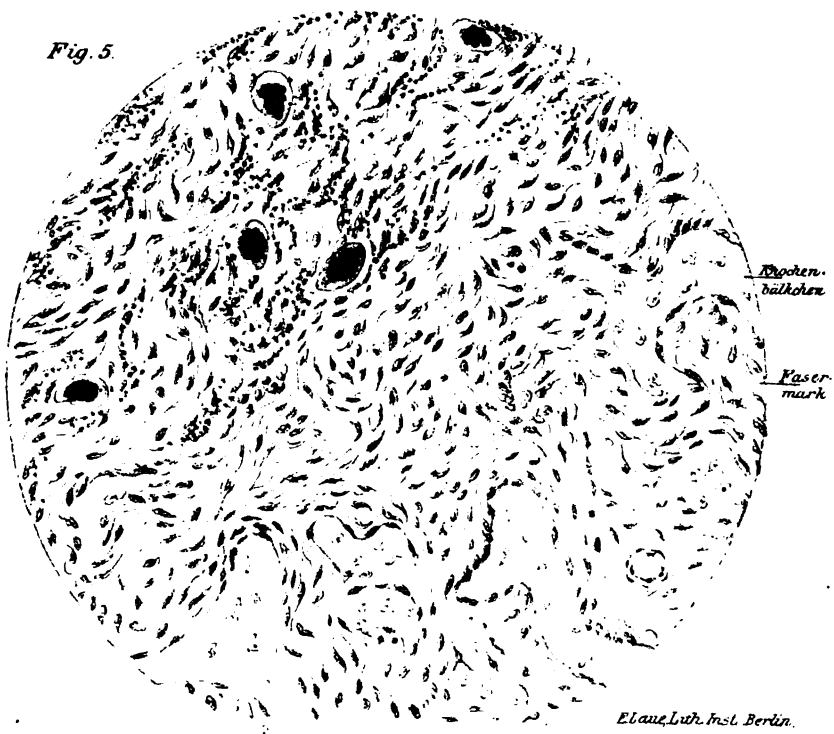

Elaue, Lith. Inst. Berlin.



Arc

Artilleriegeschütz

T.

4270